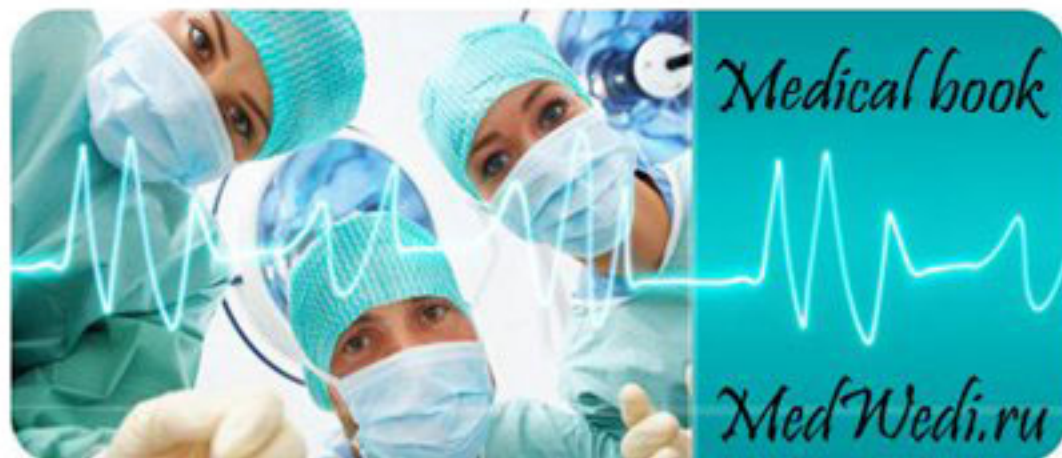

В.Г.Майданник



ОСНОВИ КЛІНІЧНОЇ ДІАГНОСТИКИ В ПЕДІАТРІЇ





Портал бесплатной медицинской литературы

MedWedi.ru

Уважаемый читатель!

Если вы скопируете данный файл, Вы должны незамедлительно удалить его сразу после ознакомления с содержанием.

Копируя и сохраняя его Вы принимаете на себя всю ответственность, согласно действующему международному законодательству .
Все авторские права на данный файл сохраняются за правообладателем.
Любое коммерческое и иное использование кроме предварительного ознакомления запрещено.

Публикация данного документа не преследует никакой коммерческой выгоды.

Но такие документы способствуют быстрейшему профессиональному и духовному росту читателей и являются рекламой бумажных изданий таких документов.

Все авторские права сохраняются за правообладателем. Если Вы являетесь автором данного документа и хотите дополнить его или изменить, уточнить реквизиты автора или опубликовать другие документы, пожалуйста свяжитесь с нами - мы будем рады услышать ваши пожелания.

*** Данный файл скачан с портала **MedWedi** (<http://medwedi.ru>) ***

Заходите - будем рады :-)

ББК 57.3
М42
УДК 616.1-07.053.2

Майданник В. Г. Основи клінічної діагностики в педіатрії
К., 1998.— 213 с.:іл.

В посібнику описані методи клінічного обстеження (огляд, пальпація, перкусія, аускультация), критерії оцінки загального стану хворих дітей та особливості обстеження органів та систем дитячого організму. Висвітлена загальна і спеціальна семіотика найбільш поширених захворювань.

Рекомендований Центральним методичним кабінетом з вищої медичної освіти МОЗ України як навчальний посібник для студентів вищих медичних закладів освіти III-IV рівнів акредитації.

Рецензенти:

І.Л.Бабій — професор, зав. кафедри пропедевтичної педіатрії Одеського медичного університету;

В.М.Коломенський — професор, зав. кафедри пропедевтичної педіатрії Харківського медичного університету.

М $\frac{4108170000 - 000}{000(00) - 98}$ Без оголошення

ISBN 966-573-069-X

© В.Г.Майданник, 1998 р.

ВСТУП

ОДНИМ з найважливіших розділів медицини як науки є оволодіння методами клінічного обстеження і основами семіології. Отримана за допомогою клінічного обстеження інформація є основою для встановлення діагнозу. За визначенням академіка В.Х.Василенко, "діагноз — це стислий лікарський висновок про суть захворювання та стан хворого, що виражений термінами сучасної медичної науки". Діагноз має бути правильним, точним і раннім. Він неточний, коли замість нозологічного діагнозу вказується симптоматологічний діагноз, провідний симптом або коли вказаний діагноз основного захворювання, але не відмічені наявні ускладнення і супровідні захворювання. Крім того, правильно встановлений діагноз дозволяє своєчасно призначити адекватне лікування.

Сучасна клініка пред'являє великі вимоги до клінічного діагнозу. По-перше, він повинен бути правильним з патологоанатомічної точки зору, тобто правильно відображати морфологічні зміни, які виникли в організмі хворого і які властиві його захворюванню. Це необхідна умова для призначення правильного лікування.

По-друге, діагноз повинен бути по можливості етіологічним. По-третє, діагноз обов'язково повинен бути також функціональним. Функціональна характеристика діагнозу є однією з важливих і обов'язкових частин його, так як вона визначає працездатність хворого і до певної міри прогноз, тобто долю хворого.

По-четверте, діагноз повинен бути індивідуалізованим. Коли лікар ставить діагноз, він повинен завжди пам'ятати, що перебіг хвороби у різних дітей значно відрізняється, супроводжується різними функціональними розладами не тільки органів, уражених патологічним процесом, але й інших органів і систем.

По-п'яте, клінічний діагноз не може бути статичним. Він мусить відображати динаміку процесу: його прогресування або, навпаки, зворотній розвиток.

Поняття клінічного діагнозу Ф.Ф.Тетеньов (1996) розглядає з трьох позицій. Перша з них — описове визначення: клінічний діагноз — це медичний висновок про стан здоров'я людини, її захворювання. Друга позиція — змістовне визначення: клінічний діагноз — це певним чином побудована сукупність компонентів (описового, анатомічного, функціонального, етіологічного, патогенетичного, генетичного, екологічного, індивідуального тощо). Тому сучасний клінічний діагноз називають синтетичним, оскільки в ньому, як правило, присутні декілька вказаних компонентів. Наприклад, в клінічному діагнозі "крупозне запалення легень" наявні анатомічний та патогенетичний компоненти, а етіологічний чинник (пневмококк) домислюється. Третя позиція — методологічне визначення клінічного діагнозу. За методологічним визначенням клінічний діагноз — це певним чином побудований причинно-наслідковий зв'язок між синдромами.

Симптом — це ознака хвороби, причому вона може бути як специфічна, так і неспецифічна, а механізм виникнення симптома може бути різний, в тому числі невідомий. Характерною властивістю симптомів є їх розподіл на суб'єктивні, об'єктивні і параклінічні (лабораторні, інструментальні).

Синдром — це відносно стабільна сукупність симптомів, які об'єднані загальним патогенезом.

В процесі встановлення діагнозу лікар проходить 3 етапи творчої роботи: 1) пошук симптомів, 2) групування симптомів у синдрому, 3) пошук зв'язків між синдромами і конструювання діагнозу. На основі цього встановлення діагнозу можна проводити за такою схемою. Після детального обстеження хворого і виявлення суб'єктивних та об'єктивних симптомів (блок 1) необхідно провести їх групування в двох напрямках: визначити загальні і локальні симптоми (блок 2); визначити синдроми і серед них (що особливо важливо) провідний синдром (блок 3). Локальні симптоми дозволяють лікарю запідозрити ураження того чи іншого органа або системи (блок 4); на основі провідного синдрому висувуються первинні діагностичні гіпотези у вигляді захворювань або груп хвороб та проводиться їх диференційна діагностика (блок 5). Як правило, первинних гіпотез буває 5-7. Оцінюючи вірогідність кожної з них, використовуючи принцип диференційної діагностики, лікар вибирає найбільш ві-

рогідну і формулює попередній діагноз. З урахуванням цього діагнозу визначається план обстеження хворого за допомогою лабораторних та інструментальних методів дослідження (блок 6). При цьому можна виявити нові симптоми, котрі поряд з іншими утворюють нові синдроми, в тому числі і провідний (блок 7). Висуваються і диференціюються вторинні діагностичні гіпотези (блок 8), одна з котрих приймається як остаточний діагноз певної нозологічної форми (блок 9).

Таким чином, встановлення клінічного діагнозу — це найбільш складний етап професійної діяльності лікаря, який потребує високого рівня інтелектуального розвитку і, перш за все, продуктивної мислительної діяльності. Способи мислення можуть бути різними, і, залежно від того який, або які вибирає лікар, залежить оперативність і точність встановленого діагнозу у хворого.

На жаль, діагностичні помилки зустрічаються ще досить часто. Але знати джерела помилок, намагатися запобігти їм у повсякденній роботі — одне з найважливіших завдань лікаря в його практичній діяльності. Джерела діагностичних помилок здебільшого йдуть від лікаря — від недостатнього досвіду або неухважності при дослідженні. Ці причини можна усунути. Для цього лікарі повинні постійно підвищувати свої теоретичні знання, удосконалювати свій практичний досвід і завжди уважно ставитися до дослідження хворого.

Лікарю-педіатру завжди слід пам'ятати слова одного з основоположників вітчизняної педіатрії проф. С.Ф.Хотовицького: "... розпізнавання та лікування дитячих хвороб вимагає набагато ретельнішого спостереження, набагато більше прозорливості й практичних навичок, ніж це потрібно стосовно хвороб дорослих осіб; а для кваліфікованого дитячого лікаря потрібні... особливий такт та особливе відчуття семіотичне".

Діагностичні помилки треба розкривати, їх треба реєструвати і вивчати. Діагностичні помилки нерідко призводять до тактичних помилок лікаря. В одних випадках роблять непотрібні дослідження; в інших, навпаки, хворим, котрі потребують негайного додаткового обстеження, його не проводять.

Враховуючи велике значення клінічного обстеження в практичній діяльності лікарів, ми поставили за мету систематично і повно викласти класичну методичку об'єктивного клінічного обстеження дитини. Сподіваємось, що цей посібник допоможе майбутнім лікарям оволодіти методикою клінічного обстеження і буде корисним педіатрам на початку їх самостійної лікарської діяльності.

Київ, січень 1998р.

Розділ 1. ОСОБЛИВОСТІ ЗБИРАННЯ АНАМНЕЗУ У ДІТЕЙ

ПРАВИЛЬНО і своєчасно розпочати лікувати хвору дитину можливо тільки тоді, коли хворий детально обстежений і захворювання діагностовано. Вивчення і практичне засвоєння методики клінічного обстеження дітей складає один розділів пропедевтичної педіатрії, який є одним з найважливіших в підготовці лікарів загальної практики та педіатрів. Стати кваліфікованим лікарем можна тільки оволодівши навичками об'єктивного клінічного обстеження. Основу своєчасної діагностики і правильного лікування складає саме методика і техніка клінічного об'єктивного обстеження.

Не дивлячись на велику кількість сучасних інструментальних методів дослідження, що активно використовуються в клінічній практиці, фізичні методи обстеження не тільки не втратили, а й навпаки, стали більш необхідними. Не можна не відзначити, що нерідко навіть сучасні інструментальні методи дослідження стають джерелом діагностичних помилок.

Діагностика захворювань у дітей і оцінка їх загального стану це досить складна проблема, яка значно складніша, ніж у дорослих, оскільки від дитини важко або зовсім неможливо одержати точний опис її відчуттів і скарг. Процес діагностики розпочинається вже при першому контакті з хворою дитиною і збирання анамнезу це перший крок на шляху до діагнозу.

Опитування (лат. *interrogatio*) є найважливішим методом обстеження хворих дітей. Базується цей метод на спогадах хворого і тому носить назву анамнезу (від грец. — спогад). Але він включає також аналіз і оцінку суб'єктивних відчуттів і переживань хворого, які виникають в період захворювання. Причому дані анамнезу не можна отримати ніякою навіть найдосконалішою технікою. Зібрати анамнез у дитини це дуже тяжка справа. Вона потребує досить багато часу, вміння, такту і витримки.

При збиранні анамнезу у дитини необхідно дотримуватись певних правил, які дозволяють забезпечити правильний висновок про хворого і належне його лікування.

1. Збирати анамнез потрібно терпеливо, спокійно, ввічливо і завжди бути готовим до занепокоєння, тривоги, а іноді і до невірноваженої поведінки батьків чи родичів дитини.

2. Потрібно виділяти і відмежовувати достовірні і надумані відчуття хворої дитини та її батьків, значимі і другорядні дані, які вони повідомляють.

3. Розпитувати хворого слід, по можливості, без навідних запитань. Насамперед слід вислухати скарги від дитини або матері, докладну історію захворювання, не перериваючи, давши їм можливість вільно висловитись.

4. При необхідності питання до дитини та її батьків потрібно ставити чітко, в зрозумілій, дохідливій формі і саме цим визначається мистецтво збирання анамнезу.

Збирання анамнезу у дітей має певні особливості. Ці особливості полягають в тому, що збирання анамнезу проводять у дітей, їх батьків, родичів або вихователів (чи вчителів). Причому обов'язково проводять опитування дитини, незалежно від її віку. Це дає не стільки інформацію про захворювання, наскільки дозволяє оцінити загальний стан дитини. При цьому потрібно пам'ятати, що у дітей раннього віку скарги дитини заміняють скарги матері, які основані тільки на її спостереженнях за дитиною.

Крім того, збираючи анамнез слід пам'ятати, що чим менша за віком дитина, тим детальніше виявляються питання анамнезу життя. Особливо це стосується перебігу вагітності, пологів та періоду новонародженості, характеру вигодовування на першому році життя та ін.

До оцінки анамнестичних даних завжди слід підходити критично і не все сприймати на віру, оскільки можливі випадки навмисного перебільшення хворим (або його батьками) своїх почуттів (агравация) і умисне введення лікаря-педіатра в оману неправильними відомостями (симуляція). Особливо це стосується дівчаток пубертатного віку.

Для того щоб одержати максимум інформації і не пропустити досить важливих моментів при збиранні анамнезу, при опитуванні необхідно завжди дотримуватися певної послідовності. Спочатку з'ясовують загальні довідкові відомості про хвору дитину (ім'я, прізвище і вік дитини, місце проживання та ін.). Після цього вислуховують скарги хворого, проводять їх

деталізацію і збирають анамнез захворювання (*anamnesis morbi*), визначаючи хронологічну послідовність появи і розвитку основних симптомів захворювання (коли і як почалося захворювання, як воно проявлялося і розвивалося, яке проводилось лікування і якою була його ефективність).

Покінчивши з анамнезом захворювання лікар повинен докладно з'ясувати анамнез життя дитини (*anamnesis vitae*). При цьому уточнюють кількість попередніх вагітностей та пологів у матері, число викиднів, причини передчасного переривання вагітності, яким був перебіг цієї вагітності, чи хворіла і чим мати під час вагітності, які ліки отримала, чи виконувала шкідливу роботу на виробництві та ін. Обов'язково слід уточнити, чи вчасно народилась дитина, якими були пологи. Особливої уваги заслуговує перебіг періоду новонародженості: стан дитини після народження, оцінка за шкалою Апгар, антропометричні показники (маса, зріст та ін.), патологічні стани і перенесені захворювання в періоді новонародженості, стан пупкової ранки. Детально слід розпитати про вигодовування дитини на першому році життя. При цьому увагу необхідно звернути на характер вигодовування, введення прикорму та харчових добавок, профілактику гіповітамінозу D та ін.

Важливим елементом анамнезу життя у дитини є відомості про її фізичний, психічний і статевий розвиток дитини. При цьому уточнюють коли дитина почала тримати голову, самостійно сидіти, стояти, ходити, коли з'явилась посмішка, як розвивалася мова, а також різні навички і вміння. Слід уточнити матеріально-побутові умови сім'ї, умови виховання, поведінку дитини в сім'ї та в дитячому колективі, перенесені захворювання, їх перебіг і ефективність лікування в різні вікові періоди життя.

Обов'язково уточнюють епідеміологічний анамнез, який включає дані про перенесені інфекційні захворювання і контакти з інфекційними хворими протягом останніх 3-х тижнів, а також наявність інфекційних хвороб в сім'ї, в будинку або дитячому колективі, який відвідує дитина. Розпитують про профілактичні щеплення, які було зроблено дитині, і можливі ускладнення.

При збиранні алергологічного анамнезу уточнюють наявність у дитини в проявів алергії, реакції на харчові продукти, лікарські засоби, імунні препарати тощо.

Закінчують збирання анамнезу даними про спадкові хвороби у дитини і її родичів, стан здоров'я батьків (генетичний анамнез).

Розділ 2. МЕТОДИ ОБ'ЄКТИВНОГО КЛІНІЧНОГО ОБСТЕЖЕННЯ ДІТЕЙ

ОБ'ЄКТИВНЕ клінічне обстеження здорових і хворих дітей проводять звичайно після оцінки даних анамнезу. Це клінічне обстеження дітей включає огляд, пальпацію, перкусію та аускультацию всіх органів та систем дитячого організму.

ОГЛЯД (лат. *inspectio*) є найпростішим, але досить надійним і важливим методом об'єктивного клінічного обстеження, за допомогою якого можна оцінити загальний стан дитини і виявити ураження багатьох органів та систем організму. Оскільки огляд починають відразу при першому контакті з дитиною, то досить часто помічені при первинному огляді патологічні симптоми можуть бути вихідними для цілеспрямованого збирання анамнезу. Крім того, в процесі огляду виникає контакт між лікарем-педіатром і хворим, від якого залежать результати подальшого клінічного обстеження.

Але, незважаючи на простоту огляду як методу клінічного об'єктивного обстеження, потрібно дотримуватися певних правил. Це стосується умов проведення огляду, техніки і плану.

При проведенні огляду дитини потрібно створити оптимальні умови. Важливо перед оглядом встановити з дитиною хороший контакт. Це дуже важливий момент, саме від якого багато в чому залежать результати. Огляд потрібно поєднувати з елементами гри. Найкраще проводити його при денному освітленні, а якщо це неможливо, то воно повинно бути достатнім і це забезпечується лампами денного освітлення. Оглядати дитину потрібно обов'язково в прямому і боковому освітленні. При боковому освітленні краще визначаються на поверхні тіла різні пульсації (серцевий і верхівковий поштовхи, пульсація сонних артерій та ін.), дихальні рухи грудної клітки, лімфатичні вузли та ін. Температура в приміщенні повинна бути 22-24°C. Дітей раннього віку повинна роздягати мати або близькі їм люди. По можливості роздягають дитину відразу, а якщо це зробити неможливо, то послідовно оголюють туловище, а потім таз і нижні кінцівки.

Що стосується техніки самого огляду, то вона дійсно дуже проста: дитину, яка повністю (по можливості) або частково роздягнена, послідовно оглядають (обличчя, голова, туловище, грудна клітка, верхні і нижні кінцівки) в прямому і боковому освітленні. Огляд туловища і грудної клітки краще проводити у вертикальному положенні дитини, тоді як черевну стінку — у вертикальному і горизонтальному положенні.

Важливо також дотримуватись плану огляду. Спочатку проводять загальний огляд, а потім локальний.

Під загальним оглядом розуміють огляд хворого з голови до ніг для виявлення загальних симптомів хвороби незалежно від можливої локалізації патологічного процесу, Причому в деяких випадках загальний огляд дозволяє педіатрові з першого погляду визначити діагноз (приступ бронхіальної астми, рахіт, тиреотоксикоз, хвороба Дауна та ін.). При загальному огляді оцінюють положення тіла дитини, її свідомість, статуру, тип конституції, характер харчування.

Локальний огляд проводять посистемно (шкіра, кісткова, м'язова системи та ін.) з урахуванням можливого захворювання. Тому методику локального огляду ми розглянемо в розділі "Методика обстеження органів та систем організму дітей різного віку".

Пристаюючи до загального огляду, насамперед звертають увагу на положення тіла дитини. Положення хворого може бути активним, пасивним і вимушеним. Активним називають таке положення хворого, яке він може змінювати в залежності від обставин і власних потреб. Про пасивне положення говорять в тих випадках, коли хворий не може без допомоги сторонніх змінити положення. Вимушеним вважають таке положення, яке інстинктивно або свідомо приймає хворий, щоб полегшити свій стан. Вимушене положення часто зустрічається у дітей, хворих на бронхіальну астму (під час приступу набувають напівсидячого положення), менінгіт (закинута назад голова і зведені до живота стегна), крупозну пневмонію та плеврит (на хворому боці) та ін.

При загальному огляді обов'язково оцінюють свідомість дитини. Свідомість може бути не порушена або порушена. Причому спостерігається декілька форм (ступор, сопор, кома)

порушення свідомості, які характеризують різну глибину порушення основних функцій кори головного мозку. Ступором називають стан приголомшення, коли дитина погано орієнтується в просторі і на запитання відповідає повільно, з деяким запізненням. Сопорозний стан характеризується байдужістю дитини до оточуючих, на запитання не відповідає, але рефлекси збережені. Хворі можуть на короткий час виходити з сопорозного стану. Для коми (кома тозний стан) характерний такий стан хворого, коли спостерігаються глибоке гальмування вищої нервової діяльності, відсутність свідомості, рефлексів, чутливості і рухів.

Паралельно відмічають настрій дитини (спокійний, піднесений, збуджений, нестійкий), її реакцію на контакт з близькими і оточуючими, цікавість до іграшок та ін. Оцінюють статуру дитини, зокрема її зріст, розвиток мускулатури, угодваність. Визначають також тип конституції (нормостенічний, астеничний, гіперстенічний), аномалії розвитку (заяча губа тощо) і наявність ознак дизембріогенезу (епікант, гіпертелоризм очей, коротка шия, непропорційнальність кінцівок та ін.). Особливу увагу потрібно звернути на наявність і вираженість симптомів інтоксикації чи токсикозу, що дуже важливо для оцінки загального стану дитини.

Після загального огляду проводять детальне обстеження всіх органів і систем організму дитини з використанням інших методів об'єктивного обстеження (пальпації, перкусії та аускультатії).

ПАЛЬПАЦІЯ (від лат. *palpatio* — обшупувати) — метод клінічного об'єктивного обстеження за допомогою тактильного і стереометричного відчуття. Метод базується на відчутті дотиком з метою оцінки фізичних властивостей тканин і органів, а також топографічних співвідношень між ними.

Пальпація як метод клінічного обстеження відомий з давніх часів. Але він використовувався в основному для вивчення фізичних властивостей органів з поверхневою локалізацією (шкіра, суглоби, пульс та ін.). Навіть дотепер пальпацію широко використовують для діагностики уражень шкіри, кісткової та м'язової систем, грудної клітки, захворювань серцево-судинної системи, лімфатичних вузлів, щитовидної залози та ін. За допомогою пальпації отримують інформацію про характер поверхні, температуру, вологість, консистенцію, форму, локалізацію, величину та співвідношення. Крім того, за допомогою пальпації визначають чутливість і болючість різних ділянок тіла.

Фізіологічною основою пальпації є тактильне відчуття, що виникає при натискуванні та пальпаторних рухах і сприймається обшупуючими пальцями.

Спроби розробити методіку пальпації внутрішніх органів тривалий час були невдалими. Навіть ще в 1880 р. відомий французький клініцист, член медичної академії Є.Ж.Вуаллез писав: "...На жаль, нема можливості заглибитися під підребір'я, а також неможливо досягнути органів в нижній частині живота... У здоровому стані обшупування живота дає майже негативні результати..." ("Теоретическое и клиническое изложение учения о постукивании и выслушивании". — С.-Петербург, 1880).

Але спочатку Glenard у Франції і незалежно від нього вже в листопаді 1886 р. професор медичного факультету Київського університету В.П.Образцов доказали, всупереч існуючій тоді думці, що органи черевної порожнини в нормальних умовах можуть бути пропальповані. Перші результати цілеспрямованої пальпації живота у 132 хворих були викладені в "Еженедельной клинической газете" в 1887 р. (№22 і 23) в статті "Об исследовании желудка и кишок". Ця робота була також опублікована в німецькому журналі "Deutsche Archiv für Klinische Medizin" (1888, №43). Таким чином, в 1887 р. детально був описаний новий метод об'єктивного клінічного обстеження органів черевної порожнини.

В.П.Образцов писав: "В кінці 1886 року, отже пізніше Гленарда, але зовсім незалежно від нього став проводити пальпацію кишок і я. Перш ніж прощупати в перший раз поперечну ободову кишку, я, як і Гленард, займався питанням рухливої нирки, питанням, яке притягнуло увагу мого вчителя С.П.Боткіна. Але ми йшли різними шляхами: у Гленарда пальпація кишок нерозривно пов'язана з ентероптозом; без ентероптоза для нього пальпація як метод дослідження не існував. Навпаки, я, навчившись пальпувати кишки, звернувся до вивчення

їх, тобто до більш точного визначення їх положення, діаметру, властивостей стінок, вмісту та ін." ("К физическому исследованию желудка-кишечного канала и сердца". — Киев, 1915).

Подальша розробка методики пальпації органів черевної порожнини привела до створення вчення про так звану глибоку, ковзну, методичну топографічну пальпацію, яка відкрила нову епоху в діагностиці захворювань органів травлення. Деяко пізніше детально систематизували і описали всі способи пальпації Ф.О.Гаусман ("Основы методического прощупывания желудка-кишечного тракта", 1912) і професор Київського медичного інституту М.Д.Стражеско ("Основы физической диагностики заболеваний черевной порожнини", 1936). Тому цей метод пальпації по праву потрібно називати методом Glenard-Образцова-Гаусмана-Стражеска.

В сучасній педіатричній практиці в залежності від мети використовують декілька способів пальпації, які відрізняються технікою і прийомами: 1)поверхнева, 2)глибока, 3)бімануальна, 4)проникаюча і 5) поштовхоподібна.

Поверхнева пальпація здійснюється долонями однієї чи обох рук, покладених пліском з витягнутими пальцями, без натискування на поверхню, яку пальпують. Цей спосіб пальпації використовується як загальне орієнтовне дослідження, зокрема як попередній метод при обстеженні живота, грудної клітки, суглобів та інших органів.

Глибока пальпація використовується для детального обстеження і визначення більш точної локалізації патологічних змін в організмі. Її застосовують при обстеженні органів черевної порожнини.

Бімануальна пальпація — це особливий спосіб обшупування двома руками, при якому однією рукою досліджується ділянка чи орган утримується в певному положенні або подається назустріч другій пальпуючій руці. За допомогою бімануальної пальпації обстежують висхідну і нисхідну кишки, нирки, селезінку, печінку та інші органи.

Проникаюча пальпація — це різновидність глибокої пальпації, при якій верхівкою одного (великого, вказівного або середнього) або двох-трьох вертикально поставлених пальців повільно натискають на певну ділянку тіла. Цей спосіб пальпації знаходить застосування при визначенні больових точок, головним чином в черевній порожнині (наприклад, симптом Керра та ін.).

Поштовхоподібна пальпація — своєрідна різновидність глибокої пальпації, яка використовується для діагностики асцитичної черевної порожнини.

При проведенні пальпації необхідно дотримуватись певних загальних правил:

1. Положення хворого під час пальпації повинно бути зручним, з максимальним розслабленням м'язів.
2. Положення лікаря-педіатра також повинно бути зручним, з правого боку від хворого, і забезпечувати свободу рухів при пальпації.
3. Руки лікаря-педіатра повинні бути теплими, нігті коротко зрізаними, щоб не викликати у хворого подразнення і рефлексорного скорочення м'язів в області пальпації.
4. Потрібно, щоб пальпаторні рухи були легкими, м'якими, не викликали болю і співпадали з ритмом дихання.
5. Пальпацію слід розпочинати зі здорових ділянок тіла, а вже потім переходити на хворі.
6. Необхідно завжди зіставляти пальпаторні дані симетричних ділянок тіла дитини.

Особливості застосування пальпації для діагностики захворювань різних органів і систем у дітей будуть описані в наступних розділах. Потрібно тільки відзначити топографічні орієнтири, які використовуються для позначення місцезнаходження органів черевної порожнини і межі між ними.

Умовно на черевній стінці проводять дві горизонтальні і дві вертикальні лінії.

Верхня горизонтальна лінія з'єднує найбільш низько розташовані точки обох реберних дуг (*linea costalis inferior*), а нижня — обидві передні верхні гребінці клубових кісток (*linea cristarum*).

В результаті утворюються три області: верхня — епігастрій (regio epigastrica), середня — мезогастрій (regio mesogastrica) і нижня — гіпогастрій (regio hypogastrica).

Вертикальні лінії умовно проходять вздовж зовнішнього краю правої і лівої прямих м'язів живота (середина пупартових зв'язок), і тому кожну з вказаних вище областей розподіляють на три ділянки, утворюючи 9 відділів черевної стінки:

1) епігастральна ділянка (regio epigastrica propria), яка розташована між мечеподібним відростком (processus xiphoideus), верхньою горизонтальною лінією і реберними дугами;

2) права і ліва підреберна ділянки (regio hypochondriaca dextra et sinistra), що розташовані збоку від епігастральної області безпосередньо під реберними дугами;

3) пупкова ділянка (regio umbilicalis), яка знаходиться в центрі між вертикальними і горизонтальними лініями;

4) права і ліва клубові ділянки (regio lumbalis dextra et sinistra), що розташовані латеральне від вертикальних ліній, між горизонтальними;

5) надлобкова ділянка (regio pubica), що знаходиться між двома вертикальними лініями безпосередньо над сполученням тазових кісток;

6) права і ліва пахвинні ділянки (regio inguinalis dextra et sinistra), які розташовані під нижньою горизонтальною лінією, латеральне від вертикальних ліній.

Вказані топографічні ділянки дозволяють позначити локалізацію того чи іншого органа або патологічного вогнища на передній черевній стінці.

Досить часто при пальпації у хворих виявляється біль. Причому локалізація болю часто не відповідає проекції ураженого органа. Це пов'язане з сегментарністю будови тіла і нервової системи людини. Тому при ураженні внутрішніх органів спостерігається ірадіація болю тільки на точно визначені ділянки шкіри, м'язів та інших органів. Ці проекційні сегментарні ділянки внутрішніх органів мають назву зон Захар'їна-Геда (*табл. 1*), в яких може спостерігатися біль, порушення чутливості (головним чином гіперестезії), вазомоторні і секреторні порушення.

Таблиця 1.

Дані сегментарності вісцерально-сенсорних рефлексів

Внутрішні органи	Сегменти, в яких спостерігаються біль і гіперестезія шкіри
Серце	D _{1,2,3}
Аорта	D _{2,3}
Легені	D _{3,4,5,6,7,8,9}
Шлунок	D _{6,7,8,9}
Кишки	D _{9,10,11,12}
Печінка і жовчний міхур	D _{7,8,9,10}
Нирки і сечоводи	D _{11,12,L1}
Пряма кишка	S _{2,3,4}

Знання цих зон необхідне для діагностики різних захворювань внутрішніх органів, хоча їх діагностична цінність дещо знижена, оскільки деякі внутрішні органи (легені, шлунок та ін.) мають спільні зони.

ПЕРКУСІЯ є одним з основних методів об'єктивного дослідження стану внутрішніх органів. Перкусією називають такий метод обстеження, який ґрунтується на оцінці фізичних властивостей органів за допомогою звуку, що утворюється при постукуванні в області проекції органів. Щодо походження терміна "перкусія", то єдиної точки зору не існує. Деякі вчені вважають, що термін "перкусія" походить від латинського percussio — дослівно "через шкіру". Але за думкою інших, і це здається більш імовірним, термін "перкусія" має грецьке походження — "бити, вдаряти".

Перкусія як метод обстеження хворих була запропонована в 1761 р. австрійським лікарем Леопольдом Ауенбруггером. В роботі "Inventum novum ex percussione thoracis humani ut signo abstrusus intend pectoris morbus detegendi" ("Новое открытие, позволяющее на основании данных выстукивания грудной клетки человека, как признака, обнаруживать скрытые в глубине грудные болезни") він рекомендував використовувати перкусію для діагностики багатьох захворювань грудної клітки. Але ця робота була зустрінута лікарями досить прохолодно. В 1770 р. її вперше перекладено на французьку мову лікарем медичного факультету Монпельє (який займав значне місце в науковому світі) Розьєр де ла Шассань. Але й цей переклад не мав успіху.

Тільки через 47 років робота Л.Ауенбруггера знайшла загальне визнання. Це сталося після того, як за рік до смерті Л.Ауенбруггера, професор Парижського університету, лейб-медик Наполеона І. Ж. — Н.Корвізар (1755-1821) в 1808 р. вдруге переклав на французьку мову роботу Ауенбруггера, доповнивши її власними спостереженнями, особливо відносно застосування перкусії при хворобах серця. Ж.-Н.Корвізар писав: "... Я не пам'ятаю жодного разу протягом всього часу, коли я вивчав медицину, щоб згадувалось ім'я Ауенбруггера. І протягом всіх років своєї роботи в лікарнях і в медичній практиці мені ніколи не доводилось бачити лікарів, перкутуючих грудну клітку для діагностики якого-небудь захворювання цієї порожнини. Жодного разу я не бачив її застосування на хворих. Я не знав перкусії, коли почав викладати клінічну медицину. За своїми спостереженнями я можу стверджувати, що цей метод ігнорувався в медичних школах і переважною більшістю лікарів". Після цього метод перкусії почали широко використовувати в клінічній практиці.

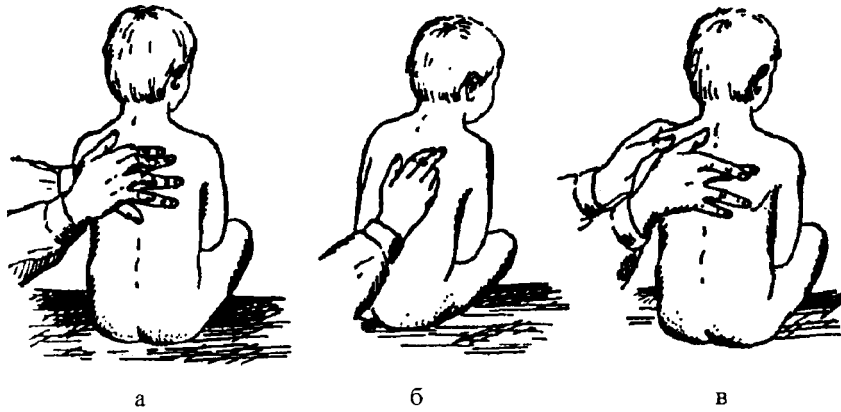
Австрійський вчений І.Шкода (1805-1881) в 1839 р. теоретично обґрунтував перкуторні явища, звів їх до законів акустики і фізичного стану досліджуваних органів.

В подальшому метод перкусії отримав блискучий розвиток в наукових працях багатьох відомих європейських клініцистів. В Росії метод перкусії вперше було описано в 1818р. професором Ф.Уденом в "Академічних читаннях про хронічні хвороби". Трохи пізніше в 1825 р. професор А.А.Чаруковський виклав метод перкусії в підручнику "Загальна патологічна семіотика".

Для розвитку методу перкусії значний внесок зробили київські вчені, зокрема, такі відомі професори медичного факультету Київського університету, як В.П.Образцов і Ф.Г.Яновський. В 1910 р. В.П.Образцов запропонував свій метод безпосередньої перкусії, який і носить його ім'я. Ф.Г.Яновський в 1924 р. запропонував проводити перкусію шляхом безпосереднього нанесення перкуторного удару м'якоттю кінцевої фаланги середнього або вказівного пальця, що забезпечує не тільки звукове, але й тактильне відчуття органа. Важливо підкреслити, що в клінічній педіатрії в основному застосовуються саме методики, запропоновані В.П.Образцовим і Ф.Г.Яновським.

За більш ніж двохсотлітню історію метод перкусії поступово вдосконалювався і доповнювався новими методичними прийомами. Класифікуючи методи, які використовуються тепер, можна виділити наступні. В залежності від техніки перкусії розрізняють безпосередню і посередню методики перкусії.

Безпосередня перкусія проводиться постукуванням одним або декількома пальцями безпосередньо по тілу хворого. Основоположники перкусії Ауенбруггер і Корвізар застосовували безпосередню перкусію, вдаряючи по досліджуваній ділянці тіла верхівками зігнутих і зімкнутих між собою пальців II-V руки. Так, Л.Ауенбруггер писав: "По грудній клітці потрібно повільно і легко постукувати, вірніше, вдаряти кінцями випрямлених і зімкнутих пальців". Але потім почали використовувати пальцевий спосіб безпосередньої перкусії, оскільки при цьому значно легше отримати тихий звук. Саме тому цей спосіб є основним при обстеженні дітей. В сучасній клінічній практиці використовують три модифікації пальцевої перкусії (мал. 1):



Мал. 1. Перкусія грудної клітки у дитини

а — посередня перкусія;

б — спосіб Ф.Г.Яновського;

в — спосіб В.П.Образцова

Медичний інститут
Української асоціації пар. і
медичини
БІБЛІОТЕКА

а) постукування по поверхні тіла м'якоттю кінцевої фаланги вказівного або середнього пальця правої руки (спосіб Ф.Г.Яновського);

б) постукування по поверхні тіла м'якоттю кінцевої фаланги вказівного пальця правої руки, що зісковзує з поверхні третього пальця, до якого він притискається з деякою силою, як це робиться при даванні щиглів (спосіб В.П.Образцова). Цей спосіб дозволяє дещо посилити перкуторний удар в порівнянні з попереднім способом і в той же час краще дозувати силу удару, що має велике значення для точності діагностики;

в) тактильна перкусія (спосіб В.Ебштейна) ґрунтується не на сприйманні звуку, а на відчутті дотику. Перкусія виконується м'якоттю кінцевої фаланги середнього (або вказівного) пальця руки. Але удар не повинен бути короткий і уривчастий, як при звичайній перкусії, а повільний, натискуючий і ковзний.

При посередній перкусії постукування проводять не по тілу хворого, а по будь-якому предмету, що прикладають в ділянці перкусії (мал. 1). Найчастіше використовують перкусію "пальцем по пальцю". При цьому способі середній палець лівої руки, який виконує роль плесиметра, прикладають до поверхні тіла, але не сильно притискають (оскільки це посилює звук), а інші пальці розведені і тільки злегка торкаються поверхні. Кінцевою фалангою середнього (або вказівного) пальця правої руки, зігнутого під прямим кутом, постукують по тильній поверхні першої або середньої фаланги пальця-плесиметра.

Для того, щоб отримати різний за силою перкуторний звук, використовують дві модифікації.


1. Перша з них заключається в тому, що перкуторний удар наносять пальцем, який зігнутий під прямим кутом, рухаючи при цьому кистю руки в променезагіястковому суглобі. Цей спосіб перкусії дозволяє отримати гучний перкуторний звук.

2. Другий спосіб використовується при тихій перкусії. Для цього перкусію здійснюють, рухаючи злегка зігнутий палець-плесиметр тільки в п'ястнофаланговому суглобі. Перкуторний звук в результаті такої перкусії досить тихий.

В залежності від мети обстеження розрізняють порівняльну і топографічну перкусію.

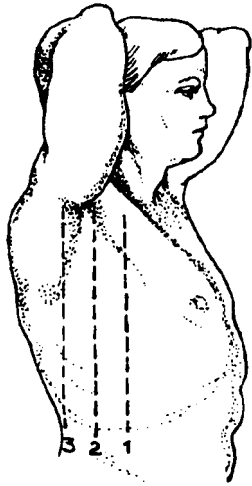
Порівняльною називають перкусію, яка застосовується для визначення патологічних змін в органах за допомогою порівняння звуку на симетричних ділянках тіла, а також різних ділянок одного і того ж органа між собою. При порівняльній перкусії дуже важливо, щоб завжди були однакові: а) сила перкуторного удару, б) положення пальця і в) ступінь його натискування. Останнє дуже важливо, тому що при неоднаковому натискуванні змінюється звучність перкуторного звука. Окрім цього, потрібно слідкувати, щоб м'язи були максимально розслаблені, оскільки їх напруження на одній стороні може обумовлювати більш короткий перкуторний звук.

Топографічна перкусія використовується для визначення межі між внутрішніми органами, їх величини і форми. Зрозуміло, що визначити межу між двома органами можливо



Мал.2. Топографічні лінії на передній поверхні грудної клітки.

- 1 — передня серединна лінія
- 2 — права і ліва грудинні лінії
- 3 — права і ліва навкологрудинні лінії
- 4 — права і ліва серединно-ключичні лінії



Мал. 3. Топографічні лінії на боковій поверхні грудної клітки.

- 1 — передня пахвова лінія
- 2 — середня пахвова лінії
- 3 — задня пахвова лінії

(мал. 2, 3, 4):

1. Передня серединна лінія (*linea mediana anterior*) проходить вертикально через середину грудини.

2. Права і ліва грудинні лінії (*lineae sternales dextra et sinistra*), які проходять вздовж обох країв грудини.

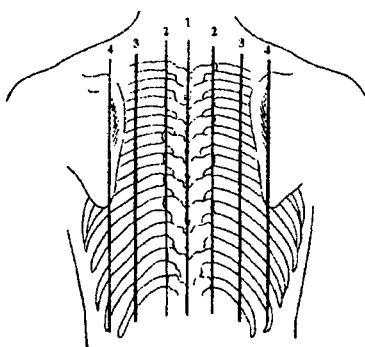
3. Права і ліва серединно-ключичні лінії (*lineae medioclaviculares dextra et sinistra*), що проходять вертикально через середини обох ключиць.

4. Права і ліва навкологрудинні лінії (*lineae parasternales dextra et sinistra*), що проходять вертикально посередині між грудинними і серединно-ключичними лініями.

5. Права і ліва передні пахові лінії (*lineae axillares anteriores dextra et sinistra*) проходять через передні краї обох пахових ямок.

6. Права і ліва середні пахові лінії (*lineae axillares mediae dextra et sinistra*) проходять через середину тих же ямок.

7. Права і ліва задні пахові лінії (*lineae axillares posteriores dextra et sinistra*) проходять через задні краї тих же ямок.



Мал. 4. Топографічні лінії на задній поверхні грудної клітки дитини.

- 1 — задня серединна лінія
- 2 — права і ліва вертебральні лінії
- 3 — права і ліва паравертебральні лінії
- 4 — права і ліва лопаткові лінії

тільки в тих випадках, коли перкуторний звук цих органів значно відрізняється за різними характеристиками. При цьому лінія переходу одного звуку в інший і буде відповідно межею між органами, тобто являється проекцією цієї межі на поверхню тіла.

Досить своєрідним методом перкусії є так звана аускультативна перкусія (спосіб Рунберга), яка заключається в тому, що стетоскоп ставлять на проекцію досліджуваного органа і за його допомогою вислуховують тихий перкуторний тон, який отримують тертям шкіри в напрямі від стетоскопа до периферії. При цьому перкуторний шум краще вислуховується поки він знаходиться в межах досліджуваного органа, а потім значно послаблюється. Цей спосіб перкусії дає можливість розмежувати два сусідніх органи, що містять повітря і дають при звичайній перкусії тимпанічний звук. Спосіб аускультативної перкусії застосовується для визначення меж шлунка.

Одним з варіантів перкусії є постукування рукою, стиснутою в кулак, або краєм витягнутої кисті. Цей метод одержав назву покатання. Він використовується для визначення чутливості або наявності болю на певній ділянці тіла дитини. Так, цей спосіб застосовується для визначення чутливості в ділянці печінки (симптом Ортнера), нирок (симптом Пастернацького), шлунка і дванадцятипалої кишки (симптом Менделя).

Для опису виявлених змін перкуторних звуків потрібно точно вказати їх локалізацію. Але це можна зробити тільки користуючись системою координат за допомогою вертикальних (ординат) і горизонтальних (абсцис) ліній. При цьому роль абсцис виконують ребра, а роль ординат — вертикальні лінії, які умовно проводять через певні точки на грудній клітці. Зокрема це такі лінії

8. Права і ліва лопаткові лінії (*lineae scapulares dextra et sinistra*), які проходять вертикально через кути обох лопаток.

9. Задня серединна лінія (*linea mediana posterior*) проходить по задніх відростках хребців.

10. Права і ліва вертебральні лінії (*lineae vertebrales dextra et sinistra*) проходять по поперечних відростках хребців справа і зліва.

11. Права і ліва паравертебральні лінії (*lineae para vertebrales dextra et sinistra*) умовно проводяться посередині між лопатковими і вертебральними лініями справа і зліва.

Відлік ребер легко вести починаючи з передньої поверхні грудної клітки з першого ребра, яке відповідає проекції ключиці. На боковій поверхні відлік ребер можна вести по вільному краю XI ребра або по нижньому куту лопатки, проекція якого знаходиться на рівні VII ребра. Але перед тим як визначити топографію за рівнем кута лопатки, потрібно переконатися, що у дитини немає сколіозу. Для топографічної орієнтації на задній поверхні туловища користуються рівнем розташування хребців.

При проведенні перкусії необхідно дотримуватись таких основних правил:

1. В приміщенні, де проводиться перкусія, повинно бути тепло і тихо.

2. Позиція хворого повинна бути зручною, такою, щоб виключала напруження м'язів. Найкраще здійснювати перкусію, коли хворий стоїть або сидить. В тих випадках, якщо це неможливо, то перкусію виконують в лежачому положенні. При перкусії дітей першого року життя вони лежать на спині і животі або перебувають на руках матері у положенні напівсидячи.

3. Лікар також повинен знаходитись в зручній позиції, як правило, справа від хворого. Руки повинні бути теплими, нігті коротко зрізані.

4. Перкуторний удар повинен бути легкий і завжди однаковий за силою, його напрям — перпендикулярний до поверхні тіла, оскільки тільки в цьому випадку сила перкуторного удару буде спрямована на глибину проникнення, а не в сторони.

5. Перкуторний удар повинен бути короткий, уривчастий і пружний. Це забезпечує хорошу поширюваність звукових коливань, що виникають при перкусії.

6. При топографічній перкусії палець-плесиметр або перкутуючий палець (при безпосередній перкусії) розташовують паралельно напрямку межі органа, який перкутують.

Перкусію здійснюють від органа, який дає більш гучний звук, до органа, над яким визначається більш тихий перкуторний звук. Це пов'язане з фізіологічними особливостями сприймання звуку і значно покращує результати топографічної перкусії. Відмітку межі органа роблять по краю, спрямованому до більш гучного перкуторного звуку.

Метод перкусії ґрунтується на властивостях звуку, що виникає під впливом постукування в області проекції внутрішніх органів і сприймається нашим органом слуху. В основі перкуторного методу обстеження лежать фізичні властивості пружних тіл (зокрема, внутрішніх органів), які після нанесення короткого удару дають коливання частинок, і ці коливання розходяться у всі сторони з однаковою силою і швидкістю. Пружні тіла краще проводять звук і швидкість останнього в них більша. Звукові хвилі, які зустрічають на своєму шляху середовище з іншими властивостями (повітря або тверду перепону та ін.), відлунюються або затихають. При цьому звук або посилюється, або послабляється в результаті накладання звукових хвиль (це явище називається інтерференцією), що визначається властивостями середовища, через яке поширюється звукова хвиля.

Таким чином, зміна характеру середовища (наприклад, при патологічному процесі), через яке поширюється звук, що виникає при перкусії, визначає властивості звуку, який сприймається нашим органом слуху. Причому характер перкуторного звуку визначається особливостями патологічного процесу. Саме це і становить фізичну основу діагностики різних патологічних станів за допомогою перкусії.

Розмах коливальних рухів частинок тіла, тобто їх максимальне відхилення в сторони від точки спокою, під впливом перкуторного удару є амплітуда коливань (амплітуда звукової хвилі). Періодично правильні коливання тіла, яке звучить, дають тон, неправильні, нерівно-

мірні коливання — шум. Найнижчий і найсильніший тон у звуці визначає основний тон і висоту даного звуку. Всі інші більш слабкі високі додаткові тони мають назву обертонів.

Звуки розрізняються перш за все за силою, висотою і тембром. Сила звуку пов'язана з амплітудою коливань: чим більша амплітуда, тим сильніший звук. Сила звуку прямо пропорційна довжині звукової хвилі (квадрату амплітуди) і обернено пропорційна квадрату відстані звукової хвилі від тіла, яке звучить. Для клінічної практики важливо, що амплітуда коливань визначається щільністю органа, який перкутують. Зокрема, органи, які містять повітря (легені, шлунок та ін.), при перкусії дають коливання з великою амплітудою, що обумовлює сильний (гучний, голосний) звук, тоді як щільні органи (печінка, м'язи, серце та ін.) дають коливання з незначною амплітудою і звук при цьому тихий.

Висота звуку залежить від кількості коливань частинок тіла за 1 секунду: чим більше число коливань (частота), тим вищий звук. Частота коливань вимірюється в герцах (Гц): одне коливання за 1 секунду — це частота 1 Гц. Частота коливань менша для органів, які містять повітря і тому вони дають низькі звуки, тоді як масивні органи (печінка, м'язи, серце) обумовлюють коливання великої частоти і дають високі звуки.

Важливою характеристикою звуку є його тембр. Звукові хвилі, які не підпорядковуються періодичному закону, сприймаються як складний звук, що має тембр. Тобто будь-який звук складається із основного тону і до нього завжди приєднується багато додаткових звуків, що й утворює специфічну гаму, яка характеризується тембром.

Тривалість звуку визначається довгочасністю коливальних рухів, або величиною затихання. Ця величина також відрізняється для щільних органів і органів, які містять повітря. Так, швидке затихання коливань характерне для печінки, м'язів і серця, при перкусії яких і утворюється короткий звук. Відносно тривалі коливання звуку спостерігаються при перкусії легень.

Таким чином, вказані характеристики перкуторного звуку залежать від стану органів, особливо від наявності в них повітря і щільних елементів. Наявність повітря і щільних елементів в будь-якому органі визначається співвідношенням повітря / щільні елементи, з якого випливають дуже важливі висновки:

1. Якщо чисельник цього дробу рівний нулю, тобто якщо при перкусії виникають коливання лише щільних елементів, то перкуторний звук буде тихий (тупий), високий і короткий. Типовим його прикладом є звук, який отримують при перкусії по стегну. Цей звук дістав назву стегового. Дуже близьким до нього за характером є звук, що виникає при перкусії в ділянці печінки.

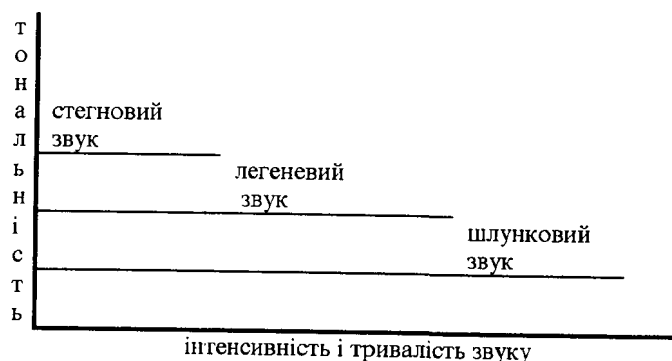
2. Якщо знаменник цього дробу рівний нулю, тобто якщо при перкусії виникають коливання лише повітря, то перкуторний звук буде голосний (гучний), високий і тривалий. Цей звук називається тимпанічним (від грец. — "барабан"). Він має характерну музичальність, оскільки утворюється правильними періодичними коливаннями. В нормі цей звук виникає при перкусії над порожниною з напруженими стінками, наповненими повітрям. Зокрема, в нормі дуже подібний до тимпанічного утворюється звук при перкусії над шлунком і кишками. Цей звук можна також викликати штучно, перкутуючи по помірно надутій щоді. Але ці звуки лише умовно можна назвати тимпанічними, тому що вони низькі в результаті неоднорідності перкутуючих структур і різної напруженості стінок органів.

Таким чином, що стосується висоти тимпанічного звуку, то він може бути високий і низький. Причому як в нормальних, так і патологічних умовах висота тимпанічного звуку визначається розмірами порожнини, характером стінок, а головне — ступенем їх напруженості.

3. Якщо чисельник і знаменник не дорівнюють нулю, тобто якщо при перкусії виникають коливальні рухи частинок повітря і щільних елементів, то перкуторний звук буде схожий на тупий, чим більше щільних елементів бере участь в коливаннях; навпаки, звук буде схожий на тимпанічний, чим більше в коливаннях бере участь повітря.

Вказані закономірності свідчать про те, що при перкусії інфільтратів, щільних безповітряних ділянок, ми отримаємо більш тихий, більш короткий, але більш високий звук, ніж

при перкусії органів з великим вмістом повітря, перкуторний звук яких більш гучний, більш тривалий, але менш високий. Перкутуючи різні ділянки тіла дитини, ми отримуємо безліч своєрідних перкуторних тонів. Але всі вони є похідними трьох основних тонів, які за місцем типового їх виникнення називають стегоновим, легеневим і шлунковим. Ці перкуторні тони і їх основні властивості можна відобразити на схемі:



Основні властивості цих типових перкуторних звуків представлені в *табл.2*.

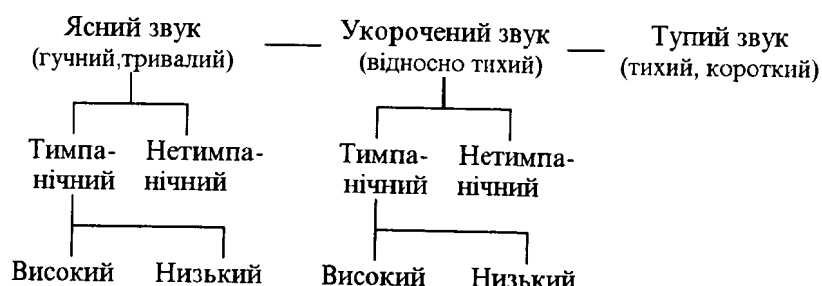Таблиця 2.

Основні характеристики найбільш типових перкуторних звуків

Властивості звуку	Стегновий звук	Легеневий звук	Шлунковий звук
Інтенсивність	Тихий	Гучний	Гучний
Тривалість	Короткий	Тривалий	Тривалий
Висота	Високий	Низький	Низький або високий
Тембр	Нетимпанічний	Нетимпанічний	Тимпанічний

Таким чином, в результаті перкусії виявляють перкуторні звуки, які відрізняються такими основними властивостями: 1) гучний і тихий (за старою термінологією ясний і тупий); 2) довгий і короткий; 3) низький і високий; 4) тимпанічний і нетимпанічний.

Різноманітний характер перкуторних звуків можна представити на такій схемі:



Наведені фізичні основи перкусії дають можливість зрозуміти зміни характеру перкуторного звуку при наявності різних патологічних процесів в органах.

АУСКУЛЬТАЦІЯ (від лат. auscultare — слухати, вислуховувати) — це метод об'єктивного клінічного обстеження, який ґрунтується на аналізі різних звуків, що утворюються в процесі життєдіяльності внутрішніх органів.

Відкриття аускультатії як науково обґрунтованого методу обстеження належить французькому клініцисту Рене Лаеннеку (1781-1826), який вперше в 1816 р. застосував біля ліжка хворої імпровізований стетоскоп із згорнутого в трубку паперового зошита. Ця ідея виникла у Р.Лаеннека, за його особистим свідченням, цілком випадково. Йдучи до хворої, він спостерігав, як хлопчики, що грались на вулиці, слухали біля одного кінця дерев'яного бруса легкі удари, що наносились на другому кінці. Після цього Р.Лаеннек почав систематично проводи-

ти аускультацию у різних хворих. В 1818р. він зробив доповідь про аускультацию у французькій Академії наук, а в наступному році опублікував роботу "De l'auscultation mediate ou Traite du diagnostic des maladies des poumons et du coer, fonde principalement sur ce nouveau moyen d'exploration" ("О непосредственной аускультации или распознавании болезней легких и сердца, основанном главным образом на этом новом способе исследования"), в якій навів основні дані про аускультацию (умови проведення аускультативної її методи, класифікацію дихальних шумів і хрипів та причини їх виникнення та ін.). Р.Лаеннек запропонував також пристрій для аускультативної — стетоскоп (від грец. — "оглядати грудну порожнину").

Фізичні основи аускультативної детально розробили І.Шкода (1839) і Є.Ж.Вуаллез (1880).

В Росії метод аускультативної був підтриманий лікарями досить швидко. Вже в 1825 р. професор терапевтичної клініки Санкт-Петербурзької медико-хірургічної академії П.А.Чаруковський описав відкриття Р.Лаеннека, а в 1828 р. опублікував статтю "О стетоскопе и признаках, с помощью его открываемых", в якій детально описав будову стетоскопа і характеристику аускультативних змін при різних хворобах.

Відомий московський педіатр професор Н.Ф.Філатов запропонував для вислуховування дітей спеціальний стетоскоп (так званий стетоскоп Філатова). Його особливість полягає в тому, що це бінауральний стетоскоп (без мембрани) з гнучкими гумовими трубками, які вставляються у вуха. Цей пристрій широко використовується в педіатричних клініках.

В подальшому для розвитку методу аускультативної багато нового внесли українські вчені професори В.П.Образцов, М.Д.Стражеско та ін. Так, В.П.Образцов для діагностики додаткового тону при ритмі галопу запропонував спосіб прямої аускультативної серця. Такий спосіб аускультативної забезпечує краще вислуховування низькочастотного (20-90 Гц) додаткового тону.

На початку нинішнього століття відомий київський терапевт професор Ф.Г.Яновський модифікував стетоскоп, замінивши розширений вушний кінець олівою, що вставлялась у вухо.

Серед численних методів аускультативної в сучасній клініці застосовується посередня аускультативна з використанням стетоскопа і стетофонендоскопа, які дають можливість обстежувати хворого в будь-якому положенні, а також ізольовати звукові явища з локальних ділянок тіла.

Фонендоскоп (вперше запропонований в 1895 р. Бендерським) конструктивно відрізняється від стетоскопа наявністю спеціальної мембрани, яка підсилює звук. Але разом з підсиленням звуку змінюється його характер, в чому полягає значний недолік фонендоскопа. Тому в педіатричній практиці частіше користуються стетоскопом.

При аускультативній необхідно пам'ятати і дотримуватись таких основних правил.

1. Ділянки аускультативної слід широко відкрити, щоб шум від одягу не впливав на результати аускультативної.

2. В кімнаті, де проводиться аускультативна, повинно бути тихо і тепло, щоб не виникали фібрилярні скорочення м'язів, які можуть симулювати різні патологічні звуки.

3. Стетоскоп (чи стетофонендоскоп) треба щільно прикладати до тіла рівномірно всією поверхнею, але без надмірного натискування.

4. Під час аускультативної стетоскоп потрібно фіксувати пальцями (великим та вказівним), але так, щоб вони не викликали додаткових звуків.

5. Слід користуватися одним і тим же стетоскопом (чи стетофонендоскопом), оскільки кожний з них має свої особливості, що змінюють природний характер звуків.

Більш детально особливості методики аускультативної і її правила будуть викладені нижче.

Аускультативний метод обстеження ґрунтується на вислуховуванні і аналізі звукових феноменів, пов'язаних з діяльністю внутрішніх органів. Процеси дихання, скорочення м'язів серця, шлунка і кишок викликають в тканинних структурах пружні коливання, частина яких досягає поверхні тіла. Ці коливання, як правило, не відчуються на відстані, але досить добре вислуховуються за допомогою стетоскопа.

Основні звуки, які виникають в процесі діяльності внутрішніх органів, знаходяться в діапазоні 20-5600 Гц, а найбільш характерні з них — в діапазоні 20-1400 Гц. Детальна характеристика звуків, що виникають при діяльності серця і легень, буде наведена у відповідних розділах. Потрібно тільки відзначити, що в клінічній практиці, з точки зору акустики, розрізняють низько-, середньо- і високочастотні звуки з характерним діапазоном частот відповідно від 20 до 180Гц, від 180 до 710Гц і від 710 до 1400Гц.

Вухо людини сприймає низькі звуки, починаючи з 20 Гц, а високі — в діапазоні до 30000 Гц (дзижчання комара). Але найбільш висока чутливість спостерігається до звуків з частотою, близькою до 1000 Гц. Тому при однаковій енергії звуки з частотою близькою до 1000 Гц, здаються більш гучними, ніж звуки нижчих або вищих діапазонів. Отже важче сприймаються слабкі звуки, які виникають за гучними.

Таким чином, лікар-педіатр в процесі діагностики захворювання у дитини використовує технічно прості і високоінформативні методи об'єктивного клінічного обстеження. Оволодіння методами клінічного обстеження дитини є найважливішим елементом становлення лікаря-педіатра.

Розділ 3. ОЦІНКА ЗАГАЛЬНОГО СТАНУ ХВОРИХ ДІТЕЙ

ВАЖЛИВЕ значення в педіатричній практиці має об'єктивна оцінка загального стану хворої дитини, тому що від неї залежать обсяг терапевтичних заходів, госпіталізація в стаціонар або у відділення інтенсивної терапії та реанімації, організація індивідуального сестринського поста, а також прогноз захворювання. Причому небезпечна не тільки недооцінка тяжкості стану, але і його переоцінка.

Загальний стан дитини — це широке поняття, яке включає сукупність показників, характеризуючих функціональну здатність різних органів і систем організму (нервова, система дихання, серцево-судинна та ін.).

Оцінка загального стану ґрунтується на результатах об'єктивного клінічного, а при можливості і лабораторного обстеження. Хоча потрібно також уточнити самопочуття хворої дитини, яке, незважаючи на його суб'єктивність, часто відповідає загальному об'єктивному стану. Але орієнтуватись тільки на самопочуття не можна, оскільки воно нерідко неправдиво відображає стан дитини. Так, дуже часто дівчатка пубертатного віку мають численні скарги, пов'язані з вегетативними дисфункціями, але їх об'єктивний стан при цьому залишається задовільним. Навпаки, відомо багато випадків, коли скарги відсутні, але загальний стан при цьому може бути тяжкий. Перш за все, це стосується хронічних захворювань і хвороб з латентним перебігом.

Загальний стан оцінює кожний лікар-педіатр, до якого звертається дитина в поліклініці, а також в стаціонарі. Причому загальний стан хворої дитини досить мінливий, тому оцінку проводять не тільки один раз в день, але й частіше.

В залежності від загального стану хворих розрізняють п'ять ступенів тяжкості: задовільний, середньої тяжкості, тяжкий, надзвичайно тяжкий і термінальний (агональний).

Здорова дитина завжди життєрадісна, рухлива, цікавиться навколишніми предметами і оточуючими її людьми. Стан дитини оцінюють як задовільний, коли відсутні ці ознаки і при цьому спостерігаються помірні млявість, неспокій, тривога тощо. При оцінці загального стану як середньої тяжкості, поряд з млявістю, апатією, завжди спостерігається сонливість. Якщо стан оцінюється як тяжкий і надзвичайно тяжкий то у дитини виявляються різні стадії порушення свідомості (ступор, сопор, кома), а нерідко і судороги. В термінальному (агональному) стані у дитини виражені порушення функцій практично всіх органів і систем організму.

Об'єктивно оцінити загальний стан новонароджених досить важко. В неонатології і акушерстві для оцінки стану новонароджених користуються шкалою, яка була запропонована в 1953 р. Вірджінією Апгар і рекомендована в 1965 р. науковою групою ВООЗ для всіх країн світу.

Оцінку стану новонародженого проводять відразу після народження (на 2-5-й хвилині життя) і повторно через 30 хв. Загальна оцінка складається із суми балів за п'ятьма основними ознаками: ритмічність серцевої діяльності, характер дихання, тонуус м'язів, колір шкіри і вираженість рефлексів. Кожну ознаку оцінюють за трьохбальною системою. Максимальна оцінка кожної ознаки складає 2 бали (табл.3).

Шкала Апгар для оцінки загального стану новонароджених

Ознаки	0 балів	1 бал	2 бали
Дихання	Відсутнє	Слабкий крик, одиничні дихання	Гучний крик, ритмічне дихання
Скорочення серця	Відсутнє	Менше 100 ударів за 1 хв	Більше 100 ударів за 1 хв
Колір шкіри	Загальний ціаноз або блідість	Туловище рожеве, кінцівки ціанотичні	Рожевий
Тонус м'язів	Відсутній	Знижений	Активні рухи
Рефлекси	Відсутні	Реакція на біль	Крик, рухи

Стан новонародженого вважається задовільним, якщо сума балів за шкалою Апгар становить 8-10. Саме таку кількість балів мають здорові новонароджені. Якщо сума балів менше 8, то це вказує на наявність гіпоксії або травми центральної нервової системи. В залежності від тяжкості стану виділяють три ступеня гіпоксії:

а) легкий — оцінка за шкалою Апгар 6-7 балів, серцева Діяльність задовільна, шкіра ціанотична, дихання поверхневе або неритмічне, тонус м'язів знижений, рефлекси підвищені;

б) середній ("синя асфіксія") — 4-5 балів за шкалою Апгар, серцева діяльність задовільна, дихання відсутнє, загальний ціаноз, тонус м'язів і рефлекси знижені;

в) тяжкий ("біла асфіксія") — оцінка за шкалою Апгар 1-3 бали, дихання і серцеві скорочення відсутні, шкіра бліда або ціанотична, тонус м'язів і рефлекси відсутні або значно знижені. Оцінка 0 балів означає клінічну смерть.

Ще складніше, ніж у новонароджених, оцінити загальний стан у дітей більш старшого віку. Це пов'язане зі значною різноманітністю патології. Оцінка загального стану дітей старшого віку ґрунтується на двох основних принципах: а) вираженості інтоксикації та токсикозу і б) вираженості порушень функціонального стану систем організму.

Симптомокомплекс інтоксикації найчастіше супроводжує різні захворювання у дітей. Вираженість інтоксикації може бути одним з основних і досить об'єктивних показників загального стану дитини. Особливо це стосується захворювань з хронічним перебігом. До симптомів інтоксикації належать швидка стомлюваність, головний біль, знижений апетит, нервовість, підвищена збудливість, значна блідість шкіри, виснаження, слабкий розвиток підшкірної клітковини. Як правило, чим значніше виражені вказані симптоми, тим більш тяжкий стан у дитини.

У дітей з гострим перебігом хвороби може виникати синдром токсикозу, який є домінуючим при оцінці загального стану. Особливо часто токсикоз виникає у дітей раннього віку (до 3-х років). Токсикоз — це своєрідна неспецифічна реакція на інфекційний агент, в основі якої лежить генералізоване ураження термінального судинного русла з порушенням обміну речовин (водно-електролітного, енергетичного, кислотно-лужного та ін.) і клінічними ознаками ураження практично всіх органів і систем на фоні обов'язкових неврологічних порушень (А.В.Папаян, Е.К.Цибулькін, 1979).

Клінічними ознаками токсикозу у дітей в першу чергу є симптоми порушення діяльності центральної нервової системи. Тому про тяжкість токсикозу судять на підставі вираженості наступних клінічних ознак, які розвиваються послідовно: млявості (апатія), малорухомості (адинамія), сонливості, ступору, сопору, коми, судорожного синдрому. Крім того, поряд з клінічними ознаками порушення центральної нервової системи, спостерігаються значні порушення в діяльності інших органів та систем організму. Особливо це стосується змін в системі дихання і кровообігу. При токсикозі відмічаються зміни частоти дихання (тахі- або брадипное), пульс стає частим, слабого наповнення, знижується артеріальний тиск, послаблюються тони серця, нерідко збільшується печінка, спостерігається метеоризм та ін. Досить часто у дітей при токсикозі відбувається дегідратація (збездонення) організму, що клінічне

проявляється значною сухістю шкіри і слизових оболонок, зниженням тургору тканин, риси обличчя загострюються, у немовлят западає велике тім'ячко.

Крім клінічних ознак, для визначення ступеня тяжкості токсикозу обов'язково використовують функціональні (електрокардіографія, реографія тощо) та лабораторні (гематокрит, рівень електrolітів тощо) методи дослідження.

Другий принцип, на якому ґрунтується оцінка тяжкості загального стану хворих, — це встановлення ступеня недостатності, глибини і поширеності ураження функціональної системи дитячого організму, специфічної для даної хвороби. Цей принцип часто використовується при оцінці загального стану дітей з хронічним перебігом захворювання. Нерідко різні хронічні захворювання супроводжуються декомпенсацією певної функціональної системи організму, і саме ознаки декомпенсації визначають тяжкість стану дитини. Так, при захворюваннях органів дихання може виникати синдром дихальної недостатності. Дихальна недостатність — це такий стан дитячого організму, при якому можливості легень забезпечити нормальний газовий склад артеріальної крові при диханні повітрям обмежені. Синдром дихальної недостатності проявляється збільшенням частоти дихання, зміною співвідношення частоти пульсу і дихання, задишкою (диспное), ціанозом, а також зміною показників зовнішнього дихання (життєва ємність легень, хвилинний об'єм дихання та ін.). Розрізняють три ступеня дихальної недостатності:

а) I ступінь — задишка (диспное) з'являється тільки при фізичному навантаженні (крик та ін.), нестійкий периоральний ціаноз, співвідношення пульсу (П) до числа дихальних (Д) рухів становить 2,5:1 (в нормі 3-3,5:1);

б) II ступінь — виражена задишка і ціаноз в спокої, відношення П:Д становить 2-1,5:1;

в) III ступінь — виражена задишка і генералізований ціаноз, можливі патологічні типи дихання (типу Біота, Чейн-Стокса та ін.), частота дихання дорівнює понад 150% вікової норми.

При захворюваннях органів серцево-судинної системи загальний стан дітей визначається ступенем недостатності кровообігу. Під недостатністю кровообігу розуміють такий патологічний стан дитячого організму, при якому серцево-судинний апарат не може в достатній мірі забезпечити кров'ю органи і тканини. Причиною недостатності кровообігу може бути судинна (колапс, зомління, шок) і серцева (ліво- або правошлуночкова) недостатність. Тяжкість стану при серцево-судинній недостатності визначається частотою пульсу, співвідношенням частоти пульсу і дихання, наявністю і вираженістю задишки, ціанозу, набряків, збільшенням печінки та ін. Виділяють чотири ступеня недостатності кровообігу у дітей:

а) I ступінь — ознак недостатності кровообігу в спокої немає і вони з'являються після фізичного навантаження (тривалий крик та ін.) у вигляді тахікардії та задишки;

б) ІА ступінь — ознаки недостатності кровообігу спостерігаються в спокої і характеризуються незначною задишкою (тахіпное на 30-50% більше норми), тахікардією (частота пульсу на 10-15% перевищує норму) та збільшенням печінки, яка на 2-3 см виступає з-під краю реберної дуги;

в) ІБ ступінь — виявляються задишка (частота дихання на 50-70% більша за норму) і тахікардія (частота пульсу на 15-25% більша норми), печінка на 3-4 см виступає з-під краю реберної дуги;

г) III ступінь — спостерігаються значна задишка (частота дихання на 70-100% перевищує норму) і тахікардія (частота пульсу збільшена на 30-40% від норми), гепатомегалія, значні набряки (обличчя, гідроперикард, асцит, анасарка).

У дітей з захворюваннями нирок звертають увагу на вираженість екстраренальних проявів (блідість, підвищення артеріального тиску, набряки, зміни серцево-судинної системи та ін.) та функціональний стан нирок (табл.4). У дітей з хворобами нирок (аномалії розвитку, гломерулонефрит, пієлонефрит та ін.) може розвинути ниркова недостатність (НН), з гострим (ГНН) або хронічним (ХНН) перебігом.

Таблиця 4.

Характеристика функціонального стану нирок у дітей

Ступінь НН	Тип порушення	
	Клубочковий (гломерулярний)	Канальцевий (тубулярний)
0	Зміни функціонального стану нирок не виявляються	
I	Порушення циркадного ритму (дизритмія) клубочкової фільтрації	Дизритмія окремих канальцевих функцій (осморегуляції, амоніогенеза та ін.)
IIa	Компенсовані (виявляються тільки в пробах з навантаженням) і субкомпенсовані порушення:	
	клубочкової фільтрації, централії, реабсорбції та ін.	Окремих канальцевих функцій
IIб	Декомпенсовані порушення	
	клубочкової фільтрації і канальцевих функцій	канальцевих функцій, зниження фільтрації
III	Парціальна або тотальна ниркова недостатність з порушенням гомеостазу	

При захворюваннях шкіри основою оцінки загального стану хворої дитини, особливо в ранньому віці, є поширеність (відсоток ураження поверхні тіла) або ступінь вираженості місцевого запального процесу (гіперемія, інфільтрація, ерозія та ін.) та наявність загальних явищ (інтоксикація, токсикоз та ін.).

Аналогічним чином визначають загальний стан у дітей з захворюваннями кістково-м'язової та інших систем організму.

Розділ 4. МЕТОДИКА ОБСТЕЖЕННЯ ОРГАНІВ ТА СИСТЕМ ОРГАНІЗМУ У ДІТЕЙ РІЗНОГО ВІКУ

4.1 Шкіра і підшкірна клітковина

ШКІРА — складний і важливий орган, який відіграє велику роль у житті і здоров'ї дитини. Вона має тісний фізіологічний зв'язок з діяльністю окремих органів і організму в цілому. Внаслідок цього шкіра є своєрідним екраном, який відображає патологічні зміни в організмі. Ретельне обстеження і адекватна оцінка стану шкіри має велике практичне значення при встановленні діагнозу захворювання у дитини.

При обстеженні шкіри і слизових оболонок проводять збір анамнезу, огляд і пальпацію, мобілізуючи свою увагу і спостережливість.

При збиранні анамнезу перш за все слід звернути увагу на скарги, на які вказують батьки або сама хвора дитина (старшого віку). Найбільш типові скарги при захворюваннях шкіри і слизових оболонок — це зміна кольору шкіри і слизових оболонок, зміни властивостей волосся (випадання, деформація структури волосини, зменшення її міцності, еластичності) і нігтів. Іноді батьки чи діти скаржаться на підвищену чутливість шкіри до різних подразників, підвищену пітливість тощо.

Якщо батьки скаржаться на блідість шкіри у дитини, то слід подумати про розвиток анемії. Скарги на жовте забарвлення шкіри і склер найчастіше бувають при ураженні паренхіми печінки (вірусний гепатит, гепатит В та ін.), а також при гемолітичній анемії і гемолітичній хворобі новонароджених. При наявності скарг на іктеричність шкіри і слизових оболонок обов'язково слід з'ясувати, якого кольору сеча і кал у хворої дитини. Скарги на ціаноз (синюху) в ділянці носогубного трикутника, кінцівок, кінчика носа, вушей або на загальну синюху характерні для хворих з серцево-судинними та легеневиими захворюваннями, особливо при недостатності кровообігу і дихання.

Нерідко зустрічаються скарги на висипи на шкірі і слизових оболонках, що може бути результатом інфекційних та алергічних захворювань. Тому при опитуванні батьків хворої дитини чи самої хворої дитини треба перш за все встановити контакт з дітьми, хворими на гострі інфекційні хвороби. Крім того, слід в'ясувати, чи був подібний висип у дитини раніше, і якщо був, то з чим він пов'язаний, тобто і треба встановити наявність харчових, побутових або інших алергенів. Обов'язково необхідно з'ясувати, чи супроводжувалась поява висипу підвищенням температури тіла, де спочатку локалізувався висип, як поширювався, як видозмінювався та ін.

Досить часто батьки немовлят скаржаться на підвищену пітливість, особливо на потилиці. Така скарга характерна для початкового періоду рахіту. Підвищена пітливість також може супроводжувати перебіг таких захворювань, як грип, менінгіт, менінгоенцефаліт, поліомієліт тощо.

Скарги на зміни нігтів і волосся найчастіше бувають при їх ураженні грибком.

Після опитування проводять об'єктивне обстеження шкіри і слизових оболонок хворої дитини, яке починають з огляду. Огляд слід проводити в добре освітленому (краще при денному світлі) приміщенні. Дитину роздягають, але поступово, особливо дітей старшого віку, у яких підвищене почуття соромливості. В приміщенні, де проводиться огляд, повинно бути тепло. Оглядати дитину слід зверху донизу. Спочатку проводять огляд голови, обличчя, шиї, далі тулуба, а потім кінцівок.

На шкірі обличчя, голови та тулуба можна виявити різні об'єктивні ознаки патологічного процесу в організмі, які проявляються певними змінами шкіри. Ці зміни можна поділити на дві основні групи запальні і незапальні. До незапальних змін шкіри належить досить обмежена кількість захворювань шкіри (родимки, пухлини, атрофія, гіперкератоз та ін.) На фоні запальних змін шкіри часто виникають різні висипи, які поділяють на первинні та вторинні елементи висипу як наслідок прояву різних інфекційних та неінфекційних захворювань.

Під первинними елементами розуміють висипи, якими захворювання розпочинається, а під вторинними — ті, що розвиваються з первинних при подальшому перебігу хвороби.

До первинних елементів висипу належать: пляма, пухир, пухирець, пустула (гноячок), папула (вузлик), горбок, вузол.

Пляма (*makula*) — обмежена зміна кольору шкіри або слизової оболонки. Розрізняють судинні плями, які виникають внаслідок тієї чи іншої патології судин (стійке або тимчасове розширення, посилення проникливості судинної стінки і т.п.), а також пігментні плями, які можуть бути природженими (невус) і набутими (гетеангіоектазії). Розміри плями коливаються в значних межах. Плями розміром до 5 мм блідо-рожевого або червоного кольору називають розеолюю. Множинні розеоли розміром 1-2 мм визначають як дрібноцятковий висип. Численні плями розміром від 5 до 10 мм утворюють дрібноплямистий висип. Якщо розміри плями понад 20 мм, то їх називають еритемою. Плями запального характеру при натискуванні на шкіру пальцем зникають і знову з'являються після припинення натискування. Запальні плями можуть злущуватись, пігментуватись, але в кінцевому випадку безслідно зникають.

До незапальних плям, які виникають внаслідок порушення цілістності стінки судин, відносять геморагічні плями, серед яких виділяють: а) петехії (цяткові плями); б) пурпуру — множинні геморагічні плями невеликих розмірів (від 2 до 5 мм); в) екхімози — крововиливи неправильної форми розміром понад 5 мм в діаметрі; г) *vibices* — смуговидні крововиливи.

До незапальних плям відносять також судинні плями, пов'язані з неправильним розвитком судин, — телеангіоектазії і пігментні плями, які виникають або внаслідок посиленого відкладання пігменту шкіри (меланіну), або в результаті втрати шкірою здатності відкладати його. При відкладанні великої кількості меланіну розвиваються веснянки, хлоазма і т.д. До дисхромічних, або ахромічних, пігментних плям належать вітиліго (*vitiligo*), лейкодерма та ін. Характерною особливістю незапальних плям є те, що при натискуванні на них пальцем вони не зникають.

Висип у вигляді плям може виникати при різних патологічних процесах. Зокрема, розеолюючий висип спостерігається при черевному висипному тифі, паратифах А і В, сифілісі. При скарлатині висип має характер дрібних густо розташованих червоних плям, які поступово зливаються в суцільне, розлите почервоніння. У хворих на краснуху висип являє собою круглі або овальні плями червоного кольору, що трохи виступають над рівнем шкіри, але ніколи не зливаються. У хворих на кір висипання починається у вигляді невеликих розпорошених червоних плям, число яких зростає, розмір збільшується, і плями набирають неправильних зірчастих обрисів. Сусідні плями починають зливатися, але на суцільному червоному фоні завжди залишаються білі островці вільної від висипу шкіри. Різні види геморагічного висипу виникають внаслідок підвищеної проникливості судинної стінки або порушення її цілістності при запальних процесах, токсичних впливах, порушенні обміну речовин та ушкодженнях.

Піхур (*urtica*) — безпорожнинний елемент, що виникає внаслідок гострозапального міжклітинного набряку сосочкового шару дерми і супроводжується інтенсивним свербінням. Піхур має досить великі розміри (20 мм і більше), а також круглу або овальну форму, світло-рожевий або червонуватий колір. З'являються піхури при дії екзогенних або ендогенних факторів, які викликають підвищену проникливість капілярів. Уртикарні висипи характерні для алергодерматозів.

Пухирець (*vesicula*) виникає при серозному запаленні і являє собою невелике (розміром 1-5 мм) порожнинне утворення епідермісу, що містить серозну рідину. Розрізняють одно- і багатокамерні пухирці. Вони можуть бути розташовані під роговим шаром, у товщі епідермісу та на його межі з власне шкірою. Коли пухирці розриваються, оголюються ерозії, а нерідко вони зсихаються в кірочку, під якою настає епітелізація. Згруповані пухирці дістали назву герпесу (*herpes*). Зникають пухирці безслідно, не залишаючи після себе атрофії. Пухирці є характерними елементами екземи, вітряної і натуральної віспи, оперізуючого лишая та деяких інших захворювань.

Пухир (bulla) — велике порожнинне утворення, що містить рідину. Пухир відрізняється від пухирця значно більшими розмірами (13-15 мм і більше). Пухирі найчастіше бувають однокамерними, розташовуються всередині епідермісу, на базальній мембрані або під роговим шаром. Загоюються пухирі безслідно, не залишаючи після себе атрофії. Пухирі виникають при опіках, гострому дерматиті та ін.

Пустула (pustula), або гноячок — обмежене порожнинне утворення гострозапального характеру, виникає внаслідок некрозу епітеліальних клітин. Порожнина пустули містить гнійний ексудат. Виділяють поверхневі пустули (імпетіго), що розташовуються в поверхневих шарах епідермісу, і глибокі пустули, що знаходяться у власне шкірі і підшкірній основі. Поверхневі (епідермальні) пустули зникають безслідно, глибокі (дермальні) залишають після себе рубець. Крім того, розрізняють фолікулярні пустули, пов'язані з волосяними мішечками, і нефолікулярні. Як правило, фолікулярні пустули зумовлені стафілококовою інфекцією, а нефолікулярні — стрептококовою.

Папула (papula), або вузлик — безпорожнинний елемент, який виникає внаслідок різних патологічних процесів в епідермісі і верхніх шарах дерми (скупчення клітин інфільтрату, гіпертрофії тканини шкіри, відкладання в ній продуктів білка). Залежно від розміру виділяють міліарні (просовидні) папули (0,1-0,2 см в діаметрі), лентикулярні (lenticula-сочевиця) папули (до 0,5 см) і нумулярні (numma-монета) папули (1-2 см в діаметрі), а папули, що злилися в одне суцільне вогнище, дістали назву бляшок. За формою папули можуть бути плоскими, конічними, напівкулястими, округлими, багатокутними (полігональними). Папули розсмоктуються безслідно. Папульозний висип буває при корі, краснусі, геморагічному васкуліті та ін.

Горбок (tuberculum) являє собою безпорожнинний елемент, який виступає над рівнем шкіри при скупченні клітин запального інфільтрату в глибоких шарах власне шкіри. Через стадію виразки горбок може заміщуватися сполучною тканиною з утворенням рубця або може зникати, залишаючи на своєму місці атрофію шкіри. Розрізняють горбки запальні (при третинному сифілісі, вульгарному вовчаку, лепрі, грибкових ураженнях шкіри та ін.) і незапальні (міома, фіброма).

Вузол (nodus) — це безпорожнинний елемент, який відрізняється від горбка за розміром і місцем локалізації інфільтрату. Первинний інфільтрат вузла розташований в підшкірній основі, і процес поступово поширюється на власне шкіру, а потім і на епідерміс. Розміри вузла більші, ніж горбка. В процесі еволюції вузол може розпадатись з наступним утворенням рубця. До вузлів належать сифілітичні гуми, скрофулодерма, фурункул, карбункул. Великі синюшно-червоні вузли, болючі при пальпації, називаються вузловатою еритемою. Незапальні вузли бувають при новоутвореннях шкіри (ліпома, фіброма).

До вторинних елементів висипу відносяться: ерозія, садно, тріщина, виразка, рубець, рубцеподібна атрофія, лусочка, кірка, ліхеніфікація, вегетація, пігментація.

Ерозія (erosio) — поверхневий дефект шкіри в межах епідермісу. Виникає в процесі еволюції або порушення цілісності стінок пухирців, пухирів, епідермальних пустула також на поверхні запальних папул та інфільтратів. Дно ерозії соковите, не кровоточить, розмір найрізноманітніший, форма відповідає основному елементу. При загоєнні ерозії не залишають помітних слідів на шкірі.

Садно (excoriatio) — це більш глибоке пошкодження шкіри, при якому уражаються верхні шари дерми. Найчастіше виникає внаслідок механічного ушкодження шкіри (травма, подряпина, розчухування шкіри при сверблячих дерматозах та ін.). Садно, як правило, має лінійну форму і вкрите кров'яними кірочками.

Тріщина (rhagades) з'являється внаслідок втрати шкірою еластичності при тривалих хронічних запальних процесах. Найчастіше тріщини виникають в природних складках, особливо часто в куточках рота, на губах, за вушною раковиною. Розрізняють поверхневі (в межах епідермісу) тріщини, які загоюються без утворення рубців, і глибокі (в межах власне шкіри), які загоюються з рубцем.

Виразка (ulcus) являє собою глибокий дефект шкіри. В процес втягуються дерма, підшкірна основа і прилеглі тканини. Виразки утворюються на місці глибоких пустул, горбків, вузлів, набирають округлих або неправильних обрисів, мають прямовисні, пологі або підриті краї. Загоєння виразок завжди закінчується утворенням рубця.

Рубець (cicatrix) виникає при заміщенні глибоких дефектів шкіри грубою волокнистою сполучною тканиною. Розвиваються рубці на місці виразок, вузлів та інших елементів. Величина і форма рубців залежать від попередніх дефектів шкіри. Розрізняють плоскі (на одному рівні зі здоровою шкірою) рубці, атрофічні, що розташовані нижче від рівня шкіри, і гіпертрофічні рубці, які виступають над шкірою.

Лусочка (squama) — це рогова пластинка, що відторглась з поверхні рогового шару. При нормальній шкірі злущення — це звичайне фізіологічне явище. При патології злущення значно посилюється. Особливо помітне виражене злущення при псоріазі, різнокольоровому і рожевому лишаю. В залежності від величини лусочок розрізняють дрібнопластинчаті і великопластинчаті злущення великими лусочками і пластами.

Кірки (crustae) утворюються при висиханні на шкірі вмісту порожнинних елементів (пустул, пухирців, пухирів), виділень ерозій, виразок та інших висипів. У зв'язку з цим розрізняють серозні, серозно-гнійні, гнійні і кров'яні кірки. Після їх відпадання залишається тимчасова пігментація або рубець.

Ліхеніфікація (lichenificatio) — ущільнення шкіри з вираженою сухістю, потовщенням зі зміною малюнка шкіри і звичайного забарвлення. Виникає внаслідок хронічного запального процесу шкіри (нейродерміт, екзема).

Веgetація (vegetatio) — це розростання сосочків шкіри, що розвивається на дні тривало існуючих морфологічних елементів (при папулах, ерозіях, виразках). Може зустрічатись первинне (наприклад, гостроконечні канділоми).

При вивченні стану шкіри вказують локалізацію ураження, поширеність, характер елементів висипу. Характеризуючи елементи висипу, необхідно визначити їх величину (в міліметрах або сантиметрах), форму (округла, овальна і т.д.), колір (блідий, рожевий і т.д.), консистенцію (тверді, м'які, тістуваті), кількість (поодинокі, множинні і т.д.), характер розташування (ізольоване, групове) і динаміку розвитку.

При огляді шкіри обличчя перш за все привертає до себе увагу зміна її забарвлення. Досить часто у дітей виявляється блідість шкіри, що може бути проявом зменшення вмісту гемоглобіну і еритроцитів (анемії). Але треба пам'ятати, що блідість шкіри не завжди пов'язана з анемією. Вона може бути обумовлена глибоким розташуванням кровоносних судин або стискуванням їх набряками — мнима блідість (псевдоблідість). Щоб відрізнити справжню блідість від мнимої, слід звернути увагу на колір слизових оболонок (кон'юнктиву очей, червону кайму губ та слизову оболонку ротової порожнини) і вушних раковин.

Для огляду кон'юнктиви треба великими пальцями злегка відтягнути донизу нижні повіки. Огляд слизової оболонки ротової порожнини треба проводити в кінці обстеження дитини, оскільки ця процедура не приємна для неї і може викликати негативну реакцію. Щоб оглянути слизову оболонку ротової порожнини у дитини раннього віку, її треба посадити на коліна матері або медсестри спиною до грудей того, хто держить дитину, колінами мати затискає ноги дитини, а руки притискає до її тулуба. Лікар повинен стояти перед дитиною трохи збоку (зправа). Світло повинно падати на обличчя дитини. Правою рукою лікар тримає шпатель, а лівою, яка знаходиться на тім'ї дитини, фіксує голову. Спочатку оглядається слизова оболонка верхньої і нижньої губ, а потім ясен, для чого шпателем відвертають верхню губу вгору, а нижню — вниз. Далі оглядають слизову оболонку щік, шпатель направляють в кут між зубами і щокою, а тоді відвертаючи трохи щоку, поступово шпатель переміщують до кута рота, при цьому детально оглядають слизову оболонку. Після огляду слизової оболонки щік, обстежують слизову оболонку твердого і м'якого піднебіння, язик, а в кінці — зів. Для огляду зіву слід швидким рухом натиснути на корінь язика, щоб дитина широко відкрила рота; це дає змогу гарно оглянути дужки, мигдалики і задню стінку зіву.

Вушну раковину оглядають в проникаючому світлі. Дитину підводять до вікна, повертають спиною до нього, вказівним і великим пальцями відтягують мочку вуха в сторону і оглядають. При мнимій блідості видимі слизові оболонки мають нормальний рожевий колір, а вушні раковини в проникаючому світлі також зберігають рожеве забарвлення. При анемії бліда не лише шкіра, а й губи і слизова оболонка ротової порожнини, кон'юнктиви, вушні раковини вражають своїм восковим, блідим кольором.

Оглядаючи слизову оболонку очей, слід звернути увагу на склери, зокрема, на розширення судин та наявність крововиливів. При запаленні кон'юнктиви (кон'юнктивіт) спостерігається почервоніння, а іноді й набряклість повік. Кон'юнктивіт має місце у хворих на респіраторні вірусні інфекції, лептоспіроз, кір, дифтерію тощо. Субкон'юнктивальний крововилив у склеру і більш або менш набряклі повіки характерні для коклюшу.

Зміна кольору склер — різко блакитне забарвлення їх — вважається одним з характерних симптомів природженої крихкості й ламкості кісток з частими й численними переломами (osteogenesis imperfecta). Жовте забарвлення склер спостерігається при жовтяницях різної етіології.

При огляді ротової порожнини можна виявити зміни слизової оболонки щік. Навпроти малих корінних зубів в продромальному періоді у хворих на кір можна спостерігати дрібні (діаметром 1-2 мм) білого кольору обведені зоною гіперемії плями Бельського-Філатова-Коплика. При паротиті часто визначається набряк, гіперемія і збільшення складки, яка оточує протоку слинної залози (симптом Мурсу). У хворих на ексудативний діатез можна спостерігати "географічний язик". У хворих з аденовірусною інфекцією і менінгококовим назофарингітом на задній стінці носоглотки можна виявити гіперемію і збільшені фолікули.

Оглядаючи мигдалики, слід звернути увагу на їх величину і наявність нальоту. Якщо є наліт, то треба визначити його величину, колір, ущільнення, зв'язок з структурними утвореннями мигдаликів. Білувато-сірий або жовтий наліт буває при ангінах, грязно-сірий — при дифтерії, інфекційному моноклеозі і ангіні Симановського-Плаута-Венсана. При наявності нальоту на мигдаликах треба спробувати його зняти. Якщо наліт легко знімається і розтирається між шпательями, то він, найповніше, стрептококового походження (стрептококова ангіна). Якщо наліт щільно спаяний з підлеглими тканинами і при спробі зняти його спостерігається кровоточивість, а сам наліт не розтирається, то, скоріш за все він дифтерійного походження.

У новонароджених і дітей грудного віку на слизовій оболонці щік, ясен, а також на язиці часто бувають прояви пліснявки, стоматиту, гінгівіту. При скарлатині спостерігаються некротична ангіна, енантема на твердому і м'якому піднебінні, наліт на язиці сірого кольору, який через три дні зникає і язик стає "малиновий". При лейкозі на слизовій оболонці ротової порожнини спостерігаються стійкий стоматит і кровоточивість ясен. Слід зазначити, що при ураженні печінки може бути жовте забарвлення в ділянці піднебіння і під язиком.

Крім забарвлення в жовтий колір слизових оболонок ротової порожнини і склер при гепатиті і стенозі (або атрезії) жовчної протоки, жовте забарвлення може мати також шкіра. Жовтий колір шкіри в цих випадках виникає внаслідок сильного просякання її білірубіном і солями жовчних кислот. Жовтяниця шкіри може супроводжуватись свербінням і тому на шкірі можливі розчухи. Жовте забарвлення шкіри у дітей може виникати також внаслідок надмірного і тривалого вживання в їжу фруктів і овочів, в яких міститься багато каротину. Таку жовтяницю називають кератиноюю. Слизові оболонки і склери при ній звичайного забарвлення. Жовтяниця може мати різні відтінки: лимонно-жовтий — при гемолітичній анемії, зеленуватий — при механічних жовтяницях, жовто-гарячий — в початкових стадіях захворювання, коли білірубін тільки починає накопичуватись в шкірі. Жовтяниця шкіри і склер, а також слизових оболонок ротової порожнини краще виявляється при денному освітленні.

При огляді шкіри обличчя можна виявити ціаноз, який буває тотальний (захоплює всю поверхню тіла) і регіональний: периоральний — навколо рота, ціаноз носогубного трикутника, ціаноз дистальних ділянок тіла — кінчика носа, губ, кінчика язика, вушних раковин. Ціа-

ноз з'являється при синдромі респіраторних порушень у новонароджених, особливо у недоношених дітей, при пневмонії, пневмотораксі, попаданні сторонніх тіл в дихальні шляхи та деяких інших захворюваннях. Значний ціаноз виявляється у хворих з деякими природженими вадами серця (тетрада Фалло тощо).

При огляді голови слід звернути увагу на шкірні складки за вухами та в ділянці шиї. В цих складках може бути запрілість як прояв ексудативного діатезу. У складках шкіри з'являється почервоніння, спостерігається мокнуча шкіра, яка нерідко мацерує.

На обличчі прояви ексудативного діатезу можуть бути у вигляді дрібнопапульозних висипів, пухирців, які згодом лопаються, підсихають і утворюють струп, схожий на пригорілі кірочки молока ("молочний струп"). Іноді прояви ексудативного діатезу на обличчі обмежуються гіперемією, шорсткістю епідермісу і його висівкоподібним злущенням.

Крім того, при огляді шкіри голови у дітей грудного віку можна помітити жирні себореїні лусочки, які можуть бути і в бровах. Шкіра під ними інфільтрована і червона, іноді мокнуча. Ці зміни шкіри мають назву гнейс і також можуть бути проявом ексудативно-катарального діатезу.

Почервоніння (гіперемія) шкіри як фізіологічне явище спостерігається у новонароджених і може виникати під дією високої чи низької температури, при психічному збудженні, а також механічному подразненні шкіри. Така гіперемія тимчасова, обмежена однією або декількома ділянками. Патологічна гіперемія з'являється при захворюваннях, які супроводжуються лихоманкою, і виявляється у хворих на еритроцитоз (збільшення числа еритроцитів). Обмежене почервоніння шкіри з характерною локалізацією на шиї, щоках, носі, навколо очей має місце у хворих на системний червоний вовчак (симптом "вовчакового метелика"). У хворих на скарлатину при огляді обличчя можна помітити на фоні червоних щік блідість навколо носогубного трикутника (симптом Філатова).

Оглядаючи шкіру, слід звертати увагу на ознаки патологічної пігментації. Після перенесення кору досить довго можна виявляти коричневі плями діаметром 4-5 мм, на яких є легке висівкоподібне лущення. Причому ці елементи настільки типові, що на їх підставі ставлять діагноз перенесеного захворювання без будь-якого анамнезу. При тривалих захворюваннях, наприклад при туберкульозі, хронічних розладах травлення, вся шкіра, особливо на відкритих ділянках, забарвлюється в бруднувато-коричневий колір. Брудний колір шкіри буває при гіповітамінозі РР. Своєрідна пігментація шкіри спостерігається при недостатності надниркових залоз (аддисонова хвороба). У таких хворих шкіра і навіть слизові оболонки забарвлені в буро-жовтий (бронзовий) колір. Найбільш виражена пігментація відмічається в ділянці статевих органів, пупка, під пахвами та на згинальній стороні суглобів.

Пігмент на окремих ділянках шкіри зовсім зникає при вітіліго. У цих хворих на цілком здоровій шкірі шиї, спини, грудей з'являються білі ділянки круглястої форми з краями, більше пігментованими, ніж навкружна нормально забарвлена шкіра.

При огляді голови звертають увагу на розвиток і ріст волосся, наявність локального або тотального облісіння, розвиток брів і вій. Слід зазначити, що у дітей, хворих на ексудативно-катаральний діатез, спостерігається гребінчиковий ріст волосся, а значна кількість пушкового і більш грубого волосся на чолі характерна для дітей з пілороспазмом. Облісіння в ділянці потилиці у немовлят характерне. Для рахіту, у старших дітей локальне облісіння буває при грибкових захворюваннях, а також деяких інфекційних та соматичних хворобах.

Оглядаючи шкіру тулуба звертають увагу на її колір, наявність Первинних і вторинних елементів висипу, на розвиток судин, значне розростання пушкового волосся.

У дітей до 5-6 років в ділянці поясниці, на крижах і животі можна помітити обмежені сині плями округлої або неправильної форми розміром до кількох сантиметрів. Ці зміни кольору шкіри обумовлені Пігментними клітинами, які розташовані в глибоких шарах шкіри. Після 5-6 років вони зникають.

В разі наявності ексудативного діатезу у дитини можна виявити на животі, спині, сідницях групи (подібні до сузір'їв) дрібних рожевих або блідих вузликів (свербець дитячий), які викликають сильне свербіння, особливо вночі. Такі вузлики можуть бути також на кінці-

вках, шиї і практично не спостерігаються на обличчі. При розчісуванні може виникнути інфекція гноєтворними коками з наступним нагноєнням.

При екземі і деяких формах дерматитів на шкірі тулуба можна помітити стійкі зміни у вигляді спочатку розсіяних, а потім густих червоних дрібних плям або розлітої еритеми, набрякості, утворення папул, вузликів, везикул, які супроводжуються сильним свербінням і виділенням серозної рідини на поверхні ураженої ділянки шкіри. Через деякий час мокнення поступово зменшується, pojawiaються кірочки, які зсихаються і поступово злущуються.

У дітей з хронічними захворюваннями печінки, особливо при цирозах, на шкірі тулуба можна помітити судинні утворення, які трохи виступають над рівнем шкіри і мають велику кількість маленьких відгалужень — "судинні зірочки" (ангіоектазії). На шкірі тулуба можна виявити також судинні пухлини — ангіоми. Вони досягають великих розмірів і проростають в прилеглі тканини і органи.

У новонароджених при огляді шкіри живота слід звернути велику увагу на пупкову ранку і розвиток венозної сітки навколо пупка. При пупковому сепсисі у новонароджених біля пупка виникає значний венозний малюнок.

Далі оглядають шкіру кінцівок. При цьому необхідно звернути увагу також на колір шкіри, наявність первинних і вторинних елементів, розвиток судин. Слід зазначити, що у дітей часто на нижніх і верхніх кінцівках шкіра має "мармуровий малюнок", що свідчить про дисфункцію вегетативної нервової системи. При хронічних ураженнях печінки шкіра долонь і підшов часто червона. При грибкових ушкодженнях в міжпальцевих складках, на шкірі стоп можна спостерігати, почервоніння, тріщини.

Нігті при ураженні грибок також мають інший вигляд (легко ламаються, змінюють колір, потовщуються). При епідермофітії та трихофітії на нігтях з'являються поодинокі плями, потовщення жовтого кольору з краю нігтьової пластинки, поверхня нігтя стає нерівною, вільний край наче поїдений і вищерблений.

На верхніх кінцівках можна помітити на шкірі плеча рубці після щеплення проти натуральної віспи і туберкульозу.

Візуальні дані завжди доповнюються даними, одержаними при пальпації шкіри. Перед пальпацією руки треба помити, зігріти, а якщо вони шорсткі, то змастити пом'якшуючим кремом. Спочатку проводять поверхневу пальпацію. Її здійснюють обережно, не спричиняючи дитині неприємних відчуттів, особливо ніжно слід пальпувати місця, в яких запальні інфільтрати. При цьому необхідно весь час слідкувати за виразом обличчя дитини, розмовою відволікати її увагу від обстеження. За допомогою поверхневої пальпації оцінюють властивості шкіри, її бархатистість, м'якість або, навпаки, грубість, шорсткість, сухість чи вологість.

Для визначення вологості чи сухості шкіри її слід погладити тильною поверхнею пальців на симетричних ділянках тулуба, в пахвах і пахвинах, на кінцівках, особливо в ділянці долонь і підшов. Підвищена вологість шкіри часто буває у дітей пре- і пубертатного віку, що в основному обумовлено вегетативною дисфункцією. Нерідко підвищена вологість шкіри буває у дітей, хворих на невроз. Крім того, пітливість спостерігається при критичному падінні температури тіла, в початковій стадії поліомієліту, при грипі, туберкульозі (нічна проливна пітливість), бруцельозі, малярії. У немовлят підвищена пітливість шкіри в ділянці потилиці свідчить про наявність рахіту. Суха шкіра характерна для гіповітамінозу, кахексії різного походження, ексудативного діатезу, гіпотиреозу, цукрового діабету тощо.

У здорових дітей шкіра бархатиста на дотик, помірно волога і тепла. У хворих дітей при пальпації можна визначити підвищення або зниження температури шкіри. Температуру шкіри визначають також на симетричних ділянках голови, тулуба, кінцівок шляхом дотику пальцями до шкіри. Локальне підвищення температури шкіри буває при запальних процесах в суглобах, лімфатичних вузлах, в підшкірній основі. Локальне зниження температури шкіри, зокрема похолодання кінцівок, у дітей часто обумовлене спазмом судин, ураженням центральної і периферичної нервової системи.

При поверхневій пальпації шкіри можна відмітити також підвищену больову чутливість шкіри — гіперестезію. Це явище спостерігається при менінгіті, мієліті, істерії тощо.

За допомогою глибокої пальпації визначають товщину складки шкіри, її еластичність і ламкість капілярів.

Еластичність шкіри досліджують в місцях, в яких шкіра не має підшкірної основи (тильна сторона кисті, ліктьовий згин). Для визначення еластичності шкіри її захоплюють вказівним і великим пальцями в складку і відпускають. Якщо складка шкіри відразу вирівнюється, то еластичність оцінюють як задовільну. При збезводненні, коли організм швидко втрачає воду, наприклад при кишковому токсикозі або при частому блюванні іншого походження, шкіра втрачає еластичність, і складка довго не випрямляється або випрямляється поступово. Це дуже важлива ознака, на підставі якої роблять висновок про ступінь збезводнення організму. Особливо велике значення має визначення еластичності шкіри у немовлят, які легко втрачають рідину під час різних захворювань.

Товщину шкірної складки визначають в тих же місцях, що й еластичність, але складку слід виміряти.

Для оцінки стану капілярів шкіри використовують пробу джгута або щипка.

Дослідження феномена джгута (симптом М.П.Кончаловського-Румпель-Леєде) проводять таким чином: на плече вище ліктя накладають еластичний джгут (або манжетку від апарата для вимірювання артеріального тиску) так туго, щоб з'явився легкий ціаноз кисті, але не до зникнення пульсу на променевої артерії. Джгут залишають на 3-5 хв, після чого його знімають і ретельно оглядають шкіру в ділянці ліктьового згину і передпліччя. У здорових дітей (симптом М.П.Кончаловського-Румпеля-Леєде негативний) на ліктьовому згині шкіра залишається після зняття джгута зовсім чистою або на ній з'являються поодинокі точкові крововиливи (петехії). При позитивному симптомі М.П.Кончаловського-Румпеля-Леєде шкіра на ліктьовому згині покривається петехіями, кількість яких перевищує 4-5.

Для проведення проби щипка необхідно шкіру без підшкірної основи (в ділянці над- або підключичної ямки) захопити в складку великим і вказівним пальцями обох рук. Відстань між пальцями лівої і правої руки на складці шкіри повинна бути 2-3 мм, частини складки слід змістити в протилежні сторони поперек довжини складки, або з'єднати пальці за її довжиною, а потім розтягнути складку в протилежні сторони за її довжиною. Поява на місці щипка більше 4-5 петехій вказує на позитивний симптом щипка (симптом П.В.Кожевникова).

Іноді для оцінки стану капілярів шкіри використовують молоточковий симптом — поява крововиливів (синяків) при постукуванні перкусійним молоточком по шкірі грудни хворого.

Підвищена ламкість судин шкіри спостерігається у хворих на скарлатину, геморагічний васкуліт, лейкоз, сепсис, хронічний гепатит тощо.

Обстеження підшкірної основи проводиться за допомогою тих же методів, що і обстеження шкіри.

При опитуванні батьків хворої дитини або самої дитини (старшого віку) звертають увагу на скарги. Типові скарги при ураженні підшкірної основи: зниження або збільшення жирових відкладень в підшкірній основі, набряки, ущільнення підшкірної основи та ін. Перш за все слід з'ясувати причини, які призвели до появи цих скарг. Для цього звертають увагу на якість харчування, режим, об'єм їжі протягом дня (особливо це важливо для немовлят), на захворювання органів травлення, ендокринні хвороби (цукровий діабет, тиреотоксикоз, мікседема та ін.). При наявності скарг на набряки з'ясовують час їх появи набряків (зранку або в кінці дня), частоту сечовипускання і об'єм сечі за добу, біль в попереку, біль і неприємні відчуття в ділянці серця, появу задишки. Якщо є скарги на ущільнення підшкірної основи у немовлят, то треба з'ясувати, як доглядають дитину, чи не було переохолодження (особливо у новонароджених), як давно з'явилося ущільнення, чи не було підвищення температури тіла і т.п.

Після опитування проводять огляд. Як і при огляді шкіри, слід дотримуватись тих же правил. Спочатку проводять загальний огляд, зосереджують увагу на ступені розвитку підшкірної основи і рівномірності її розподілу. Підшкірна основа може бути розвинена надмірно, помірно і недостатньо, а розподілена — рівномірно чи нерівномірно.

Найчастіше рівномірний надмірний розвиток підшкірної основи буває у немовлят (паратрофія) при їх перегодовуванні або при вживанні надмірної кількості одного із основних інгредієнтів їжі (жирів, білків або вуглеводів). У дітей старшого віку надмірний рівномірний розвиток підшкірної основи (ожиріння) також буває екзогенного аліментарного походження (при переїданні тощо).

Нерівномірне надмірне відкладання жиру розвивається у дітей з захворюваннями ендокринних залоз: гіпофіза, щитовидної, статевих та інших, а також при ураженні нервової системи (церебральне, дієнцезфальне та ін.). При синдромі Іценко-Кушинга під впливом глюкокортикоїдів виникають тяжкі ендокринно-обмінні порушення. Розвивається ожиріння з переважним відкладанням жиру на тулубі і обличчі. Обличчя стає місяцеподібне, його колір інтенсивно червоний з ціанотичним відтінком. Шкіра тулуба суха з наявністю численних стрій атрофічного характеру.

Розрізняють чотири ступеня ожиріння: I ступінь — перевищення маси тіла становить 10-29%, II ступінь — 30-49%, III ступінь — 50-99%, IV ступінь — 100% і більше.

У дітей першого року життя зменшення товщини підшкірної основи (гіпотрофія) спостерігається при кількісному або якісному недоїданні, голодуванні, тяжких інфекційних захворюваннях (дизентерія та ін.), природжених вадах розвитку. Розрізняють три ступені гіпотрофії:

а) при I ступені у немовлят підшкірна основа зникає на животі і стоншується на тулубі, дефіцит маси тіла становить від 11 до 20%;

б) при II ступені підшкірна основа зникає на тулубі та кінцівках і залишається тільки на обличчі (так звані "смоктальні подушечки" Біша), дефіцит маси тіла становить від 21 до 30%;

в) при III ступені підшкірна основа у немовлят повністю зникає. Шкіра дрябля, позбавлена еластичності, зовсім втрачає пружність, звисає дряблими складками, особливо на стегнах, обличчя дитини має вигляд старечого, в зморшках і складках. Дефіцит маси тіла становить понад 30%.

Така послідовність зникнення підшкірної основи (живіт, тулуб, кінцівки, обличчя) зумовлена різним складом підшкірної основи. На животі підшкірна основа переважно складається з поліненасичених жирних кислот, які мають низьку точку плавлення, а на обличчі вона містить переважно насичені жирні кислоти з високою точкою плавлення.

Зменшення підшкірної основи у дітей старшого віку спостерігається внаслідок гострих і хронічних інфекційних захворювань, кількісного і якісного недоїдання, ендокринних захворювань (цукровий діабет, тиреотоксикоз, хвороба Сіммондса), тяжких захворювань дихальної і серцево-судинної системи та ін.

Після загального огляду, при якому виявляють розвиток і розподіл підшкірної основи, слід ретельно оглянути обличчя, тулуб, кінцівки.

При огляді обличчя можна виявити наявність набряків або пастозність шкіри нижніх і верхніх повік. Набряки нижніх повік ("мішечки") і обличчя спостерігаються в переважно при захворюваннях нирок. Шкіра при цьому має бліде забарвлення, набряки з'являються після сну, легко переміщуються, м'які. Місцевий набряк обличчя буває при паротиті, екземі, бешиховому (рожистому) запаленні.

Набряки обличчя і повік можуть виникати також при алергічних реакціях чи захворюваннях, ексудативному діатезі, мікседемі, гемолітичній хворобі новонароджених, при тяжкому голодуванні (безбілкові набряки, квашіокор). Як правило, набряки і пастозність при цих хворобах поширюються і на інші частини тіла.

Повіки різко набрякають при запаленні лобових пазух (фронтит), решітчастої кістки (етмоїдит), а також при дакріоциститі і кон'юнктивіті. Набрякають віки і меншою мірою все

обличчя при тяжкій формі коклюшу внаслідок застою, спричиненого частими приступами судорожного кашлю.

Оглядаючи шию можна виявити набряк підшкірної клітковини, який може бути пов'язаний з дифтерією, що свідчить про токсичний перебіг і злоякісність захворювання. Набряк шиї виявляється також також при паротиті (субмаксиліт) і гострому запаленні шийних лімфатичних вузлів. При емпіємі плеври і у немовлят при запаленні легень можна спостерігати набряки грудної клітки.

Наявність набряків на передній черевній стінці характерна для пупкового сепсису, а у старших дітей — для осумкованого перитоніту.

Оглядаючи тулуб, слід звернути увагу на попереки. Набряки в цій ділянці бувають при деяких захворюваннях нирок (нефротична форма гломерулорнефриту, нефротичний синдром, паранефрит тощо).

Слід детально оглянути також сідниці, нижні і верхні кінцівки. У новонароджених, особливо недоношених, на сідницях і стегнах можна помітити місцеве або дифузне ущільнення підшкірної клітковини, що називається склеремою. Уражені склеремою ділянки шкіри і підшкірної основи характеризуються значним ущільненням і твердістю, шкіра над таким ущільненням не згортається в складку, бліда, холодна, туго натягнута, при натискуванні пальцем не залишаються заглибини. Виникнення склереми пов'язане з переохолодженням тіла, обезводненням, виснаженням, особливостями обміну речовин.

При огляді можна також виявити зміни підшкірної основи, близькі до склереми, які, крім ущільнення характеризуються набряком підшкірної клітковини. Таке явище має назву склередема. Для склередеми характерні щільна, тверда набряклість зі збільшенням ділянки ураженої частини тіла, синювато-блідий, ніби мармуровий, колір шкіри. Склередема обумовлена особливостями хімічного складу жиру підшкірної клітковини (високий вміст багато насичених жирних кислот) у дітей раннього віку та порушеною проникливістю стінок капілярів.

Виникнення набряку нижніх кінцівок (гомілок і стоп) може бути пов'язане із захворюванням серця. Такі набряки з'являються під вечір, мають синюшне забарвлення. На верхніх і нижніх кінцівках можна спостерігати місцеві набряки в місцях виникнення гострих запальних процесів (флегмона, фурункул, карбункул та ін).

Після огляду проводять пальпацію підшкірної основи. Ретельно пальпують підшкірну клітковину на всіх ділянках тіла, використовуючи при цьому глибоку пальпацію. Її проводять в тому ж порядку, що і шкіри (зверху вниз). При оцупуванні підшкірної основи звертають увагу на підвищене її ущільнення, інфільтрацію, болючість, набряклість.

Потім визначають товщину підшкірної основи на животі, передній поверхні грудної клітки і під кутами лопаток. Це необхідно у зв'язку з тим, що при різних захворюваннях зниження і відкладання підшкірної жирової клітковини відбувається на різних ділянках тіла.

Для визначення товщини підшкірної основи на животі шкіру і підшкірну основу захоплюють в складку великим і вказівним пальцями правої і лівої рук на рівні пупка зовні від прямих м'язів з обох сторін. Великий палець повинен знаходитись зверху, а вказівний — знизу складки. Товщину підшкірної основи на передній поверхні грудної клітки визначають під нижнім краєм *m. pectoralis major* по серединно-ключичній лінії, а на задній поверхні — під кутами лопаток. У здорових дітей раннього віку товщина підшкірної основи в нормі становить 1,5-2 см (як правило, не менше 1 см).

За допомогою пальпації досить легко можна відрізнити склерему від склередеми. Зокрема, після натискування пальцем на підшкірну основу при склеремі не залишається ніяких слідів, тоді як при склередемі утворюється заглибина, яка зникає поступово.

Пальпаторно слід впевнитись у відсутності чи наявності набряків, а також можна визначити переднабряковий стан (пастозність). Для цього вказівним пальцем натискають на шкіру і підшкірну основу там, де вона безпосередньо прилягає до кісток (над великогомілковою кісткою, на крижах та ін.), а потім вказівним пальцем погладжують місце натискування.

При наявності набряку в місці натискування утворюються ямочки, які повільно зникають, а при пастозності тільки відчуватиметься нерівність поверхні (невеличке заглиблення).

Слід зазначити, що набряки, які виникають в результаті ураження нирок і серцево-судинної системи, відрізняються рядом ознак, що наведені в *табл. 5*.

За допомогою пальпації визначають також тургор (пружність) м'яких тканин. Тургор — це властивість м'яких тканин чинити опір, який відчувається при стискуванні пальцями шкіри і всіх м'яких тканин. Тургор тканин визначають на внутрішній поверхні плеча і стегна, для чого великим і вказівним пальцями руки стискають шкіру, підшкірну основу і м'язи. При цьому оцінюють відчуття опору, який виникає при стискуванні.

Таблиця 5.

Характерні ознаки набряків серцевого і ниркового походження

Походження набряків	Час появи набряків	Колір набряків	Топографія набряків	Щільність набряків
Серцеві	Після фізичного навантаження, в кінці дня	Синюшний	На нижніх кінцівках	Щільні, заглибина заповнюється повільно
Ниркові	Після сну, вранці	Блідий, алебастрового відтінку	На обличчі, повіках, на крижах, в ділянці статевих органів	Легко переміщуються при зміні положення тіла, нещільні, заглибина швидко виповнюється

У здорової, нормально вигодованої дитини м'які тканини на дотик щільні, пружні і пальці відчувають виражену їх опірність, стиснута між ними тканина негайно випрямляється, як тільки її перестають стискувати. Це так званий нормальний тургор. При зниженому тургорі відчуваються в'ялість і знижена опірність. Зниження тургору тканин має місце при захворюваннях, що приводять до обезводнення і виснаження, наприклад, при гострих розладах травлення, хронічних інтоксикаціях та ін.

Пальпаторно можна визначити пухлини підшкірної основи (ліпоми). Вони пальпуються як м'якопластичні або щільні підшкірні вузли, рухомі і вкриті нормальною шкірою.

4.2 Кісткова система

ЗМІНИ і пошкоджена кісткової системи у дітей виявляють за допомогою суб'єктивного (анамнез) і об'єктивного (огляд, пальпація) обстеження.

АНАМНЕЗ, який стосується розвитку захворювання кісткової системи, включає скарги дитини, дані про початок і перебіг хвороби (гострий, підгострий, латентний та ін.) та продромальні ознаки. Обов'язково уточнюють, в якому порядку з'являлись патологічні прояви, їх тривалість і подальшу динаміку. Особливо детально уточнюють локалізацію суглобового процесу, інтенсивність його ознак (біль, припухлість, гіперемія, підвищення місцевої температури, обмеження рухливості та ін.), наявність ранкової місцевої та загальної скованості, її тривалість (в хвилинах, годинах). Звертають увагу на фактори, які приводять до посилення чи послаблення болю, а також його появи (рух, зміна метеорологічних умов і положення тіла та ін.). Важливо уточнити, з чим пов'язане обмеження рухомості у суглобах: з болем, набряком, деформацією чи скованістю.

До основних скарг при ураженні кісткової системи у дітей відносяться скарги на біль в кістках та суглобах, зміну конфігурації та обмеження рухомості суглобів.

ОГЛЯД кісткової системи необхідно проводити при різних положеннях дитини: лежачи, сидячи та стоячи на прямих ногах з вільно опущеними руками. Це дає змогу всебічно оцінити стан кісткової системи, оскільки особливості анатомічної будови, диспропорції, порушення осанки, асиметрія положення різних частин тіла значно краще виявляються в положенні стоячи.

Огляд починають з прохання до дитини пройтись, присісти, зігнути та розігнути кінцівки, що дає змогу виявити функціональні можливості кістково-суглобової системи. Крім того, при ходьбі краще видно патологічний стан хребта, тазового поясу та нижніх кінцівок. При оцінці стану кісткової системи корисно також подивитися за грою, особливо маленьких дітей.

Кісткову систему у дітей оглядають за певним порядком: спочатку проводять загальний огляд, а потім послідовно окремих частин тіла (голова, грудна клітка, хребет, верхні і нижні кінцівки).

Оглядаючи дитину, перш за все, визначають її положення: активне, пасивне чи вимушене. Вимушене положення найчастіше обумовлюється наявністю болю: при гострому запаленні суглобів хворий намагається зменшити біль, надаючи кінцівкам зігнутого положення.

При огляді голови визначають її величину і форму. Розміри голови, особливо у дітей першого року життя, є важливою характеристикою стану не тільки кісткової системи, а й центральної нервової системи. Окружність голови у здорових дітей прямо пропорційна віку. При необхідності більш точно визначити розміри голови вимірюють її окружність за допомогою сантиметрової стрічки.

Зменшення розмірів голови (мікроцефалія) спостерігається у дітей при вродженій церебральній гіпоплазії, після перенесеного менінгоенцефаліту, нерідко у дітей з хворобою Літгля, а іноді як наслідок передчасного закриття швів черепа (краніосиностоз).

Збільшення розмірів голови називається макроцефалією. Значна макроцефалія спостерігається у хворих за водяною головою мозку (гідроцефалія). Незначне збільшення розмірів голови майже завжди буває у дітей, хворих на рахіт.

Діагностичне значення має визначення форми голови. В нормі форма голови округла, але в результаті дії родових сил, передчасного закриття швів черепа, розм'якшення або надмірного розвитку кісток форма голови змінюється.

В залежності від співвідношення поперечного та подовжнього діаметрів черепа розрізняють: вузький (доліхоцефалічний), середній (мезоцефалічний) та широкий (брахіцефалічний) череп. Вказані форми черепа характерні для здорових дітей.

При патології, зокрема при рахіті, передчасному закритті швів черепа та деяких інших захворюваннях, формуються різні патологічні форми черепа:

а) баштоподібний — різко витягнута догори голова, високий лоб, що круто піднімається, вертикально опущені тім'яні кістки, закритий стрілоподібний шов;

б) сідницеподібний (*caput natiforme*) — значно збільшені лобні і тім'яні горби, череп сплюснений, стріловидний шов заглиблений;

в) сідлоподібний — значно збільшені лобні і тім'яні горби, шви (стрілоподібний і вінцевий) значно заглиблені, особливо виражене вдавнення на місці великого тім'ячка;

г) скафоцефалія виникає при передчасному закритті стрілуватого (сагітального) шва і характеризується подовженою або вузькою формою голови;

д) оксицефалія розвивається при передчасному закритті вінцевого шва і характеризується вираженою деформацією черепа, обличчя і очних ямок.

Досить часто при рахіті спостерігається сплюснена потилиця, що є наслідком тиску подушки на м'яку, податливу потиличну кістку.

Обов'язковим компонентом огляду голови є оцінка розвитку верхньої і нижньої щелепи, особливостей прикусу, кількості зубів, їх характеру (молочні, постійні) та стану (форма, цілісність, аномалії розвитку та ін.). Оглядаючи зуби, завжди користуються шпателем. При цьому можна виявити недорозвинену нижню щелепу (мікрогнатія) внаслідок недорозвитку кісток лицевого черепа і ураження скронево-нижньощелепного суглоба при ревматоїдному

артриті ("пташине обличчя"), а також при синдромі Халлерманна-Штрайффа-Франсуа. Збільшення розмірів нижньої щелепи (макрогнатія) спостерігається при хондродистофії, остеомієліті, одонтогенних пухлинах, фібросаркомі та деяких інших захворюваннях.

Значне запізнення або різке порушення порядку прорізування молочних зубів викликає підозру на рахіт, а також спостерігається при природженій мікседемі та хворобі Дауна.

При огляді можуть виявлятися аномалії розвитку зубів. Відсутність зубів (всіх або деяких) відмічається при вродженій ектодермальній дисплазії та синдромі Марфана (арахнодактилія). При вказаних захворюваннях іноді прорізуються зуби неправильної форми.

Порушення утворення зубної емалі у вигляді її впадин, тріщин, нерівностей зустрічається при рахіті, гіпопаратиреозі, хронічних захворюваннях органів травлення, сифілісі.

Нерідко після прорізування зубів виявляється різне їх забарвлення. Опалесцюючий дентин утворюється при природженій ламкості кісток (*osteogenesis imperfecta*); рожевий або червоно-коричневий відтінок зубів може мати місце при хронічній порфірії; темно-зелене забарвлення з'являється при порушеннях мінерального обміну, а темне — при отруєнні солями свинцю.

Після огляду голови досліджують грудну клітку. Насамперед визначають її форму, оглядаючи в профіль та анфас з урахуванням направленості ребер, величини епігастрального кута (кут між правою і лівою реберними дугами) і передньозаднього та поперечного розмірів.

У здорових дітей в залежності від віку розрізняють три форми грудної клітки:

а) конічна — передньозадній і поперечний розміри грудей однакові, епігастральний кут тупий, ребра відходять від хребта під прямим кутом майже в горизонтальному напрямі;

б) циліндрична — передньозадній і поперечний розміри грудей майже однакові, епігастральний кут прямий, ребра направлені косо, зверху вниз;

в) плоска — грудна клітка сплюснена за рахунок зменшення передньозаднього розміру, епігастральний кут гострий, направленість ребер коса і вони прикріплені до хребта під гострим кутом.

Конічна форма грудної клітки відповідає максимальній її інспірації. Інспіраторне положення грудної клітки характерне для дітей грудного віку.

Ребра, грудина, ключиця у дітей раннього віку м'які і піддатливі. Тому у дітей грудного віку форма грудної клітки може легко змінюватись під впливом різноманітних факторів. Особливо це стосується такого захворювання, як рахіт, для якого дуже характерна деформація грудної клітки.

Рахітична деформація грудної клітки супроводжується різким вдавненням грудей з боків, широко відкритою нижньою апертурою, утворенням на місці прикріплення діафрагми помітної глибокої борозни у вигляді поперечного заглиблення (так звана гарисонова борозна), потовщенням на місці переходу кісткової частини ребер у хрящову ("рахітичні чотки"). Ці реберні, чоткоподібні потовщення добре помітні в формі ланцюжка, спрямованого дугоподібно зверху вниз і назовні на рівні V-VIII ребер. Для того щоб краще виявити реберні потовщення, необхідно попросити дитину підняти руки вгору і оглянути її грудну клітку в косій проекції. Вказані реберні потовщення є безперечною ознакою рахіту і ні при якій іншій хворобі вони не утворюються.

Нерідко при рахіті грудина різко виступає наперед, утворюючи кілеподібну або "курячу" грудну клітку (*pectus carinatum*). При цьому збільшується передньозадній розмір грудей. Кілеподібна грудна клітка утворюється також при хворобі Моркіо (деформуюча остеохондродистрофія).

Іноді деформація грудної клітки спостерігається в формі, зовсім відмінній від "курячої": грудина не випинається наперед, а, навпаки, глибоко западає до хребта. Це так звані воронкоподібні груди (*pectus fusiforme*). Така форма грудної клітки ("грудна клітка шевця") є аномалією розвитку, результатом перенесеного рахіту чи захворювання дихальної системи.

Діжкоподібна форма (широка і коротка) грудної клітки, яка характеризується розширенням всієї грудної клітки, збільшенням її передньозаднього і поперечного розмірів, спо-

стерігається у дітей при емфіземі легень, бронхіальній астмі, астматичному і обструктивному бронхіті.

Особлива форма грудної клітки, яка має назву паралітичної, зустрічається при хронічних бронхолегеневих процесах, туберкульозі. Ця форма грудної клітки характерна при схудненні, коли грудна клітка сплюснена, зменшені всі її розміри, ребра виступають, проміжки між ними широкі й глибокі, дихальні м'язи атрофічні.

Із інших деформацій грудної клітки у дітей зустрічаються:

а) "серцевий горб" — обмежене випинання грудної клітки в ділянці серця — спостерігається при природжених і набутих пороках серця, гіпертрофії лівого шлуночка, а іноді і при ексудативному перикардиті;

б) сплюснення однієї половини грудної клітки розвивається внаслідок хронічного фіброзного процесу в легені, що призводить до її зморщування. Сплюснення утворюється також після плевритичного ексудату, при плевральних швартах та при великих спайках. В цих випадках і серце зміщується до хворої сторони;

в) одностороннє випинання грудної клітки вказує на скупчення ексудату в порожнині плеври. Поряд з випинанням однієї половини грудей виявляють також згладжування або навіть випинання міжреберних проміжків та відсутність або зменшення їх втягування при інспірації. Сукупність цих ознак дає можливість поставити безперечний діагноз ексудативного плевриту або емпієми.

Закінчивши огляд грудної клітки, продовжують обстеження хребта. Спочатку оцінюють його форму в цілому, а потім послідовно оглядають всі його відділи: шийний, грудний, поперековий, крижовий і куприковий.

Для хребта здорових дітей характерні вигини, які надають йому в профіль форму, що нагадує латинську букву S. Шийний і поперековий вигини спрямовані вперед і мають назву лордоз, грудний і крижовий — назад, що називається кіфоз. Однак ступінь вказаних вигинів порівняно невеликий і вони різко збільшуються при патології. Викривлення хребта в ту чи іншу сторону називається сколіозом. Причому сколіоз — це завжди патологія, і він може бути право-, лівобічним та S-подібним.

В залежності від величини вигинів хребта виділяють такі форми спини: а) нормальну — при помірних фізіологічних вигинах; б) плоску — фізіологічні вигини відсутні або слабко виражені; в) плоско-вигнуту — грудний кіфоз відсутній, а поперековий лордоз добре виявляється; г) круглу — грудний кіфоз значно виражений, а шийний та поперековий лордози згладжені; д) кругло-увігнуту — грудний кіфоз та поперековий лордоз збільшені.

Оглядаючи шийний відділ хребта, звертають увагу на наявність деформації. Наприклад, при зрощенні II-VI шийних хребців (хвороба Кліппеля-Фейля) у дітей спостерігається дуже коротка з викривленням шия. При огляді таких хворих складається враження, що у них шия зовсім відсутня.

При огляді грудного відділу хребта також можна спостерігати різноманітні викривлення. Зокрема, у дітей, хворих на рахіт виявляється набутий кіфоз хребта. Рахітичний кіфоз являє собою рівномірне дугоподібне викривлення грудного й поперекового відділів хребта, повернуте опуклістю назад. В тяжких випадках рахіту і в результаті туберкульозного спондиліту в грудному відділі може розвиватися горб (gibbus). Але на відміну від рахітичного горба, викривлення хребта при туберкульозі буває не дугоподібним, а кутовим, і його не вдається випрямити.

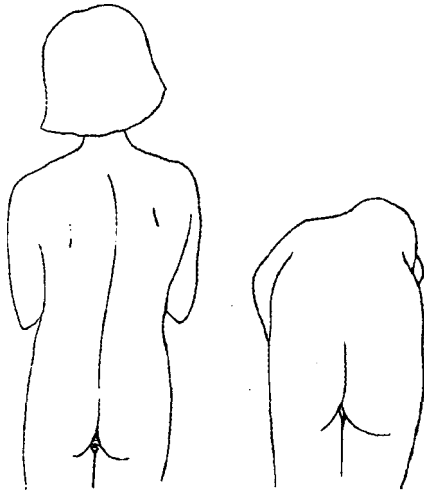
Іноді у дітей фізіологічний грудний кіфоз може бути відсутній. При цьому спостерігається значне зменшення передньозаднього розміру грудної клітки, і відбувається здавлення серця та легень. Вказана патологія має назву синдрому прямої спини.

Досить часто у дітей зустрічаються бічні (сколіотичні) викривлення хребта, саме переважно в грудному відділі. Сколіоз може бути функціональний і анатомічний. Функціональний сколіоз має місце у дітей шкільного віку, коли вони займають неправильну позу під час навчання ("шкільний сколіоз"), а також спостерігається у дітей з короткими ногами, спазмом м'язів спини та іноді при істерії. Анатомічні бічні викривлення хребта можуть бути приро-

дженими та набутими. Природжений сколіоз виникає в результаті відсутності частини хребців або злиття декількох сегментів хребта. Набутий сколіоз, як правило, є результатом таких метаболічних порушень, як ідіопатичний ювенільний остеопороз, синдром Прадера-Віллі, і спостерігається при нервово-м'язовій патології.

Основною ознакою сколіозу є бічне (ліво-, правобічне чи S-подібне) викривлення хребта. Крім того, у дітей зі сколіозом плечі, ключиці та лопатки розташовані не на одному рівні (асиметрично), причому лопатки відстають від грудної клітки; одна рука більш щільніше прилягає до тулуба і спостерігається асиметричність трикутників талії (вони умовно утворені на кожній стороні внутрішньою поверхнею руки і лінією талії).

При відсутності відхилень осанки умовна вертикальна вісь проходить по лінії, яка з'єднує середину тім'я і середину стопи.



Мал. 6. Сколіоз анатомічного (структурного) характеру

Сколіоз анатомічного характеру можна відрізнити від функціонального за наявністю ротації хребта (мал. 6). Ротацію хребців досить легко можна оцінити, запропонувавши дитині нагнутися вперед з вільно звисаючими руками. В такому положенні при анатомічному сколіозі тіла хребців ротуються до випуклої сторони викривлення, а задні відростки — до увігнутої сторони. Саме тому при анатомічному сколіозі буде добре помітна опуклість на одній із сторін грудної клітки. На відміну від цього при функціональному сколіозі вказана опуклість буде відсутня, оскільки ротація хребців для вказаної форми сколіозу не характерна.

При огляді поперекової та крижової ділянок у дітей може виявлятися природжене розщеплення хребта (*spina bifida*). Ця аномалія полягає в розщепленні, дефекті дуг хребців з утворенням грижі мозкових оболонок (*meningocoele*) і самого спинного мозку (*meningomyelocoele*). В одній із зазначених ділянок при огляді спостерігається гризова пухлина, яка розташована на широкій основі або на ніжці по середній лінії тіла, має круглу форму і тверду консистенцію. На приховане розщеплення (*spina bifida occulta*) вказує обмежений місцевий гіпертрихоз у вигляді жмутка волосся в поперековій ділянці або глибокого вдавлення — ямки в крижово-куприковій ділянці.

Оглядаючи таз дитини, звертають увагу на наявність плоско-рахітичного таза, аплазію (агенезію) тазових кісток та деформацію таза, яка характеризується патологічне глибокою вертлюжною ямкою (так званий "оттовський таз") і може в пубертатному віці проявлятися кульганням та болем в кульшовому і колінному суглобах.

Оглядаючи таз дитини, звертають увагу на наявність плоско-рахітичного таза, аплазію (агенезію) тазових кісток та деформацію таза, яка характеризується патологічне глибокою вертлюжною ямкою (так званий "оттовський таз") і може в пубертатному віці проявлятися кульганням та болем в кульшовому і колінному суглобах.

Кінцівки дитини необхідно обстежувати в лежачому і стоячому положеннях. Спочатку оглядають верхні, а потім нижні кінцівки. При огляді верхніх кінцівок оцінюють їх довжину в цілому та довжину передпліччя і плеча, пропорційність між собою і щодо загальної довжини тіла, наявність викривлень, деформацій, потовщень і аномалій розвитку.

Довгорукість з тонкими і довгими пальцями властива арахнодактилії (синдром Марфана), тоді як вкорочені верхні кінцівки спостерігаються у хворих з гіпофізарним нанізмом, тиреогенним нанізмом, хондродистрофією та деякими іншими захворюваннями. Але потрібно відзначити, що при нанізмі обидві кінцівки пропорційно коротші по відношенню до тулуба, а при хондродистрофії значно вкорочені проксимальні відділи кінцівок. При хворобі Паннера (асептичний епіфізарний некроз головки плечової кістки) можливе вкорочення однієї верхньої кінцівки.

Оглядаючи кисті рук, можна отримати досить цінну інформацію не тільки про стан кісткової системи, але й про функціонування інших систем організму. Значно збільшені кисті у дітей з гіпофізарним гігантизмом (акромегалія) внаслідок підсиленого росту м'яких тканин та кісток. Широкі і короткі кисті з пальцями, які нагадують клешню рака, властиві при мукополісахаридозі I типу (хвороба Пфаундпера-Гурлера). Потовщена долоня кисті з короткими

пальцями (брахідактилія) у вигляді обрубків характерна для синдрому Маркезані. При хондродистрофії кисті рук квадратної форми, всі пальці майже однакової довжини і значно розширені міжпальцеві проміжки, що надає кистям своєрідної форми у вигляді тризубця. Пальці у вигляді "барабаних паличок" (деформація кінцевих фаланг) і нігті як "годинникові скельця" спостерігаються у дітей з природженими і набутими пороками серця та з хронічними бронхолегеневими захворюваннями. Вказані деформації є результатом гіпертрофічної остеопатії, яка виникає внаслідок хронічної гіпоксії і гіпоксемії.

Із аномалій розвитку верхніх кінцівок у дітей зустрічаються амелія (природжена відсутність кінцівок), геміmelія (відсутність однієї кінцівки або її частини), фокомелія (значне зменшення розмірів проксимальних частин кінцівок), ахейрія (відсутність кистей), адактилія (відсутність пальців), афалангія (відсутність фаланг).

Зміни пальців кистей і стоп також можуть бути у вигляді полідактилії (додаткові пальці), синдактилії (зрощення пальців) і макродактилії (збільшення одного або декількох пальців).

При огляді нижніх кінцівок у дітей звертають увагу на їх довжину, форму, наявність потовщень, деформацій і аномалій розвитку кісток, симетричність складок шкіри на стегнах, наявність додаткових складок шкіри, клишоногості і плоскої стопи.

Вкорочення обох нижніх кінцівок у дітей відбувається при хондродистрофії, а однієї з кінцівок — при природженому вивиху кульшового суглоба, хворобі Пертеса (асептичний субхондральний некроз головки стегнової кістки), вродженому вкороченні стегна, туберкульозному ураженні кульшового суглоба. Збільшенню довжини нижніх кінцівок сприяють артеріо-венозні аномалії, хронічні запальні процеси в колінному суглобі, лімфостаз, нейрофіброматоз та інші захворювання.

У дітей першого року життя, хворих на рахіт, можуть відбуватися різноманітні викривлення кісток нижніх кінцівок. Якщо уражаються стегна й гомілки з утворенням опуклості, спрямованої назовні, то нижні кінцівки утворюють літеру "О" — О-подібні ноги. При слабості м'язів і зв'язного апарату рахітичні кістки можуть викривлюватися опуклістю всередину, і тоді нижні кінцівки викривлюються у формі літери "Х" — це так звані Х-подібні ноги. У дітей з природженим сифілісом гомілки, викривлені опуклістю вперед, нагадують шаблю — шаблеподібні ноги. Слід звернути увагу ще на одну форму викривлення нижніх кінцівок — природжену варусну деформацію стегон (соха vara). Це викривлення за клінічною картиною дуже схоже з природженим вивихом кульшового суглоба. Для соха vara характерні положення стегон у стані абдукції, високе стояння трохантерів і особлива хода перевальцем ("качина хода").

Медіальне викривлення колінного суглоба (*genu valgum*) виникає при рахіті, хворобах Пфаундлера-Гурлера, Моркіо, поліомієліті та травматичних пошкодженнях стегнової і великогомілкової кісток.

Оглядаючи стопу, перш за все визначають форму її склепіння (нормальне, сплюснене, підвищене). Для визначення форми стопи користуються такими прийомами: а) дитину ставлять навколішки на стілець обличчям до його спинки з вільно звисаючими стопами; б) дитина стоїть так, щоб було добре видно склепіння стопи. Для більш точної діагностики плоскостопості використовують плантографію.

Плоска стопа (плоскостопість) досить часто зустрічається у дитячому віці. Причому до 3-х років це є явищем фізіологічним, адже їх склепіння виповнене підшкірною жировою клітковиною. В подальшому про цю деформацію слід пам'ятати, бо вона в майбутньому досить часто стає причиною болю у нижніх кінцівках.

Різнманітні запальні, дистрофічні і травматичні ураження кісток стопи можуть обумовлювати її деформацію. Найбільш типові з них: *pes equinus*, *pes calcaneus*, *pes cavus*, *pes planus* та ін.

Потовщення кісток у формі опуху може вказувати на наявність злоякісних (остеосаркома, саркома Юінга, хондросаркома) чи доброякісних (остеома) пухлин кісток.

Зміни конфігурації кісток у вигляді веретеноподібного опуху, а також локального почервоління шкіри можуть бути ознакою і одночасно наслідком гострого запального процесу в них — остеомієліту, який особливо часто уражає стегнову та великогомілкову кістки.

Закінчують огляд кісткової системи у дітей дослідженням суглобів. Треба уважно оглянути всі суглоби, звертаючи увагу на: а) кількість уражених суглобів, їх величину і форму; б) наявність припухлості і болючості; в) стан шкіри і навкружних тканин біля суглобів; г) рухомість в суглобах і обсяг активних рухів. Уражені суглоби завжди порівнюють з симетричними здоровими суглобами, а при двосторонніх процесах зіставляють ступінь ураження симетричних ділянок.

При огляді обов'язково уточнюють, які суглоби уражені і їх кількість. В залежності від кількості уражених суглобів розрізняють: моноартрит (уражений один суглоб), олігоартрит (уражено 2-3 суглоби) і поліартрит (уражено багато суглобів).

Оцінюючи форму суглобів, виділяють три види змін конфігурації суглобів при їх захворюваннях: а) припухлість (набряк) — дифузне припухання в ділянці суглоба, рівномірне збільшення величини і згладжування його контурів внаслідок запального набряку навкружних тканин і ексудації в порожнину суглоба; б) дефігурація — нерівномірна зміна форми суглоба, неправильна форма за рахунок ексудативних і проліферативних процесів у суглобі і випоту в суглобову сумку; в) деформація — зміна форми суглоба в результаті руйнування або деформації суглобової поверхні, підвивиху і анкілозу. Припухлість вказує на гострий запальний процес, дефігурація і деформація — на тривалий хронічний перебіг запального або дистрофічного процесу.

Необхідно також звертати увагу на стан шкіри і м'язів поблизу суглобів, наявність пігментації, висипів, вузлових та інших утворень, рубців і атрофії. При гострому запаленні суглобів шкіра над ними, як правило, червона і напружена; при хронічних процесах — суха і атрофічна. При деяких захворюваннях суглобів (ювенільний ревматоїдний артрит та ін.) спостерігається виражена атрофія м'язів навколо уражених суглобів.

Важливою характеристикою функціонального стану суглобів є їх рухомість. Тому при огляді суглобів потрібно обов'язково оцінити активну рухомість різних суглобів. Так, для ювенільного ревматоїдного артрити характерне обмеження рухів уражених суглобів: спочатку це ранкова скованість, яка з прогресуванням хвороби призводить до контрактур і анкілозів.

ПАЛЬПАЦІЯ кісткової системи доповнює і уточнює дані, одержані за допомогою огляду. Пальпацію здійснюють послідовно, прощупуючи кістки черепа, грудної клітки, хребта, верхніх і нижніх кінцівок, а також суглоби.

Пальпуючи кістки черепа, визначають їх щільність, стан швів і тім'ячок. Дослідження проводять обома руками таким чином: великі пальці рук кладуть на лоб, долоні на скроневі ділянки, а середнім і вказівним пальцями ретельно обстежують тім'яні кістки, потилицю, шви і тім'ячка, тобто всю поверхню. При цьому звертають увагу на ущільнення (або горби) і розм'якшення кісток черепа, особливо тім'яних, скроневих і потиличної. Поширене розм'якшення кісток черепа — краніотабес — найчастіше зустрічається в лусці потиличної та тім'яної кісток. На цих ділянках кістка піддатлива, при натискуванні дуже легко прогинається, часто дає відчуття пергаменту, а потім повертається до попереднього положення. Одночасно складається враження, що при такій пальпації краї кістки ніби піднімаються. Вказане явище одержало назву симптому "фетрового капелюха". Розм'якшення кісток черепа, краніотабес, симптом "фетрового капелюха" є ознаками гострого перебігу рахіту у дітей перших місяців життя. При пальпації кісток черепа можуть виявлятися дефекти їх розвитку (кістковий ксантоматоз).

Пальпуючи тім'ячка, переважно переднє, адже у здорових доношених дітей після народження відкрите звичайно тільки переднє тім'ячко, визначають його розміри, стан країв, напруженість і пульсацію. Розміри тім'ячка (в сантиметрах) визначають, вимірюючи відстань між середніми точками країв двох протилежних сторін. Не можна вимірювати розміри тім'ячка по діагоналі, бо при відкритих іноді одночасно швах важко вирішити, де кінчається ті-

м'ячко, продовженням якого є шви. При систематичному вимірюванні тім'ячка і збільшенні його розмірів, а також запізниле закриття тім'ячка є безперечними ознаками рахіту. Але запізниле закриття тім'ячка спостерігається не лише при рахиті. Так, наприклад, при водянці головного мозку (гідроцефалії) тім'ячко лишається дуже довго широко відкритим і закривається надзвичайно повільно, протягом кількох років.

Діагностичну цінність має характеристика країв тім'ячка. У здорових дітей вони тверді й різко, крутим обривом відокремлюються від мембрани тім'ячка. При гострому перебігу рахіту краї тім'ячка піддатливі, м'які і поступово, непомітно переходять у мембрану. Важливо підкреслити, що при мікседемі тім'ячко також довгий час лишається відкритим, але, що дуже важливо, краї його завжди тверді й круто уриваються.

Важливим пальпаторним симптомом є напруження і випинання великого (переднього) тім'ячка. Це спостерігається у здорових дітей грудного віку під час голосного крику. Але важливіше те, що тім'ячко буває випнуте й напружене при підвищенні внутрішньочерепного тиску. Це відбувається при менінгіті, менінгоенцефаліті, пухлинах мозку та деяких інших захворюваннях і патологічних станах. При вказаних захворюваннях досить часто спостерігається пульсація тім'ячка. Запале тім'ячко є важливим симптомом збезводнення (або ексикоз) організму.

Слід також пропальпувати і оцінити стан швів між кістками черепа. На голові новонародженого розрізняють такі шви: лобовий (між лобними кістками), вінцевий (між обома лобними і обома тім'яними), стрілуватий, або сагітальний (між тім'яними), ламбдоподібний (між обома тім'яними і потиличною кістками) і тім'яно-сосковий (між скроневою і тім'яною кістками з кожної сторони). У дітей з активною стадією гострого рахіту краї швів м'які, піддатливі, а при заростанні швів в періоді реконвалесценції краї стають щільні і нерідко утворюються щільні кісткові валки. При гідроцефалії шви між кістками черепа можуть значно розходитися.

Пальпація грудної клітки у дітей дозволяє уточнити тип конституції, наявність деформацій (потовщень, переломів ребер та ін.), виявити болючість і еластичність, а також визначити голосове дрижання (див.3.4). Але що стосується кісткової системи, то за допомогою пальпації оцінюють тип конституції дитини. Для цього визначають величину епігастрального кута: лікар ставить долоні обох рук ребрами на праву і ліву дуги, що утворені ребрами грудної клітки. При нормостенічній конституції епігастральний кут становить 90 град., при гіперстенічній він тупий, а при астеничній конституції гострий.

За допомогою пальпації виявляють також наявність деформацій та переломів ребер і ключиці. Як вже вказувалось, досить часто у дітей, хворих на рахит, на ребрах утворюються "рахітичні чотки", які виявляються пальпаторно. Пальпацію здійснюють кінчиками вказівного і середнього пальців, проводячи по ребру в напрямі від передньої аксиллярної лінії наперед до грудини. На місці переходу кісткової частини ребер у хрящову (дещо медіальніше серединно-ключичної лінії) можуть виявлятися чоткоподібні потовщення ("рахітичні чотки").

Пальпуючи аналогічним чином, можна визначити на ранній стадії перелому припухлість і болючість, а дещо пізніше кісткову мозоль, яка утворюється на місці переломів ключиці, ребер або трубочастих кісток кінцівок.

При пальпації хребта вдається отримати більш чітке уявлення про розміри, характер і рівень сколіозу. Для цього потрібно, щоб дитина злегка нагнулася вперед і провести вказівним пальцем зверху вниз по непарних відростках (processus spinalis) хребців.

При пальпації верхніх кінцівок у дітей, які перенесли рахит, можна визначити симетричні потовщення епіфізів променевих кісток передпліччя ("рахітичні браслети") і потовщення діафізів фалангів пальців ("нитки перлів"). Пальпацію "рахітичних браслетів" краще проводити вказівним і середнім пальцями по тильній поверхні, трохи зігнувши руку дитини в променевоzap'ястковому суглобі. "Нитки перлів" виявляють, пальпуючи великим і вказівним пальцями бокові поверхні фаланг пальців дитини.

Пальпацію суглобів проводять обережно, щоб не викликати чи посилити біль, при максимальному розслабленні м'язів. Обов'язково обстежують симетричні суглоби.

Пальпація суглобів дозволяє орієнтовно визначити температуру шкіри над суглобами, болючість, наявність набряку і ексудату в порожнині суглоба, а також різних утворень (ущільнень, новоутворень, вузлів та ін.) в ділянці суглоба.

Нерідко при пальпації суглобів виявляються вузли. Ревматоїдні вузли знаходяться за ходом сухожилів в ділянці долонної поверхні променезап'ясткових суглобів, над тильною поверхнею міжфалангових суглобів, в ділянці колінних суглобів і деяких інших. Вузли Гебердена знаходять при пальпації дистальних, а вузли Бушара — проксимальних міжфалангових суглобів.

Запальні процеси в суглобах супроводжуються ексудацією в їх порожнину і періартикулярні тканини. Характерною ознакою запалення і набряку періартикулярних тканин є потовщення складки шкіри та підшкірної клітковини, яке виявляється пальпаторно в ділянці ураженого суглоба (позитивний симптом Александрова).

Випіт в порожнині суглоба пальпаторно діагностується методом флюктуації та за позитивним симптомом "плаваючого надколінника".

Методом флюктуації випіт в порожнині, наприклад ліктьового чи колінного суглоба, визначають таким чином: верхню чи нижню кінцівку дитини злегка згинають і роблять поштовхоподібний рух з однієї сторони суглоба, одночасно відчуваючи його з протилежної в результаті передачі хвилі через вільну рідину, яка знаходиться в досліджуваному суглобі.

Симптом "плаваючого надколінника" виявляють таким чином: стискають долонями рук випрямлений колінний суглоб з обох сторін, злегка зміщують м'які періартикулярні тканини догори і одночасно проводять поштовхоподібне натискування пальцями на надколінник. У випадках наявності ексудату в порожнині колінного суглоба надколінник вільно коливається у вільній рідині (симптом вважається позитивним).

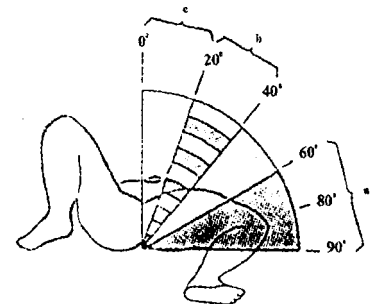
Закінчуючи обстеження суглобів, потрібно оцінити амплітуду пасивних рухів, визначаючи її обмеження, наявність контрактур і анкілозів.

В практичній роботі лікар-педіатр досить часто зустрічається з необхідністю ранньої діагностики природженого вивиху (або дисплазії) кульшового суглоба (*luxatio coxae congenita*). Причому від своєчасної діагностики цього захворювання залежить ефективність лікування, бо лише раннє ортопедичне лікування дає цілковите вилікування. В запущених випадках ефективність ортопедичного лікування навіть із застосуванням хірургічного втручання ненадійна.

Окрім симптомів, які характерні для природженого вивиху кульшового суглоба і виявляються за допомогою огляду (кульгання при ходьбі або хода хворого перевальцем — "качина хода", вкорочена нижня кінцівка, асиметрія складок шкіри на стегнах, додаткові складки шкіри на медіальній поверхні одного із стегон, лордоз поперекової ділянки, зовнішня ротація нижньої кінцівки), для діагностики хвороби використовують спеціальні тести:

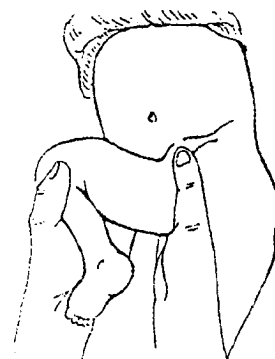
а) на обмеження відведення стегна в кульшовому суглобі на стороні ураження — дитині, що лежить на спині з зігнутими в колінних і кульшових суглобах ногами, максимально розводять стегна. У здорових дітей ноги повинні повністю розводитися з утворенням кута близько 180 град. (тобто розведення досягає 90 град.), тоді як при наявності вивиху (чи дисплазії) розведення стегон обмежене. Абдукція менше 60-70 град. вказує на патологію (мал. 7);

б) Ортолані — зігнуту в кульшовому суглобі, приведену і ротировану усередину стегнову кістку повертають назовні і одночасно відводять ногу (мал. 8). При цьому головка стегнової



Мал. 7. Схематичне зображення відведення стегна у кульшовому суглобі:

- a — у здорових дітей
- b — у дітей з дисплазією
- c — при вивиху



Мал. 8. Тест Ортолані

кістки раптово входить в вертлюжну ямку і відчувається клацання (позитивний симптом Ортолані);

в) Барлоу — у дитини, яка лежить на спині із зігнутими в колінному та кульшовому суглобах і помірно відведеними нижніми кінцівками, середній палець руки лікар розміщує над великим вертлюгом, великий палець — медіальне і нижче середнього. А потім, надавлюючи великим пальцем латеральне, вказівним пальцем повертають колінний сустав медіальне і головку стегнової кістки виводять із вертлюжної ямки. При цьому відчувається клацання (позитивний симптом Барлоу).

4.3 М'язова система

ПРИ об'єктивному обстеженні м'язової системи у дітей застосовують огляд, пальпацію і перкусію, як основні методи дослідження цієї системи. За допомогою вказаних методів, незважаючи на простоту, виявляють чимало симптомів, які дозволяють поставити не тільки попередній, а й клінічний діагноз захворювання м'язової системи.

За допомогою огляду дитини оцінюють трофіку м'язів, їх функціональну (рухову) здатність, наявність спастичних чи паралітичних явищ, судорожних скорочень і природжених аномалій розвитку. Трофіку м'язів, яка характеризує рівень обмінних процесів, оцінюють за ступенем і симетричністю розвитку окремих груп м'язів. Оцінку розвитку м'язової системи проводять у спокійному стані і при напруженні м'язів. Розрізняють три ступені розвитку м'язів: слабкий, середній та хороший. При слабкому ступені розвитку м'язів тулуба та кінцівок в стані спокою вони виявляються недостатньо, при напруженні їх обсяг змінюється досить мало, нижня частина живота звисає, нижні кути лопаток відстають від грудної клітки. При середньому ступені розвитку м'язів маса м'язів тулуба у спокійному стані виражена помірно, а кінцівок — добре, при напруженні м'язів змінюється їх форма і обсяг. При хорошому ступені розвитку м'язи тулуба і кінцівок розвинені добре, а при напруженні спостерігається виразне збільшення рельєфу м'язів.

Окрім характеристики нормального розвитку м'язів у дітей, при огляді розрізняють такі види порушення трофіки м'язів, як атрофія і гіпертрофія. Атрофія — крайня ступінь слабого розвитку і недорозвинення (проста форма) або переродження (дегенеративна форма) окремих м'язів чи їх груп. Проста форма атрофії зустрічається при церебральному паралічі, захворюваннях м'язів (прогресивна м'язова дистрофія, вроджена міодистрофія та ін.) та суглобів (ювенільний ревматоїдний артрит, туберкульозне ураження кульшового суглоба — туберкульозний коксит та ін.). При даній формі атрофії відсутні ураження периферичного рухового нейрона і реакція переродження м'язів.

Проста форма атрофії (чи гіпотрофії) м'язів спостерігається і у школярів, коли вони мало рухаються і не займаються фізкультурою й спортом. Але слід мати на увазі, що в таких випадках атрофію далеко не завжди можна виявити візуально, оскільки вона досягає лише помірного ступеня. Тому для більш точного виявлення атрофії м'язів необхідно використовувати вимірну стрічку.

При дегенеративній формі м'язової атрофії спостерігаються ураження периферичного рухового нейрона і реакція переродження м'язів. Вона виникає при периферичних паралічах, поліомієліті, невральній формі прогресивної м'язової атрофії, хворобі Вердніга-Гоффмана та деяких інших захворюваннях.

Гіпертрофія — це потовщення і збільшення маси м'язів внаслідок гіпертрофії м'язових волокон. Частіше зустрічається у дітей, які займаються спортом, фізичною працею і дуже рідко є ознакою хвороби.

Від справжньої гіпертрофії м'язів потрібно відрізнити псевдо-гіпертрофію, при якій відкладання жиру симулює картину хорошого розвитку м'язів. Так, гіпертрофія литкових м'язів, а в деяких випадках і дельтовидних та м'язів язика і верхніх кінцівок за рахунок жирової інфільтрації є характерною ознакою псевдогіпертрофічної м'язової дистрофії.

Оглядаючи у дітей різні групи симетрично розташованих м'язів, можна виявити їх вроджені дефекти розвитку. У здорових дітей, фізичний розвиток яких відповідає віку і статі,

м'язи пружні і однаково розвинені на симетричних ділянках тіла. При вроджених дефектах розвитку спостерігається асиметрія м'язів. Із таких дефектів у дітей нерідко зустрічається вроджена кривошия, яка обумовлена одностороннім вкороченням або контрактурою грудино-ключично-соскового м'яза. Цей дефект можна розрізнити вже в перші тижні життя дитини за неправильним положенням голови: вона схилена в бік вкорочення (або контрактури), а підборіддя трохи повернуте донизу до протилежної сторони, тобто до здорової.

При огляді можна виявити також вроджене недорозвинення окремих м'язів, зокрема таких як відсутність стернальної частини великого грудного м'яза і прямого м'яза живота. Вказані дефекти характеризуються асиметричним розташуванням м'язів.

Оглядаючи різні групи м'язів (кінцівок, тулуба та ін.), звертають увагу на їх функціональну здатність, тобто на можливість виконання певних рухів. У здорової дитини завдяки нормальному розвитку м'язів рухи різних частин тіла можливі в повному обсязі. Внаслідок пошкодження рухових відділів центральної або периферичної нервової системи можуть спостерігатися парези або паралічі.

Паралічем називають втрату здатності виконувати довільні рухи. Якщо ця втрата носить частковий характер, то мова йде про парез. В залежності від поширеності ураження м'язів по відношенню до кінцівок розрізняють: моноплегію — параліч м'язів однієї кінцівки, геміплегію — параліч м'язів верхньої і нижньої кінцівок на одній стороні, параплегію — параліч м'язів рук (верхня параплегія) або ніг (нижня параплегія), тетраплегію — параліч м'язів обох верхніх і нижніх кінцівок. При частковій втраті рухової здатності м'язів кінцівок використовують відповідно терміни — моно-, гемі-, пара- і тетрапарез.

В залежності від рівня пошкодження рухового нейрона розрізняють центральні (спастичні) і периферичні (м'яві) паралічі.

Основними клінічними ознаками периферичних паралічів, крім паралічу або парезу, є виражена гіпотонія м'язів, їх атрофія, що швидко розвивається і досягає високого ступеня, ослаблення або цілковите згасання сухожильних рефлексів в ураженій ділянці.

При центральній формі параліч має спастичний характер, тону м'язів підвищений, атрофії не спостерігається, сухожильні рефлекси посилені.

Більш детальна характеристика парезів і паралічів представлена в підрозділі 4.7.

За допомогою огляду хворого можна виявити також деякі інші розлади функцій м'язів, наприклад мимовільні скорочення, які називаються судорогами. Вони властиві досить багатьом захворюванням дитячого організму, але в даному підрозділі ми розглянемо лише ті, що зустрічаються переважно при захворюваннях м'язової системи.

При огляді дитини можна отримати орієнтовне уявлення про стан тону м'язів. Тонус м'язів — це незначне фізіологічне і постійне напруження м'язів скелету в стані спокою, яке забезпечує готовність м'язів до виконання рухів. Тонус м'язів виникає у відповідь на розтягнення і підтримується досить складною рефлекторною дугою, яка замикається на різних рівнях (спінальному, підкірковому, кора головного мозку) центральної нервової системи.

Для візуальної оцінки тону м'язів слід визначити позу дитини і положення її кінцівок, що дозволяє встановити тону яких м'язів чи їх груп переважає на момент обстеження.

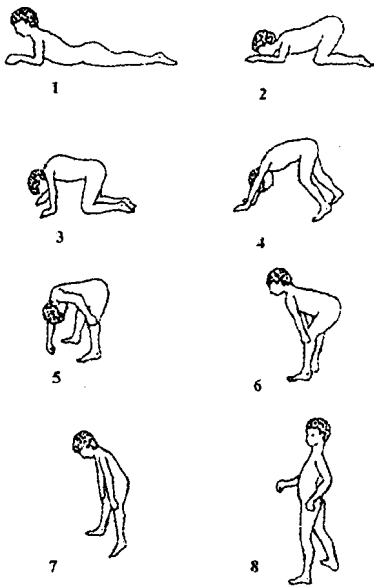
Для здорових дітей характерний нормальний тону м'язів (нормотонія), а при патології розрізняють такі види порушення тону м'язів, як атонія, гіпо-, гіпер- і дистонія. Атонія — це відсутність тону м'язів, гіпотонія — зниження, гіпертонія — підвищення м'язового тону, дистонія — змінний м'язовий тону.

У здорової дитини протягом перших 3-4 місяців життя спостерігається значне підвищення тону м'язів (фізіологічна гіпертонія). Переважає тону згиначів кінцівок, що надає дитині характерної пози: руки зігнуті в ліктьових суглобах і притиснуті до грудної клітки, ноги, зігнуті в колінному і кульшовому суглобах і підтягнуті до живота. Фізіологічна гіпертонія спочатку (в 3 місяці) зникає з м'язів верхніх кінцівок, а в 4 місяці — з м'язів нижніх кінцівок. Тому, якщо дитина перших місяців життя лежить з безпорадно витягнутими руками чи ногами, то можна зробити висновок, що вона майже цілком позбавлена властивого їй м'язового тону. Але, оцінюючи можливі причини гіпотонії у дітей перших місяців життя, слід

мати на увазі, що недоношені і незрілі діти можуть мати м'язову гіпотонію до 1,5-2 місяців життя, а виникаюча потім у них гіпертонія м'язів кінцівок може зберігатися до 5-6 місяців життя.

У дітей грудного віку досить часто на гіпотонію м'язів вказує кволість мускулатури черевного преса, що приводить до збільшення розмірів живота, розходження м'язів по білій лінії і сприяє опущенню паренхіматозних органів. Вказані зміни характерні для дітей, хворих на рахіт, і досить легко виявляються при їх огляді. Крім того, в тяжких випадках рахіту сама поза дитини, коли вона сидить, свідчить про загальну м'язову гіпотонію: кіфотично викривлена спина, випростані на всю довжину під прямим кутом до тулуба або схрещені ноги.

На гіпотонію м'язів вказує також положення кінцівок. Зокрема, при хворобі Дауна кінцівкам хворого можна надати найнеприроднішого положення, наприклад, зігнути ногу в кульшовому суглобі так, щоб стопа торкалась потилиці.



Мал. 9. Симптом Говерса (цифрами позначена послідовність рухів дитини)

Візуально для гіпотонії м'язів тазового пояса і нижніх кінцівок характерна хода перевальцем — "качина хода" і позитивний симптом Говерса — піднімаючись з підлоги, дитина спочатку стає на коліна, а потім підводиться, послідовно спираючись руками на коліна і стегна (мал. 9). Вказані ознаки характерні для псевдогілєртрофічної м'язової дистрофії та інших захворювань, які супроводжуються значною гіпотонією м'язів.

Оглядаючи дитину, можна виявити і гіпертонію м'язів. Так, при гіпертонії м'язів в результаті туберкульозного менінгіту спостерігається досить своєрідна поза: дитина лежить на боці, з підтягнутими ногами, з рукою поміж ними, а при менінгококовому менінгіті дитина звичайно лежить на боці, з відкинутою назад головою, і якщо її покласти на спину, то потилиця глибоко втискується в подушку (дитина неначе "буравить подушку"). Досить своєрідною є поза опістотонуса — хворий лежить нерухомо з витягнутими кінцівками, з напруженим тілом і різко закинutoю назад головою. Така поза характерна для хворих на правець (tetanus).

Крім того, на наявність підвищеного тону м'язів верхніх кінцівок вказують: а) стиснення пальчиків в кулак, б) "рука акушера" — пальці втягнуті в міжфалангових суглобах, притиснуті один до одного, зігнуті у п'ястково-фалангових зчленуваннях, великий палець дуже щільно приведений до долоні, в) атетозне положення рук та деякі інші ознаки.

Більш точно м'язовий тонус у дітей визначають пальпаторно і за допомогою деяких спеціальних прийомів. Для цього послідовно пальпують різні групи м'язів і визначають ті суб'єктивні відчуття, що виникають. Млявість і кволість м'язів, які відчуваються пальпаторно, свідчать про гіпотонію, а напруженість і щільність вказують на гіпертонію м'язів у дитини.

Додатковим методом оцінки м'язового тону є визначення опірності та обсягу пасивних рухів. Для цього лікар у дитини, яка лежить на спині з розслабленими м'язами, пасивно згинає і розгинає спочатку верхні, а потім нижні кінцівки відповідно в ліктьових та колінних суглобах. При цьому визначаються опірність, яка виникає при пасивному згинанні та розгинанні кінцівок, і обсяг пасивних рухів. Як правило, обсяг пасивних рухів збільшується, а опірність зменшується при гіпо- та атонії м'язів і, навпаки, обсяг пасивних рухів зменшується, а опірність збільшується при м'язовій гіпертонії.

Крім того, для визначення тону м'язів у дітей грудного віку використовують декілька спеціальних прийомів. Так, у дітей з фізіологічним гіпертонусом м'язів-згиначів застосовують такий метод: лікар обережно розгинає ноги дитини, що лежить на спині, і тримає їх в такому стані протягом 5 секунд, а потім відпускає. У здорової дитини відразу після відпускання ніг спостерігається їх повернення у вихідне положення. При навіть незначному зни-

женні фізіологічного гіпертонусу повного повернення ніг у вихідне положення не відбувається.

У грудних дітей, у яких фізіологічний гіпертонус відсутній, тонус м'язів верхніх кінцівок перевіряють пробою на тракцію. Для цього дитину, яка лежить на спині, беруть за кисті і обережно тягнуть до себе, намагаючись її перевести в сидяче положення. Здорова дитина спочатку розгинає руки (перша фаза), а потім всім тілом підтягується (друга фаза), як би допомагаючи лікареві її підвести. При підвищеному тонусі відсутня перша фаза — розгинання рук, а при пониженому друга фаза — підтягування.

Для діагностики гіпотонії м'язів використовують такі симптоми:

а) "м'явих плеч": якщо здорову дитину, яка сидить, трохи підняти, взявши її під пахви, то мускулатура плечового пояса тонічно скорочується, а при гіпотонії плечі залишаються м'яві і без будь-якої протидії підіймаються до вух (симптом оцінюють як позитивний);

б) "складного ножа": дитину, яка сидить на ліжку, пробують зігнути так, щоб вона грудною кліткою доторкнулася нижніх кінцівок. Якщо це вдається, то симптом оцінюють як позитивний.

Вказані симптоми характерні для гіпотонії м'язів і досить часто зустрічаються у хворих на хорею. Для хорей досить характерний колінний рефлекс, при якому голілка, що трохи піднялася під впливом удара неврологічного молоточка, не повертається у вихідне положення негайно, а залишається деякий час трохи піднятою і тільки потім повільно опускається. В літературі ця ознака отримала назву симптома Гордона.

В практичній роботі лікар-педіатр частіше зустрічається з послабленням м'язового тонусу у дітей. Так, досить виражена гіпотонія м'язів супроводжує перебіг рахіту, гіпотрофії, хорей, хвороби Дауна, гіпотиреозу, вродженої міотонії, спінальної м'язової атрофії (хвороба Вердніга-Гоффманна) та деяких інших захворювань.

М'язова гіпертонія спостерігається при ураженні пірамідних шляхів головного мозку, спинного мозку, церебральній геміплегії, спастичній диплегії (хвороба Літля), стисненні спинного мозку, а також як резидуальне явище після енцефаліту.

За допомогою пальпації визначають також силу м'язів, наявність болочості і затвердіння (ущільнень) за ходом м'язів.

У дітей до 3-х років силу м'язів оцінюють досить суб'єктивно, визначаючи опір, який чинить дитина, противлячись їй огляду чи спробі, наприклад, відняти у неї яскраву іграшку, що сподобалась дитині.

В повній мірі силу м'язів досліджують у дітей старше 3-х років, коли вони можуть розуміти і виконувати певні завдання. Зокрема, силу м'язів можна оцінити у дітей в залежності від віку за допомогою таких проб:

а) дитину раннього віку просять взяти пальці правої та лівої рук лікаря в свої руки і стиснути їх;

б) дитину просять потиснути кисті рук лікаря, оцінюючи при цьому силу та її симетричність на відповідних групах м'язів верхніх кінцівок;

в) силу м'язів-згиначів оцінюють таким чином: у дитини, яка лежить в ліжку з зігнутими спочатку в ліктьових суглобах руками, а потім в колінних суглобах, ногами, пробують розігнути верхні і нижні кінцівки. Після цього аналогічним чином оцінюють силу м'язів-розгиначів.

Оцінку сили м'язів у дітей проводять за спеціальною шкалою за шестибальною системою: 0 балів — відсутність рухів; 1 — активні рухи відсутні, але пальпаторно визначається напруження м'язів; 2 — пасивні рухи можливі в повному обсязі; 3 — пасивні рухи можливі при подоланні незначного опору; 4 — пасивні рухи можливі при подоланні помірного опору; 5 — сила м'язів в межах норми.

Незначне зниження сили м'язів (4 бала) розглядається як легкий парез, сила в 3 бали відповідає помірно вираженому, 1-2 бали — глибокому парезу, а відсутність рухів свідчить про параліч.

Оглядаючи м'язи, необхідно звернути увагу на їх болючість при пальпації. Болючість м'язів визначають таким чином: лікар послідовно обшупує, злегка натискуючи, всі групи м'язів (верхніх кінцівок, плечового пояса, тулуба та нижніх кінцівок).

Болючість м'язів при пальпації виявляється у дітей, хворих на поліміозит (дифузне ізольоване запалення м'язів невідомої етіології), дерматоміозит та ін.

В деяких випадках при пальпації м'язів вдається виявити в них і сухожиллях клітинні інфільтрати (на ранніх стадіях), які пізніше заміщуються грануляційною тканиною і утворюють ділянки хрящової і кісткової тканини. Ці ділянки пальпуються у вигляді внутрішньо-м'язових яйцеподібних затвердінь. Вказані зміни в м'язах є характерними для прогресивного осифікуючого міозиту.

Для діагностики підвищеної механічної збудливості м'язів, яка може спостерігатися у хворих на спазмофілію, а також при гіпо-кальціємії використовують такі проби:

а) феномен Хвостека — при легкому постукуванні неврологічним молоточком по щоці посередині між кутом рота й вухом (місце виходу лицевого нерва) у хворого відбувається блискавичне скорочення верхньої губи, крил носа, мускулатури очних повік і навіть лоба;



Мал. 10. Феномен Труссо

б) феномен Труссо — лікар стискує рукою плече дитини вище ліктьового суглоба і внаслідок механічного подразнення нервів, що проходять в sulcus bicipitalis, через 1-2 хвилини виникає спазм мускулатури кисті, який з точністю відтворює картину "руки акушера" (мал. 10);

в) симптом Люста — скорочення м'язів і підймання зовнішнього краю стопи при ударі неврологічним молоточком по голівці малогомілкової кістки (подразнення п. peroneus);

г) симптом Шлезінгера — при піднятті випрямленої ноги виникає карпопедальний спазм.

Таким чином, описані в цьому підрозділі методики дозволяють об'єктивно оцінити стан м'язової системи у здорових і хворих дітей.

4.4 Органи дихання

МЕТОДИКА об'єктивного клінічного обстеження органів дихання у дітей включає: огляд, пальпацію, перкусію та аускультацию. Суттєвими є також детально зібраний анамнез і скарги хворого.

З неспецифічних бронхолегеневих захворювань і хвороб верхніх дихальних шляхів у дітей найчастіше зустрічаються риніт, фарингіт, ларингіт, гострий бронхіт (простий, обструктивний, бронхіоліт, рецидивуючий), трахеїт, гостра пневмонія (вогнищева, крупозна, сегментарна, інтерстиціальна), астматичний бронхіт, бронхіальна астма, плеврит тощо.

Провідними скаргами, які свідчать про захворювання органів дихання, є скарги на кашель, нежить, утруднене дихання, задишку, приступи ядухи, ціаноз, біль в грудях під час кашлю і глибокого дихання, порушення ритму дихання, його глибини, зміни голосу і втрата його дзвінкості та ін. Крім того, при захворюваннях органів дихання можливі скарги загального характеру, такі як підвищення температури тіла, кволість, млявість, зниження апетиту, розлад сну, роздратованість, ознаки інтоксикації. Вираженість скарг та їх різноманітність залежать від характеру захворювання, поширеності патологічного процесу і його тяжкості.

ОГЛЯД. При огляді перш за все звертають увагу на загальний стан хворого, свідомість, його поведінку (активний чи в'ялий, зберігає цікавість до оточуючого чи байдужий), положення (активне, пасивне, вимушене). Вимушене положення спостерігається при приступі бронхіальної астми, обструктивному і астматичному бронхіті, емфіземі легень — хворі намагаються зайняти вертикальне положення (сидять, опираючись руками на стегна), а також при ураженні плеври (плеврит, крупозна пневмонія) — діти лежать переважно на хворому боці.

Огляд розпочинають з обличчя, а потім переходять на грудну клітку і кінцівки. Звертають увагу на колір шкіри хворого. При дихальній недостатності з'являється синюватий колір (ціаноз). У дітей раннього віку спостерігається ціаноз носогубного трикутника. Ціаноз може

бути постійний або періодичний, локальний або розповсюджений. Чим вища дихальна недостатність і менший вміст кисню в крові, тим більш виражений і генералізований ціаноз. При цьому він може поширюватись на шкіру обличчя, слизові оболонки губ і язика, а також на шкіру тулуба (тотальний). Ціаноз значно посилюється при легневих ураженнях під час крику, ковтання, оскільки при затримці дихання напруження кисню в крові ще більш зменшується.

Гіперемія шкіри обличчя, вишнево-червоний колір губ, інколи гіперемія однієї щоки (відповідно ураженій легені) спостерігаються при крупозній пневмонії; блідість з сірим відтінком шкіри обличчя, обмеженим ціанозом носогубного трикутника — при ексудативному плевриті, стафілококовій деструкції легень, пневмосклерозі.

Висипання (герпес та ін.) на шкірі і слизових оболонках губ виявляється при вірусній респіраторній інфекції, крупозній пневмонії. У немовлят з запаленням легень часто з'являється піна в куточках ротової порожнини, симптом "губи трубача", дихання "загнаного звіра", симптоми "гострого носа" та "тремтіння крил носа". Ці симптоми також є ознакою дихальної недостатності.



Мал. 11. "Аденоїдний тип" обличчя дитини

Оглядаючи обличчя, звертають увагу на те, як дихає дитина — носом чи ротом. Дихання через ніс вільне чи утруднене, і якщо утруднене, то чому. Утруднене дихання через ніс може бути пов'язане з аденоїдними вегетаціями (гіперплазія глоткового мигдалика). Для аденоїдних вегетацій характерний ротовий тип дихання (мал. 11), з'являються хропляче дихання вночі й носовий, гугнявий тембр голосу і типова фізіномія ("аденоїдний тип") обличчя дитини (постійно відкритий рот, одутлість, розширене перенісся, звужені носові ходи, високе і гостре піднебінне склепіння — "готичне склепіння" та ін.).

Визначають наявність виділень із носових ходів та їх характер (водянисті, слизувато-водянисті, слизові, серозні, слизово-гнійні, гнійні, кров'янисті та ін.), кількість, запах, а також виділення дво- чи односторонні. Односторонні гнійні виділення із носа спостерігаються при наявності стороннього тіла в носовому ході. Особливо підозріле одностороннє ураження носа з мутнувато-рідкуватим серозно-кров'янистим виділенням, що роз'їдає шкіру навколо носа. При такому ураженні треба пам'ятати про можливість дифтерії носа. Потім звертають увагу на наявність сухих кірок в носових ходах, їх колір і кількість.

Для огляду передніх носових ходів праву руку кладуть на тім'я хворого, нахилиють голову назад і, відтискуючи великим пальцем правої руки кінчик носа вгору, оглядають носову перегородку і носові ходи.

Важлива діагностична ознака ураження органів дихання у дітей — це кашель. Якщо він є, то потрібно визначити його ритмічність, характер, темброве забарвлення, час і умови виникнення, що дозволить зробити висновок про хворобу дитини.

За ритмом можна виділити: а) кашель у вигляді окремих кашльових поштовхів, так зване покашлювання, спостерігається при неврозах, синуситах і аденоїдних вегетаціях, на початкових стадіях туберкульозу легень; б) постійний кашель характерний для хворих на фарингіт і гострий бронхіт; в) періодичний кашель спостерігається у хворих на грип, пневмонію, хронічний бронхіт. Варіантом періодичного кашлю є приступоподібний (пароксизмальний, судорожний), який вважається основним симптомом коклюшу. Приступ складається з ряду кашльових поштовхів, що безперервно йдуть один за одним і закінчуються судорожним вдихом. Найчастіше через кілька секунд починається другий такий же судорожний приступ кашлю.

Важливою діагностичною ознакою кашлю є час його виникнення. Так, нічний кашель найхарактерніший для хворих на коклюш, синусит і респіраторний алергоз, тоді як у дітей з муковісцидозом, бронхоектазами, хронічним бронхітом найбільш сильний кашель буває вранці.

Якщо кашель не супроводжується виділенням харкотиння, то він називається сухий, на відміну від кашлю з виділенням харкотиння, який називають вогкий. Частий сухий, поверхневий і короткий кашель спостерігається при фарингіті, а більш глибокий і вологий — у дітей, хворих на бронхіт та трахеобронхіт. Вологий, глибокий і часто болючий кашель характерний для дітей, хворих на пневмонію.

Кашель розрізняють також за тембровим забарвленням. Гавкаючий кашель свідчить про ураження гортані, зокрема про її набряк (ларингіт, круп); гучний "як в діжку" — про трахеїт.

Дуже характерний двотонний (бітональний) кашель, при якому чути два тони — грубий і високий (дзвінкий з металічним відтінком). Якщо слухати такий кашель на деякій відстані від хворого, не бачачи його, то складається враження, ніби синхронно кашляють дві особи. Один з тонів цього кашлю виникає від проходження стовпа повітря крізь звужене збільшеними лімфатичними вузлами місце трахеї або крупного бронха; другий тон викликається повітрям, яке з силою проходить крізь щілину, утворювану напруженими голосовими зв'язками.

Після огляду шкіри слід обстежити стан слизової оболонки зів, м'якого і твердого піднебіння, мигдаликів. Дослідження треба проводити при гарному освітленні, обов'язково користуючись шпателем (або в домашніх умовах чайною ложечкою), придержуючи й повертаючи голову дитини проти джерела світла. Дитину раннього віку мати садить собі на коліна, загорнувши її до шиї в простирало і притискаючи руками до грудей. Дітей старшого віку садять, просять відкрити рот і, ввівши шпатель, вимовляти звук "е". При цьому шпатель вводять обережно, щоб не натиснути на корінь язика і не викликати блювання. Слід також пам'ятати, що ця процедура у багатьох дітей викликає негативне відношення до лікаря, тому огляд ротової порожнини можна проводити в кінці, коли лікар завоює довір'я дитини.

При огляді ротової порожнини звертають увагу на стан слизової оболонки, зів і мигдаликів, їх розміри. У дітей першого року життя, а часто і раннього віку, мигдалики, як правило, не виходять за межі піднебінних дужок. При респіраторній інфекції спостерігаються гіперемія слизової оболонки зів, набряк мигдаликів і дужок. Нерідко виникають запальні процеси — ангіни (фолікулярна, лакунарна, а також специфічна інфекційна). При фолікулярній ангіні на фоні почервоніння слизової оболонки, набряку дужок, набухання і розрихлення мигдаликів на їх поверхні спостерігаються крапкоподібні або дрібні нашарування, як правило, білого кольору. При лакунарній ангіні ступінь запалення більш виражений, а нашарування захоплюють лакуну. Ангіна при скарлатині відрізняється від ангіни іншої етіології різко відмежованою гіперемією, а при формах середньої тяжкості і тяжкій — некрозом слизової оболонки ("некротична ангіна"). При дифтерії зів на мигдаликах, як правило, з'являються нашарування (плівки) брудно-сірого кольору на фоні помірно вираженої гіперемії. При намаганні зняти плівку з'являється кровоточивість слизової оболонки.

На слизовій оболонці задньої стінки глотки, крім гіперемії, нерідко спостерігаються смужки слизу.

При огляді ділянки шиї у випадках тяжкого ураження дихальної системи можна помітити участь в акті дихання шийних м'язів (грудинно-ключично-соскової, драбиноподібної).

Далі оглядають грудну клітку дитини. При цьому перш за все звертають увагу на й форму, симетричність, деформацію, стан міжреберних проміжків, рівномірність і симетричність дихальних рухів.

У дітей в нормі форма грудної клітки циліндрична. При емфіземі легень, бронхіальній астмі, астматичному і обструктивному бронхітах, тяжкому перебігу коклюшу в період загострення хвороби форма грудної клітки стає коротшою і широкою ("діжкоподібною"). Така ж форма грудної клітки характерна для здорових немовлят, оскільки ребра відходять від хребта під прямим кутом у горизонтальному напрямі, і передньозадній та поперечний розміри грудей однакові. Паралітична форма грудної клітки (зменшення всіх розмірів, атрофія дихальних м'язів, різкий нахил ребер донизу, гострий надчеревний кут, відставання лопаток) типова для хронічних бронхолегенових процесів.

У здорових дітей грудна клітка симетрична. При наявності патології її симетричність порушується, тобто спостерігається асиметричність з ознаками сплюснення і западання (односторонній хронічний фіброзний процес в легені, плевральні шварти після перенесеного ексудативного плевриту) або розширення і збільшення однієї половини (ексудативний плеврит, пневмоторакс, гемоторакс тощо).

Деформація грудної клітки, викликана сколіозом та іншими тяжкими ураженнями хребта, в значній мірі порушує рух легень і може викликати вторинну легеневу недостатність.

Міжреберні проміжки у здорових дітей мають однакові розміри і добре контуруються. При ексудативному плевриті, гідро- та пневмотораксі проміжки згладжуються, розширюються, нерідко випинаються. У дітей з хронічними бронхолегеневими процесами міжреберні проміжки часто звужуються і втягуються.

У здорових дітей обидві половини грудної клітки рухаються рівномірно і синхронно. Щоб впевнитись у цьому, слід попросити хворого зробити максимальний вдих і візуально простежити за рухами обох половин грудної клітки спереду і ззаду. Для більш точного визначення кінчики вказівних пальців поставимо під кути лопаток і щільно їх фіксуємо, після цього просимо хворого глибоко вдихнути і затримати на короткий час дихання, оцінюємо висоту проміжків між пальцями і кутами лопаток з обох сторін (в нормі проміжки повинні бути однаковими). Можна під кути лопаток прикласти великі пальці паралельно ребрам, а далі все зробити так, як зазначено вище. При ураженні легень (крупозна пневмонія), наявності плевриту, больовому синдромі одна половина грудної клітки (як правило, хвора сторона) відстає в акті дихання.

При подальшому огляді грудної клітки визначають характер, глибину, ритм, частоту і тип дихання, наявність задишки та її характер, участь допоміжних м'язів в акті дихання.

Характер дихання у дітей оцінюють як спокійне, вільне, утруднене (задишка), хрипляче, сопуче, клекочуче, стридорозне (із свистячим шумом). У здорових дітей дихання спокійне, вільне, майже безшумне, а дихальні рухи непомітні. Шумне дихання спостерігається при інспіраторній, свистяче — при експіраторній задишці (на фоні приступів ядухи). Грубе дихання (хрипле, вібраційне) є ознакою звуження верхніх дихальних шляхів і називається в клінічній практиці стридором. Найчастіша причина його — бактеріально-вірусне ураження гортані, особливо в ділянці голосових складок. Втягнення в патологічний процес надгортанного хряща викликає сильний біль в горлі, дисфагію, охриплість голосу, стридорозне дихання і задишку.

Стридор нерідко виникає у хворих з залотковим абсцесом, запальними захворюваннями м'яких тканин ший (флегмони поблизу гортані), при набряках гортані, ларингоспазмі на фоні деяких захворювань (правець, стороннє тіло в гортані і нижчерозташованих відділах дихальних шляхів).

Стридор має й іншу етіологію. Він може обумовлюватися стиском дихальних шляхів або обструкцією глотки органами ротової порожнини (кіста під'язичного протоку, мікрогнатія з птозом язика, макроглосія, діафрагмальна грижа) і стиском трахеї судинними аномаліями. Так, подвоєння дуги аорти викликає синдром стридора в перші 6 міс життя, а правостороння локалізація дуги аорти з розташованою ліворуч артеріальною зв'язкою супроводиться появою стридора в кінці першого року життя або трохи пізніше. Крім того, стридор виникає при аномаліях сонної або підключичної артерій, новоутвореннях (пухлини щитовидної залози, лімфосаркома, збільшення лімфатичних узлів), збільшенні органів середостіння (тим ома, вроджений зоб), лімфаденопатіях середостіння (туберкульоз, саркоїдоз).

Стридор з'являється і при деяких вроджених аномаліях розвитку органів дихання. До них перш за все відносяться вроджений гортанний стридор (інспіраторний гортанний колапс), який розвивається внаслідок значного сплюснення надгортанника. Нерідко при вертикальному положенні дитини стридор зникає. До кінця першого року життя він поступово зменшується і може повністю зникнути.

Дуже рідко у дітей зустрічається така аномалія розвитку, як вроджена додаткова складка гортані, яка може закривати половину або дві третини голосової щілини. При цьому виникає синдром обструкції повітропровідних шляхів, зникає голос.

Стридор супроводжує і рідкі форми вродженої патології гортані і трахеї (кіста, стеноз, відсутність або дефекти розвитку хрящових кілець трахеї і хрящових утворень гортані), а також параліч нервів, іннервуючих гортань. Деякі види новоутворень дихальних шляхів (зокрема папіломатоз гортані, гемангіома, фіброліпома) також призводять до розвитку стридора. Стридор може виникати у дітей з неврозами (неврогенний стридор).

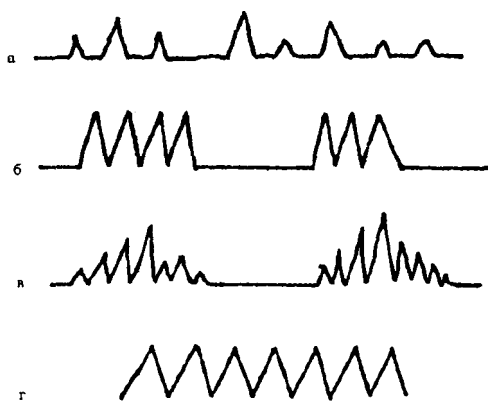
Вроджений стридор — своєрідна хвороба дітей раннього віку, для якої характерний інспіраторний гучний шум при диханні. Шум свистючий, дзвінкий і нагадує воркування голубів, інколи муркотіння кішки. Інтенсивність шуму зменшується під час сну, при перенесенні дитини з холодного приміщення в тепле, якщо дитина спокійна. Посилюється шум при збудженні, крику, кашлі. Загальний стан при цьому порушується мало, дихання незначно утруднене, ссання груді не порушується, голос зберігається. Стридор починається відразу ж або незабаром після народження, зменшується в другому півріччі і самовільно зникає в 2-3 роки. В основі цього захворювання, на думку більшості авторів, лежить аномалія розвитку зовнішнього кільця гортані, черпалоподібних хрящів. При тяжких формах стридора доцільно провести ларингоскопічне дослідження, щоб з'ясувати чи не викликається стридор поліпом або вродженою мембраною голосових зв'язок.

Глибину дихання визначають візуально за величиною екскурсії грудної клітки. Глибина дихання визначає об'єм вдихального повітря. Спостерігається певна вікова залежність глибини дихання, яку можна визначити таким чином: чим менший вік дитини, тим менша глибина (об'єм) дихання. Дихання може бути поверхнєве і глибоке. Поверхнєве дихання, як правило, прискорене, і виникає у дітей з різкою деформацією грудної клітки, при фебрильній температурі тіла, больових відчуттях, головним чином, при невралгії міжреберних нервів, тріщинах і переломах ребер, плевриті, бо кожна спроба дихати глибше викликає біль. Глибоке дихання у дитячому віці зустрічається рідко і часто поєднується із сповільненим диханням. Глибоке дихання виникає внаслідок сильного збудження дихального центру накопиченими в організмі хворого токсичними речовинами або в результаті ацидотичних порушень (накопичення ацетону, аце-тоуксусної кислоти). Особливим видом глибокого дихання є велике дихання Куссмауля, яке дуже глибоке, шумне, рівномірне (без пауз між ін- і експірацією) і нагадує дихання "загнаного звіра" (мал.12). Дихання Куссмауля характерне для таких клінічних синдромів, як ентеральний токсикоз, діабетична кома, азотемічна кома. Може спостерігатися при тяжкій анемії та гіпотрофії III ступеня.

Ритм дихання оцінюють за регулярністю дихальних рухів грудної клітки. У здорових дітей дихання ритмічне, проміжки між окремими дихальними рухами майже однакові. Тільки у новонароджених, особливо у недоношених, і у дітей першого року життя в нормі може спостерігатися нестійкий ритм дихання, його частота і глибина.

У дітей першого півріччя ритм дихання дуже лабільний (нерівномірні інтервали між вдихом і видихом), що зумовлено недосконалістю нервово-рефлекторних механізмів дихання. У дітей, старших 2-х років, у стані спокою з'являється досить ритмічне дихання.

Ураження дихального центру (його виснаження, гальмування) є причиною виникнення періодичних форм дихання, які хоча і не специфічні для -того чи іншого ураження дихальної системи, але вказують на глибину порушень регуляції ди-



Мал.12. Графічне зображення патологічних типів дихання у дітей.
а-хаотичне дихання; б-дихання Біота; в-дихання Чейна-Стокса;
г-дихання Куссмауля.

хання у хворої дитини. Крім періодичних форм дихання, можуть спостерігатися і інші патологічні варіанти порушень ритму, які відмічаються візуально (мал.12):

а) хаотичне, безладне дихання (аритмічне, неоднакове за глибиною і частотою);

б) дихання Біота характеризується чергуванням періодичних рівномірних дихальних рухів однакової глибини, розділених довгими паузами. Після паузи (відсутність дихальних рухів), що триває від кількох секунд до півхвилини, іде кілька звичайних дихальних рухів через правильні або неправильні проміжки часу, потім знову настає пауза. Чітка закономірність в кількості дихальних рухів і довжині пауз відсутня. При затяжній паузі між групами дихальних рухів хворий може втрачати свідомість. Таке порушення ритму дихання спостерігається при тяжких пошкодженнях головного мозку (крововилив, пухлина, розташована біля дихального центру), менінгітах, менінгоенцефалітах, діабетичній комі, в агональному періоді;

в) дихання Чейна-Стокса — найтяжчий розлад дихального ритму, який полягає в періодичному посиленні глибини дихання з наступним його ослабленням до повної зупинки. Після паузи, що триває 15-30 с, настає поверхнєве дихання, яке поступово посилюється (дихальні рухи стають більш глибокими). Коли глибина дихання досягає максимальної, дихальні рухи поступово слабшають, дихання стає поверхнєвим, і знову настає пауза. Під час паузи хворий може втрачати свідомість. Такий ритм спостерігається при розладах мозкового кровообігу, які з'являються при декомпенсації серцевої діяльності (врожені вади серця, тяжкі міокардіти з переходом в міокар-діосклероз), менінгітах, крововиливі в головний мозок, пухлині головного мозку, тяжкій інтоксикації. Цей ритм дихання характеризує надзвичайну тяжкість стану хворого і прогностичне несприятливий.

На ритм дихання значні впливає координація грудних і діафрагмальних (черевних) м'язів. Прикладом розладу координації вказаних м'язів є дисоційоване дихання Грокко-Фругоні. В основі цього ритму лежать порушення координуваної функції нервово-регуляторного апарату, який забезпечує гармонічну і послідовну роботу окремих груп дихальних м'язів. Наприклад, порушення координації скорочення діафрагми і міжреберних м'язів призводить до того, що верхня частина грудної клітки знаходиться в стані вдиху, а нижня — видиху. Спостерігається дихання Грокко-Фругоні у дітей, що знаходяться в атональному стані, при порушеннях мозкового кровообігу, абсцесах головного мозку, базальному менінгіті, рідко при діабетичній комі і уремії. Цей тип порушень прогностично несприятливий.

При огляді необхідно звертати увагу на тип дихання. У новонароджених і дітей першого року життя тип дихання діафрагмальний (черевний). У дітей першого року життя незалежно від статі дихання здійснюється виключно діафрагмою, а потім підключаються м'язи передньої черевної стінки. Змішаний тип дихання (грудочеревний) спостерігається з 2-го року життя до 6-7 років (за деякими даними, до 8-9 років), коли з'являється статеві відмінності. Після 6-7 років (або 8-9) у хлопчиків переважає черевний тип дихання, а у дівчаток — грудний. Якщо у дівчака шкільного віку з'являється черевний тип дихання або у дітей віком 2-7 років цей тип дихання переважає, то необхідно виключити захворювання, які стримують нормальний рух ребер. Зокрема, це можуть бути травматичні ушкодження ребер (тріщини, переломи), а також міозити міжреберних м'язів, невралгія міжреберних нервів, сухий плеврит. Якщо у хлопчиків, старших 7 років, з'являється грудний тип дихання або у дітей віком 2-7-и років цей тип дихання переважає це може свідчити про обмеження рухливості діафрагми і часткою передньої черевної стінки (перитоніт, запалення діафрагми, діафрагмальний плеврит, асцит, метеоризм, піддіафрагмальний абсцес)

При огляді грудної клітки визначають також частоту дихання. Це роблять під час сну дитини або коли вона зовсім спокійна, бо найменше збудження присюрює дихання. Рахувати число дихань можна як візуально (непоітно стежачи за рухами грудної клітки або передньої стінки живіта), так і пальпаторно, поклавши непомітно руку на грудну кітку і відчуюючи її рухи. Непомітність підрахунку частоти дихання обов'язкова при обстеженні дітей, старших 4-х років, щоб вишочити психогенний ефект. Під час сну частоту дихання можна фіксувати з допомогою фонендоскопа, наблизивши його мембрану, але не торкаючись до кінчика носа

сплячої дитини. Цей метод найчастіше використовується при обстеженні немовлят. Для точного підрахунку частоти дихання рекомендується спостерігати за дихальними рухами не менше 1 хвилини.

Щоб визначити, чи відрізняється частота дихання у обстежуваної дитини від норми, слід знати нормальне число дихань, яке залежить від віку. Частота дихання з віком зменшується, оскільки збільшується тривалість дихального циклу. Частота дихання у новонароджених становить 40-60 за 1 хвилину, в 6 міс — 35-40, в 1 рік — 30-35, в 5 років — 25, в 10 років — 20, у старших 10 років — 18-16 за 1 хв. У дорослих частота дихання становить 15-16.

Частота дихання може змінюватися протягом доби (під час сну сповільнюється), в залежності від пори року (влітку збільшується), положення тіла (сповільнюється в лежачому положенні). Частота дихання збільшується при фізичному навантаженні, психоемоційному збудженні, підвищенні температури тіла (при підвищенні температури тіла на 1 °C зростає на 4-5 дихальних рухів), але ці зміни носять тимчасовий характер. При цьому співвідношення між частотою дихання та частотою скорочень серця не змінюється і знаходиться в межах нормальних величин (1:3,5-1:4).

Сповільнене дихання (брадипное) зустрічається в дитячому віці рідко. Основна його причина — це пригнічення функції дихального центру, що може виникати в результаті ураженого метаболічного алкалозу (пілоростеноз) і респіраторного ацидозу (тяжка інтоксикація та ін.), а також при значному порушенні обміну речовин (уремія, гепатаргія, атональний період).

Патологічне підвищення частоти дихання (тахіпное) завжди стійке, тривале і співвідношення її до частоти серцевих скорочень зменшується до 3 і нижче. Стійкість цих змін залежить як від рефлекторного збудження клітин дихального центру, так і від безпосередньої зміни концентрації кисню (гіпоксія) та вуглекислоти (гіперкапнія) в крові, вмісту інших хімічних речовин. Прискорене дихання спостерігається при захворюваннях органів дихання (пневмонії, бронхіоліт, бронхіальна астма, плеврит тощо), серця (врожені вади серця, міокардит, перикардит тощо).

Прискорене дихання у дітей майже завжди супроводжується задишкою (диспное). Цим терміном позначають прискорене і утруднене дихання. Об'єктивними симптомами задишки є зміна ритму та частоти дихання і участь в акті дихання допоміжних дихальних м'язів. При наявності задишки необхідно уточнити її характер: інспіраторна, експіраторна, змішана.

Для інспіраторної задишки характерний утруднений гучний вдих. При цьому нерідко виникає свистячий звук. Вона спостерігається у разі механічних перешкод проходження повітря через верхні дихальні шляхи (справжній і несправжній круп, стеноз гортані, сторонні тіла в трахеї, заглотковий абсцес). При цих станах вдих відбувається тільки завдяки енергійному скороченню допоміжних дихальних м'язів.

Експіраторна задишка супроводжується утрудненим подовженим видихом, головним чином за участю м'язів живота. Така форма задишки буває при звуженні просвіту бронхів та бронхіол (обструкція) за рахунок набряку або спазму їх мускулатури і характерна для обструктивного і астматичного бронхітів, бронхіальної астми. Слід відзначити, що в період загострення астматичного бронхіту і бронхіальної астми експіраторна задишка може переходити в приступ ядухи.

Змішана задишка спостерігається у випадках утруднених вдиху і видиху. Зокрема, це буває при ураженні бронхів, легень, плеври, деяких хворобах серця, асциті, метеоризмі, недостатності функції нирок та багатьох інших хворобах.

Обов'язковим елементом задишки є участь в акті дихання допоміжних дихальних м'язів. У здорових дітей ледь помітно втягуються міжреберні м'язи. При дихальній недостатності втягнення міжреберних м'язів значно посилюється, з'являється втягнення яремної ямки, надчеревної ділянки, над- і підключичних ямок, напружуються м'язи шиї. Чим вищий ступінь дихальної недостатності, тим більше ознак участі допоміжних м'язів в акті дихання.

Закінчують огляд обстеженням кінчиків пальців. При хронічній гіпоксії розвиваються симптоми "барабаних палочок" і "годинникових скелець" (деформація кінцевих фаланг і нігтьових пластинок).

ПАЛЬПАЦІЯ. Після огляду переходять до пальпації. За допомогою пальпації визначають стан шкіри і підшкірної клітковини в ділянці грудної клітки (локальна пітливість, гіперестезія, пас-тозність, набряк тощо), її болючість і еластичність, голосове дрижання, відчуття тертя плеври.

Пальпацію проводять шляхом легкого натискування долонями і кінцевими фалангами пальців обох рук на симетричних ділянках грудної клітки дитини. Таким чином спочатку визначають наявність підвищеної чутливості шкіри, болючість при обмацуванні ключиць, ребер, міжреберних проміжків, грудини. За допомогою пальпації можна виявити больові точки грудної клітки, уточнити їх локалізацію. У здорових дітей грудна клітка при пальпації безболісна. Болючість грудної клітки може бути пов'язана як із захворюваннями легень або плеври, так і позалегеновими ураженнями. Підтвердженням плеврального болу буде його посилення при кашлі, нахилі тулуба у здоровий бік, а також його послаблення (або навіть зникнення) при іммобілізації грудної клітки шляхом стискування її руками з обох боків (симптом Ф.Г.Яновського). Типовою больовою точкою для діафрагмального плевриту є точка Мюссі, розташована між ніжками грудинно-ключично-соскових м'язів. При абсцесі легень відмічається локалізована болісність при тисненні на ребро або міжребер'я відповідно до локалізації абсцесу. Біль при пальпації міжреберних проміжків виникає у випадках невралгії міжреберних нервів, міозиті межреберних м'язів. При міжреберній невралгії визначаються больові точки в трьох місцях: а) біля хребта — в місці виходу відповідного міжреберного нерва (так звана вертебральна точка);

б) по паховій лінії (латеральна точка) і в) біля краю грудини (передня точка) — в місці виходу на поверхню бокових і передніх шкірних гілок відповідного міжреберного нерва. Слід відзначити, що больові відчуття, пов'язані з міжреберною невралгією, значно посилюються при нахилі тулуба у хворий бік. При ураженні міжреберних м'язів болючість виявляється на всьому їх протязі і пов'язана з дихальними рухами. Болючість ребер спостерігається при лейкозах, травмах, метастазах пухлини.

Еластичність грудної клітки визначають шляхом стискання її одночасно двома руками в боковому і передньо-задньому напрямках (руки рухаються назустріч одна одній). Сила стискання повинна бути помірна відповідно до віку дитини: чим молодша дитина, тим тендітніша її грудна клітка. У здорових дітей грудна клітка середньої еластичності, тобто вона досить легко піддається стисканню і при його послабленні швидко займає вихідну позицію. При хронічних бронхолегенових захворюваннях (пневмосклероз, емфізема тощо), ексудативному плевриті, крупозній пневмонії, туберкульозі еластичність грудної клітки значно зменшується і вона стає резистентною.

За допомогою пальпації визначають голосове дрижання (*fremitus vocalis seu pectoralis*), яке є відчуттям, що виникає при коливаннях голосових зв'язок у разі голосної вимови слів з літерою "р" і передається через повітря дихальних шляхів на грудну клітку. Голосове дрижання перевіряють під лопатками і в міжлопатковому просторі двома руками, поклавши їх долонями на грудну клітку відповідно до кожної половини. При перевірці голосового дрижання в міжлопатковому просторі дитину просять нахилитися вперед і скласти руки так, щоб добре розійшлися лопатки і відкрили зону проекції легень. Дитині пропонують голосно вимовляти слова з твердими голосними ("трактор", "тигр", "сорок три" та ін.).

У здорових дітей поширення звуку на симетричних ділянках грудної клітки буде помірної сили і однаково. При інфільтративних процесах в легенях (пневмонія, туберкульоз, інфаркт легень) і їх ущільненні (запалення, абсцес) голосове дрижання посилюється на стороні ураження. Іноді воно може посилюватися і при утворенні порожнин із щільними стінками в легенях. При переповненні легень повітрям (емфізема) та накопиченні рідини або повітря в порожнині плеври (плеврит, пневмо-, гемо- і гідроторакс, емпієма) голосове дрижання по-

слаблюється або зовсім зникає. Воно послаблюється також при пухлині плеври, ателектазі легень, закупорці просвіту бронхів.

Послаблення голосового дрижання може залежати і від причин, не пов'язаних з патологічними процесами в органах дихання: ожиріння, набряклість шкіри і підшкірної клітковини, різка фізична слабкість.

Іноді пальпаторно можна виявити відчуття тертя плеври, яке у дітей спостерігається рідко. Для того, щоб визначити тертя плеври, тримають долоні на симетричних ділянках грудної клітки і просять дитину глибоко дихати. Цей феномен легше виявляється при грубих фібринозних нашаруваннях на плевральних листках (сухий плеврит).

Пальпаторні ознаки підшкірної емфіземи і набряку шкірної складки визначають під лопатками і по задній пахвовій лінії в нижніх відділах грудної клітки. Захоплюють шкіру і підшкірну клітковину в складку двома пальцями (великим і вказівним, який зверху) на симетричних ділянках і суб'єктивно відмічають її товщину, а потім щупають складку на наявність хрустіння. В нормі товщина складки повинна бути однаковою на симетричних ділянках, і хрустіння не буде. При масивних запальних захворюваннях органів грудної клітки (крупозна пневмонія, ексудативний плеврит, гемоторакс) шкірна складка з ураженого боку товща за рахунок набряку. При пневмотораксі повітря буде насичувати оточуючі тканини і сприяти розвитку підшкірної емфіземи — під пальцями з'являється характерний хруст, який нагадує хруст снігу.

ПЕРКУСІЯ є одним з найважливіших методів обстеження органів дихання у дітей. При цьому рекомендується застосовувати безпосередню перкусію. За технікою використовують спосіб Ф.Г.Яновського або В.П.Образцова. Метод безпосередньої перкусії обов'язковий при обстеженні дітей віком до 7 років, причому у дітей раннього віку використовують також тактильну перкусію (спосіб В.Ебштейна). У дітей, старших 7 років, вибір способу перкусії визначається з урахуванням стану підшкірної клітковини (при ожирінні можна використовувати посередню перкусію).

Для правильної оцінки отриманих при перкутсії даних необхідно дотримуватися правил, викладених у розділі 1.

При перкусії передньої і бокової поверхні грудної клітки у дітей першого року життя лікар тримає немовля на лівій долоні в положенні на спині, а при перкусії задньої поверхні немовля кладуть спиною доверху і утримують на лівій долоні обличчям вниз або немовля тримає на руках мати у вертикальному положенні спиною до лікаря. Якщо дитина раннього віку уже сидить і позитивно відноситься до огляду лікаря, то перкусію бажано проводити в сидячому положенні дитини, посадивши її на зручне підвищення. Якщо дитина негативно відноситься до огляду лікаря, то перкусію проводять на руках у матері або близькій дитині людини, щоб послабити негативну реакцію. Якщо дитина вже може самостійно стояти і при огляді хоче встати, то можна перкутувати її і в стоячому положенні, поставивши на зручне підвищення.

У дітей старшого віку перкусія легень проводиться у вертикальному положенні (сидячи чи стоячи), якщо дозволяє стан хворого. Якщо стан хворої дитини тяжкий, то її кладуть так, щоб ділянка грудної клітки, яку перкутують, була зверху. Основне завдання: грудна клітка хворого не повинна бути щільно притиснута до грудей людини, яка його тримає, і не повинна потопати в м'яких тканинах (постільна білизна, ковдра), які поглинають звукові ефекти.

При перкусії у положенні стоячи руки повинні бути опущені, в положенні сидячи руки кладуть на коліна. При перкусії аксиллярних ділянок хворому слід підняти руки догори і скласти за потилицю.

Необхідно слідкувати за симетричним положенням обох половин грудної клітки. Треба пам'ятати, що при перкусії несиметричних ділянок грудної клітки, а також під час крику дитини легеневий звук змінюється.

Для об'єктивного обстеження органів дихання використовують два типи перкусії: а) порівняльну, яка дозволяє порівнювати між собою перкуторний звук на симетричних ділянках грудної клітки та різних ділянках легень, отримати уявлення про морфологічний стан

легень та патологічні зміни, що з'являються в плевральній порожнині; б) топографічну, яка дозволяє визначати межі легень (нижні, верхні) та їх часток.

Спочатку проводять порівняльну перкусію. Її виконують в певній послідовності: спереду, з обох боків і ззаду. Наносять перкуторний удар (два удари на одне і те ж місце) однакової сили на симетричні ділянки грудної клітки послідовно і планомірно.

У дітей до 10-річного віку спереду починають перкусію від ключиці, а у дітей, старших 10 років, — над ключицею (від верхівки легень) по серединно-ключичній лінії. Перкуторні удари наносять в міжреберних проміжках, однакової сили вказівним або середнім пальцем правої руки паралельно ребрам з правого і лівого боку на симетричних ділянках грудної клітки до рівня III-IV-го ребра. Тут закінчується порівняльна перкусія в класичному розумінні. Оскільки ліворуч нижче IV-го ребра знаходиться серце, а праворуч — середня частка, то порівняти легеневий звук середньої частки на симетричних ділянках лівої легені не можна. Тому з правої сторони продовжують перкусію до нижнього краю правої легені, порівнюючи перкуторний звук середньої частки спереду з легеневим звуком верхньої частки правої або лівої легені.

Порівняльну перкусію на бокових поверхнях грудної клітки проводять по середній пахвовій лінії. Перкуторний звук правої і лівої легені порівнюють на симетричних місцях. Перкутують послідовно зверху донизу. Руки хворого при цьому підняті догори і складені за потилицю. Перкуторний удар наносять в міжреберних проміжках паралельно ребрам.

По задній поверхні грудної клітки порівняльну перкусію проводять спочатку над лопатками, потім в міжлопатковому просторі і накінець під лопатками. Дитину просять нахилити тулуб трохи вперед, голову опустити вниз, а руками охопити себе спереду, щоб максимально відкрилась зона проєкції легень. При перкусії над лопатками і під ними перкутуючий палець повинен розташовуватися паралельно ребрам, при перкусії між лопатками — перпендикулярно ребрам, тобто паралельно хребту.

При оцінці результатів порівняльної перкусії слід враховувати деякі особливості перкуторного звуку у здорових дітей. Зокрема, в нормі: а) перкуторний звук над правою верхівкою (спереду і ззаду) дещо коротший, ніж над лівою, що пояснюється більш коротким правим бронхом і нижчим розташуванням верхівки з цього боку, а також більш розвиненими м'язами правого плеча; б) перкуторний звук в II-III-му міжребер'ї ліворуч більш укорочений через близькість серця; в) при перкусії по середній пахвовій лінії у нижній частині з правої сторони перкуторний звук має укорочений відтінок (через близькість печінки), а з лівої сторони — тимпанічний відтінок (через близькість шлунку — простір Траубе). Півмісяцевий простір Траубе зверху обмежений нижнім краєм серця і лівої легені, з правої сторони — лівою часткою печінки, з лівої сторони — переднім краєм селезінки, знизу — реберною дугою. Необхідно пам'ятати, що при наявності рідини в плевральній порожнині простір Траубе зникає.

У здорових дітей при порівняльній перкусії утворюється ясний легеневий звук (гучний, тривалий, низький, нетимпанічний). При захворюваннях органів дихання перкуторний звук може змінюватися: а) за силою (посилення, укорочення); б) за висотою (низький, високий); в) за тембром (нетимпанічний, тимпанічний, металевий, звук тріснутого горщика та ін.).

Укорочений перкуторний звук легень у дітей спостерігається при:

1) зменшенні кількості повітря в легеневій тканині (запалення легень, туберкульоз, крововилив в легеневу тканину, при значному набряку нижніх відділів легень, рубцевих змінах, обтураційному ателектазі, стисканні легеневої тканини плевральною рідиною, пухлиною, надто розширеним серцем, при сторонньому тілі в бронхах);

2) утворенні в легенях іншої безповітряної тканини (пухлина легень, утворення порожнини і накопичення в ній рідини — мокроти, гною, ехінококова кіста та ін.);

3) заповненні плевральної порожнини ексудатом або утворенні значних плевральних шварт.

Якщо вогнища ущільнення легеневої тканини невеликі і розташовані глибоко від поверхні грудної клітки, то при перкусії їх виявити неможливо, так як перкуторний тон залишається незмінним. Якщо інфільтративні вогнища великі і зливаються між собою, то при пер-

кусії відмічається значне укорочення перкуторного звуку (абсолютно тупий). Останній з'являється завжди при максимальному накопиченні рідини в плевральній порожнині і для нього характерна стегова тупість (стеговий перкуторний звук).

Укорочення і тупість легеневого звуку можуть бути інколи пов'язані з позалегеновими причинами: внаслідок збільшення щитовидної залози, трахеобронхіальних лімфатичних залоз туберкульозного і неспецифічного походження. Укорочення перкуторного звуку над ділянками, в яких завжди буває звучний, може з'являтися при кар-діомегалії, перикардиті, розширенні висхідної аорти, медіостеніті, пухлинах органів грудної клітки і середостіння.

Тимпанічний перкуторний звук з'являється при:

- 1) утворенні в легенях порожнин, заповнених повітрям (каверна, абсцес, кіста, розпадаюча пухлина, діафрагмальна грижа, пневмоторакс);
- 2) зниженні еластичності легеневої тканини (емфізема, обтураційний ателектаз);
- 3) одночасному певному наповненні альвеол повітрям і рідиною (набряк легень, розрідження запального ексудату в альвеолах).

Укорочення перкуторного звуку з тимпанічним відтінком спостерігається при компресійному ателектазі, на початкових етапах запалення легень, внаслідок зменшення еластичності напруження легеневої тканини.

Крім захворювань органів дихання, тимпанічний звук при перкусії грудної клітки може з'являтися у випадках високого стояння діафрагми (метеоризм), діафрагмальної грижі, наявності в грижовому мішку полих органів (шлунок, петлі кишок), при пневмоперикар-діумі, в результаті якого перикард різко розширюється повітрям, що проникло в нього.

Коробковий звук — гучний перкуторний звук з тимпанічним відтінком — з'являється у дітей тоді, коли еластичність легеневої тканини значно зменшена, а повітряність її підвищена (емфізема легень, бронхіальна астма, астматичний бронхіт в періоді загострення).

Шум тріснутого горщика — своєрідний тремлячий перкуторний звук, який схожий на звук, що виникає при постукуванні по розбитому глиняному горщику. Схожий звук можна почути, якщо скласти обидві долоні так, щоб між ними було повітря, і тильними поверхнями вдарити об коліно. Цей звук стає яснішим, коли хворий відкриває рота, при зміні положення хворого (висота звуку змінюється), а також він залежить від фази дихання. З'являється у дітей під час крику або над каверною легень, яка сполучається з бронхом вузькою щілиною, або над відкритим пневмотораксом (плевральна порожнина сполучається з бронхом).

Необхідно підкреслити, що після виявлення патологічних змін перкуторного звуку в легенях слід вказати їх локалізацію, тобто в яких частках легень вони знаходяться. Для цього необхідно знати нормальну топографію часток легень і їх проекцію на грудну клітку.

Як відомо, ліва легеня складається з двох часток, права — з трьох. Праворуч: межа між частками починається на рівні остистого відростка III грудного хребця, і проходячи далі косо вниз, вона ділиться на рівні середини лопатки на дві гілки, з яких верхня йде вперед до місця прикріплення IV ребра до грудини, нижня — до місця пересічення з серединно-ключичною лінією на рівні VI ребра. Ліворуч: межа також починається на рівні остистого відростка III грудного хребця, і проходячи далі косо вниз, вона пересікає передню пахвову лінію на рівні IV ребра і закінчується на серединно-ключичній лінії на рівні VI ребра.

Проекція часток легень на поверхню грудної клітки наведена в *табл. 6*.

Проекція часток легень на грудну клітку

Топографія	Права легеня	Ліва легеня
На передню поверхню грудної клітки		
Вище рівня IV ребра	Верхня частка	Верхня частка
Нижче рівня IV ребра	Середня частка	Нижня частка
На бокову поверхню грудної клітки		
Вище рівня IV ребра	Верхня частка	Верхня частка
Нижче рівня IV ребра	-	Нижня частка
Між рівнем IV-VI ребра	Середня частка	-
Нижче рівня VI ребра	Нижня частка	-
На задню поверхню грудної клітки		
Вище лінії, яка з'єднує spina scapulae і IV ребро	Верхня частка	Верхня частка
Нижче лінії, яка з'єднує spina scapulae і IV ребро	Нижня частка	Нижня частка

За допомогою топографічної перкусії у дітей визначають тільки нижні межі легень. На відміну від дорослих, верхні межі легень і ширину поля Креніга у дітей не визначають, оскільки це не має практичного клінічного значення. При топографічній перкусії, на відміну від порівняльної, наносять один удар перкутуючим пальцем по міжреберним проміжкам. Перкусія повинна бути гучною, але щоб сила удару відповідала тендітності грудної клітки. Перкутуючий палець слід ставити паралельно пошуковій межі, тобто паралельно ребрам. Перкусія проводиться в напрямку від ясного до тупого звуку. Межі нижніх країв легень визначають за верхнім краєм пальця, поверненого до легень.

Визначення меж нижніх країв правої легені проводиться за трьома лініями: lin.medioclavicularis dextra, lin.axilaris media dextra, lin.scapularis dextra; лівої легені — тільки за двома лініями: lin.axilaris media sin., lin. scapularis sin. Ці відмінності пов'язані з тим, що ліва легеня утворює виїмку для серця (incisura cardiaca), і фактично нижня межа спереду знаходиться позаду серця. В деяких випадках межі нижніх країв легень визначають також за lin.paravertebralis dextra et sinistra.

Для правильної оцінки результатів топографічної перкусії і точної локалізації патологічного процесу необхідно визначити орієнтири. Зокрема, межі легень визначають за відношенням до ребер. При визначенні порядкового номера ребра доцільно враховувати такі орієнтири: а) при рахунку ребер зверху донизу орієнтуються на ключицю, за якою знаходиться I ребро; б) при рахунку знизу догори знаходять вільне XII ребро (по задній пахвовій лінії) і від нього ведуть рахунок; в) ззаду орієнтуються на остисті відростки хребців, починаючи рахунок від VII шийного хребця, який досить легко пальпується.

Межі нижніх країв легень у здорових дітей наведені в *табл. 7*.

Топографія нижніх країв легень у дітей

Таблиця 7

Топографічна лінія	Нижній край легень	
	Праворуч	Ліворуч
Lin.medioclavicularis	VI ребро	
Lin.axilaris media	VIII ребро IX ребро	
Lin.scapularis	IX-X ребро X ребро	
Lin.paravertebralis	на рівні задніх відростків XI грудного хребця	

Вказані межі нижніх країв легень у дітей відповідають спокійному диханню. При глибокому диханні вони помітно зміщуються вниз, а під час видиху — вгору. Таке переміщення меж країв легень пов'язане з диханням і має назву "активної рухливості легень".

Активну рухливість легень визначають на основі перкуторного виявлення нижньої межі легень в фазі максимального вдиху (з затримкою дихання в цій фазі), а потім в фазі максимального видиху. Деякі автори пропонують спочатку визначити нижню межу легень в фазі спокою, а потім максимального вдиху і максимального видиху з затримкою дихання в цих фазах. При цьому перкусію проводять по середньопуховій або задньопуховій лінії, тобто на місці максимального зміщення нижнього краю легень.

Визначення рухливості нижніх країв легень (амплітуди їх зміщення) неможливе у дітей раннього віку і обмежене у дітей до 7-8 років. Практичне значення ця інформація має тільки після 10 років. В нормі зміщення меж нижніх країв легень становить 2-6 см.

В умовах патології нижні межі легень можуть змінюватися, зокзміщуватися вниз при розширенні легень, тобто при наявності в них великої кількості повітря. Розширення легень спостерігається при емфіземі, бронхіальній астмі (особливо на висоті приступу), хронічному застої крові в малому колі кровообігу (втрата легеневою тканиною своєї еластичності). Крім того, зміщення нижніх меж вниз спостерігається при опущенні легень, яке виявляється дуже рідко, але може бути у випадках загального ентероптоза і низького стояння діафрагми. Нижні межі легень опускаються вниз також при паралічі діафрагмального нерва.

Несправжнє одностороннє зміщення межі донизу спостерігається при пневмотораксі (несправжнє тому, що при перкусії розповсюджений тимпаніт, обумовлений наявністю повітря в нижньому плевральному синусі, створює враження розширеної легені).

Зміщення нижніх меж легень вгору може мати місце при зменшенні маси самих легень внаслідок зморщення і рубцювання нижніх часток (туберкульоз, пневмонія, деструктивні процеси), при накопиченні рідини в плевральній порожнині, високому стоянню діафрагми внаслідок підвищення внутрішньочеревного тиску (асцит, метеоризм, ожиріння, пухлина, гепато- і спленомегалія).

При емфіземі легень спостерігається порушення і передніх меж (розширення легень). Результатом є зменшення меж абсолютної серцевої тупості. Зміщення передніх меж легень зовні виявляється при рубцевих змінах в легенях і їх віддаленні розширеним серцем при кардіомегалії любого походження. Подібні зміни передніх країв легень виникають при пухлині середостіння, випітних плевритах (підвищення внутрішньоклітинного тиску, який викликає деяке спадання легеневої тканини).

Збільшення активної рухливості легень є показником нормальної функції зовнішнього дихання. Обмеження активної рухливості легень з'являється при емфіземі, пневмосклерозі, ексудативному і фібринозному плевриті, гідро- та гемотораксі, але найчастіше при запаленні легень.

За допомогою перкусії грудної клітки можна виявити збільшення середньогрудних лімфатичних вузлів. При цьому важливе практичне значення мають чотири перкуторні симптоми бронхоаденіту (Аркавіна, Філософова, Корані, Маслово).

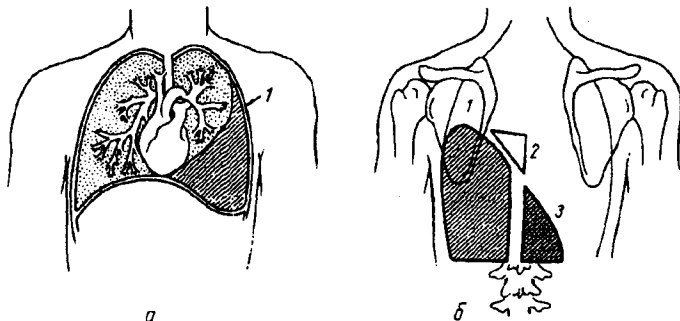
Симптом Аркавіна визначають шляхом гучної перкусії по передній пахвовій лінії знизу вверх з одного, а потім з іншого боку. Хворий знаходиться в вертикальному положенні з піднятими догори і складеними на потилиці руками. Перкутуючий палець розташований паралельно ребрам. Наносити перкуторний удар потрібно по міжреберним проміжкам. У здорових дітей укорочення перкуторного звуку виявляється на рівні III-го ребра в пахвовій ямці (симптом Аркавіна негативний) і пов'язане з *m. pectoralis major*. При збільшенні бронхопульмональних лімфатичних вузлів та вузлів коренів легень укорочення буде нижче зазначеного рівня, і симптом Аркавіна вважається позитивним.

Симптом Філософова (симптом чаші) визначають тихою перкусією, яку проводять в другому міжреберному проміжку вказівним або середнім пальцем правої руки від зовнішнього краю в напрямку до грудини з одного, а потім з іншого боку. Перкутуючий палець розташований паралельно пошуковій межі (грудині). При появі укорочення перкуторного звуку перкусію припиняють і відмітку межі визначають за зовнішнім краєм перкутуючого пальця відносно пошукової межі. Потім проводять загальну оцінку. У здорових дітей симптом негативний — вкорочення перкуторного звуку знаходиться по правій і лівій стернальній лінії. При збільшенні лімфатичних вузлів переднього середостіння межі вкорочення перкуторного звуку будуть розширені, тоді симптом вважається позитивним. Слід відзначити, що позитивним симптомом Філософова може бути при збільшенні тимуса та патологічному стані переднього середостіння (абсцес, пухлина тощо)

Для визначення симптому Корані дитина займає певне положення: стоїть спиною до лікаря, голова напівнахилена вперед і вниз, охоплює себе руками, щоб добре подати хребет. Лікар підтримує дитину лівою рукою за поперек, а правою перкутує по остистих відростках грудних хребців знизу вверх, починаючи з рівня VIII-IX хребця. Перкусію здійснюють кінчиком вказівного або середнього пальця правої руки, напівзігнутого в міжфаланговому суглобі. Рука розташована паралельно хребту. Можна наносити один або два удари. Інтенсивність їх повинна проводитися з урахуванням віку дитини (тендітності її грудної клітки і хребта). У здорових дітей раннього віку вкорочення перкуторного звуку спостерігається на рівні остистого відростка II-го грудного хребця, у дітей старшого віку — на рівні остистого відростка IV-го грудного хребця. Якщо вкорочення звуку буде нижче зазначених меж, то можна говорити про збільшення трахеобронхіальних і біфуркаційних лімфатичних вузлів.

Симптом Маслової визначають перкутуючи паравертебрально на рівні III-IV грудного хребця. При збільшенні бронхопульмональних лімфатичних вузлів спостерігається укорочення перкуторного звуку з обох боків від хребта, і симптом вважається позитивним.

За допомогою перкусії визначають також наявність ознак, важливих для діагнозу ексудативного плевриту (мал. 13). При останньому рідина спочатку утворюється ззаді в нижній частині і поступово переміщається вверх і спереду. Але ексудат не заповнює всього плеврального простору, оскільки над ним відбувається склеювання листків плеври за рахунок



Мал. 13. Схематичне зображення перкуторних змін при ексудативному плевриті.
а-вид спереду; б-вид ззаду;
1-лінія Елліса-Дамуазо-Соколова;
2-трикутник Гарленда;
3-трикутник Грокко-Раухфуса.

сполучнотканинних злук. При цьому верхня межа рідини має своєрідну дугоподібну форму опуклістю догори. Ця параболічна лінія називається лінією Елліса-Дамуазо-Соколова. Найвища точка цієї лінії міститься на деякій відстані від хребта, звичайно на задній пахвовій лінії. Нижче від цієї лінії перкуторний звук абсолютно тупий.

Локалізація лінії Елліса-Дамуазо-Соколова пояснюється тим, що більший об'єм ексудату, згідно з законами ваги, розташовується в нижній частині плеврального мішка, відтаскаючи легені догори і вперед, оскільки зустрічає найменший

опір саме в нижніх бокових відділах плевральної порожнини. Для формування лінії Елліса-Дамуазо-Соколова має також значення, хоча і другорядне, інший чинник — поза хворого лежачи на спині в період, коли рідина накопичується.

Важливо відзначити, що при зміні положення тіла характер лінії Елліса-Дамуазо-Соколова не змінюється (а якщо змінюється, то дуже мало). Це пояснюється склеюванням листків плеври безпосередньо над ексудатом.

Коли накопичується рідина в плеврі, біля хребта виявляється трикутна ділянка, в якій при перкусії визначається ясний або тільки незначно укорочений звук. Ця ділянка, що називається трикутником Гарленда, має такі межі: один катет утворений лінією хребта, другий катет — горизонтальною лінією, що йде від найвищої точки лінії Елліса-Дамуазо-Соколова до хребта, гіпотенуза — лінією ексудату. Трикутник Гарленда утворюється за рахунок стиснутої ексудатом легені і відповідає розташуванню стисненої легені (мал. 13).

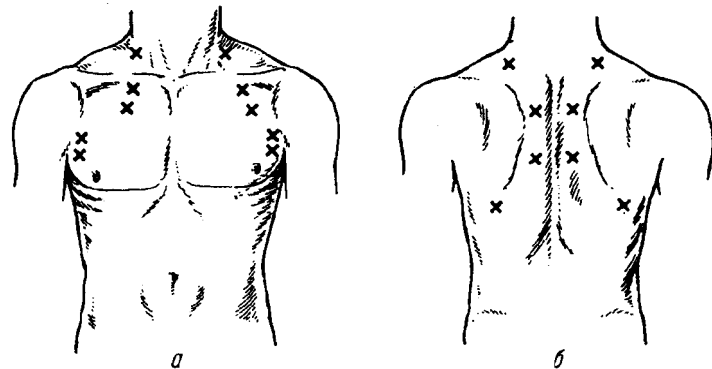
Скупчення рідини в плевральній порожнині, крім стискання і відтискання легені, зміщує також суміжні органи: серце, печінку, селезінку. Якщо рідина збирається з правого боку, серце зміщується ліворуч, а печінка — донизу, якщо з лівого — серце зміщується праворуч, а селезінка — донизу. Таким чином, на здоровому боці ззаду, внаслідок зміщення вказаних органів, утворюється ділянка укорочення перкуторного звуку у вигляді трикутника, відомого під назвою трикутника Грокко-Раухфуса (мал. 13). Один його катет, довгий, утворюється лінією хребта, другий, короткий, — нижнім краєм здорової легені, гіпотенуза — продовженням лінії Елліса-Дамуазо-Соколова на здоровий бік.

При гідротораксі в результаті порушення кровообігу та захворювання нирок в плевральній порожнині також відбувається скупчення серозної рідини — трансудат. Але у хворих з гідротораксом, на відміну від хворих на ексудативний плеврит, спостерігається горизонтальний рівень укорочення перкуторного звуку, бо легеня не фіксується до грудної стінки сполучнотканинними злуками. Крім того, при гідротораксі, якщо положення тіла змінюється, трансудат повільно переміщується, і межа вкорочення також зміщується.

АУСКУЛЬТАЦІЯ легень у дітей дозволяє охарактеризувати шуми, що виникають в результаті дихання, а також виявити патологічні процеси, які спричиняють зміни нормальних дихальних шумів.

При аускультатії вимоги до положення хворого такі ж, як і при перкусії. Хворий повинен бути роздягнутий до пояса, температура повітря в кімнаті — не нижче 20° С, особливо при огляді дітей раннього віку. Легені аускультують, у положенні хворого стоячи або сидячи, і тільки тяжкохворих вислуховують лежачи.

При аускультатії легень дотримуються певної послідовності. Спочатку вислуховують симетричні ділянки грудної клітки спереду від ключиць до IV ребра по серединно-ключичній лінії, з боків — по аксиллярній середній, ззаду — над лопатками, в міжлопатковому просторі, під лопатками (мал. 14). Потім особливу увагу звертають на вислуховування наступних ділянок: середньої частки спереду, ліворуч під серцем — язичкового сегменту, пахвових ямок, паравертебральних зон в нижніх відділах. Ці ділянки легень погано вентилуються і в них довше зберігаються патологічні зміни, а середня частка схильна до розвитку ателектазу.



Мал. 14. Схема вислуховування легень у дітей спереду (а) і ззаду (б).

Коли вислуховують передню частину огруддя, руки дитини повинні бути опущені донизу; коли вислуховують дитину лежачи на спині, просять скласти руки на грудях і нахилитися вперед; коли вислуховують бокові частини грудей, хворий кладе руки на голову.

Під час аускультатії просять дитину глибоко, але не часто дихати. Глибоко вдихнувши, дитина

повинна відразу ж зробити видих, не затримуючи дихання на висоті вдиху. Якщо дитина раннього віку і не може чітко виконати прохання, то слід закрити їй ніс двома пальцями, щоб примусити дихати ротом і поглибити вдих. Це може зробити лікар лівою рукою, або мати, яка знаходиться поруч з дитиною.

Аускультативні явища при обстеженні органів дихання можна розподілити на основні шуми і сторонні. До основних шумів відноситься характер дихання: везикулярне, пуерильне, жорстке, бронхіальне, сакадоване, амфоричне, металічне; до сторонніх — хрипи (сум: дзиз-кучі, свистячі; вологі: дрібно-, середньо- та грубопухирчасті), крепітація, шум тертя плеври.

При аускультатії спочатку визначають характер дихання. У здорових дітей, старших 7 років, і дорослих на всьому протязі легень під час дихання вислуховуються звуки, які називають везикулярним диханням. Ці звуки виникають в альвеолах, коли повітря входить і виходить з легень. Це м'який ніжний шум, який чути переважно під час вдиху. Під час видиху звук тихіший, м'якіший і на 2/3 коротший за фазу вдиху, тобто дорівнює 1/3 вдиху (мал.15). Звук, подібний до везикулярного дихання, добре моделюється при втягненні повітря через губи, складені для вимовляння звуку "ф".

У дітей везикулярне дихання в нормі і при деяких патологічних станах може бути посилене, ослаблене, пуерильне, жорстке і сакадоване (мал.15).

Різновидністю везикулярного дихання у здорових дітей віком від 6 міс до 7 років є пуерильне дихання, яке вважається варіантом посиленого везикулярного дихання, оскільки воно добре чути, голосне, альвеолярне, і фаза видиху при цьому дорівнює 1/2 фазі вдиху. Пуерильне дихання за своїм звуковим забарвленням нагадує подвійний звук "фф". Вважають, що пуерильне дихання спостерігається у дітей у зв'язку з тонкою і тендітною грудною кліткою та вузьким діаметром просвіту бронхів у них.

Везикулярне дихання посилюється у дітей після фізичного навантаження, у астеників, при тонкій грудній клітці, а також при деяких захворюваннях, які супроводжуються високою лихоманкою.

Посилене везикулярне дихання зі зміною його тембрового забарвлення в умовах патології має назву жорсткого. Воно характеризується різким вдихом і подовженим видихом, який становить 2/3 фази вдиху. Щоб змоделювати жорстке дихання, слід губи для вимовляння звуку "ф" і втягнути повітря при сильно напружених губах. Наявність жорсткого дихання вказує на ураження дрібних бронхів і зустрічається, як правило, при бронхітах та бронхопневмонії. Причиною появи жорсткого дихання вважають звуження просвіту бронхів за рахунок набрякlostі слизової оболонки. Стійке жорстке дихання над однією із верхівок легень може мати місце в початковій стадії розвитку туберкульозу.

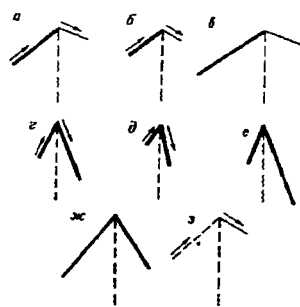
Посилене везикулярне дихання зі зміною його тембрового забарвлення в умовах патології має назву жорсткого. Воно характеризується різким вдихом і подовженим видихом, який становить 2/3 фази вдиху. Щоб змоделювати жорстке дихання, слід губи для вимовляння звуку "ф" і втягнути повітря при сильно напружених губах. Наявність жорсткого дихання вказує на ураження дрібних бронхів і зустрічається, як правило, при бронхітах та бронхопневмонії. Причиною появи жорсткого дихання вважають звуження просвіту бронхів за рахунок набрякlostі слизової оболонки. Стійке жорстке дихання над однією із верхівок легень може мати місце в початковій стадії розвитку туберкульозу.

Везикулярне дихання, при якому вдих укорочений і вислуховується менш виразно, а видих майже зовсім не визначається, називається ослабленим (мал.15). Воно може спостерігатися як при фізіологічних, так і патологічних станах. В нормі везикулярне дихання ослаблене у новонароджених та дітей віком до 6 міс, а також при ожирінні, доброму розвитку м'язової системи, у здорових дітей під час сну, при різкій фізичній слабкості.

Патологічне ослаблення везикулярного дихання спостерігається при:

а) наявності перешкоди, що утруднює проходження повітря через верхні дихальні шляхи і його проникнення в альвеоли, наприклад, при стенозах або закупорці гортані, трахеї чи бронхів (в цих випадках має місце локальне ослаблення везикулярного дихання відповідно ураженому бронху), а також при початкових фазах пневмонії, коли проникнення повітря в альвеоли знижене;

б) обмеженні дихальних рухів, коли дихання стає поверхневим, і аускультативно відмічається ослаблене везикулярне дихання. Це спостерігається у дітей внаслідок больових реф-



Мал.15. Графічне зображення різних типів дихання у дітей.

- а-везикулярне;
- б-ослаблене везикулярне;
- в-посилене везикулярне (пуерильне);
- г-бронхіальне;
- д-ослаблене бронхіальне;
- е-посилене бронхіальне;
- ж-жорстке;
- з-сакадоване.

лексів (сухий плеврит, міжреберна невралгія, міозит, парез або параліч дихальних м'язів, переломи ребер) і обмеження екскурсії легень (зрощення між плевральними листками після плевриту, емфізема, ателектаз);

в) наявності перешкоди для нормального проведення везикулярного дихання на периферію тіла, наприклад, в результаті ексудативного плевриту, закритого пневмо- і гідротораксу та ін.

Своєрідною різновидністю везикулярного дихання є сакадоване, яке характеризується тим, що вдих фрагментується, здійснюється в декілька прийомів (*мал.15*). Його легко змоделювати, якщо робити вдих при звуженому відкритому роті. Таке дихання спостерігається у дітей під час плачу, коли вдих переривається схлипуванням. Воно з'являється внаслідок патологічного характеру скорочення діафрагми (різкі рухи замість плавних) в результаті ураження діафрагмального м'яза або порушення його іннервації периферичного генезу. Сакадоване дихання може бути тимчасовим і не мати патологічного значення, наприклад, іноді при аускультативній дитини, яка тремтить від холоду. Залежить така зміна везикулярного дихання від нерівномірного скорочення вдихальних м'язів, і тому дихання нагадує сакадоване. Такий характер дихання інколи спостерігається при туберкульозному процесі в верхівках легень.

Таким чином, у здорових дітей в залежності від їх віку везикулярне дихання має кількісні відмінності і темброве забарвлення. У здорових дітей до 6 міс везикулярне дихання ослаблене, від 6 міс до 7 років — посилене (пуерильне дихання), у дітей, старших 7 років, — везикулярне.

Крім везикулярного дихання, у здорових дітей і дорослих обов'язково вислуховується бронхіальне дихання, яке має більшу тривалість видиху, ніж вдиху, і своєрідне темброве забарвлення (*мал.15*). Штучно цей звук можна викликати, якщо трохи витягнути губи, сильно вдихати та видихати повітря і при цьому вимовляти звук "х". У здорових дітей бронхіальне дихання вислуховується над трахеєю і гортанню (спереду — в ділянці яремної ямки, ззаду — на шиї над VI-VII шийним хребцем) і над ділянкою локалізації великих бронхів (спереду — над *manubrium sterni*, ззаду — в міжлопатковій зоні на рівні I-II грудного хребця). Фізіологічне бронхіальне дихання розглядають як проведення ларинготрахеального шуму, що виникає в результаті проходження повітряного потоку через голосову щілину і близького розташування трахеї і гортані біля поверхні тіла. Як зазначалось, при бронхіальному диханні дуже добре чути видих, який сильніший вдиху і за тривалістю дорівнює фазі вдиху або навіть подовжений. Вважають, що подовжена експіраторна частина бронхіального дихання обумовлена тим, що повітря виходить крізь голосову щілину довше, ніж входить, бо голосова щілина під час видиху більш звужена.

Якщо бронхіальне дихання вислуховується в інших місцях, ніж в тих, що вказані вище, воно вважається патологічним. При патологічних станах бронхіальне дихання вислуховується над легеньми тільки у випадках розповсюдженого ущільнення легеневої тканини. Зокрема, це спостерігається при сегментарній і крупозній пневмонії, абсцесі легень, туберкульозному процесі, компресійному ателектазі. Бронхіальне дихання при вказаних захворюваннях обумовлене тим, що ущільнена легенева тканина значно краще проводить звуки, які виникають у верхніх дихальних шляхах і бронхах. Існує також точка зору, що стінки бронхів внаслідок інфільтрації навколишньої тканини стають невіддатливі і, проводячи звуки, вважаються кращими резонаторами.

Слід підкреслити, що існує відмінність тембру бронхіального дихання при інфільтративних змінах в легень і ателектазі. При запальній інфільтрації легень бронхіальне дихання грубе, більш високе, при ателектазі — тихе, низьке. Але якщо ателектаз обтураційний і повністю обтурований бронх великого калібру, то з'являється німі аускультативні зони, над якими дихання зовсім не вислуховується, а якщо й прослуховується, то має провідний з сусідніх ділянок характер.

Бронхіальне дихання може мати різні звукові відтінки. Зокрема, розрізняють амфоричне і металеве дихання, які є варіантами бронхіального дихання.

Амфоричне дихання у дітей має дуйний характер і більш низький звук, ніж при бронхіальному диханні. Амфоричне дихання нагадує звук "хху" і його можна штучно викликати, якщо дути над шийкою порожньої пляшки. Амфоричне дихання характерне для хворих дітей з наявністю в легенях каверн, що сполучаються з бронхами, а також мішкоподібних бронхоектазів. Але для виникнення амфоричного дихання необхідно, щоб діаметр каверни був не менший 5-6 см, внутрішня її стінка повинна бути гладенька, а каверна мало заповнена рідиною. При закритому пневмотораксі також вислуховується амфоричне дихання на обмеженій ділянці поблизу трахеї чи стиснутої легені, бо в закритій плевральній порожнині з повітрям звуку виникають за рахунок резонансу.

Металеве дихання характеризується гучним звуком і високим тембром, який обумовлений високими обертонами. Металеве дихання нагадує звуки, що виникають при ударі по металу. Виникає металеве дихання у дітей з відкритим пневмотораксом, але воно вислуховується тільки до тих пір, поки тиск на ураженій стороні не досягне досить високих позитивних цифр. Металеве дихання настільки своєрідне, що досить вислухати його один раз і воно надовго запам'ятається.

Після оцінки основних дихальних шумів визначають характер сторонніх шумових явищ. Серед сторонніх дихальних шумів зустрічаються хрипи, крепітація і шум тертя плеври. При цьому необхідно звернути увагу на їх характер, силу, локалізацію, відношення до фаз дихання, тобто коли ці звукові явища вислуховуються під час вдиху чи видиху.

Хрипами називаються додаткові дихальні шуми, які виникають в трахеї, бронхах і порожнинах легень внаслідок руху і визваних коливань ексудату, трансудату та інших рідин. В залежності від звукового відчуття, що вислуховується, і від механізму виникнення розрізняють дві групи хрипів: сухі (*ronchi sicci*) та вологі (*ronchi humidi*).

Механізм виникнення сухих хрипів пояснюють так. Сухі хрипи утворюються в бронхах при наявності в них в'язкого секрету або звуженні їх просвіту в результаті спазму та набряку слизової оболонки, обумовленого запальним процесом. Повітря, проходячи через звужений просвіт бронху, утворює звукове явище, яке називається сухими хрипами. Сухі хрипи можуть бути різноманітні за характером тембру в залежності від місця їх появи (великі чи дрібні бронхи) і механізму виникнення. Так, хрипи, які з'являються в дрібних бронхах чи бронхіолах і пов'язані з бронхоспазмом, звичайно бувають високі і нагадують свистячі хрипи (*ronchi sibilantes*). Хрипи у великих бронхах, які виникають внаслідок скупчення секрету та набряку слизової оболонки, і, навпаки, бувають низькі і нагадують дзижчання, урчання, гудіння (*ronchi sonori*).

Сухі хрипи вислуховуються як у фазі вдиху, так і видиху, але у останній частіше і значно інтенсивніше. Це пояснюється тим, що під час вдиху просвіт бронхів звичайно збільшується, що зменшує опір при проходженні повітря через бронхи і кількість виникаючих при цьому сухих хрипів.

Сухі хрипи характерні для багатьох патологічних процесів, що призводять до порушення проходження повітря через бронхи. Але аналіз характеру сухих хрипів та їх динаміки за часом і в процесі аускультатії в сукупності з іншими клінічними даними забезпечує постановку діагнозу. Зокрема, при гострому простому бронхіті, особливо на початкових його стадіях, вислуховуються сухі дзизкучі хрипи, а при гострому обструктивному бронхіті та бронхіоліті — сухі свистячі. Вказані сухі хрипи вислуховуються, як правило, на всьому протязі огруддя, з обох сторін і навіть відчуються під рукою. Вони легко зникають на деякий час після відкашлювання або змінюють свій характер після кількох глибоких вдихів.

При бронхіальній астмі, коли секрет особливо тягучий, характерне вислуховування хрипів під час вдиху. Ці сухі хрипи мають свистячий характер, вони гучні і їх чути на відстані від хворого. Для хворих на бронхіальну астму характерне різноманітне звучання сухих хрипів.

Локальне вислуховування сухих хрипів, особливо в ділянці верхівок легень, може слугувати раннім симптомом туберкульозного процесу або початкових стадій сегментарної пневмонії.

Вологі хрипи виникають від проходження повітря через трахею і бронхи, а також утворюються в порожнинах легень у разі накопичення в них рідкого секрету. При утворенні цих хрипів рідкий секрет перекриває весь просвіт бронхів. Повітря, проходячи крізь бронхи, які містять рідкий секрет, викликає утворення повітряних пухирців, котрі лопаються і дають звукові явища, що називаються вологими хрипами. Порівнюють ці явища із звуком, що виникає при смаженні олії на сковороді, або коли дути у воду крізь трубочку і, виходячи з води, лопаються пухирці. Вологі хрипи вислуховуються переважно під час вдиху, але можуть вислуховуватися і під час видиху.

Залежно від калібру бронхів, в яких виникають вологі хрипи, їх розподіляють на дрібно-, середньо- і великопухирчасті. Останні можуть виникати тільки у дітей, старших 5 років, утворюватись у великих бронхах при бронхітах, а також в трахеї при трахеїтах — трахеальні, клокочучі хрипи. Клокочучі хрипи можна чути на відстані від хворого при набряку легень і у хворих в агональному стані.

Великопухирчасті хрипи можуть також вислуховуватися над порожнинами (каверна, бронхоектаз), сполученими з бронхом і наповненими рідким секретом. При попаданні повітря в порожнину виникає зпінення секрету, утворення бульбашок і їх лопання. Хрипи при цьому будуть дзвінкими, оскільки вони утворюються в порожнині, що посилює їх за законом резонансу, а ущільнення легеневої тканини навколо порожнини ще більше підсилює їх звучання.

Середньопухирчасті хрипи виникають в бронхах середнього калібру і найчастіше спостерігаються при бронхітах. Можуть з'являтися при бронхопневмонії, застійних явищах в малому колі кровообігу.

Дрібнопухирчасті хрипи утворюються в дрібних бронхах і бронхіолах. Такі хрипи вислуховуються у хворих на гострий бронхіоліт, гострий і хронічний бронхіт. При вказаних захворюваннях дрібнопухирчасті вологі хрипи вислуховуються на великому протязі, здебільшого на симетричних ділянках. Вислуховування їх на обмежених ділянках часто свідчить про перехід запального процесу з бронхів на альвеоли і розвиток бронхопневмонії.

Важливо розрізнити вологі хрипи за висотою їх звучання (дзвінкість), що має важливе діагностичне значення. При бронхітах, коли відсутнє втягнення в патологічний процес оточуючої легеневої тканини, вологі хрипи недзвінкі, оскільки навколо бронхів в легенях є багато повітря, яке глушить звук. У випадках ущільненої легеневої тканини навколо бронхів (пневмонія, туберкульозний процес та ін.), яка добре проводить звук, хрипи стають високі і дзвінкі.

Узагальнюючи дані про особливості вологих хрипів, наводимо відмінності між хрипами, які виникають при запальних змінах у бронхах і легенях. Зокрема, необхідно враховувати такі особливості вологих хрипів:

1) вологі хрипи при бронхітах визначаються на більшому протязі, тоді як при запаленні легень вони вислуховуються локально, над певною ділянкою легень;

2) при бронхітах вологі хрипи досить мінливі, після відкашлювання вони зникають в одному місці і з'являються в іншому, через деякий час — в першій ділянці, тоді як при запаленні легеневої тканини вологі хрипи також зникають після відкашлювання, але знову з'являються у тому самому місці;

3) при бронхітах вологі хрипи недзвінкі, при пневмоніях дзвінкі в результаті інфільтрації і ущільнення тканини легень.

Від хрипів слід відрізнити крепітацію, яку порівнюють з тріском сухого волосся, якщо його розтирати між пальцями коло вуха. Виникає крепітація в альвеолах, коли вони заповнюються ексудатом, але не повністю. При наявності ексудату в альвеолах під час видиху стінки їх злипаються і при наступному вдиху, розлипаючись, дають на його висоті ті звукові явища, які називаються крепітацією.

Щоб відрізнити крепітацію від вологих, особливо дрібнопухирчастих, хрипів, треба мати на увазі такі особливості крепітації:

1) вислуховується в кінці фази вдиху або, як кажуть, на висоті вдиху;

- 2) має постійний складі однорідний калібр звуків;
- 3) не змінюється при глибокому диханні і не залежить від відкашлювання;
- 4) завжди дає численні звуки і має розсіяний характер. Крепітація — дуже характерна (майже патогномонічна) ознака пневмонії, а також може спостерігатися при туберкульозі легень, компресійному ателектазі, інфаркті легень. При крупозній пневмонії крепітація вислуховується в стадії приливу — *crepitatio indurata* (в перші дні хвороби), потім зникає і знову з'являється в стадії завершення патологічного процесу — *crepitatio redux* (на 5-10-й день захворювання).

Крепітація може з'являтися у хворих на тяжкі серцеві захворювання у нижніх відділах легень, у тяжкохворих при тривалому перебуванні в ліжку лежачи на спині. В цих випадках крепітація вислуховується тільки при глибоких вдихах, а потім вона зникає, тобто носить тимчасовий характер.

У здорових дітей процес дихання завжди супроводжується стиканням вісцерального та парієтального листків плеври, але завдяки тому що їх поверхня гладенька і ковзка це відбувається безшумно. При запаленні плеври, коли її листки набрякають і на їх поверхні виникають фібринозні нашарування, які роблять поверхню нерівною, з'являється характерний шум — тертя плеври (*affricatio pleurae*). Цей шум порівнюють з хрускотом мокрого снігу або зі звуком "саней на снігу". Він подібний також до звуку тертя двох шматків шовкової матерії. Шум тертя плеври можна імітувати, якщо покласти щільно одну руку на поверхність вухної раковини, а пальцем іншої водити по тильній поверхні притиснутої до вуха руки.

Виникає шум тертя плеври тільки в умовах патології. Зокрема, при сухому плевриті, на початкових стадіях ексудативного плевриту і нерідко при крупозній пневмонії з'являються ніжні спайки на листках плеври, які призводять до появи шуму тертя плеври. Цей шум виникає також при різкому обезвоженні організму (холера, кишечний токсикоз тощо) внаслідок сухості листків плеври.

Шум тертя плеври інколи буває настільки інтенсивний, що його можна відчувати при пальпації. Інтенсивність шуму тертя залежить від сили дихальних рухів, тому він найкраще вислуховується в пахвових зонах, в яких рухливість легень найбільш активна.

Нерідко шум тертя плеври схожий на крепітацію. Відрізнити ці шумові ефекти можна за такими критеріями:

- 1) шум тертя плеври чути в обидві фази дихання, а крепітацію лише під час вдиху на його висоті;
- 2) при натискуванні фонендоскопом на грудну клітку шум тертя посилюється внаслідок більшого зближення листків плеври, а крепітація залишається незмінна;
- 3) плевральний шум чути більш поверхнево, неначе в самому вусі, ніж шум в легенях;
- 4) при імітації дихання (при закритому роті і носі) внаслідок недостатнього руху повітря в легенях крепітацію не чути, а шум тертя плеври зберігається.

Закінчують аускультативне дослідження системи дихання визначенням особливостей бронхофонії.

Бронхофонія — це проведення звукових коливань, які виникають при розмові в результаті коливань голосових зв'язок в гортані і передаються на грудну клітку. Феномен бронхофонії визначають при вислухованні фонендоскопом мови пошепки на симетричних ділянках легень, найчастіше в нижніх ділянках легень під лопатками та в міжлопатковому просторі. Положення хворого таке, як і при порівняльній перкусії ззаду. Хворого просять вимовляти пошепки слова з шиплячими приголосними: "чашка чаю", "шишка", "шуба". В нормі на симетричних ділянках при вимовлянні цих слів чути неясні, нерозбірливі слова. Виняток становлять ділянки (над грудиною, в міжлопатковому просторі, над біфуркацією трахеї), на яких голос вислуховується ясніше і виразніше. Виразніше вислуховування в цих місцях голосу називається фізіологічною бронхофонією.

При патологічних процесах в легенях або плевральній порожнині бронхофонія може бути ослаблена або посилена. При посиленні бронхофонії слова, сказані пошепки, чути чітко

і ясно, при послабленні вони зовсім неясні і майже нечутні. В нормі оцінка бронхофонії — "не змінена".

Посилення бронхофонії виникає внаслідок ущільнення та інфільтрації легеневої тканини (при пневмонії, туберкульозі, інфаркті легень), оскільки інфільтрована тканина краще проводить звук, а також при наявності патологічних порожнин (каверни, абсцес, великі бронхоектази), які посилюють звук за рахунок резонансу. Крім того, посилення спостерігається також при компресійному ателектазі і відкритому пневмотораксі.

Послаблення бронхофонії спостерігається в тих випадках, коли в плевральній порожнині збирається рідина (ексудативний плеврит, гідроторакс) або повітря (пневмоторакс), а також при переповненні легеневої тканини повітрям (емфізема). В цих випадках утруднюється проведення звуку. Слід пам'ятати, що послаблення бронхофонії може спостерігатися при ожирінні і добре розвиненому плечовому поясі.

Наведена вище методика обстеження органів дихання дозволяє виявити і правильно оцінити ранні симптоми ураження дихальної системи у дітей.

4.5 Серцево-судинна система

КЛІНІЧНЕ обстеження серцево-судинної системи у дітей включає опитування, огляд, пальпацію, перкусію і аускультацію.

При опитуванні дитини з підозрою на ураження серцево-судинної системи слід звернути увагу на типові скарги: появу втоми при фізичному навантаженні, задишки, серцебиття, неприємного відчуття або болю в ділянці серця, наявність головного болю, набряків, зміни кольору шкіри (синюха, блідість), затримки фізичного розвитку дітей раннього віку та ін.

Значна синюшність або блідість шкіри, затримка фізичного розвитку дітей з моменту народження, задишка, яка з'являється при незначному фізичному навантаженні (крик, плач, годування та ін.), часті бронхолегеневі захворювання є найбільш типовими ознаками природжених пороків серця і ураження судин (дефекти міжпередсердної і міжшлуночкової перегородок, відкрита артеріальна протока, коарктація аорти, транспозиція магістральних судин та ін.).

При деяких природжених пороках серця можуть бути скарги на транзиторні задишково-ціанотичні пароксизми (приступи), які мають гіпоксемічну природу і характеризуються прискоренням дихання, посиленням ціанозу, збудженням дитини. Ці пароксизми досить характерні для тетради (пентади) Фалло.

Скарги на серцебиття, порушення ритму серця, втому і задишку при фізичному навантаженні, наявність ціанозу носогубного трикутника, іноді біль в ділянці серця можуть вказувати на міокардит.

Діти з розладами серцевого ритму, що виникають при ураженні провідникової системи, часто скаржаться на раптову втрату свідомості, яка триває кілька секунд. При пароксизмальній тахікардії діти можуть скаржитись на збудження, задишку, іноді блювоту, появу холодного поту.

На головний біль часто скаржаться діти з підвищеним (гіпертензія) або зниженим (гіпотензія) артеріальним тиском, внаслідок нейроциркуляторної та вегетативно-судинної дистонії, гіпертонічної хвороби, захворювань нирок і ендокринних хвороб.

Скарги на задишку, навіть при незначному фізичному навантаженні або в стані спокою, виражену синюшність шкіри, набряки кінцівок, які наростають під вечір, характерні для недостатності кровообігу у дітей.

При опитуванні дитини (або її близьких) з захворюванням серцево-судинної системи обов'язково уточнюють час появи зазначених вище скарг, а також захворювання, які передували появі цих скарг. Вказують на наявність захворювань серцево-судинної системи у родичів хворої дитини.

Об'єктивне обстеження дитини з ураженням серцево-судинної системи розпочинають з огляду. Спочатку проводять загальний огляд, потім послідовно оглядають обличчя, шию, ділянку серця, живіт і кінцівки.

При загальному огляді перш за все оцінюють загальний стан хворої дитини, її положення в ліжку, реакцію на оточення, фізичний розвиток, колір шкіри і видимих слизових оболонок (губи, кон'юнктива та ін.).

При синдромі недостатності кровообігу (НК ІА-ІБ ступеня) загальний стан дитини тяжкий, вона займає вимушене, напівсидяче (за допомогою подушок) положення в ліжку, уникаючи лежати на лівому боці. У випадках декомпенсації серцевої діяльності (НК ІІІ ступеня), хворий намагається полегшити свій стан тим, що займає сидяче положення, опустивши ноги з ліжка (ортопноє), спираючись на підкладені під спину подушки. В такому положенні кров депонується в нижніх кінцівках, зменшуючи застій у малому колі кровообігу і задишку, поліпшуючи самопочуття хворого.

Діти, хворі на ексудативний перикардит, сидять в різко зігнутому положенні (колінно-ліктьовому), послабляючи тим самим гострий біль в ділянці серця.

Під час задишково-ціанотичних пароксизмів, що виникають при тетраді (пентаді) Фалло, діти полегшують свій стан, сідаючи навпочіпки, притискаючи коліна до живота.

Досить часто у дітей з природженими пороками серця при загальному огляді виявляють затримку фізичного розвитку, що проявляється відставанням дітей у зрості і зниженням маси тіла. У хворих з коарктацією аорти спостерігається диспропорція розвитку верхньої і нижньої частин тіла. У таких дітей занадто розвинений плечовий пояс, тоді як таз і нижні кінцівки недорозвинені.

Важливе діагностичне значення має колір шкіри і слизових оболонок. На ураження серцево-судинної системи, наявність природжених пороків серця або розвиток недостатності кровообігу може вказувати ціанотичний колір шкіри. Дифузний ціаноз шкіри і слизових оболонок, який має центральне походження і виникає в результаті недостатнього насичення крові киснем в малому колі кровообігу, спостерігається у хворих з стенозом легеневої артерії, тетрадою (пентадою) Фалло, транспозицією магістральних судин. У новонароджених і дітей перших місяців життя ціаноз слизових оболонок вказує на наявність шунта "справа-наліво" ("right-to-left shunt"), який спостерігається при незакритому овальному отворі і збільшенні тиску в правому передсерді (синдром плацентарного кровообігу, легенева гіпертензія, стеноз легеневої артерії). Причому ця ознака субклінічна і може бути єдиним симптомом для діагностики.

Периферичний ціаноз, як правило, виникає при порушенні кровообігу і його розвиток визначається підвищеним вмістом відновленого гемоглобіну в тканинах при уповільненому кровообігу, особливо при утрудненні венозного кровообігу. Периферичний ціаноз (акроціаноз) найбільш виражений у віддалених від серця ділянках (пальці рук і ніг, кінчик носа, вушні раковини). Акроціаноз кінцівок може бути обумовлений розширенням вен в результаті порушення вегетативної іннервації, що є одним із проявів вегетативного неврозу.

Бажано оглядати дітей також під час сну. Це дозволяє отримати уявлення про природний колір шкіри, оскільки при збудженні дитини колір шкіри значно змінюється.

Оглядаючи обличчя слід звернути увагу на його вираз. При різкому болю в ділянці серця на обличчі дитини виявляються розгубленість, страждання, іноді у широко відкритих очах — страх. Крім того, у дітей з аортальним пороком серця відмічається різка блідість шкіри обличчя, при стенозі мітрального клапана характерна блідість з лілово-малиновим "рум'янцем" на щоках (facies mitralis).

При огляді шиї у хворих з серцево-судинними захворюваннями можна спостерігати пульсацію та вибухання сонних артерій і яремних вен. Зокрема, значна пульсація сонних артерій ("танець каротид") спостерігається медіальне від m.sterno-cleido-mastoideus при недостатності аортальних клапанів і широко відкритій артаріальній протоці. Іноді синхронно з пульсацією сонних артерій спостерігається похитування голови (симптом Мюссе). Цей симптом називається іменем Альфреда Мюссе — відомого французького поета, котрий страждав аортальним пороком серця з вираженим похитуванням голови. Пульсація сонних артерій, а також синхронне похитування голови у хворих з недостатністю аортальних клапанів або при

широко відкритій артеріальній протоці обумовлена різким коливанням артеріального тиску під час систоли і діастоли.

Потрібно пам'ятати, що незначна пульсація сонних артерій може спостерігатися також у здорових дітей, які лежать горизонтально. Але при переведенні дитини у вертикальне положення вона зникає. Крім того, пульсація сонних артерій може спостерігатися у легко збудливих дітей та у хворих на анемію і тиреотоксикоз.

В ділянці ший можна виявити набухання яремних вен, яке виникає при застої в результаті порушення кровообігу в верхній порожнинній вені і утруднення випорожнення правого передсердя. Це може відбуватися при тромбозі, облітерації або стенозі верхньої порожнинної вени, а також при недорозвиненому правому передсерді чи його переповненні кров'ю.

Набухання яремних вен супроводжується їх пульсацією (венний пульс), яка спостерігається латеральне від *m.stemo-cleido-mastoideus*. В нормі пульсація яремних вен на ший слабо виражена і не співпадає і пульсом сонних артерій, тобто під час систолічного розширення сонних артерій яремні вени спадаються (негативний венний пульс). При недостатності тристулкового клапана спостерігається значна пульсація яремних вен, яка співпадає з пульсацією сонних артерій. Це явище має назву позитивного венного пульсу і пов'язане її зворотним обігом крові з правого шлуночка в передсердя при недостатності тристулкового клапана під час систоли, що затримує наповнення правого передсердя і викликає набухання яремних вен та пульсацію одночасно з появою артеріальної пульсації.

При огляді грудної клітки слід звернути увагу на наявність деформації в ділянці серця у вигляді "серцевого горба" (*gibbus cardiacus*), який з'являється у дітей раннього віку з природженими або набутими пороками серця (гіпертрофія серця) при піддатливій грудній клітці. Він також формується при кардіомегалії та гіпертрофії міокарда. Якщо "серцевий горб" знаходиться ближче до грудини, то це свідчить про гіпертрофію правих відділів серця, а якщо ліворуч від неї — про гіпертрофію лівих відділів. Важливо підкреслити, що чим старша дитина, тим повільніше утворюється "серцевий горб".

Незначне вибухання в ділянці серця зі згладжуванням міжреберних проміжків може виявлятися у хворих на ексудативний перикардит.

Іноді при огляді грудної клітки вдається виявити дифузну пульсацію досить великої (або навіть всієї) ділянки проекції серця, яка отримала назву серцевий поштовх. У здорових дітей серцевий поштовх не виявляється, оскільки він обумовлений гіпертрофією правого шлуночка. В результаті цього серце значно більшою поверхнею прилягає до грудної клітки, викликаючи дифузний серцевий поштовх.

У здорових дітей з помірним розвитком підшкірножирового шару при обстеженні серця можна виявити ритмічну локальну пульсацію в ділянці проекції верхівки серця. Ця пульсація обумовлена поштовхом верхівки серця грудної клітки під час систоли. Значно посилений верхівковий поштовх у дітей при психічному збудженні, після фізичного навантаження, при схудненні, а також при гіпертрофії лівого шлуночка. Верхівковий поштовх послаблений або зовсім не виявляється у дітей з ожирінням і хворих на міокардит або ексудативний перикардит.

При огляді грудної клітки у деяких дітей виявляються підшкірні судини. Вони можуть бути у здорових дітей, у яких недостатньо виражена підшкірна клітковина. У здорових дітей кровonosні судини не розширені і не повнокровні. При патології з утрудненим приливом крові до правих відділів серця, наприклад внаслідок тріади чи тетради Фалло, синдрому Ейзенменгера (дефект міжшлуночкової перегородки з легеневою гіпертензією і гіпертрофією правого шлуночка і передсердя), ексудативного перикардиту, кровonosні судини значно розширені і повнокровні.

Аналогічний венозний малюнок можна виявити, оглядаючи передню черевну стінку. Переповнені і розширені бокові вени живота визначаються при порушенні кровообігу нижньої порожнинної вени (тромбоз, пухлина, асцит), а утворення анастомозів навколо пупка (голова Медузи) відбувається внаслідок порушення кровообігу по *v.portae*.

Потрібно також звернути увагу на наявність пульсації в надчеревній ділянці. У здорових дітей пульсація в останній може бути обумовлена короткою грудною кліткою або низьким стоянням діафрагми. При патології надчеревна пульсація може мати серцеве або аортальне походження. Зокрема, вона виявляється при гіпертрофії або дилатації правого шлуночка (порок мітрального клапана, недостатність аортального і тристулкового клапанів) і найбільш помітна на висоті вдиху. Навпаки, надчеревна пульсація аортального походження (аневризма, пухлина та ін.) під час вдиху послаблюється.

Після огляду грудної клітки і живота слід обстежити верхні і нижні кінцівки. Їх шкіра бути ціанотична, особливо на долонях і стопах, нерідко спостерігається так званий мармуровий малюнок шкіри. Слід звернути увагу на форму кінцевих фаланг пальців рук і ніг, які можуть мати своєрідну форму у вигляді барабаних паличок, а нігті — у вигляді годинникових скелець. Частіше відмічається деформація пальців рук, рідше — ніг. Вказані ознаки виявляються у хворих з хронічним застоєм в малому колі кровообігу внаслідок природжених пороків серця, які супроводжуються гіпоксією і ціанозом. Вважають, що до розростання кісток кінцевих фаланг пальців призводить гіпоксія і це відбувається протягом першого року життя дитини.

При огляді верхніх кінцівок можна виявити капілярний пульс (пульс Квінке). Для цього необхідно легко натиснути на кінчик нігтя так, щоб посередині нього з'явилась бліда пляма. При наявності капілярного пульсу ця пляма періодично, у відповідності з систолою і діастолюю, то червоніє, то блідніє. Капілярний пульс має місце у хворих з недостатністю клапанів аорти. Хоча правильніше назвати цей пульс артеріолярним, оскільки пульсують не капіляри, а прекапілярні артеріоли.

У хворих з серцево-судинною патологією на нижніх кінцівках можуть мати місце набряки (див. розділ 3.1).

Закінчивши огляд, приступають до пальпації, за допомогою якої визначають і характеризують серцевий та верхівковий поштовхи, властивості артеріального пульсу, виявляють феномен "котячого муркотання".

Спочатку визначають і характеризують серцевий поштовх. Для цього необхідно долоню правої руки покласти на ділянку серця так, щоб основа долоні знаходилась на лівому краї груднини, а пальці були витягнуті уздовж міжребер'я в напрямку аксиллярної ділянки. Посилений серцевий поштовх спостерігається при збільшенні і гіпертрофії правого шлуночка серця. При природжених пороках серця тривале посилення серцевого поштовху зумовлює деформацію грудної клітки в ділянці серця, яка має назву "серцевий горб".

Під час пальпації ділянки серця можна також виявити симптом "котячого муркотання" (*fremisement cataire*), який може бути систолічним (співпадати з верхівковим поштовхом) і діастолічним (визначатися в інтервалі між скороченням серця). Якщо "котяче муркотання" виявляється над другим міжребер'ям праворуч від груднини, то воно пов'язане з стенозом отвору аорти, а якщо ліворуч від груднини в тому ж міжребер'ї — з відкритою артеріальною протокою, іноді з стенозом легеневої артерії. Діастолічне тремтіння на верхівці серця обумовлене стенозом мітрального клапана.

При загальній пальпації ділянки серця слід зорієнтуватись відносно локалізації верхівкового поштовху. Для детального визначення його властивостей необхідно долоню правої руки покласти на ділянку серця, як і при визначенні серцевого поштовху, а потім кінцеві фаланги пальців правої руки переміщувати по міжребер'ям до середини, визначаючи локалізацію максимального поштовху. Якщо визначення верхівкового поштовху утруднене, то його пальпація полегшується, при нахилі тулуба дитини трохи вперед або пальпації під час глибокого видиху. Оцінюють такі властивості верхівкового поштовху, як локалізація, площа, висота, сила.

При визначенні локалізації слід вказати міжребер'я, в якому знаходиться верхівковий поштовх, і його положення відносно топографічної лінії на грудній клітці.

Відомо, що з віком положення серця дитини стає вертикальним і змінюється його форма. Ці зміни серця спричиняють зміщення верхівкового поштовху. У новонароджених і дітей

перших двох років життя верхівковий поштовх пальпується в IV міжребер'ї на 2 см назовні від лівої серединно-ключичної лінії (lin.medioclavicularis sinistra), у віці 3-7 років — в V міжребер'ї на 1 см назовні від лівої серединно-ключичної лінії, а у віці 7-12 років — в V міжребер'ї на 0,5 см усередину від лівої серединно-ключичної лінії або на цій лінії, а у дітей, старших 12 років, — на 0,5 см праворуч від лівої серединно-ключичної лінії, тобто так, як у дорослих.

Положення верхівкового поштовху серця може змінюватись під впливом фізіологічних і патологічних факторів. Зокрема, слід пам'ятати, що локалізація верхівкового поштовху залежить від положення дитини. Так, при положенні здорової дитини на лівому боці верхівковий поштовх зміщується ліворуч на 1-2,5 см, на правому боці — праворуч на 1-1,5 см. Крім того, на локалізацію верхівкового поштовху впливає дихання. При глибокому вдиху верхівковий поштовх зміщується вниз, при видиху-вверх. Інші причини, що обумовлюють зміщення верхівкового поштовху серця, наведені в *табл.8*.

Таблиця 8.

Причини, що впливають на локалізацію верхівкового поштовху серця у дітей

Зміщення верхівкового поштовху серця	Причини	
	Кардіальні	Екстракардіальні
Вверх		Високе стояння діафрагми (метеоризм, асцит), перитоніт
Вниз	Недостатність клапанів аорти	Емфізема легень, спланхноптоз
Ліворуч	Гіпертрофія лівого шлуночка	Правосторонній ексудативний плеврит, Правосторонній гідро- або пневмоторакс, пухлина, артеріальна гіпертензія
Праворуч	Декстрокардія	Лівосторонній ексудативний плеврит, гідроторакс або пневмоторакс

Визначивши локалізацію, оцінюють площу верхівкового поштовху. У здорових дітей вона становить близько 2 кв.см і має діаметр 1-2 см. Якщо його площа буде більша ніж 2 кв.см, то верхівковий поштовх вважається розлитим, а якщо менша — обмеженим. Останній спостерігається при емфіземі, коли серце прилягає до грудної клітки меншою, ніж в нормі, поверхнею. Розлитий верхівковий поштовх зустрічається при гіпертрофії серця, коли воно прилягає до грудної клітки більшою, ніж в нормі, поверхнею.

Висоту або величину верхівкового поштовху визначають за амплітудою коливань міжреберних проміжків. Розрізняють високий, низький і помірної висоти верхівковий поштовх.

При посиленні і прискоренні серцебиття, широкому приляганні поверхні серця безпосередньо до грудної клітки висота верхівкового поштовху збільшується. Високий верхівковий поштовх, як правило, спричиняється гіпертрофією лівого шлуночка і збільшенням сили його скорочення.

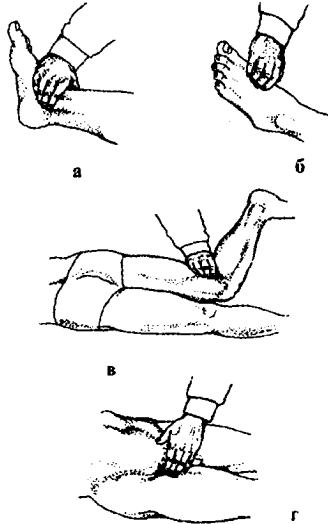
Висота верхівкового поштовху значно зменшується або взагалі не визначається при ексудативному міокардиті, лівосторонньому ексудативному плевриті, ожирінні. В таких випадках мова йде про низький верхівковий поштовх.

Силу верхівкового поштовху вимірюють тим тиском, який завдає верхівка серця на пальпуючі пальці. Сила поштовху визначається товщиною грудної клітки, близькістю розташування верхівки серця до пальпуючих пальців, а також силою скорочень лівого шлуночка. Верхівковий поштовх може бути помірної сили, сильний і слабкий.

Верхівковий поштовх може бути негативний, коли на його місці під час систоли спостерігається не випинання, а втягування грудної клітки (симптом Мікензі). Негативний верхівковий поштовх буває при злипному перикардиті (перикард зростається з передньою стінкою грудної клітки). У здорових дітей верхівковий поштовх завжди позитивний.

За допомогою пальпації визначають властивості пульсу, що дає можливість отримати важливі відомості про стан серцево-судинної системи.

Дослідження пульсу потребує виконання певних умов, оскільки пульс у дітей відзначається значною лабільністю і може різко прискорюватися від хвилювання та фізичного навантаження, протидії дослідженню, переляку та від страху перед появою нової, незнайомої особи. Саме тому дослідження пульсу найкраще проводити під час сну або в стані спокою дитини. Треба з великим терпінням чекати спокійної хвилини, відвертати увагу дитини іграшками, поступово входити до неї в довіру.



Мал. 16. Пальпація артерій нижніх кінцівок
 а — a. tibialis posterior
 б — a. dorsalis pedis
 в — a. poplitea
 г — a. femoralis

Пульс та його властивості можна визначити на поверхнево розташованих артеріях, наприклад на a.radialis, a.carotis, a.temporalis, a.femoralis, a.dorsalis pedis (мал. 16). Але в клінічній практиці найчастіше визначають пульс на променевої артерії. Для цього слід одночасно обома руками охопити руки дитини в ділянці променево-зап'ястного суглоба таким чином, щоб великий палець знаходився на тильній стороні передпліччя, а вказівний, середній і безіменний — на променевої артерії. Руки дитини повинні бути розслаблені і розташовані на рівні серця. Для визначення властивостей пульсу, кінчиками трьох вищевказаних пальців притискають променево артерію до променевої кістки і оцінюють різні характеристики пульсу, зокрема такі, як синхронність, частота, ритмічність, наповнення, напруження, швидкість підвищення і опускання пульсової хвилі.

Спочатку оцінюють синхронність пульсу, порівнюючи величину і частоту пульсових хвиль на обох променевих артеріях. У здорових дітей пульс на променевих артеріях правої і лівої рук завжди синхронний (pulsus synchronicus). Якщо пульс синхронний, то в подальшому його характеристики визначають на одній променевої артерії. При деяких захворюваннях пульс у дітей може бути асинхронний (pulsus differens), тобто спостерігається запізнення пульсу в часі або різна його величина на променевої артерії праворуч або ліворуч. Асинхронний пульс спостерігається у хворих при звуженні просвіту або здавленні артерії (підключичної, пахвової, плечової, променевої) ззовні. Це відбувається в результаті атеросклеротичного процесу, здавленні артерії збільшеними лімфатичними вузлами, пухлиною, аневризмою аорти. При мітральному стенозі, коли значно збільшується ліве передсердя, відбувається здавлення лівої підключичної артерії, і виникає асинхронний пульс. Ця ознака мітрального стенозу одержала назву симптома Попова-Савельєва.

Частоту пульсу підраховують у дітей не менш ніж за 1 хв, особливо у немовлят, оскільки у них має місце фізіологічна аритмія. У дітей частота пульсу залежить від віку. У здорових дітей пульс тим частіший, чим молодша дитина. З віком частота пульсу зменшується і до 12-14 років досягає частоти пульсу дорослого (табл.9).

Частота пульсу у дітей в залежності від віку

Вік дитини	Середня частота пульсу за 1 хв
Новонароджений	140-160
6 місяців	130-135
1 рік	120-125
2 роки	110-115
3-4 роки	105-110
5 років	100
6-8 років	90-95
9-11 років	80-85
12 років і старше	70-75

Слід відзначити, що у дівчаток частота пульсу на 3-5 за 1 хв більша, ніж у хлопчиків, а в період статевого дозрівання ця різниця досягає 10-12 за 1 хв.

Частота пульсу у дітей може як збільшуватись (тахікардія), так і зменшуватись (брадикардія). Тахікардія у дітей може спостерігатися при відсутності будь-якого патологічного стану, оскільки частота пульсу зростає при фізичному навантаженні, крику, збудженні, хвилюванні дитини. Проте у здорової дитини пульс стає нормальним досить швидко, через 2-3 хв спокою. Тахікардія у дітей характерна майже для всіх захворювань, що супроводжуються підвищенням температури тіла. Тому при наявності лихоманки тахікардію можна пояснити підвищенням температури тіла, але тільки в тому випадку, якщо не порушується правило Liebermeister'a: "на кожний градус підвищеної температури тіла пульс прискорюється на 8 скорочень за хвилину". У дітей раннього віку прискорення пульсу може досягати 10-15 на кожний градус вище 37° С.

Тахікардія у дітей спостерігається при гострих вірусно-бактеріальних захворюваннях, гіпертиреозі, анемії, недостатності кровообігу, захворюваннях серця (ендо-, міокардит та ін.), вегетативних дисфункціях. Іноді у дітей при вказаних хворобах частота пульсу раптово зростає до 180 за 1 хв і більше. Це явище називається пароксизмальною тахікардією.

Брадикардія зустрічається іноді у дітей як індивідуальна або родинна особливість і клінічного значення не має. Брадикардія як важливий симптом захворювання спостерігається у хворих на гіпотрофію, туберкульозний менінгіт, черевний тиф, дифтерію, міокардит.

Ритм пульсу визначають за рівномірністю чергування пульсових поштовхів. У здорової дитини пульсові поштовхи виникають слідом один за одним через рівні проміжки часу, що називається ритмічним пульсом (pulsus regularis). При порушенні серцевого ритму пульсові хвилі виникають через неоднакові проміжки часу, і пульс характеризується як неритмічний (pulsus irregularis). У здорових дітей раннього віку спостерігається фізіологічна аритмія пульсу, яка пов'язана з диханням: на вдиху пульс прискорюється, на видиху сповільнюється. Слід відзначити, що при затримці дихання така аритмія пульсу зникає.

При ураженнях серця у дітей може спостерігатися неритмічний пульс. Зокрема, можуть виявлятися екстрасистолія, пароксизмальна тахікардія, миготлива аритмія. При ревматизмі, неревматичному кардиті, природжених вадах серця, дифтерії, черевному тифі та деяких інших захворюваннях нерідко виявляється екстрасистолія. Для неї характерне те, що після нормальної пульсової хвилі виникають 1-2 додаткових скорочення серця, а також пульсові, після яких настає тривала (компенсаторна) пауза.

Миготлива аритмія розвивається при порушенні проведення імпульсів. Ритм пульсу повністю неправильний, хаотичний. Пульсові хвилі різної величини і без всякого порядку слідує одна за другою. Нерідко при миготливій аритмії виявляється дефіцит пульсу, причому більш виражений після незначного фізичного навантаження. Ця обставина враховується для диференційної діагностики дефіциту пульсу при миготливій аритмії і екстрасистолії.

При миготливій аритмії дефіцит збільшується, при екстрасистолії він зменшується або зникає. Миготлива аритмія досить часто супроводжує перебіг стенозу мітрального клапана.

Напруження пульсу визначається за тією силою, яку необхідно прикласти, щоб стиснути артерію до зникнення пульсу. Ця його властивість залежить від величини систолічного артеріального тиску. В нормі пульс помірно напружений. При підвищенні артеріального тиску він напружений, твердий (*pulsus durus*), а при зниженні артеріального тиску м'який (*pulsus mollis*).

Наповнення пульсу характеризує фактично наповнення артерії кров'ю, що визначається її пальпацією. Тому правильніше говорити не про наповнення пульсу, а про наповнення артерії. Наповнення пульсу визначають двома пальцями правої руки. Проксимальне розміщенням пальцем стискають артерію до зникнення пульсу, після чого тиск припиняють, і дистальне розміщенням пальцем визначають наповнення артерії кров'ю. Наповнення пульсу залежить від величини об'єму циркулюючої крові, ударного об'єму крові та від інших факторів. В залежності від ступеня наповнення артерії розрізняють пульс задовільного наповнення (у здорових дітей), повний (*pulsus plenus*) і порожній (*pulsus vacuus*).

Вказані вище характеристики пульсу (наповнення і напруження) визначають більш важливу його властивість — величину. Остання залежить від ступеня розширення артерії при проходженні через неї пульсової хвилі. Про величину пульсу міркують на основі наповнення і напруження. За величиною розрізняють пульс хорошої величини, або великий (*pulsus magnus*), малий (*pulsus parvus*) і дуже слабкий пульс, або ниткоподібний (*pulsus filiformis*). Великий пульс характерний для хворих на гіпертиреоз, при недостатності клапанів аорти, відкритій артеріальній протоці, а також при високому підвищенні температури тіла. Малий пульс і навіть ниткоподібний спостерігається у дітей з судинною (коллапс та ін.) і серцевою недостатністю.

При різко вираженій недостатності аортальних клапанів спостерігається швидке високе підвищення і швидке падіння пульсової хвилі (*pulsus celer et altus*). Такий пульс називається ще стрибавим, або пульсом Корригена.

Іноді у хворих з ураженням міокарда (міокардит, міокардіодистрофія тощо) виявляється альтернуючий пульс (*pulsus alternans*), для якого характерне правильне чергування великих, вищих і малих, менш високих пульсових хвиль.

Закінчують пальпацію визначенням наявності пульсації в надчеревній ділянці, а також набряків і пастозності в ділянці крижів і нижніх кінцівок.

Після пальпації проводять перкусію серця, яка дозволяє визначити його величину, конфігурацію і положення.

Перкусію серця слід проводити у вертикальному і горизонтальному положеннях. У дітей раннього віку і тяжкохворих перкусію виконують тільки у горизонтальному положенні. Але потрібно пам'ятати, що при перкусії у вертикальному положенні розміри серцевої тупості на 10-15% менші, ніж у горизонтальному. Це обумовлене низьким стоянням діафрагми в даному положенні. При перкусії у вертикальному положенні руки хворого повинні бути опущенні донизу.

При перкусії серця слід пам'ятати, що значна частина його передньої поверхні прикрита краями легень і тільки невелика зона серця вільно прилягає до грудної клітки. При перкусії цього відлиту вислуховується тупий звук, і ця зона називається зоною абсолютної тупості серця. Та частина серця, що прикрита краями легень, при перкусії дає укорочений звук і називається відносною тупістю серця. Межі відносної тупості серця відповідають істинним межам серця і їх проекції на грудну клітку.

Розміри і конфігурацію серця у дітей визначають за допомогою безпосередньої перкусії. Посередню перкусію використовують тільки у підлітків та у дітей зі значним розвитком мускулатури і підшкірної клітковини. При перкусії серця слід дотримуватися таких основних правил.

1. При визначенні відносних меж серця перкусія повинна бути тихою, абсолютних меж — найтихішою.

2. Перкусію серця слід проводити вздовж міжреберне в напрямку від легень до серця, тобто від ясного легеневого до притупленого (при визначенні відносних меж серця) або тупого (при визначенні зони абсолютних меж серця) звуку. Палець-плесиметр необхідно класти суворо паралельно до межі серця, яку треба визначити.

3. Відносну межу серця визначають по зовнішньому краю пальця, тобто прилеглого до більш ясного звуку, абсолютну — по внутрішньому (прилеглого до тупого звуку).

4. Перкусію серця проводять в певній послідовності: спочатку визначають праву межу відносної і абсолютної тупості, потім — ліву і нарешті — верхню.

Перед визначенням правої межі відносної тупості оцінюють висоту стояння діафрагми, оскільки остання може позначитися на положенні і розмірах серця і тим самим на даних перкусії його меж. Для цього середній, або вказівний палець-плесиметр розміщують в III міжребер'ї на правій серединно-ключичній лінії паралельно ребрам і, переміщуючи його зверху вниз по цій лінії, перкутують до визначення тупого звуку, тобто верхньої межі печінки. У здорових дітей вона знаходиться на рівні VI ребра.

Після визначення верхньої межі печінки або висоти стояння діафрагми слід перемістити палець-плесиметр на одне ребро вище (приблизно в IV міжребер'я), покласти паралельно правій межі серця і, переміщуючи його в напрямку до серця, нанести перкуторні удари середньої сили, і поки не зміниться ясний звук на притуплений (відносна межа серця) робити відмітку по зовнішньому краю пальця. Далі продовжують перкутувати дуже тихою перкусією до появи тупого звуку (абсолютна межа серця) і відмітку ставлять по внутрішньому краю пальця.

Перш ніж визначити ліву відносну і абсолютну межу серця, слід пальпаторно знайти, в якому міжребер'ї міститься верхівковий поштовх, що співпадає з лівою межею відносної тупості серця. Якщо верхівковий поштовх неможливо знайти, то ліву відносну межу серця слід визначати в залежності від віку в IV (до 2 років) або в V міжребер'ї (після 2 років).

Визначення лівої відносної межі серця починають з рівня середньої пахвинної лінії. Палець-плесиметр повинен знаходитися в міжребер'ї, в якому був знайдений верхівковий поштовх, паралельно межі лівої відносної тупості. Перкуторний удар слід наносити по грудній клітці спереду назад (ортосагітальна перкусія), тобто суворо в передньо-задньому напрямку, якщо дитина стоїть.

Поступово при перкусії палець-плесиметр переміщують по IV або V міжребер'ях в напрямку до появи укороченого звуку і ставлять відмітку по зовнішньому краю пальця-плесиметра. Для визначення лівої межі абсолютної тупості серця продовжують перкусію від відносної межі серцевої тупості по тому ж міжребер'ю до появи тупого звуку і відмітку ставлять по внутрішньому краю пальця-плесиметра.

Верхню межу відносної тупості визначають по серединно-ключичній лінії (у дітей раннього віку) або по парастернальній лінії (у дітей старшого віку). Палець-плесиметр залежно від віку розміщують на тій чи іншій лінії в I міжребер'ї паралельно ребрам. Переміщуючи палець-плесиметр зверху вниз (в напрямку до серця) тихою перкусією, визначають появу укороченого звуку, відмічають верхню відносну межу серця по верхньому краю пальця-плесиметра. Продовжують перкутувати найтихішою перкусією в тому ж напрямку до появи тупого звуку, і відмітку верхньої абсолютної тупості визначають по нижньому краю пальця-плесиметра.

Відносна і абсолютна межа серця в залежності від віку у здорових дітей наведена в *табл. 10*.

**Відносна і абсолютна межа серця у дітей різного віку
при проекції на передню стінку грудної клітки**

Вік, років	Верхня межа серця	Права межа серця	Ліва межа серця
ВІДНОСНА МЕЖА			
До 2	II ребро	На 2 см назовні від lin.stemalis dextra	На 2 см назовні від lin. Medioclavicularis sin.
2-6	II міжребер'я	На 1 см назовні від lin.stemalis dextra	На 1 см назовні від lin. Medioclavicularis sin.
7-12	Верхній край III ребра	На 0,5 см назовні від lin. stemalis dextra	На 0,5 см назовні від lin. Medioclavicularis sin.
Старше 12	III ребро або III міжребер'я	На lin.stemalis dextra	На лінії або на 0,5 см усередину від lin. medioclavicularis sin.
АБСОЛЮТНА МЕЖА			
До 2	II міжребер'я	На lin.stemalis sinistra	На 1 см назовні від lin. medioclavicularis sin.
2-6	III ребро	"-"	На lin. Medioclavicularis sin.
7-12	III міжребер'я	"-"	На 1 см усередину від lin. medioclavicularis sin.
Старше 12	IV ребро	"-"	На 1,2-2 см усередину від lin. medioclavicularis sin.

Межі відносної і абсолютної тупості серця залежать від стану самого серця (кардіальні фактори) і від ряду інших причин (екстракардіальні фактори). Зміни меж серця можливі як в сторону їх зміщення назовні, так і всередину. У нормі зміщення відносних і абсолютних меж серця спостерігається при зміні положення тіла (внаслідок зміни положення діафрагми), і глибокому вдиху.

Для того щоб визначити, які відділи серця впливають на зміну відносних і абсолютних меж серця, слід знати, які структури формують контури серця. Правий контур серця утворений верхньою порожнистою веною і правим передсердям, лівий — дугою аорти, легневим стовбуром, вушком лівого передсердя і частково лівим шлуночком. Спереду серце прилягає до грудної клітки правим шлуночком.

Абсолютні межі серця змінюються за рахунок патологічного процесу в легенях, зміни висоти стояння діафрагми (екстракардіальні фактори), а також внаслідок зміни розмірів серця. Зменшення площі абсолютної тупості серця буває при емфіземі легень, під час приступу бронхіальної астми, при пневмотораксі, низькому стоянню діафрагми, при ентеротозі та ін. Збільшення площі абсолютної тупості спостерігається при високому стоянню діафрагми (метеоризм, асцит тощо), зморщуванні передніх країв легень, при великих пухлинах органів середостіння.

Основні причини, які спричинюють зміщення відносних меж серця, наведені в *табл. 11*.

Основні причини зміщення відносних меж серця у дітей

Напрямок зміщення межі серця	Кардіальні причини	Екстракардіальні причини
Ліворуч	Гіпертрофія або дилатація лівого шлуночка (стеноз і коарктація аорти, відкрита артеріальна протока, недостатність мітрального клапана, ревматичний або неревматичний кардит) Відтиснення лівого шлуночка збільшеним правим шлуночком (ізольований стеноз легеневої артерії, тетрада Фалло)	Правосторонній ексудативний плеврит або пневмоторакс Глікогеноз II типу (хвороба Помпе) Гіпертензія (ниркова, есенціальна, феохромоцитомо тощо) Сепсис, інфекційні хвороби (скарлатина, дифтерія, черевний тиф та ін.)
Праворуч	Гіпертрофія або дилатація правого передсердя і правого шлуночка (недостатність тристулкового клапана, дефект міжпередсердної перетинки, тріада, тетрада або пентада Фалло, синдром Ейзенменгера)	Лівосторонній ексудативний плеврит або пневмоторакс Легеневе серце (хронічна пневмонія, бронхоектазія, туберкульоз, синдром Хаммена-Річа) Бронхіальна астма Коклюш
Вверх	Гіпертрофія лівого передсердя (стеноз мітрального клапана, дефект міжпередсердної перетинки)	
В усі сторони	Гіпертрофія або дилатація лівого і правого шлуночків (стеноз і недостатність мітрального клапана) Дифузний міокардит, ідіопатичний міокардит Кардіоміопатія Фіброеластоз Ексудативний перикардит	Гіпер- або гіпотиреоз Амілоїдоз міокарда

Таким чином, після виявлення зміщення відносних або абсолютних меж серця слід встановити механізм і причину цього явища, що в багатьох випадках дозволить уточнити діагноз захворювання.

Закінчивши перкусію серця, переходять до вислуховання та аналізу його шумових явищ під час систоли та діастолі. Аускультацию серця слід проводити в вертикальному, горизонтальному положенні та в положенні на лівому боці. При вислухованні серця лікар повинен стояти з праворуч від хворої дитини. Для аускультатії серця користуються стето- або фонендоскопом (в залежності від віку дитини), ширина розтрубу якого не більше 20 мм. Серце вислуховують під час спокійного дихання дитини, а також затримки дихання, щоб уникнути зайвих звукових явищ з легень. Для цього просять дітей старшого віку вдихнути, видихнути і затримати дихання. Цю процедуру повторюють декілька разів. У дітей старшого віку серце треба вислуховувати ще й після незначного (наприклад, присідання) фізичного навантаження.

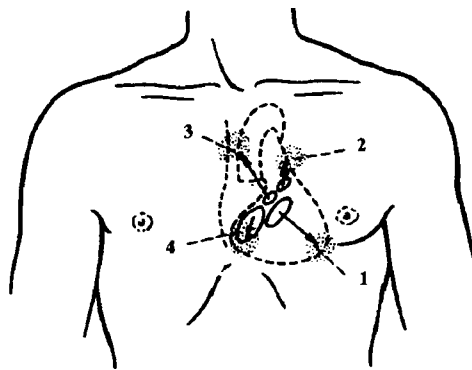
Вислуховання серця в різних положеннях дитини дає змогу при тій чи іншій його патології краще виявити патологічні явища, які виникають внаслідок захворювання. Так, при не-

достатності мітрального клапана систолічний шум краще вислуховується в горизонтальному положенні дитини на спині, при мітральному стенозі — на лівому боці, тоді як ураження аортальних клапанів краще визначаються у вертикальному положенні.

Місця і порядок вислуховування серця у дітей такий же, як і у дорослих. Оскільки всі клапанні отвори серця топографічне знаходяться біля його основи на дуже близькій відстані один від одного, то це утруднює вислуховування ізольованих слухових явищ, які виникають під час діяльності серця в місцях істинної проєкції клапанів на грудній клітці.

Топографічне проєкція мітрального клапана відповідає місцю прикріплення III ребра ліворуч до грудини, проєкція клапанів аорти — посередині грудини на рівні III реберних хрящів, проєкція клапанів легеневої артерії — в II міжребер'ї ліворуч (на 1-1,5 см) від краю грудини, проєкція тристулкового клапана — на грудині посередині лінії, яка з'єднує місце прикріплення III лівого і V правого реберних хрящів.

Місця найкращого вислуховування клапанів серця не співпадають з їх анатомічною проєкцією на грудну клітку. Точки аускультатії клапанів серця визначаються шляхом внутрішньосерцевого і загального кровообігу. На основі фізіології внутрішньосерцевої гемодинаміки визначені місця найкращого вислуховування клапанів серця (мал. 17).



Мал. 17. Точки аускультатії клапанів серця

- 1 — область мітрального клапана
- 2 — область клапана легеневої артерії
- 3 — область клапана аорти
- 4 — область тристулкового клапана

Мітральний клапан вислуховується на верхівці серця, оскільки звукові явища краще проводяться ущільненим м'язом лівого шлуночка на верхівку серця, яка під час систоли щільно прилягає до грудної клітки.

Клапани аорти найкраще вислуховуються у II міжребер'ї праворуч від краю грудини. Це зумовлене тим, що звукові явища з клапанів аорти краще проводяться потоком крові.

Звукові явища з клапанів легеневої артерії краще вислуховуються в II міжребер'ї ліворуч від краю грудини.

Тристулковий клапан найкраще вислуховується в нижній третині грудини біля місця прикріплення мечоподібного відростка (processus xurhoideus) до грудини.

Аускультатія серця проводиться в п'яти точках, які відповідають місцю оптимального вислуховування клапанів серця, і в певній послідовності.

1. Ділянка верхівки (вислуховуються звукові явища з мітрального клапана).
2. На рівні II міжребер'я біля правого краю грудини (вислуховуються звукові явища з клапанів аорти).
3. На рівні II міжребер'я біля лівого краю грудини (вислуховуються звукові явища з клапанів легеневої артерії).
4. Нижня третина грудини на основі прикріплення мечоподібного відростка, трохи праворуч від середньої грудинної лінії (вислуховуються звукові явища з тристулкового клапана).

5. Точка С.П.Боткіна-Науніна(Naunyn)-Ерба(Erb) — на рівні III-IV міжребер'я (в залежності від віку дитини) біля лівого краю грудини. С.П.Боткін описував локалізацію цієї точки аускультатії як пересічення лівого краю грудини лінією, що проводиться від грудинного кінця II правого міжребер'я до верхівки серця. За даними С.П.Боткіна, в цій точці найкраще вислуховуються діастолічні аортальні шуми. Пізніше Наунін і Ерб незалежно один від одного довели, що в цій точці також вислуховуються систолічні шуми мітрального клапана. Наведені дані дозволяють вважати, що в точці Боткіна-Науніна-Ерба вислуховуються звукові явища з усіх клапанів серця.

Вказана послідовність вислуховування клапанів серця зумовлена частотою їх ураження. Найчастіше уражається мітральний клапан, потім аортальний, на третьому місці за частотою ураження стоїть клапан легеневої артерії і рідко уражається тристулковий клапан.

Вислухавши вказані точки, лікар повинен провести аускультацию інших ділянок. Зокрема, необхідно вислухати пахвинні ділянки, під ключицями і надчеревну ділянку, а також спину. Аускультация цих ділянок дозволяє виявити провідність звукових явищ, що виникають при діяльності серця.

Алгоритм розпізнавання аускультативної картини серця при обстеженні дітей включає:

а) визначення I і II тонів серця, їх характеристику в різних точках вислуховування (гучність, тембр, акценти), наявність додаткових тонів (розщеплення, роздвоєння);

б) оцінку ритму діяльності серця;

в) визначення наявності шумів серця і їх характеристику (епіцентр вислуховування — *pointum maximum*), фазу виникнення, інтенсивність, тембр та ін.).

Таким чином при аускультации серця перш за все треба ідентифікувати I та II тони і дати їм характеристику. I тон, на відміну від II, співпадає з пульсовим поштовхом на сонній та променевій артеріях і верхівковим поштовхом, виникає після тривалої паузи під час систоли і утворюється внаслідок закриття мітрального і тристулкового клапанів та відкриття клапанів аорти і легеневої артерії (клапанний компонент), а також в результаті скорочення шлуночків (м'язовий компонент). I тон довгий, низький і більш гучний на верхівці серця (*табл. 12*).

II тон виникає на початку діастоли внаслідок закриття клапанів аорти і легеневої артерії та відкриття мітрального і тристулкового клапанів (клапанний компонент). Цей тон короткий і високий, виникає після короткої паузи, більш гучний на основі серця (*табл. 12*).

Таблиця 12.

Характеристика I і II тонів серця у дітей

Характеристика	I тон	II тон
Походження	Клапанний, м'язовий	Клапанний
Тривалість	Довгий	Короткий
Інтенсивність	Гучний	М'який
Якість	Гудячий	Лискаючий
Висота	Низький	Високий

У новонароджених і дітей перших місяців життя важко розпізнати I і II тони серця, тому що в цьому віці паузи між ними рівні, спостерігається ембріокардія, тобто серцевий ритм нагадує удари метронома.

Слід відзначити, що у дітей різного віку тони серця мають свої особливості. Так, у новонароджених і дітей грудного віку тони серця послаблені, що пов'язано з недостатньою структурною диференціацією міокарда. У дітей 1,5-2-річного віку тони стають гучними і в подальшому вони гучніші, ніж у дорослих. Це обумовлене більш тонкою грудною кліткою у дітей.

Крім того, у дітей грудного віку I тон переважає над II на всіх точках вислуховування серця (на верхівці і на основі). Це явище пов'язане з низьким артеріальним тиском і відносно широким отвором судин. У дітей 1-1,5-річного віку гучність (сила) I і II тонів на основі серця зрівнюється, а з 2,5-3 років I тон, як і у дорослих, переважає над II на верхівці серця, а II тон над I — на основі серця.

Особливість тонів серця у дітей полягає також в тому, що у віці 2-12 років виявляється акцент II тону на легеневій артерії. Вказана особливість обумовлена гіпертензією малого кола кровообігу і ближчою локалізацією легеневої артерії до поверхні грудної клітки порівняно з дорослими.

Іноді у дітей можна вислухати дуже слабкий III тон, який виникає внаслідок підвищення внутрішньошлуночкового тиску, швидкого напруження і розширення стінок шлуночків

потокі крові, що проникає з передсердь на початку діастолі. Виникає він після II тону, краще вислуховується в положенні на лівому боці і дуже лабільний.

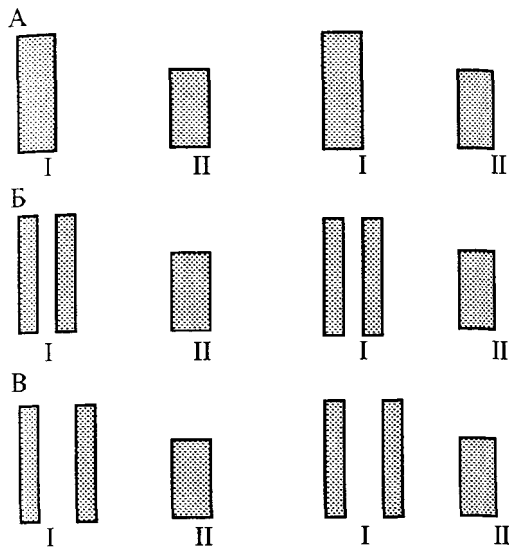
Таблиця 13.

Основні причини посилення і послаблення тонів серця у дітей

Зміни тонів	Кардіальні причини	Екстракардіальні причини
1	2	3
Посилення обох тонів серця	Гіпертрофія лівого шлуночка	Гіпертермія Тиреотоксикоз Пневмосклероз
Посилення I тону на верхівці	Стеноз мітрального клапана Блокада серця ("гарматний тон") Екстрасистолія, миготлива аритмія	
Акцент II тону на аорті	Гіпертрофія лівого шлуночка Гіпертензія великого кола кровообігу (гіпертонічна хвороба)	Гіпертензія внаслідок хвороб нирок (гломерулонефрит, нефросклероз та ін.) і ендокринних захворювань Вегетативно-судинна дистонія
Акцент II тону на легеневій артерії	Гіпертензія малого кола кровообігу (мітральний стеноз, синдром Ейзенменгера, дефекти міжпередсердної та міжшлуночкової перегородки)	Легенева гіпертензія Емфізема легень Пневмонія Ексудативний плеврит Туберкульоз Деформації грудної клітки (кіфоз, сколіоз та ін.)
Послаблення обох тонів	Міокардити Гостра серцева і судинна недостатність Декомпенсовані вроджені і набуті клапанні пороки серця Міокардіодистрофія Ексудативний перикардит	Анемія Емфізема легень Лівосторонній ексудативний плеврит Мікседема
Послаблення I тону на верхівці	Недостатність мітрального клапана Недостатність клапанів аорти	
Послаблення II тону на аорті	Міокардити Міокардіодистрофія Недостатність або стеноз клапанів аорти	
Послаблення II тону на легеневій артерії	Недостатність або стеноз клапанів легеневої артерії (ізолюваний, тетрада Фалло та ін.)	

Оцінюючи результати аускультативного дослідження серця у здорової чи хворої дитини, слід визначити гучність (силу) серцевих тонів. Вони можуть мати посилений або послаблений характер. У здорових дітей посилення обох тонів серця буває при хвилюванні, фізичному навантаженні,

значному психоемоційному збудженні. Послаблення серцевих тонів у здорових дітей буває при значному потовщенні підшкірно-жирового шару та у дітей перших місяців життя. Основні причини патологічного посилення або послаблення тонів серця у дітей наведені в *табл. 13*.



Мал. 18. Схематичне зображення фізіологічних тонів серця (А), тристулкового клапанів розщеплення (Б) і роздвоєння (В) I тону.

роздвоєння) I тону, а неодноразове закриття клапанів аорти і легеневої артерії — до розщеплення (або роздвоєння) II тону. Ці явища виникають при блоці передсердно-шлуночкового вузла, однієї із ніжок пучка Гіса, міокардиті, міокардіосклерозі, природжених пороках серця і деяких інших його ураженнях.

Закінчують аналіз звукової мелодії серця визначенням наявності шумів, які мають велике значення для діагностики ураження серця у дітей. Серцевий шум — це своєрідне звукове явище, яке може вислуховуватися замість тонів, супроводжувати їх або виникати без зв'язку з утворенням тонів. Шуми серця відрізняються від тонів більшою протяжністю і тривалістю. Вони виникають внаслідок первинних і вторинних завихрень потоку крові; звуків, утворених вібрацією при обтіканні кров'ю звужених отворів, а також коливаннями структурних частин серця, які обумовлені вихровим потоком крові.

В залежності від місця утворення шуми розділяються на внутрішньо- і позасерцеві. Внутрішньосерцеві (або ендокардіальні) шуми виникають внаслідок ураження клапанів серця, неповного змикання їх стулок або звуження отвору, а також деяких, інших причин. Позасерцеві шуми (екстракардіальні) можуть виникати внаслідок причин, які знаходяться поза серцем, наприклад шум тертя перикарду, плевроперикардальний та кардіопульмональний шуми. Шум тертя перикарду виникає при змінах в листках перикарду і спостерігається при фібринозному (сухому) перикардиті, значному обезвоженні організму (токсикоз з ексикозом, пілоростеноз) та хронічній нирковій недостатності. Шум тертя перикарду може бути ніжний, який нагадує тертя шовкової матерії, або гучний, що нагадує хруст снігу.

Шум тертя перикарду, на відміну від внутрішньосерцевих шумів, характеризується тим, що:

- а) посилюється при натискуванні стетоскопа і в сидячому положенні при нахиленні тулуба вперед, послаблюється в лежачому положенні;
- б) вислуховується локально і зникає вже неподалеку від місця його виникнення;
- в) виявляється в точках, які не відповідають місцю аускультативної клапанів;
- г) не відповідає систолі і діастолі, а ніби тягнеться за тонами серця;
- д) посилюється в досліді Вальсальви: глибокий видих і затримка дихання посилюють шум тертя перикарду внаслідок наближення листків перикарду, оскільки підвищується тиск в навколорегеневому просторі.

Внутрішньосерцеві шуми, поява яких залежить від набутих або природжених ураженнях серця, з анатомічними змінами клапанів або отворів називаються органічними. Частіше за все внутрішньосерцеві органічні шуми обумовлені деформацією стулок клапанів передсердношлуночкових отворів або півмісяцевих клапанів аорти, легеневої артерії, кожного з них окремо або в поєднанні між собою, укороченням сухожильних хорд і іншими дефектами при набутих і природжених пороках серця, а також при тяжких ураженнях ендо- і міокарда з розвитком склеротичних процесів. Шуми, які виникають без ураження стулок клапанів або органічних змін ендо- і міокарда, називаються функціональними (неорганічними, акцидентальними).

Шуми серця розрізняють в залежності від їх виникнення в певну фазу серцевого циклу. Якщо шум вислуховується між I і II тонами, тобто під час систоли, то він називається систолічним. Якщо шум вислуховується під час великої паузи між II і I тоном, то він називається діастолічним.

Під час систоли можуть визначатися п'ять різних варіантів серцевих шумів (мал. 19):

- протосистолічний (пов'язаний з I тоном, займає 1/2-1/3 частину систоли);
- мезосистолічний (відокремлений інтервалом від I тону, займає 1/3-1/2 частину систоли і не досягає II тону);
- телесистолічний (займає другу половину систоли і приєднується до II тону);
- голосистолічний (займає майже всю систолу, але не досягає ні I, ні II тонів);
- пансистолічний (займає всю систолу і зливається з тонами).

Діастолічні шуми в свою чергу поділяються на чотири варіанти в залежності від того, в яку частину діастоли він виникає (мал.20):

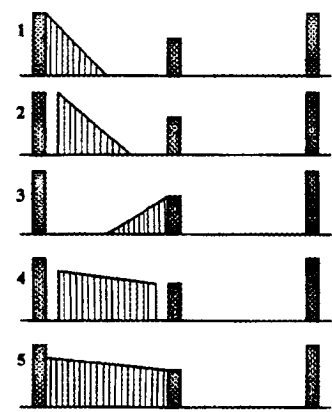
- протодіастолічний (починається одночасно з II тоном);
- мезодіастолічний (виникає через певний проміжок часу після II тону і не досягає I тону);
- пресистолічний (виникає в кінці діастоли і приєднується до I тону);
- діастолічний з передсистолічним підсиленням (поєднання мезодіастолічного і пресистолічного шумів).

Для того щоб привчити вухо до цих акустичних феноменів, необхідно тренувати слух в таких звукосполученнях. Кожний тон відтворюють звуком "т", шум — звуком "ф", інтервали після тонів

— звуком "а", після шумів — звуком "у". В цих випадках звукосполучення: "т-фут" відтворює протосистолічний шум, "та-фу-та" — мезосистолічний; "та-фт" — предіастолічний; "та-тфу" — протодіастолічний; "та-та-фу" — мезодіастолічний; "фта-та" — пресистолічний шум.

Органічні і функціональні шуми відрізняються за інтенсивністю, тембром, тривалістю, зоною максимального вислуховання (*punctum maximum s. optimum*), а також ділянкою переважного проведення шуму. Саме ці характеристики необхідно враховувати при аналізі шумів.

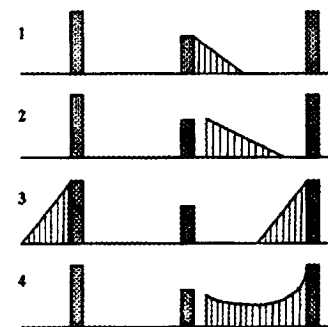
Органічні шуми гучні, постійні, тривалі, проводяться за межі серця, зберігаються або навіть посилюються при зміні положення тіла дитини чи фізичному навантаженні, не змі-



Мал.19.

Варіанти систолічних шумів серця

- 1 — протосистолічний,
- 2 — мезосистолічний,
- 3 — телесистолічний,
- 4 — голосистолічний,
- 5 — пансистолічний.



Мал.20.

Варіанти діастолічних шумів серця

- 1 — протодіастолічний,
- 2 — мезодіастолічний,
- 3 — пресистолічний,
- 4 — діастолічний з передсистолічним підсиленням.

нюються при диханні. Органічні шуми мають точки найкращого вислухування, які співпадають з точками найкращої аускультатції ураженого клапана серця. За тембром органічні шуми можуть бути дуючими, скребучими, що дзюрчать або ллються. Інтенсивність органічних шумів залежить від величини дефекту (при недостатності) і ступеня звуження отвору (при стенозі), а також від швидкості кровообігу.

Систолічний органічний шум вислуховується при таких набутих пороках серця:

а) недостатності мітрального клапана, коли кров під час систоли поступає частково зворотньо з лівого шлуночка в ліве передсердя. При цьому систолічний шум у дітей вислуховується з найбільшою гучністю на верхівці серця відразу після послабленого I тону. Він може вислуховуватися протягом всієї систоли, за тембром дуючий, проводиться на основу серця і ліворуч в аксиллярну ділянку, його можна вислухати також на спині під кутом лівої лопатки;

б) недостатності тристулкового клапана, коли під час систоли правого шлуночка кров поступає не тільки в легеневу артерію, але й частково повертається в праве передсердя;

в) звуженні устя аорти, коли кров під час систоли лівого шлуночка направляється до аорти через звужений отвір. Систолічний шум при стенозі гирла устя грубий, вислуховується над всією ділянкою серця і в яремній ямці, а також на спині.

Систолічний шум може вислуховуватись і при природжених пороках серця:

а) стенозі устя легеневої артерії — утруднене проходження крові з правого шлуночка в легеневу артерію, що викликає появу систолічного шуму в II міжребер'ї ліворуч, II тон значно послаблений;

б) дефекті міжшлуночкової перетинки (хвороба Толочинова-Роже) — під час систоли внаслідок більш високого тиску кров з лівого шлуночка потрапляє в правий шлуночок, а під час діастолі частково повертається знову в лівий шлуночок. При цьому систолічний шум грубий, тривалий, найгучніший на грудині, проводиться в ліву міжлопаткову ділянку і судини шиї;

в) відкритій артеріальній протоці — під час систоли кров з аорти, в якій більш високий тиск, надходить до легеневої артерії, що викликає в ній підвищення тиску і призводить до гіпертрофії правого шлуночка. Під час діастолі тиск в аорті зменшується, і частина крові із легеневої артерії переходить в аорту. Внаслідок цих гемодинамічних змін при аускультатції виявляється гучний систолічно-діастолічний шум, який найвиразніше чути в II-III міжреберному проміжку ліворуч. Шум проводиться в сонні й підключичні артерії, а також на спину в міжлопаткову ділянку. Значно посилений II тон на легеневій артерії;

г) стенозі устя аорти, а також при деяких інших природжених аномаліях, але цей шум більш варіабельний за характером та інтенсивністю.

Діастолічний шум вислуховується при таких клапанних пороках серця:

а) звуженні лівого (двостулкового) передсердно-шлуночкового отвору (мітральний стеноз), коли кров під час діастолі з лівого передсердя надходить до лівого шлуночка через звужений отвір, вислуховується різкий, короткий, посилений (ляскаючий) I тон на верхівці і різної гучності діастолічний з передсистоличним підсиленням нерівний рокітливий шум, який краще вислуховується в положенні дитини на лівому боці;

б) звуженні правого (тристулкового) передсердно-шлуночкового отвору, при якому шум виникає внаслідок тих же причин, що і при мітральному стенозі. При цьому вислуховується ляскаючий I тон над нижньою третиною грудини і короткий діастолічний (пресистоличний) шум, який краще виявляється у положенні дитини на правому боці і посилюється при вдиху;

в) недостатності клапанів аорти, коли кров під час діастолі частково повертається з аорти до лівого шлуночка, що супроводжується появою ніжного, тихого протодіастолічного шуму, який максимально звучний в II-III міжребер'ї праворуч від грудини;

г) недостатності клапанів легеневої артерії, при якій під час діастолі кров частково повертається з легеневої артерії в правий шлуночок, внаслідок чого виникає діастолічний шум в II міжребер'ї ліворуч від грудини.

На відміну від органічних, функціональні шуми м'які, дуючі, тихі або помірно гучні, не проводяться за межі серця, дуже лабільні. Вони зникають або послаблюються при зміні положення тіла чи фізичному навантаженні. При аускультатії дитини у вертикальному положенні функціональний шум, як правило, зникає і знову з'являється, коли дитина лягає. Функціональний шум легко змінюється під час вдиху і видиху. На висоті глибокого вдиху або при затримці дихання функціональний шум значно послаблюється або навіть зникає, а в кінці видиху він з'являється знову або посилюється. Функціональні шуми не мають певних точок максимального вислуховання, вони дифузні і вислуховуються над всією ділянкою серця, хоча дещо краще на його верхівці і над легеневою артерією. Функціональні шуми завжди систолічні.

Функціональні шуми виникають при лихоманці інфекційного походження, анемії, нервовому збудженні, при зменшенні в'язкості крові, порушенні функції капілярних м'язів або розширенні кільця мітрального клапана, прискореному кровообігу, що виникає при тахікардії, та ін.

Функціональний шум м'язового походження виникає при зниженні тону су папілярних м'язів або всього міокарда. Він з'являється внаслідок неповного змикання стулок клапанів і регургітації крові. Найчастіше це спостерігається в ділянці лівого передсердношлуночкового отвору. Шум вислуховується на верхівці серця і в III-IV міжребер'ї біля лівого краю грудини. Причиною зниження тону серцевого або папілярних м'язів є дистрофічні зміни в міокарді в результаті перенесеного міокардита (склероз міокарда або порушення обміну в ньому).

Функціональний шум виникає також у дітей з вегетативною дисфункцією. Порушення регуляторного впливу вегетативної нервової системи викликає зниження м'язового тону су, особливо папілярних м'язів, що спричиняє виникнення серцевих шумів. Крім того, при вегетативних порушеннях може спостерігатися підвищення тону су папілярних м'язів, внаслідок чого вони укорочуються, що призводить до неповного змикання стулок клапанів і виникнення шуму. Такі шуми спостерігаються найчастіше у підлітків.

Функціональний шум нерідко виникає в процесі формування серця, оскільки різні відділи серця зростають нерівномірно, що призводить до невідповідності між розмірами камер і отворів серця та судин. Крім того, виникає нерівномірність росту окремих стулок клапанів і хорд, що спричиняє тимчасову неспроможність функції змикання клапанів. Шуми формування серця локалізуються в основному в ділянці вислуховання клапанів легеневої артерії. Найчастіше вони визначаються у дітей переддошкільного і дошкільного віку. У дітей старшого шкільного віку такі шуми вислуховуються на верхівці серця.

Таким чином, при аускультатії у випадках наявності шумів серця необхідно визначити:

- 1) відношення шуму до фази серцевого циклу (систоли або діастоли);
- 2) властивості, характер, інтенсивність та тривалість шуму;
- 3) локалізацію найкращого вислуховання шуму;
- 4) напрямок проведення (ірадіації) шуму.

Визначення вказаних характеристик шумів серця дозволяє в багатьох випадках правильно встановити діагноз.

Закінчують дослідження серцево-судинної системи у дітей визначенням артеріального тиску. Його, як правило, вимірюють непрямим аускультативним методом М.П.Короткова за допомогою адекватного апарата. Зокрема, у дітей для вимірювання артеріального тиску застосовують ртутні сфігмоманометри та aneroidні манометри, а у новонароджених краще використовувати доплерівський електронний апарат, оскільки точність вимірювання аускультативним методом викликає сумніви.

При визначенні артеріального тиску у дитини необхідно спочатку привабити її до себе, а також забезпечити тишу та створити спокійну атмосферу. Це дозволить покращити точність вимірювання, оскільки сам факт присутності лікаря часто призводить до обумовленого емоціями підвищення артеріального тиску ("ефект білого халата").

При вимірюванні артеріального тиску слід дотримуватись таких правил:

1. Перед вимірюванням артеріального тиску, бажано протягом дня, але не менш ніж за 1 годину, необхідно уникати фізичного навантаження, а безпосередньо перед вимірюванням дитина має посидіти в теплій кімнаті протягом кількох хвилин, зручно спираючись на спинку крісла.

2. М'язи рук мають бути розслаблені, одяг не повинна стискувати руку, а ліктьова ямка повинна розташовуватися на рівні серця.

3. Артеріальний тиск можна також вимірювати в положенні дитини лежачи або стоячи, але за умови, що рука, на якій проводиться дослідження, перебуває на рівні серця.

4. За 3 години до визначення артеріального тиску не рекомендується вживати кави чи чаю, а також приймати адреноблокатори і гіпотензивні препарати.

5. Артеріальний тиск потрібно визначати принаймні тричі з проміжком не менш, ніж 2-3 хвилини, а потім розрахувати середнє значення. Але якщо різниця в результатах вимірювання досягає 5 мм рт.ст., то вимірювання слід продовжити до тих пір, поки різниця не буде перевищувати 2 мм рт.ст.

6. Для виключення впливу асиметрії аускультативних даних рекомендується вимірювати артеріальний тиск на обох руках у положенні сидячи та стоячи.

7. Співвідношення окружності пневмокамери манжетки і окружності плеча (середня третина) повинна знаходитись в межах 0,47-0,55. Тільки при окружності плеча понад 15 см можна використовувати манжетку шириною 13 см, якою користуються у дорослих, з внесенням відповідних поправок (табл. 14).


Таблиця 14

Корекція артеріального тиску (АТ) у дітей з різним обсягом плеча при використанні манжетки шириною 13 см

Систолічний АТ		Діастолічний АТ	
Окружність плеча, см	Корекція, мм рт.ст.	Окружність плеча, см	Корекція, мм рт.ст.
15-18	+15	15-20	0
19-22	+10	21-26	-5
23-26	+5	27-31	-10
27-30	0	32-37	-15

8. Манжетку потрібно накладати на плече так, щоб можна було просунути під нею 1-2 пальці; при цьому її центр має знаходитись над плечовою артерією (a.brahialis), а нижній край на 2-3 см вище ліктьової ямки.

9. У дітей старшого віку систолічний артеріальний тиск потрібно реєструвати з появою тонів Короткова, а діастолічний — при їх зникненні (V фаза). Однак у дітей, особливо в ранньому віці, тони Короткова можуть вислуховуватись при зниженні тиску навіть до нульового рівня. В цих випадках необхідно орієнтуватись на IV фазу, тобто коли тони починають приглушуватись.



Мал. 21. Вимірювання артеріального тиску на руці

Під час вимірювання артеріального тиску дитина може сидіти чи лежати. Руку її слід звільнити від одягу, покласти на стіл або на край ліжка на рівні серця, у розігнотому положенні, м'язи її мають бути розслаблені (мал. 21). На плече накладають манжетку, не дуже щільно, так, щоб під неї можна було підвести 1-2 пальці; при цьому її центр має знаходитись над плечовою артерією (a.brahialis), а нижній край на 2-3 см вище ліктьової ямки. На внутрішньому боці ліктьової ямки намагаються місця найбільш вираженої пульсації плечової артерії і до цього місця прикладають без особливого натискування фонендоскоп. Перекривають повітряний вентиль і за допомогою груші збільшують тиск повітря у манжетці до зникнення артеріальних тонів. Коли артеріальні тони зникають і пульсація припиняється, тиск підвищують ще на 30 мм рт.ст. (4 кПа), а потім повільно,

зі швидкістю 2 мм рт.ст.(0,3 кПа) випускають повітря. З появою тонів фіксують систолічний артеріальний тиск, а при їх зникненні діастолічний.

Артеріальну гіпертензію у дітей необхідно діагностувати у тих випадках, коли середній рівень систолічного і/або діастолічного тиску, розрахований на підставі трьох окремих вимірювань, дорівнює чи перевищує 95% відрізного значення кривої розподілу артеріального тиску (АТ) для даного віку.

Граничні значення артеріального тиску для визначення артеріальної гіпертензії наведені в *табл. 15*.

Таблиця 15

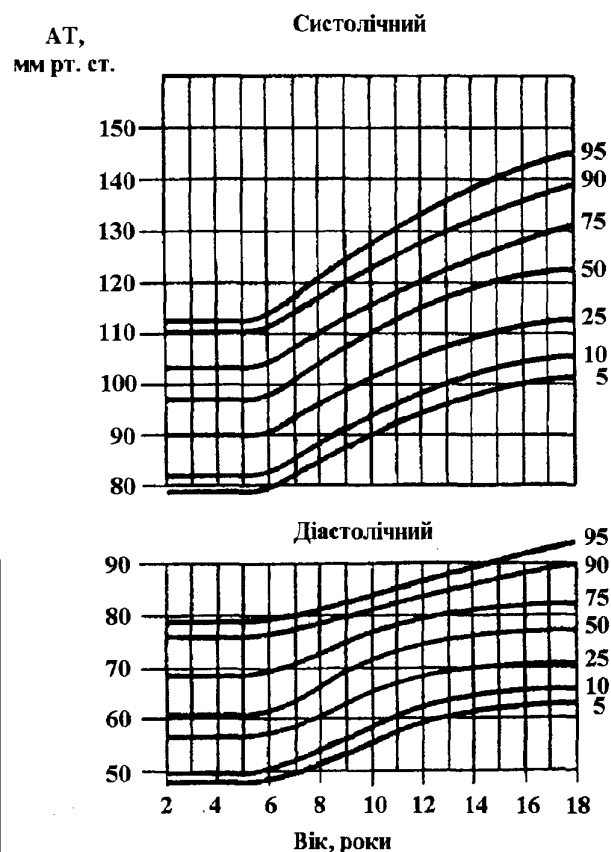
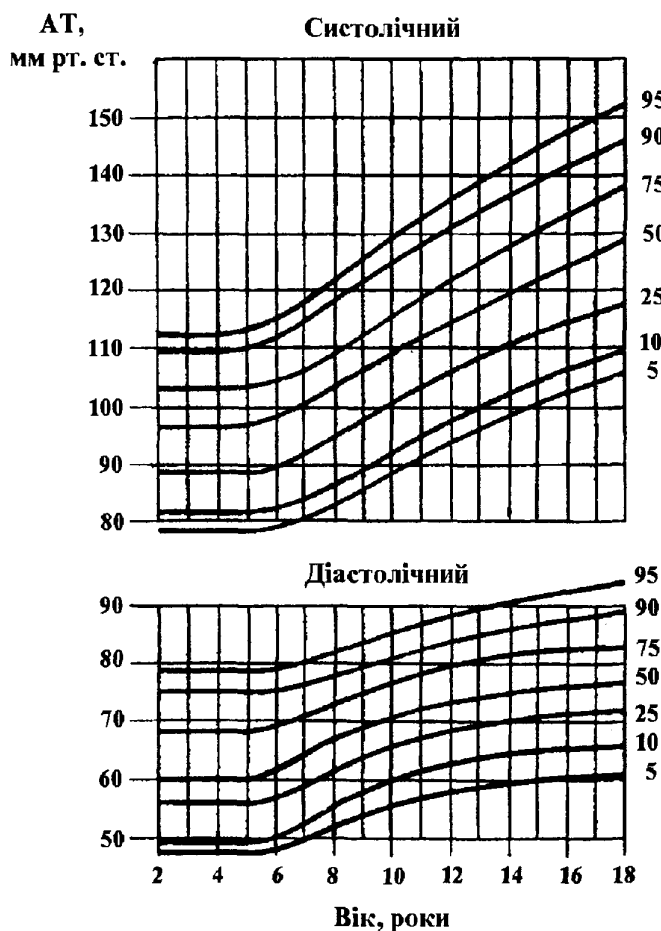
**Критерії артеріальної гіпертензії у дітей та підлітків різного віку (в мм рт.ст.)
(Pediatrics. — 1987. — V.79. №1. — P.1-25)**

Вік	Високий нормальний рівень АТ		Виражена гіпертензія		Тяжка гіпертензія	
	САТ	ДАТ	САТ	ДАТ	САТ	ДАТ
7 днів			96-105		>106	
8-30 днів			104-109		>110	
<2 років	104-111	70-73	112-117	74-81	>118	>82
3-5 років	108-115	70-75	116-123	76-83	>124	>84
6-9 років	114-121	74-77	122-129	78-85	>130	>86
10-12 років	122-125	78-81	126-133	82-89	>134	>90
13-15 років	130-135	80-85	136-143	86-91	>144	>92
16-18 років	136-141	84-94	142-149	92-97	>150	>98

Згідно центильним кривим розподілу артеріального тиску у дітей в залежності від віку та статі, то рівні артеріального тиску, що відповідають 90-94% центильним точкам його розподілу, відносять до високого нормального АТ (*мал. 22, 23*).

В залежності від ступеню підвищення АТ розрізняють виражену і тяжку гіпертензію. Рівні АТ, що відповідають 95-99% центильним точкам його розподілу, вважають за виражену гіпертензію, тоді як рівні АТ вищі за 99% центиль вважають тяжкою гіпертензією.

Таким чином, використовуючи огляд, пальпацію, перкусію та аускультацию можна діагностувати різні захворювання серцево-судинної системи у дітей.



Мал. 22. Центильний розподіл артеріального тиску у хлопчиків

Мал. 23. Центильний розподіл артеріального тиску у дівчаток

4.6 Органи травлення

ДОСЛІДЖЕННЯ органів травлення у дітей складається з опитування і об'єктивного обстеження, яке включає огляд, пальпацію, перкусію та аускультацію.

ОПИТУВАННЯ починається із з'ясування скарг батьків і дитини: чи немає у хворої дитини відригування, блювання, болю в животі, а при їх наявності уточнюються характер, локалізація, періодичність, зв'язок з прийманням їжі, фізичним навантаженням, психічними факторами. Обов'язково вивчають частоту і характер випорожнення. Важливо знати також стан апетиту і склад харчування дитини, які страви і продукти вона любить, якість і кількість їжі, режим харчування. Треба з'ясувати давність і тривалість вказаних вище симптомів.

Необхідно установити спадкову схильність до захворювань органів травлення, перенесені хвороби і соціально-побутові умови життя дитини.

Основними скаргами при захворюваннях органів травлення є біль в животі, диспепсичні розлади (нудота, блювання, відригання, зага), а також зниження апетиту, закріп (запор), пронос.

Про апетит у дитини грудного віку роблять висновок по тому, як вона бере грудь і ссе, а в більш старшому віці — при опитуванні. Зниження апетиту як важливий симптом зустрічається при гастриті, виразковій хворобі, хронічних захворюваннях печінки, панкреатиті. Відсутність апетиту (анорексія) може бути наслідком не тільки патологічного стану, але і неправильного виховання, нерационально складеного режиму харчування. Нерідко виявляється вибіркова відраза дитини до окремих продуктів у зв'язку з невиносністю тих чи інших харчових інгредієнтів (білків, жирів, вуглеводів). Так, при дисахаридазній недостатності (невиносність лактози, сахарози, фруктози) дитина відмовляється від молочних продуктів, фруктів, солодощів. У хворих з ураженням печінки і жовчних шляхів може спостерігатися відра-

за до жирної їжі. При виразковій хворобі у дітей апетит знижується від страху, що після їжі появиться біль.

Посилення апетиту (поліфагія) спостерігається у хворих з деякими формами малабсорбції, на хронічний панкреатит (внаслідок порушення резорбції їжі в тонкій кишці), цукровий діабет, а також у одужуючих хворих.

Відригування — вихід газу з шлунка в порожнину рота (це називається пустим відригуванням) або разом з їжею (відригування їжею) внаслідок слабкості кардії. У грудних дітей часте відригування спостерігається при проковтуванні повітря (аерофагія). У дітей старшого віку подібне явище супроводжується езофагітом, квапливою їжею, а також відмічається у вегетативно лабільних осіб. Однак, частіше відригування зумовлюється надмірним газоутворенням в шлунку внаслідок процесів бродіння їжі при її затримці. Тухле відригування виникає в результаті процесів гниття і є характерне для стенозу воротаря (пілоруса), гастриту. Відригування різко кислим спостерігається при підвищеній кислотності (виразкова хвороба, гастродуоденіт), а з домішкою гіркоти — свідчить про закидання жовчі із дванадцятипалої кишки в шлунок (дуоденогастральний рефлюкс).

Зага — це своєрідне відчуття печії за грудиною і надчеревній ділянці. В генезі зага має значення підвищена чутливість зміненої слизової оболонки стравоходу до різних подразників, особливо до пептичної дії шлункового соку при підвищеному вмісті в ньому вільної соляної кислоти і до механічного розтягування стравоходу хвилею шлунково-стравохідного рефлюксу. Зага часто зустрічається при езофагіті, пептичній виразці стравоходу, гастриті, гастродуоденіті, виразковій хворобі, грижі стравохідного отвору діафрагми.

Нудота — неприємне відчуття в надчеревній ділянці, яке нерідко супроводжується слабкістю, блідістю шкіри, слинотечею, запамороченням і навіть напівнепритомним станом. Нудота звичайно передуює блюванню, але нерідко може бути самостійним симптомом. Вона зустрічається при захворюваннях як органів травного каналу (гастродуоденіт, ураження жовчних шляхів), так і інших органів і нерідко носить умовнорефлекторний характер.

Блювання — частий симптом у дітей, і чим молодша дитина, тим легше воно виникає. Це обумовлено слабким розвитком м'язів кардіального відділу шлунка і відносно сильними м'язами його пілоричного відділу, більш вертикальним положенням шлунка, більшою збудливістю блювотного центру й нервового апарату. В зв'язку з цим особливо часто в грудному віці буває відригування, яке є різновидністю блювання і виникає легко, без попередньої нудоти, безблісно, без зусилля, тобто без будь-якого натужування м'язів черевного пресу і без зміни загального стану (їжа просто виливається з ротової порожнини).

У дітей грудного віку буває так зване звичне блювання, появі якого сприяє схильність дитини (невропатична конституція) і деякі екзогенні фактори (неправильна техніка годування та ін.).

При захворюваннях травного каналу блюванню звичайно передують нудота, відчуття "переповнення" і воно, як правило, полегшує стан хворого. Блювання в даному випадку обумовлене подразненням інтерорецепторів внутрішніх органів (печінка, підшлункова залоза, кишки, шлунок).

При гострому гастриті блювання часте, виникає після їжі; при хронічному гастриті — частіше натще, блювотні маси містять багато слизу і мають кислий запах; при виразковій хворобі — на фоні сильного болю в животі і, як правило, полегшує його; при захворюваннях підшлункової залози і жовчних шляхів блювання приносить полегшення.

Часте блювання невеликою кількістю їжі або шлункового соку буває у дітей грудного віку при пілороспазмі. При цьому воно має нервовий характер і виникає на фоні різко підвищеної збудливості слизової оболонки шлунка. Але у дітей грудного віку його потрібно відрізнити від блювання, що виникає при пілоростенозі, в основі якого лежить природжена гіпертрофія мускулатури воротаря. Для пілоростенозу характерне справжнє стенотичне блювання, яке настає відразу після годування (або через півгодини-годину), блювотні маси виливаються з ротової порожнини "фонтаном" на далеку відстань, мають гнилісний запах і містять залишки їжі.

Необхідно відзначити, що блювання спостерігається і при патології центральної нервової системи, інфекціях, інтоксикаціях внаслідок безпосереднього подразнення блювотного центру ("мозкове блювання"). В цих випадках блювання виникає раптово, йому не передують прийом їжі і немає відчуття нудоти. Причому після такого "мозкового блювання" хворий майже не відчуває ніякого полегшення.

Біль в ділянці живота є кардинальним симптомом багатьох захворювань органів травлення. Механізм болю складний, неоднорідний і до теперішнього часу повністю не встановлений. У дітей молодшого віку еквівалентом болю є тривога, крик, відмова від ссання груди матері.

Больовий синдром слід вивчати у хворого за певною схемою. Спочатку потрібно уточнити локалізацію болю і його ірадіацію, оскільки це дозволить думати про втягнення в патологічний процес тих чи інших органів травлення. Зокрема, біль в надчеревній ділянці спостерігається при захворюваннях кардіального відділу стравоходу, шлунка, дванадцятипалої кишки, підшлункової залози. Біль в правому підребер'ї з'являється здебільшого при захворюваннях печінки, жовчного міхура, жовчних шляхів, голівки підшлункової залози, дванадцятипалої кишки. Біль в середньому відділі живота найбільш типовий при захворюваннях шлунка. Біль в лівому підребер'ї характерний для ураження шлунка, підшлункової залози, лівої частки печінки. Оперізуючий біль характерний для ураження підшлункової залози; біль в безпосередньо пупковій ділянці виникає при захворюваннях дванадцятипалої, тонкої кишки і ураженні мезентеріальних лімфатичних вузлів. Біль в правій клубовій ямці (здухвинній ділянці) може вказувати на апендицит, ураження кінцевого відрізка висхідної кишки, ілеоцекального кута. В лівій клубовій ямці (здухвинній ділянці) біль частіше зумовлений патологічним процесом в сигмовидній кишці. Розлитий біль в животі може свідчити про перитоніт та непрохідність кишок.

Діагностичну значимість має уточнення ірадіації болю. При захворюваннях печінки та жовчних шляхів біль ірадіює в праве плече і лопатку (за рахунок подразнення грудочеревного нерва — *p. phrenicus*), при дуоденіті і панкреатиті — в обидва підребер'я, причому при панкреатиті біль віддає в спину і поперек (подразнення сонячного сплетіння — *plexus coeliacus*).

Важливо в'ясувати зв'язок болю з часом прийому їжі, її характером, а також періодичність болю. Ранній біль, який виникає під час їжі, типовий для захворювання стравоходу, відразу після прийому їжі — для виразки кардіального відділу шлунка, гастриту. Пізній біль проявляється через 1-2 години після їжі і притаманний гастродуоденіту, виразковій хворобі дванадцятипалої кишки. В останньому випадку характерний голодний біль, особливо в нічний час. Біль, пов'язаний з актом дефекації, буває при хронічному коліті, сигмоїдиті.

За інтенсивністю біль може бути різко виражений, так званий кинджальний, пронизуючий, який спостерігається при проривній і пенетруючій виразці, непрохідності кишок та перитоніті. Тягнучий, тупий біль відмічається при захворюваннях тонкої кишки, а більш інтенсивний — при ураженні товстої кишки. Тупий, стискаючий біль характерний для багатьох захворювань з хронічним перебігом.

Закріп (запор) досить часто супроводжує перебіг захворювань травного каналу у дитячому віці. Особливо часто він спостерігається при гастритах з підвищеною кислотністю шлункового вмісту, спастичному коліті, при хворобі Гіршпрунга. Крім того, у новонароджених причиною відсутності випорожнення може бути зарощення заднього проходу (*atresia ani*), а у дітей старшого віку тривалий закріп характерний для пілоростенозу, рахіту, гіпотиреозу. Слід пам'ятати, що причиною запору у деяких дітей може бути відносно більша довжина товстої кишки, яка виходить за межі звичайної, фізіологічної і утворює додатково кілька петель. Запор, викликаний такою анатомічною особливістю кишки, звичайно проходить у 6-7 років, коли, завдяки збільшеним розмірам тазу і більшій його місткості, напрям кишки стає більш прямим.

Пронос також нерідко спостерігається при захворюваннях травного каналу і в основі його лежать прискорений пасаж вмісту кишок та сповільнене всмоктування рідини. Пронос супроводить такі інфекційні хвороби, як дизентерія, сальмонельоз, ешерихіоз, тифопаратифозні захворювання, а також дисбактеріоз кишок, неспецифічний виразковий коліт. Пронос зустрічається і при захворюваннях шлунка, підшлункової залози, печінки і жовчних шляхів. Відомі алергичний і неврогенний проноси.

ОГЛЯД дитини з підозрою на захворювання органів травлення проводять за загальноприйнятою схемою, починаючи з огляду обличчя, передусім визначаючи колір шкіри, слизових оболонок і склер, насамперед наявність іктеричності (жовтого кольору), характерної для вірусного гепатиту. Огляд язика і ротової порожнини часто неприємний для дитини, тому у дітей, особливо раннього віку, цю процедуру слід проводити наприкінці обстеження.

Огляд живота обов'язково виконують в двох положеннях хворої дитини — вертикальному і горизонтальному, спочатку у вертикальному, а потім в горизонтальному. Обмежуватись оглядом живота тільки в горизонтальному положенні не можна і не потрібно, оскільки у вертикальному положенні значно частіше виявляються грижа, наявність рідини в черевній порожнині, опускання нирок (нефроптоз) та ін. Крім того, асиметрія живота досить різкіша у вертикальному положенні, ніж у горизонтальному.

ПАЛЬПАЦІЯ є основний метод об'єктивного дослідження органів травлення у дітей. Академік М.Д.Стражеско писав:

"Починаючи вивчення методики клінічного дослідження черевної порожнини, треба засвоїти думку, що як вухо становить найдосконаліший апарат при діагностиці захворювань грудної порожнини, так око і рука — найдосконаліші інструменти для дослідження черевної порожнини, і жоден з досі запронованих діагностичних апаратів, навіть рентгенологічний, не може щодо цього зрівнятися з досвідченим оком і вмілюю рукою..."

Ці слова написані ще в 1936 р., але вони не втратили актуальності і дотепер.

Методом пальпації в сучасній педіатричній практиці користуються саме для діагностики патологічного процесу в черевній порожнині або в розміщених в ній органах, що дає можливість скласти уявлення про його природу і характер. З цією метою використовують два види пальпації: поверхневу орієнтовну для загального уявлення про стан черевної порожнини і глибоку з детальним обстеженням кожного органа окремо.

Перед проведенням поверхневої пальпації потрібно уточнити наявність у дитини болю в животі і його локалізацію. Це дуже важливо, тому що служить орієнтиром для визначення місця, з якого розпочинають пальпацію.

Поверхнева орієнтована пальпація проводиться так, що лікар-педіатр, знаходячись праворуч від обстежуваної дитини, кладе свою праву руку плазом на стінку живота в ділянці лівої клубової ямки (при відсутності болю або в ділянці протилежній наявності болю). Пальпацію здійснюють шляхом легкого поглажування і незначного натискування на черевну стінку складеними разом II-V пальцями пальпуючої руки. Досліджувати всю ділянку живота можна рухаючись: а) знизу вгору, пальпуючи на симетричних ділянках з лівої і правої пахвини до лівого і правого підребер'я і надчеревної ямки або б) проти годинникової стрілки.

При поверхневій пальпації насамперед звертають увагу на ступінь напруження (*defense musculaire*) м'язів черевного преса, наявність локальної або розлитої болючості, зон шкірної гіперестезії Захар'їна-Геда, розходження прямих м'язів живота (діастаз), грижі, різкого збільшення внутрішніх органів (печінка, селезінка, та ін.) або наявність пухлини.

Здебільшого напруження черевного преса спостерігається при різноманітних запальних процесах в черевній порожнині, в яких зацікавлена і очеревина, наприклад при апендициті, перитоніті, панкреатиті, а також в деяких випадках холецистити, виразки шлунка та ін.

За допомогою поверхневої пальпації можна виявити грижу, яка не визначається при зовнішньому огляді живота. Нерідко у дітей, зокрема в грудному віці, зустрічається пупкова грижа, грижа білої лінії живота і черевної стінки.

На відміну від розглянутих нами випадків напруження черевного преса, розслаблений черевний прес спостерігається при рахіті, целиакії, атрофії м'язів та ін.

Після орієнтовної переходять до глибокої пальпації, яка має назву глибокої методичної топографічної ковзної пальпації за методом Glenard-Образцова-Гаусмана-Стражеска. Вказаний метод пальпації органів черевної порожнини ґрунтується на чотирьох основних принципах, які полягають у наступному:

- а) органи розташовані досить глибоко і прощупати їх можна тільки завдяки глибокій пальпації під час максимального розслаблення м'язів черевного преса у фазу видиху;
- б) орган відчувають і дають йому характеристику в момент ковзання по його поверхні;
- в) кожний відрізок кишки чи інші органи мають певну типову локалізацію, і тому пальпацію проводять саме в ділянках, які відповідають проєкційній топографії органів;
- г) методичність забезпечує певний порядок пальпації органів черевної порожнини.

Спочатку пальпують відрізки товстої кишки: сигмовидну, сліпу, поперечно-ободову, висхідну і нисхідну, а потім паренхіматозні органи — печінку, селезінку, жовчний міхур, підшлункову залозу і нирки.

При глибокій методичній топографічній ковзній пальпації слід дотримуватися таких основних правил:

- 1) злегка зігнуті у фалангових суглобах складені разом на одній лінії пальці правої руки розміщують паралельно пальпуючому органу;
- 2) утворюють складку шкіри, зміщуючи її на животі так, щоб легше було провести ковзний рух;
- 3) поступово занурюють пальці правої руки вглиб черевної порожнини до задньої стінки під час видиху хворого;
- 4) натискають на досліджуваний орган і ковзають по ньому пальцями разом зі шкірою, визначаючи характеристику органа.

При пальпації любого відрізка кишок необхідно відмітити такі властивості: локалізацію, форму, консистенцію, розміри, стан поверхні, рухливість, болючість, наявність бурчання.

ПАЛЬПАЦІЯ СИГМОВИДНОЇ КИШКИ. Сигмовидну кишку пальпують в лівій клубовій ямці. Для цього чотири злегка зігнуті, складені разом пальці правої руки розміщують паралельно сигмовидній кишці, яка має косий проєкційний напрям: зверху ліворуч і вниз праворуч. Спочатку лікар зміщує шкіру в напрямі до пупка і під час видиху, коли розслабляється черевний прес, поступово занурює пальці в черевну порожнину і досягає її задньої стінки. Потім, не зменшуючи натискування, лікар проводить ковзний рух рукою разом із шкірою в напрямі, перпендикулярному до поздовжньої вісі кишки (в напрямі до пупартової зв'язки), і перекочує руку через поверхність кишки.

При пальпації сигмовидної кишки звертають увагу на її товщину, консистенцію, характер поверхні, перистальтику, рухливість, болючість. Сигмовидна кишка у здорової дитини пальпується у вигляді гладкого, щільнуватого, рухливого, неболючого циліндра, завтовшки до 2 см, який не бурчить.

Описані нормальні пальпаторні властивості залежать від стану стінок сигмовидної кишки і від характеру її вмісту, а тому найменші зміни властивостей кишки є наслідком патології. Зокрема, болючість при пальпації сигмовидної кишки пояснюється запальним процесом (сигмоїдит, перисигмоїдит, дизентерія). При цьому сигмовидна кишка пальпується у вигляді потовщеного циліндра, який має більш щільнувату консистенцію. Особливо вона стає тверда і збільшена в розмірах у дітей з хронічним запором (атонічним чи спастичним, мегаколоном) і виразковим колітом.

Из методички по терапии:

ПАЛЬПАЦИЯ СИГМОВИДНОЙ КИШКИ:

Первый момент – установка руки. Пальцы кладут в левой подвздошной области на границе средней и наружной трети линии, соединяющей пупок с передней верхней остью подвздошной кости, параллельно длиннику сигмовидной кости (располагается слева сверху вниз и вправо) (см. рис. Ia).

Второй момент – во время вдоха больного поверхностным движением пальцев правой руки по направлению к пупку создают кожную складку для свободного их скольжения (см. рис. Ib).

Третий момент – во время вдоха пальцы плавно погружают в брюшную полость (см. рис. Ib).

Четвертый момент – достигнув задней брюшной стенки, скользят по ней перпендикулярно к длиннику сигмовидной кишки по направлению от пупка к передней верхней ости подвздошной кости (локтевой край мизинца вместе с локтевым краем ногтевой фаланги четвертого пальца правой руки перекатываются через сигмовидную кишку (см. рис. Ib).

ПАЛЬПАЦИЯ СЛЕПОЙ КИШКИ:

Первый момент – установка пальцев. Ладонь кладут на правую подвздошную область так, чтобы линия полусогнутых сложенных вместе пальцев правой руки шла параллельно длиннику слепой кишки (см. рис. IIa). Основание кисти направлено к латеральному отделу живота.

Второй момент – сдвигание кожи по направлению к пупку поверхностным движением пальцев и образование складки (см. рис. IIб).

Третий момент – погружение пальцев в брюшную полость на выдохе до задней стенки живота (см. рис. IIв).

Четвертый момент – скользящее движение полусогнутых пальцев по задней брюшной стенке перпендикулярно длиннику кишки. При этом пальцы перекатываются по слепой кишке, которая ощущается в 80–85% случаев в виде гладкого упругого и слегка подвижного – (2–2,5 см), несколько расширяющегося книзу цилиндра с закругленным дном, шириной 3–4 см, урчащего при надавливании на него (см. рис. IIг).

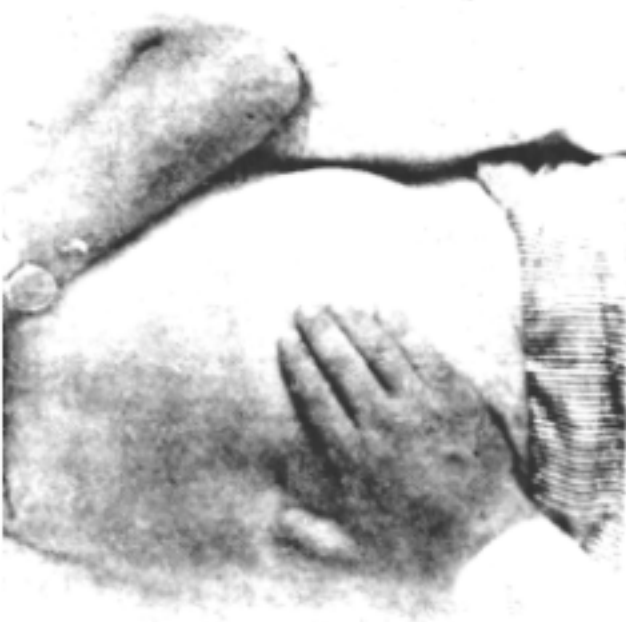

Рис. 1а Пальпация сигмовидной кишки
(Первый момент)

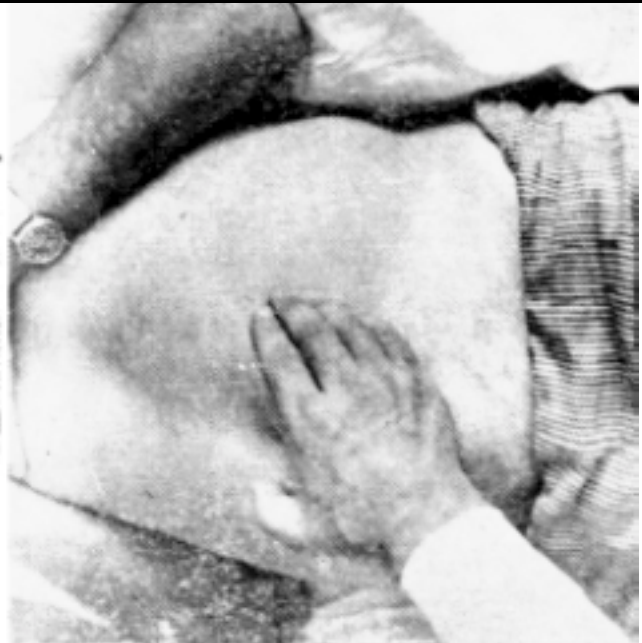

Рис. 1б Пальпация сигмовидной кишки
(Второй момент)

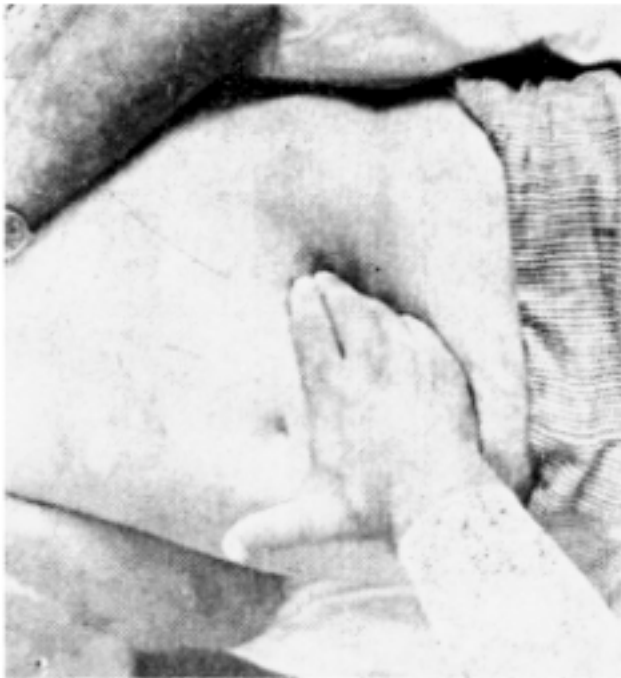

Рис. 1в Пальпация сигмовидной кишки
(Третий момент)

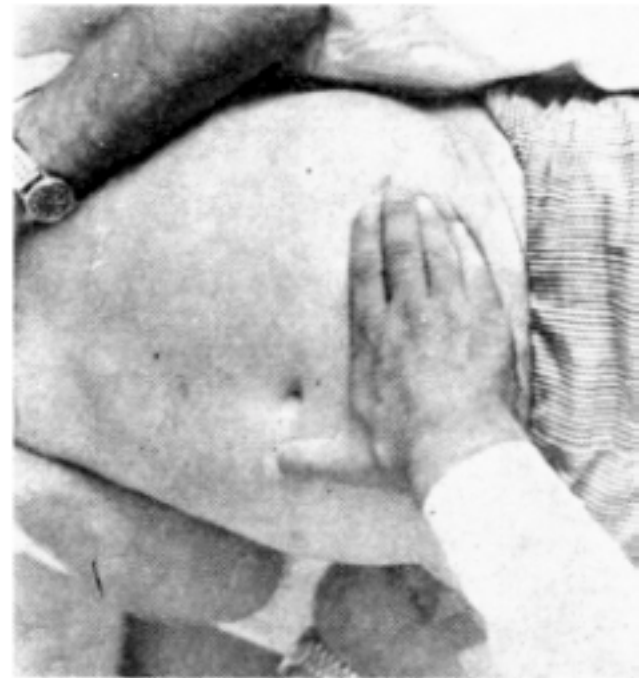

Рис. 1г Пальпация сигмовидной кишки
(Четвертый момент)

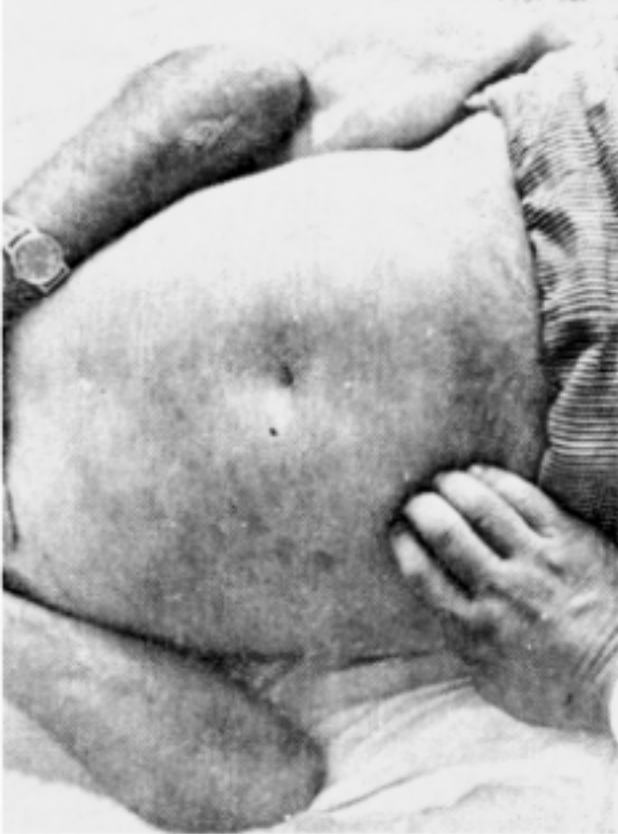

Рис. Па Пальпация слепой кишки
(Первый момент)

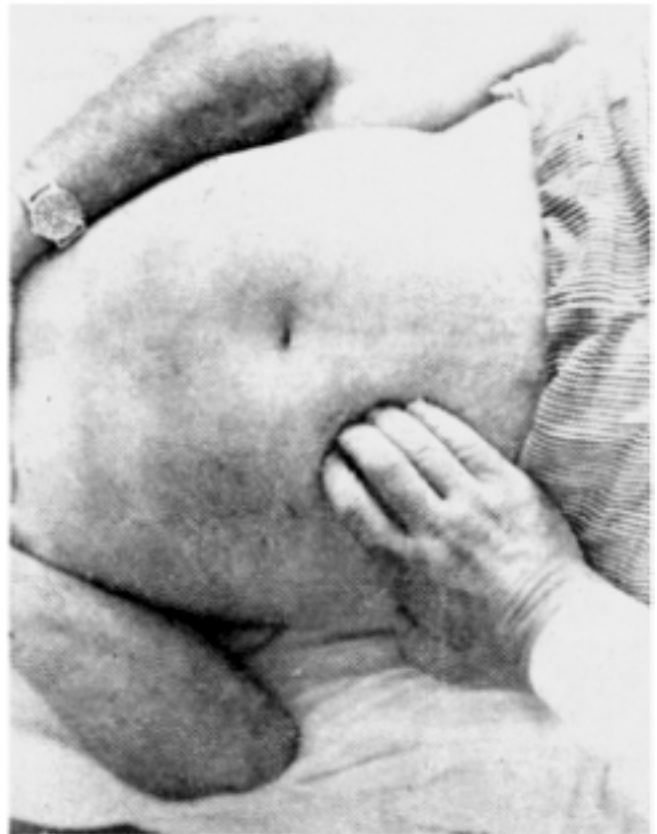

Рис. Пб Пальпация слепой кишки
(Второй момент)

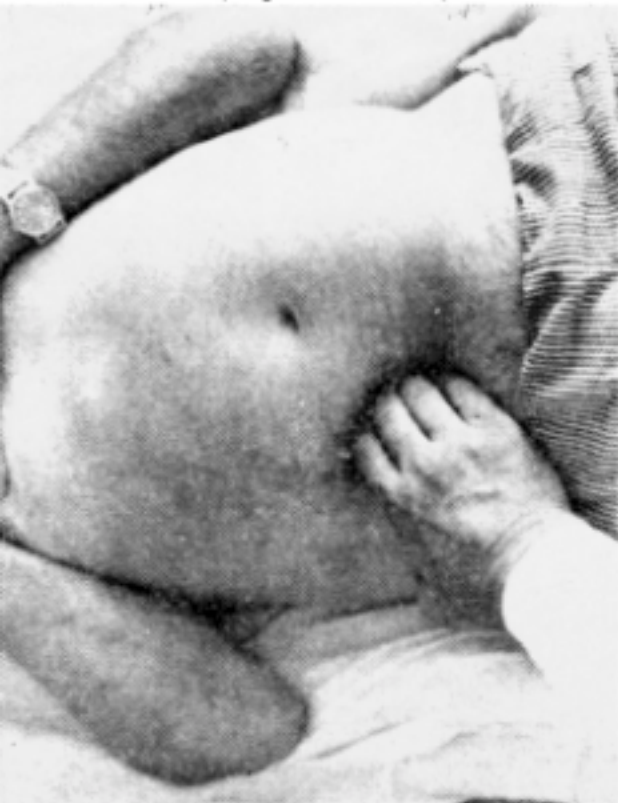

Рис. Пв Пальпация слепой кишки
(Третий момент)

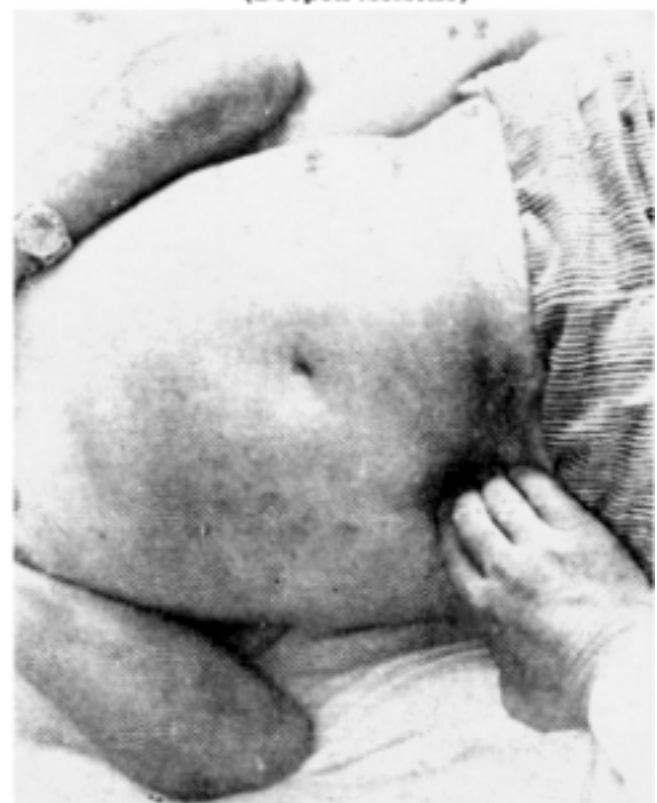

Рис. Пг Пальпация слепой кишки
(Четвертый момент)

ПАЛЬПАЦИЯ СЛПОЇ КИШКИ. Сліпу кишку пальпують в правій клубовій ямці. Поздовжня її вісь спрямована трохи косо: праворуч і зверху — вниз ліворуч, тому пальпувати

потрібно перпендикулярно до вісі органа в напрямі косо ліворуч зверху праворуч вниз вздовж правої пупково-остевої лінії або паралельно їй.

Техніка глибокої методичної пальпації сліпої кишки така ж, як і при пальпації сигмовидної кишки: злегка напівзігнуті пальці (рівномірно у всіх суглобах) правої руки розміщують паралельно сліпій кишці, дещо досередини від неї, потім зміщують шкіру в напрямку пупка і, зануривши пальці рук вглиб черевної порожнини до задньої стінки під час видиху дитини, роблять ковзний рух разом зі шкірою назовні, пересунувши при цьому пальці через сліпу кишку.

У здорових дітей сліпа кишка пальпується у вигляді циліндра товщиною 3-3,5 см, з гладкою поверхнею і помірно пружними стінками, неbolюча і малозміщувана.

Але консистенція, об'єм, форма і пальпаторно-акустичні явища сліпої кишки залежать від стану її стінок, кількості та якості її вмісту. Ці властивості кишки можуть зазнавати значних змін залежно від найрізноманітніших причин.

Надмірна рухливість сліпої кишки у дітей спостерігається при незавершеному повороті кишечника, тоді як втрата нормальної рухливості (патологічна фіксація) вказує на запальний процес. Це може бути перитифліт або перенесена апендектомія.

Як відомо, в нормальних умовах пальпація сліпої кишки є безболісна і тому любий біль при пальпації потрібно вважати патологічним явищем. Зокрема, болючість сліпої кишки вказує на запальний процес її слизових оболонок, який може виникати при дизентерії, черевному тифі, туберкульозі та інших захворюваннях.

ПАЛЬПАЦІЯ ПОПЕРЕЧНО-ОБОДОВОЇ КИШКИ. В більшості випадків поперечно-ободова кишка знаходиться на 3-4 см нижче межі шлунка. Праворуч вона має горизонтальне положення, але поступово від середньої лінії починає підніматися вліво косо.

Згідно з пропозицією професора В.П.Образцова, підтриманою Ф.О.Гаусманом, поперечно-ободову кишку пальпують двома руками — "білатеральна пальпація". Остання не тільки полегшує знайти поперечно-ободову кишку, але й дозволяє переконатися, що знайдений відрізок справді є поперечно-ободова кишка. М.Д.Стражеско (1936) писав: "Я знаходжу, що пальпація однією рукою дає ті ж результати, що і білатеральна, яка технічно не така зручна. Білатеральною пальпацією я користуюсь тільки тоді, коли я трохи не певен, чи є знайдена петля colon transversum або її треба визнати іншою кишкою".

Виходячи з цього, рекомендується білатеральна пальпація поперечно-ободової кишки. Для цього напівзігнуті пальці (у фалангових суглобах) правої і лівої рук розміщують на 2-3 см вище пупка з обох сторін від зовнішнього краю прямих м'язів живота. Потім зміщують шкіру складкою вверху і під час видиху поступово занурюють пальці в черевну порожнину. Коли досягли задньої стінки, роблять ковзний рух зверху вниз, намагаючись визначити кишку пальцями.

При пальпації поперечно-ободової кишки потрібно вивчити її пальпаторні властивості (консистенцію, рухливість та ін.), форму, діаметр, положення і акустичні явища.

У здорових дітей поперечно-ободова кишка пальпується у вигляді м'якого циліндра, який не бурчить, діаметром 2-2,5 см, досить рухливий і неbolючий.

Звичайно, вказані характеристики змінюються при патології. Так, зменшення діаметра кишки свідчить про спастичні явища, збільшення — про атонію, а її болючість та бурчання — про наявність коліту. Особливо виражені зміни при виразковому коліті, коли поперечно-ободова кишка стає щільна, скорочена, болюча при пальпації, а іноді горбувата на місці виразок.

Своєрідні пальпаторні особливості відмічаються при інвагінації, коли заглиблення досягає до поперечно-ободової кишки. При цьому спостерігається циліндрична пухлина, розміщена поперек живота, діаметром 3-5 см, досить щільної еластичної консистенції і болюча.

ПАЛЬПАЦІЯ ВИСХІДНОЇ І НИСХІДНОЇ КИШОК. Висхідний відрізок товстої кишки займає положення в правій, а нисхідний — в лівій бічних ділянках живота. Причому

на всьому своєму протязі ці відділи товстих кишок розміщені на м'якій підкладці, що заважає пальпації. Тому для обстеження висхідної і нисхідної частин товстої кишки застосовують бімануальну пальпацію, запропоновану професором М.Д.Стражеском (1922), а не професором В.Х.Василенком, як це помилково вказується в деяких підручниках.

Для цього ліву руку кладуть на поперек, а правою рукою проводять пальпацію згідно з загальними правилами глибокої ковзної пальпації. Розміщують напівзігнуті в фалангових суглобах пальці правої руки паралельно висхідній або висхідній кишці і зміщують шкіру в напрямку до пупка. Потім під час видиху, використовуючи дихальні екскурсії і розслаблення черевного преса, занурюють пальці в задню стінку черевної порожнини і ковзають по ній назовні.

При пальпаторному обстеженні вказаних частин товстої кишки звертають увагу на форму, величину, положення, властивості її стінок, ступінь рухливості, болючість і ті акустичні явища, які виникають при пальпації.

ПАЛЬПАЦІЯ ПЕЧІНКИ. В залежності від мети обстеження використовуються два види пальпації печінки: поверхнева ковзна і діафрагмально-інспіраторна.

Поверхнева ковзна пальпація за методикою професора М.Д.Стражеска використовується для орієнтовного визначення положення нижнього краю печінки і оцінки поверхні збільшеної печінки.

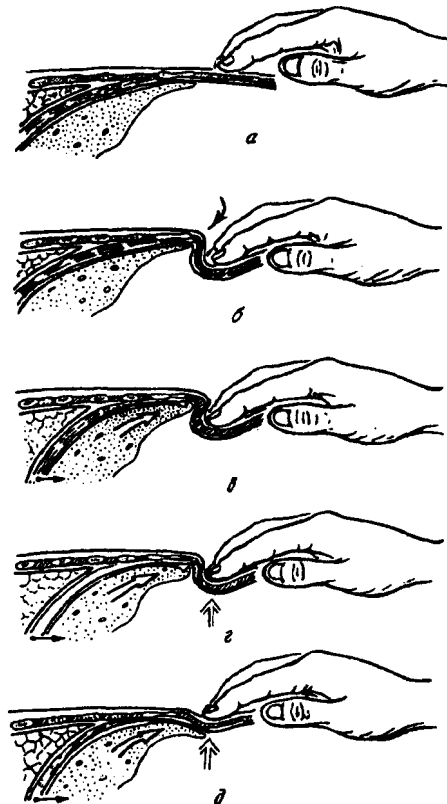
Діафрагмально-інспіраторна пальпація за методикою професора В.П.Образцова використовується для більш точного визначення нижнього краю печінки і оцінки його стану.

Методика ковзної пальпації печінки заключається в наступному. Хворий лежить на спині без подушки, ноги злегка зігнуті в кульшовому і колінному суглобах. Руки хворого витягнуті уздовж тулуба. Пальці (II-V) правої руки, що знаходяться на одній лінії, лікар ставить під реберною дугою і, трохи натиснувши на передню черевну стінку, виконує легкий ковзний рух зверху вниз. На місці, де кінчається печінка, тобто де проходить її край, утворюється відчуття зміни опору підлеглих тканин. При цьому ковзними рухами необхідно також відчути всю доступну пальпації поверхню печінки.

Ковзна пальпація застосовується переважно у дітей грудного та раннього віку, тому що у дітей до 5-7 років печінка, як правило, на 1-2 см виступає з-під реберної дуги.

Діафрагмально-інспіраторна пальпація печінки здійснюється завдяки тому, що під час вдиху скорочується діафрагма, і печінка при цьому зміщується вниз. Як відомо, задній край печінки, фіксований до діафрагми і нижньої порожнистої вени, обмежує її рухливість, і тому при опусканні печінка повертається навколо поперечної вісі переднім краєм донизу.

За технікою виконання діафрагмально-інспіраторна пальпація печінки є бімануальна. Вона включає чотири основних еле-



Мал. 24. Діафрагмально-інспіраторна пальпація печінки.

- а — установка рук на вихідну позицію;
- б — занурення пальців у черевну порожнину;
- в — початок вдиху, рука непорушна, печінка опускається і потрапляє в "кишеню";
- г — вислизування печінки з "кишені";
- д — оцінка локалізації і властивостей краю печінки.

менти (мал.24):

- 1) правильне положення обслідуваної дитини;
- 2) установка рук на вихідну позицію;
- 3) занурення пальців в черевну порожнину під час видиху дитини на невелику глибину, як правило, не більше 2-3 см;
- 4) дитину просять зробити глибокий, але не різкий вдих животом, а лікар затримує руку на попередній глибині і чинить опір виштовхуючій дії м'язів черевної стінки. На початку вдиху край печінки, опускаючись, потрапляє в "кишеню", яка утворюється над кінчиками пальпуючих пальців правої руки. Але потім підвищений внутрішньочеревний тиск, подолавши опір, виштовхує руку у вихідне положення. Одночасно край печінки вислизає з "кишені" і обходить кінчики пальців з тильної сторони на протилежну. В цей момент визначають локалізацію і властивості краю печінки.

Наводимо техніку діафрагмально-інспіраторної пальпації печінки в дослівному викладі професора В.П.Образцова (1914).

"Хворий з відкритим животом лягає горизонтально на спину, з злегка підведеною на невисокій подушці головою, з приведеними до тулуба плечима і з покладеними на грудях руками. Плечі приводяться до тулуба для того, щоб утруднити хворому користування при вдихальному розширенні грудей великими вдихальними мускулами (*mm. pectorales majores*), які прикріплюються до плечових кісток, і тим змусити його при глибокому диханні використовувати грудочеревну перетинку, яка при скороченні, особливо посиленому, зсуває донизу органи, що лежать під нею.

Лікар сідає на стілець поруч ліжка або софи хворого, обличчям до нього, кладе долоню і останні чотири пальці лівої руки на праву поперекову ділянку і почасти на останні два ребра, а великим пальцем лівої руки стискує реберну дугу спереду. Стискування лівою рукою правою поперековою ділянкою подає вперед задню черевну стінку; стискування реберного края великим пальцем має взагалі перешкоджати розширенню грудної клітки.

Долоня правої руки плашма кладеться з випростаними другим-п'ятим пальцями (передні пальці при цьому трохи згинаються), закінчення яких, лежачи на одній лінії, заходить за край правої реберної дуги.

Встановивши пальці обох рук, пропонують хворому зробити глибоке вдихання. Разом з вдихальним скороченням діафрагми передній, нефіксований край печінки обов'язково рухатиметься донизу. Але цей рух при вказаній вище установці обох досліджуваних рук буде відбуватися з деякими труднощами, а саме: сковзючи під впливом скорочення діафрагми спочатку по її поверхні або по задній поверхні черевної стінки, край печінки попадає в штучну кишеню, утворювану натискуванням черевної стінки досліджуваними пальцями. Він стає спереду їх нігтьових поверхонь, але під впливом дальшого скорочення діафрагми вислизає з кишені, обходить верхівку досліджуваних пальців, і, опускаючись далі донизу, проходить через черевну стінку в стикання з пучками досліджуваних пальців, стаючи позаду них".

Таким чином, при проведенні діафрагмально-інспіраторної пальпації печінки необхідно:

- 1) розпочинати пальпацію на рівні пупка або дещо нижче. Причому чим молодший вік дитини, тим нижче потрібно розпочинати пальпацію;
- 2) якщо поставлені на певній висоті пальці не зустрічають при діафрагмальному диханні краю печінки, то поступово (на 1 см) рухатися вгору і, не зустрічаючи печінкового краю, рухатися ще на 1 см вище і т.д. Такі рухи здійснювати послідовно, доки не пропальпується край печінки;
- 3) здійснювати пальпацію зовні від прямих м'язів живота, де черевна стінка більш піддатлива. Це топографічно майже відповідає *lin. medioclavicularis dextra*;
- 4) лінія пальпуючих пальців правої руки повинна бути паралельна краю печінки.

При пальпації нижнього краю печінки необхідно звернути увагу на його локалізацію, форму (гострий, закруглений), консистенцію (м'який, твердий), характер (рівний, нерівний) та болючість. Для оцінки стану поверхні печінки, якщо вона виступає з-під реберної дуги,

пальцями правої руки проводять ковзні рухи по ній. При цьому визначають також її консистенцію, характер (рівна, горбкувата або горбаста) і болючість при пальпації.

У здорових дітей до 5-7-річного віку нижній край печінки може на 1-2 см виступати з-під реберної дуги, тоді як у дітей, старших 7 років, знаходиться на рівні реберної дуги. Нижній край печінки у здорових дітей гострий, м'яко-еластичний і не чутливий при пальпації.

Потрібно пам'ятати, що пальпація печінки у дітей, особливо старшого віку, не завжди свідчить про її збільшення. Це можливо при гепатоптозі внаслідок квоності мускулатури черевного преса та зниженні тонусу, а також при опусканні печінки в результаті патологічних процесів в грудній порожнині, таких як пневмонія, плеврит, емфізема тощо.

Але при багатьох патологічних процесах в організмі дитини може спостерігатися дійсне збільшення печінки (гепатомегалія). Це має місце при захворюваннях паренхіми печінки (гострий і хронічний гепатити різної етіології, ангіохолецистит, цироз печінки та ін.), порушеннях кровообігу (застійна печінка при декомпенсованих захворюваннях серця, тяжкому перебігу пневмонії та ін.), обміну речовин (амілоїдоз, жирова дистрофія печінки, глікогеноз, ліпоїдоз та ін.), інфільтративних процесах в печінці (карцинома, саркома, абсцес, ехінокок та ін.), інфекційних хворобах (сепсис, природжений токсоплазмоз та ін.) та гематологічних захворюваннях (лейкоз, злаякісна анемія, гемолітична анемія та ін.).

В більшості випадків патологічні процеси, що спричиняють збільшення печінки, дозволяють вивчити її консистенцію, характер поверхні, форму і властивості нижнього краю та переконатися в болючості або чутливості органа при пальпації. Наприклад, гладка, рівна, м'яка печінка з гострим або закругленим краєм, болюча (або чутлива) при пальпації буває при гепатитах, холангітах та порушеннях кровообігу. У хворих на цироз печінки та з неопластичними процесами (лейкоз, лімфогранулематоз та ін.) поверхня печінки нерівна (горбаста), а її край твердий. У дітей з порушенням обміну речовин (глікогеноз, ліпоїдоз та ін.) печінка значно збільшена, тверда, має гладку поверхню, але безболісна при пальпації.

Зменшення печінки у хворих дітей характерне для дистрофічних процесів, які відбуваються при вірусних гепатитах, особливо типу В, та цирозах печінки.

Нарешті, зменшення печінкової тупості, хоч у дітей це буває дуже рідко, спостерігається при скупченні газу під діафрагмою в результаті перфорації виразки шлунка чи дванадцятипалої кишки. Це призводить до підвищення внутрішньочеревного тиску, який піднімає печінку вгору.

Для диференціації збільшення (або зменшення) чи опускання печінки необхідно методом перкусії визначити локалізацію її верхнього та нижнього краю.

Из методички по терапии:

ПАЛЬПАЦИЯ ВОСХОДЯЩЕЙ И НИСХОДЯЩЕЙ ЧАСТИ ОБОДОЧНОЙ КИШКИ:

При пальпации применяется бимануальная пальпация. Кисть левой руки подкладывается под левую, а затем и правую половины поясницы, а пальцами правой руки производят по общим правилам пальпацию до возникновения ощущения соприкосновения с левой рукой и скользят кнаружи перпендикулярно оси кишки. Полусогнутые в суставах и сомкнутые вместе пальцы правой руки устанавливают в область правого и левого флангов, по краю прямой мышцы живота, параллельно кишке, у места ее перехода в слепую (или сигмовидную) кишку (см. рис. III).

ПАЛЬПАЦИЯ ПЕЧЕНИ

Прежде чем пальпировать печень, рекомендуется перкуторно определить ее границы. Это позволяет не только судить о величине печени, но и определить, с какою места следует начинать пальпацию.

При перкуссии печени больной должен находиться в горизонтальном положении. При определении верхней границы абсолютной тупости печени пользуются всегда тихой перкуссией, применяя перкуссию пальцем по пальцу или лучше всего, изолированную перкуссию одним пальцем по способу Образцова. Этот способ более точен и для определения нижнепереднего края печени.

Верхнюю границу абсолютной печеночной тупости можно определять по всем линиям, которые используются для нахождения нижнего края легких, ни обычно ограничиваются перкуссией по правым окологрудной, срединно-ключичной и передней подмышечной линиям. Перкутируют сверху вниз от ясного легочного звука до тупого. В норме верхняя граница печеночной тупости располагается по правой окологрудной линии в V межреберье, по срединно-ключичной—на VI ребре и по передней подмышечной—на VII ребре.

По Образцову определение нижней границы печени проводится по следующим линиям: по левой окологрудной линии, по передней срединной линии, по правой окологрудной линии, по срединно-ключичной линии, по передней подмышечной линии.

У здорового человека нормостенического телосложения нижняя граница печеночной тупости по левой окологрудной линии располагается по нижнему краю левой реберной дуги, на передней срединной — на границе между верхней и средней третями расстояния от мечевидного отростка до пупка, по правой окологрудной — на 2 см ниже реберной дуги, по срединно-ключичной — по реберной дуге, по передней подмышечной — на X ребре. Перкутируют снизу вверх от тимпанического звука до тупого. Палец-плессиметр устанавливают на уровне пупка и ниже, параллельно нижней границе печени.

Высота печеночной тупости по правой окологрудной линии в норме равна 8 — 10 см, по срединно-ключичной — 9—10 см и по передней подмышечной 10—12 см (у женщин меньше на 1—2 см).

Пальпация печени по Образцову—Стражеско проводится для обнаружения нижнего края печени и характеристики его свойств. Кроме того, при пальпации определяют переднюю поверхность печени и ее свойства.

Во время исследования больной лежит горизонтально на спине, со слегка приподнятой на невысокой подушке головой, с приведенными к туловищу плечами и с положенными на груди руками. При таком положении рук больного ограничивается подвижность грудной клетки и увеличивается амплитуда экскурсии диафрагмы и, следовательно, увеличивается подвижность нижнего края печени. Пальпация печени проводится не только в горизонтальном положении, но и в вертикальном и на левом боку. Врач сидит справа от больного, лицом к нему.

Пальпация печени по Образцову—Стражеско сводится к трем моментам:

Первый момент. Установка рук врача: левой рукой охватывают нижний отдел правой половины грудной клетки, чтобы ограничить ее подвижность. Правую руку кладут ладонями на область правого подреберья, перпендикулярно к исследуемому краю печени между правой пригрудной и передней подмышечной линиями. Средний палец слегка согнут и находится приблизительно на правой среднеключичной линии. Пальцы установлены на 1—2 см ниже нижней границы печени, найденной при перкуссии (см. рис. IVа).

Второй момент. Кончики пальцев правой руки на выдохе слегка надавливают на брюшную стенку (не глубже, чем на 2-3 см) (см. рис IVб).

Третий момент. Пальпация края печени. Врач просит больного сделать глубокий вдох. При этом нижний край печени, скользя вниз, попадает в искусственный карман, образованный давлением брюшной стенки пальпирующими пальцами, и оказывается спереди ногтевых поверхностей фаланг. Под влиянием дальнейшего сокращения диафрагмы нижний край печени обходит пальцы и выскользывает из-под них, опускаясь дальше вниз (см. рис IVв). В этот момент врач получает тактильное ощущение, на основании которого составляет характеристику свойств нижнего края печени. Рука исследующего все время остается неподвижной, прием повторяют несколько раз. При прощупывании нижнего края печени следует обратить внимание на:

1. Его локализацию.
2. Форму (острый, закругленный).
3. Консистенцию.
4. Характер (гладкий, бугристый).
5. Наличие в нем вырезок.
6. Чувствительность при пальпации.

Пальпация поверхности печени: четыре пальца правой руки кладут ладонями на область правого подреберья. Скользящими движениями ощупывают всю доступную поверхность органа, которая может быть мягкой или плотной, гладкой или бугристой.

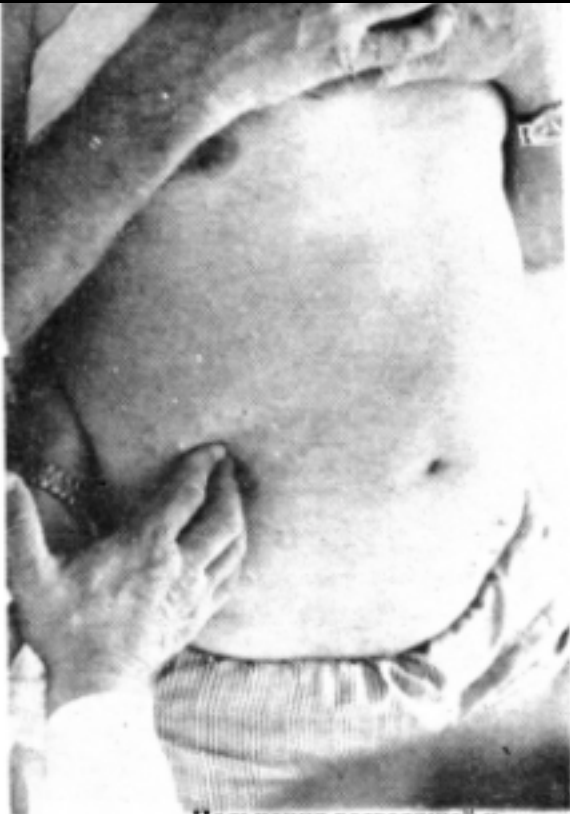

Рис. III Пальпация восходящей и нисходящей части ободочной кишки

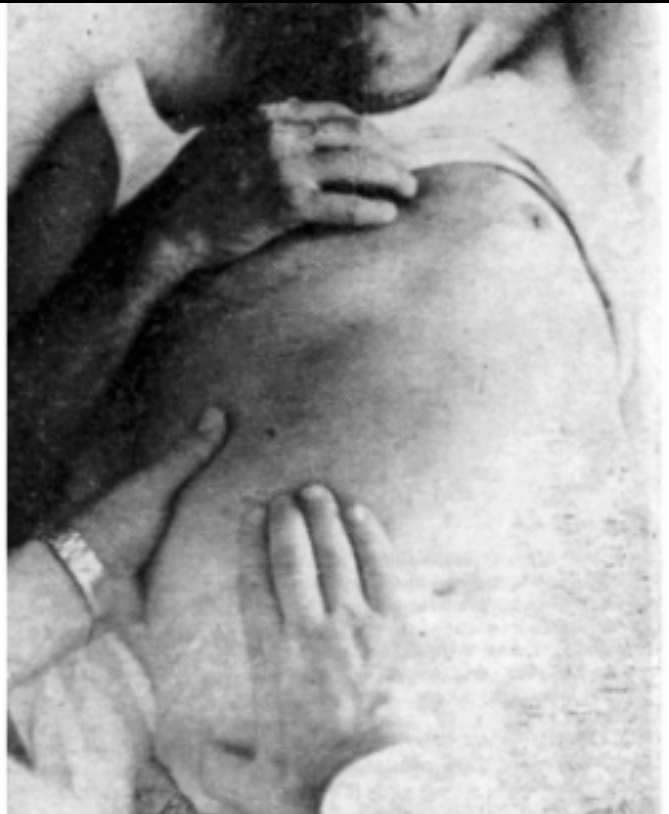

Рис. IVа Пальпация печени (Первый момент)

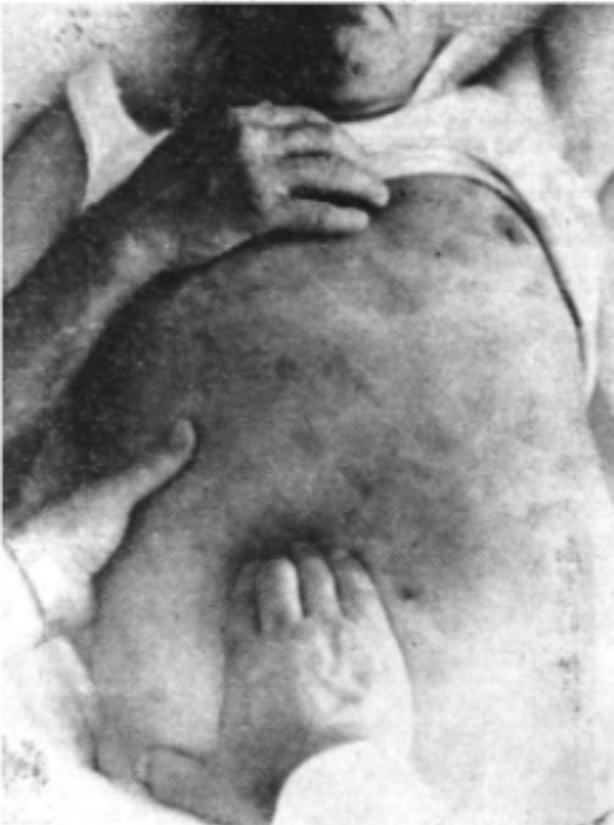

Рис. IVб Пальпация печени (Второй момент)

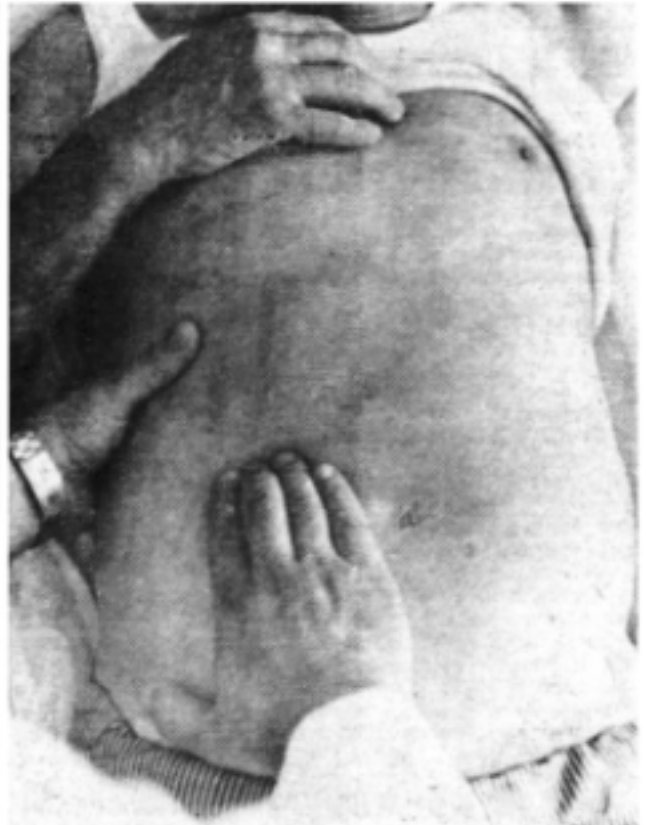

Рис. IVв Пальпация печени (Третий момент)

ПАЛЬПАЦИЯ ПІДШЛУНКОВОЇ ЗАЛОЗИ. Підшлункова залоза розміщується досить глибоко і фіксована в складках очеревини на рівні верхніх поперекових хребців. Вона мало змінює своє положення при диханні та зміні положення тіла і майже недоступна для дослідження.

Пальпацію підшлункової залози у дітей здійснюють за методикою Гротта. Найкраще її проводити вранці натще, в лежачому положенні дитини зі злегка зігнутими ногами. Ліву руку, стиснену в кулак, лікар підкладає під попереk дитини, а правою рукою здійснює пальпацію, занурюючи пальці під час видиху в черевну порожнину ліворуч по зовнішньому краю прямого м'яза живота на 2-3 см вище рівня пупка. Досягнувши задньої стінки черевної порожнини, ковзає пальцями в напрямі зверху донизу.

Підшлункова залоза в нормі пальпується у вигляді циліндра м'якої консистенції діаметром близько 1 см, який має косе поперечне положення.

При пальпації підшлункової залози у більшості здорових дітей отримують негативні результати. Тільки при особливо сприятливих умовах для пальпації (значному зменшенні підшкірної клітковини, гіпотонії м'язів черевного преса) і значному збільшенні об'єму органа та зміни його консистенції вдається пропальпувати підшлункову залозу. Але це поодинокі випадки, і тому в повсякденній клінічній практиці пальпацію підшлункової залози, як правило, не проводять, а пальпують її тільки при наявності ознак її ураження.

При панкреатитах підшлункова залоза пальпується значно частіше, виразніше і буває збільшена, щільніша і болюча.

ПЕРКУСІЯ живота у дітей, як метод дослідження органів травлення має другорядне значення. Справа в тому, що доводиться відрізнити положення, форму і величину органів за зміною відтінків тимпанічного звуку, а це дуже складно і може призвести до помилок. У здорових дітей при перкусії живота над всією поверхнею відзначається тимпанічний перкуторний звук, який більш високий над шлунком і більш низький (тупотимпанічний) над ділянкою товстих кишок (в фланках і над пупком), а в ділянці тонких кишок (нижче пупка) — має проміжний характер. Але ці відмінності досить умовні, оскільки на характер перкуторного звуку впливає наповненість шлунка їжею, повітрям чи секретом, а кишок — калом. Тому в клінічній практиці перкусію використовують для визначення метеоризму (скупчення газів в кишках) і наявності вільної рідини в черевній порожнині (асцит). При цьому перкусію проводять в різних положеннях хворого: стоячому, лежачи на спині та на боку.

Спочатку визначають наявність асциту чи метеоризму в стоячому положенні дитини. Це здійснюють перкутуючи живіт зверху вниз по білій (середній) лінії і таким чином визначають рівень рідини (початок тупості) або наявність метеоризму за тимпанічним характером звуку. Але перш ніж проводити перкусію, потрібно звільнити сечовий міхур, тому що вільна рідина опускається вниз, і наповнений сечовий міхур можна помилково прийняти за асцит.

Прийнято вважати, що вільна рідина в черевній порожнині у дітей виявляється у вертикальному положенні тільки тоді, коли її об'єм перевищує 200-250 мл. Саме тому асцит обов'язково потрібно визначати в положенні хворого лежачи на спині. Для цього тихо перкутують ділянку живота, переходячи поступово на обидві сторони від білої лінії і вниз. Перкутуючий палець ставлять паралельно середній лінії живота. Якщо в черевній порожнині є вільна рідина, то в тих місцях, де вона збирається перкуторний звук буде тупий або притуплений. В ділянках, в яких знаходяться газ о місткі органи (шлунок, кишки) або вільний чи інкапсульований газ, перкуторний звук тимпанічний. Як правило, при перкусії живота в положенні хворого на спині тупий звук виявляється над фланками, а в ділянці пупка — тимпанічний звук, тому що вільна рідина збирається в пологих місцях.

Якщо нема впевненості про наявність асцита, то, повернувши хворого на бік, в пологій частині живота, в яку рідина опускається внаслідок ваги, при перкусії одержують тупий звук, а з протилежного боку — тимпанічний. Повернувши хворого на другий бік, вислуховують тупий звук в тому місці, де був тимпанічний, а тимпанічний, де був тупий. Але в тих випадках, коли в черевній порожнині утворюються спайки, то вільна рідина інкапсульована, і характер перкуторного звуку практично не змінюється при зміні положення хворого.

В деяких випадках при перкусії не отримують досить чітких даних про наявність асцита. Тому його визначають за допомогою поштовхової пальпації і проводять це таким чином. Ліву руку прикла дають до бічної поверхні правої половини живота хворого, а пальцями правої руки наносять короткий поштовх по черевній стінці з протилежної (лівої) сторони.

Якщо в черевній порожнині є вільна рідина, то поштовх спричиняє її коливання, які передаються на протилежну сторону у вигляді хвилі і виразно сприймаються лівою рукою дослідника як симптом "хвилі".

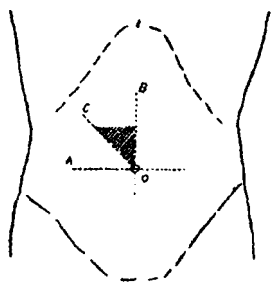
Але при невеликій кількості рідини і різкому напруженні м'язів черевного преса можуть виникати сумніви в тому, чи не передається хвиля по напруженій черевній стінці або петлями кишок. Для того, щоб упевнитись, що хвиля передається саме рідиною, потрібно прикласти долоню ребром до білої лінії і трохи натиснути (це робить помічник дослідника). Якщо хвиля передається по черевній стінці або кишках, то цей спосіб перешкоджає передачі, чого не буває при асциті.

У хворих дітей асцит може мати застійне і запальне походження. В результаті застійних явищ в системі кровообігу утворюється трансудат, а при запальному процесі — ексудат. Утворення трансудату спостерігається при загальному венозному застої, генералізованих набряках та порталній гіпертензії. Так, трансудативний асцит виникає у хворих з декомпенсованими пороками серця, гломерулонефритом, нефротичним синдромом, вірусним гепатитом, цирозом печінки. Ексудативний асцит спостерігається у дітей, хворих на перитоніт різноманітної етіології (пневмококковий, туберкульозний та ін.).

Метеоризм у дітей може зустрічатися при пілоростенозі, хворобі Гіршпрунга, непрохідності кишок, холециститі, гастроентериті, целиакії та інших захворюваннях.

ВИЗНАЧЕННЯ ПАЛЬПАТОРНО-ПЕРКУТОРНИХ СИМПТОМІВ УРАЖЕННЯ ОРГАНІВ ТРАВЛЕННЯ. При гастриті біль пальпаторно виявляється в надчеревній ділянці по білій лінії, а також дещо зліва від неї.

При дуоденіті, загостренні виразки дванадцятипалої кишки та панкреатиті біль виявляється пальпаторно в надчеревній ділянці та в зоні Шоффара (Chauffard'a). Зона Шоффара — це ділянка, яка знаходиться між бісектрисою правого верхнього кута, утвореною горизонтальною і вертикальною лініями, проведеними через пупок, і білою лінією живота (мал. 25).



Мал. 25. Зона Шоффара.
CO — бісектриса $\angle AOB$,
SOB — чутлива зона при
захворюваннях
підшлункової залози.

Симптом Менделя ("молоточковий" симптом) — біль, що виникає при постукуванні в зоні Шоффара складеними в молоточок вказівним, середнім і безіменним пальцями. Цей симптом позитивний при дуоденіті та загостренні виразки дванадцятипалої кишки.

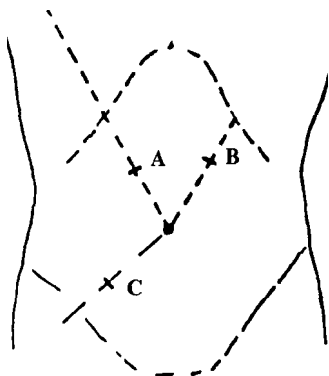
У хворих на панкреатит виявляється болючість в точках Дежардена (Desjardins) і Мейо-Робсона (Mayo-Robson), а також позитивні симптоми Мейо-Робсона, Керте (Korte) і Кача (Katsch).

Точка Дежардена знаходиться на 5 см вище пупка на лінії, яка проведена від пупка до верхівки пахової ямки. Вона відповідає проекції головки підшлункової залози, і наявність болючості в цій точці вказує на запалення головки підшлункової залози (мал. 26).

Точка Мейо-Робсона — больова точка, яка виявляється пальпаторно при запаленні хвостової частини підшлункової залози. Ця точка знаходиться на лінії, що з'єднує пупок з серединою лівої реберної дуги, але не досягає на одну третину її краю (мал. 26).

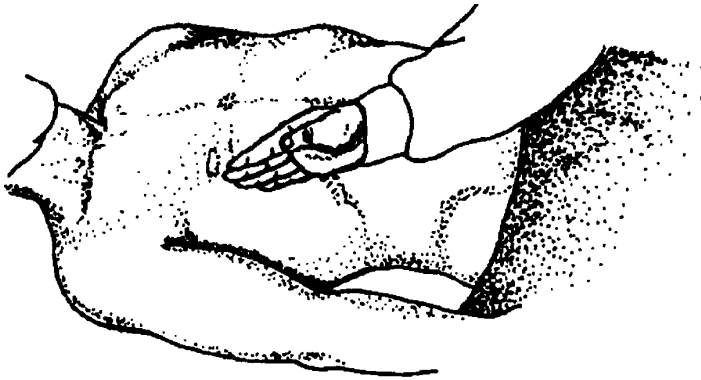
Симптом Мейо-Робсона — це біль в лівому реброво-хребтовому куті. Для визначення цього симптому руки розміщують на бокових поверхнях живота так, що великі пальці спрямовані на передню стінку, а чотири пальці рук — в сторону реброво-хребтового кута ліворуч і праворуч. Рівномірне натискування пальцями в правому і лівому кутах виявляє біль ліворуч.

Симптом Керте — поперечно розташована м'язова резистентність над пупком (в надчеревній ділянці), яка топографічне відповідає положенню підшлункової залози.

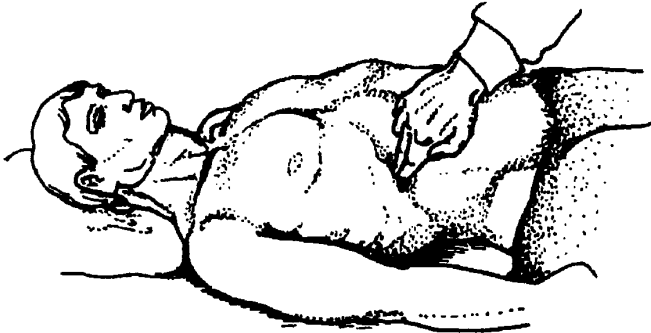


Мал. 26. Больові точки при
пальпації ділянки живота:
А — точка Дежардена
В — точка Мейо-Робсона
С — точка Мак Бернея

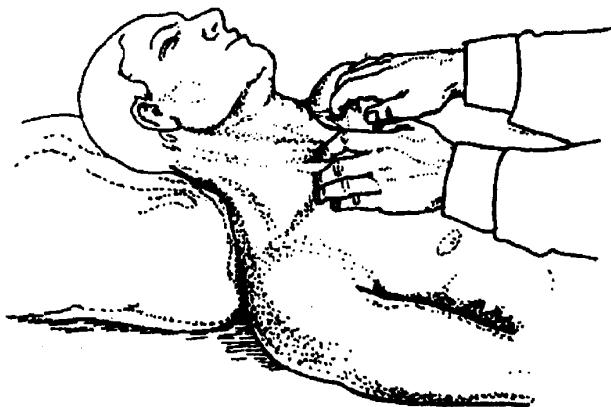
Симптом Кача — різка болючість ліворуч по зовнішньому краю прямого м'яза живота на рівні Th 6-8.



Мал. 27. Визначення симптома Ортнера.



Мал. 28. Визначення симптомів Кера та Мерфі



Мал. 29. Визначення симптома Георгієвського-Мюссі

Для діагностики патології жовчного міхура (холецистит) і печінки користуються такими симптомами:

а) симптом Ортнера — рівномірне постукування ребром долоні по правій і лівій реберній дузі викликає больове відчуття праворуч при ушкодженні жовчного міхура і печінки (мал. 27);

б) симптом Єгоров — біль, що виникає при постукуванні по руці, яка знаходиться на правій реберній дузі. Для порівняння постукують також і ліворуч;

в) симптом Кера — біль, що виникає при пальпації в місці перетину зовнішнього краю правого прямого м'яза живота з правою реберною дугою (точка проекції жовчного міхура) (мал. 28);

г) симптом Мерфі — біль, що виникає в момент вдиху дитини після занурення пальців правої руки лікаря нижче краю реберної дуги в точці проекції жовчного міхура (мал. 28);

д) симптом Георгієвського-Мюссі (de Mussy) — при натискуванні пальцем між ніжками *m.sternocleidomastoideus* спостерігається больове відчуття справа (phrenicus-симптом) (мал. 29);

е) симптом Лепіне — біль, що виникає при постукуванні зігнутими пальцями в ділянці жовчного міхура.

Для діагностики гострого апендициту визначають наявність болю в точці Мак-Бернея (McBurney), позитивні симптоми Щоткіна-Блюмберга (Blumberg) і Ровсинга (Rovsing).

Точка Мак-Бернея — больова точка, що виявляється при пальпації між зовнішньою і середньою третинами лінії, проведеної між пупком і гребінцем клубової кістки (мал. 26).

Симптом Щоткіна-Блюмберга визначають таким чином. Лікар обережно натискує правою рукою на черевну стінку в правій клубовій (здухвинній) ділянці, а потім швидко знімає її з черевної стінки. При наявності запального процесу на момент зняття руки хворий відчуває різкий біль, і симптом вважається позитивним.

Симптом Ровсинга — посилення болю, що виникає при натискуванні в правій клубовій ділянці в момент підняття витягнутої правої ноги хворого.

АУСКУЛЬТАЦІЯ має найменше значення для діагностики захворювань органів травлення у дітей, але в деяких випадках вона допомагає підтвердити той чи інший діагноз.

При вислуховуванні живота у здорової дитини можна почути звуки ("кишкові шуми"), які виникають внаслідок перистальтики кишок. Інтенсивність цих звукових явищ невелика, але при патології звуки можуть посилюватись, послаблятися або зовсім зникати.

Посилення "кишкових шумів", що нагадують булькотіння, можна вислуховувати без стетофонендоскопа і навіть на відстані від хворого, спостерігається при посиленні перистальтики кишок і їх звуженні. Посилена перистальтика кишок визначається, зокрема, при гострому запаленні слизової оболонки тонких і товстих кишок (ентерит, коліт), при інвагінації (заглиблення кишки в кишку). Звуження кишок відбувається при стенозі (пухлина, пілоростеноз, непрохідність, спайки та ін.) і призводить до посилення перистальтики вище рівня стенозу.

Важливе діагностичне значення для оцінки деяких процесів в черевній порожнині має зникнення любых акустичних явищ. Наприклад, повністю відсутні "кишкові шуми" при атонії кишок, що виникає у хворих з гострим перитонітом внаслідок непрохідності.

Деяку клінічну цінність має змішаний метод дослідження — аускультация і перкусія — аускультативна перкусія (аускультофрікція). За допомогою цього методу визначають положення (межі) і розміри шлунка. При аускультофрікції дитина знаходиться в положенні лежачи на спині. На черевну стінку в ділянці проекції шлунка (зліва від середньої лінії на 3-4 см вище пупка) лікар ставить стетофонендоскоп і одночасно пальцем руки виконує легкі шкрябаючі рухи по черевній стінці, поступово віддаляючись від стетофонендоскопа. Доки палець переміщується в зоні, яка відповідає місцезнаходженню шлунка, через стетофонендоскоп вислуховується шарудіння, яке відразу зникає, як тільки палець виходить за межі шлунка. Місцезнаходження пальця, коли зникають звукові явища, відповідає межам шлунка.

Положення нижньої межі шлунка у здорових дітей залежить від багатьох факторів (ступінь наповнення, рівень внутрішньочеревного тиску, будова тіла та ін.), тому зміщення межі має діагностичне значення тільки в тих випадках, коли воно досить виражене. Низьке стояння межі шлунка вказує на опускання (гастроптоз), розширення або різку атонію його мускулатури.

4.7 Нервова система

ОЦІНКА стану нервової системи дитини ґрунтується на сукупності даних анамнезу, огляду, клінічного (неврологічного) обстеження і на результатах додаткових методів дослідження.

Стан нервової системи досліджують послідовно, дотримуючись схеми, яка наведена нижче:

1. Загальна оцінка поведінки дитини, відповідність її нервово-психічного розвитку вікові, рівень її свідомості.
2. Загальний огляд (поза, огляд голови, обличчя та ін.).
3. Дослідження функції черепних нервів.
4. Дослідження поверхневих і сухожильних рефлексів.
5. Дослідження чутливості.
6. Проби на координацію рухів.
7. Дослідження функцій вегетативної нервової системи.
8. Виявлення патологічних рефлексів.

Дослідження стану нервової системи дитини лікар-педіатр розпочинає при першому ж контакті. Він повинен оцінити здатність дитини реагувати на огляд, оточення, її свідомість (ясна, затьмарена, сплутана, непритомний стан, маячення), настрій, увагу, пам'ять, мову (швидка, кваплива, спокійна, некваплива) та й розлади (дизартрія, заїкання, скандована тощо). Обов'язково оцінюється нервово-психічний розвиток дитини, її рухові навички, відповідність рівня її статокінетичного розвитку вікові.

При огляді звертають увагу на положення хворої дитини, що може мати важливе діагностичне значення. Положення хворого може бути активне (вільно міняє положення в ліжку,

сидить, стоїть, ходить), вимушене (знаходиться в одній позі) і пасивне (лежить нерухомо). Вимушене і пасивне положення є патологічними позами, що часто свідчить про ураження нервової системи. Серед таких патологічних поз діагностичне значення має опістотонус — дугоподібне вигинання спини внаслідок тонічного скорочення довгих м'язів (голова закинута назад, хворий торкається ліжка лише потилицею і тазом або п'ятами), яка спостерігається у хворих на правець. Типовою є поза у хворих на менінгіт (так звана менінгеальна поза): дитина лежить на боці із закинutoю головою і підтягнутими до запалого живота ногами.

Обов'язково звертають увагу на координацію рухів і ходу дитини, яка може бути нормальною, атактичною, паретичною або геміплегічною. Спостерігається ще хода качина (перевальцем) — при вродженому двосторонньому вивиху стегна, зменшенні шийнодіафізарного кута стегнової кістки (соха vara), слабості м'язів тазового пояса; незграбна — при двосторонній плоскій стопі; хитка — при пухлинах мозку, ураженні мозочка; обережна із зігнутим або нерухомим тулубом — при болю в поперековій ділянці.

Подальше дослідження стану нервової системи включає послідовний огляд голови, обличчя, тулуба, верхніх і нижніх кінцівок.

При огляді голови звертають увагу на її положення (нерухома, нахилена в бік, закинута назад), форму черепа, його розміри, наявність асиметрії, деформацій.

Огляд обличчя дитини дозволяє оцінити ширину очних щілин, вип'ячування (екзофтальм) або западання (енофтальм) очного яблука, опущення верхньої повіки (птоз), неповне закриття повік (лагофтальм), згладженість носогубної складки та їх асиметрію.

Птоз у дитини спостерігається при недорозвиненості м'яза, який піднімає верхнє повіко, або при аплазії ядра окорухового нерва. Лагофтальм виникає на стороні ураження при периферичному парезі лицевого нерва, ураженні ядра, локалізованого у варолієвому мості, корінця або нерва.

При огляді можна виявити також косоокість, для якої характерний обмежений рух ока в одному або декількох напрямках, тремтіння очних яблук (ністагм — горизонтальний, вертикальний, обертальний) і оцінити стан зіниць, наприклад звуження (міоз), розширення (мідріаз) та їх нерівномірність (анізокорія).

Оглядаючи тулуб, верхні та нижні кінцівки звертають увагу на наявність паралічів і парезів, гіперкінезів, судорог, тремтіння, атетозу та інших ознак ураження нервової системи.

Внаслідок ураження різних ділянок рухових відділів центральної або периферичної нервової системи можуть виникати парези (послаблення рухів) або паралічі (відсутність рухів). За локалізацією ураження нервової системи розрізняють центральні (спастичні) і периферичні (атонічні, мляві) парези чи паралічі.

Центральні паралічі виникають при ураженні великих пірамідних клітин кори великих півкуль і пірамідного шляху. Це супроводжується підвищенням м'язового тону (гіпертонія) і сухожильних рефлексів (гіперрефлексія), появою патологічних рефлексів та зниженням шкірних рефлексів (гіпорефлексія) або їх відсутністю (табл. 16).

Периферичний параліч виникає внаслідок ураження рухових ядер черепних нервів, передніх стовпів спинного мозку, передніх корінців, нервових сплетень і окремих нервів. Клінічно периферичний параліч характеризується зниженням або відсутністю тону м'язів, сухожильно-періостальних рефлексів, атрофією м'язів, зміною електростимуляційної реакції м'язів і м'язів. У випадках ураження передніх стовпів спинного мозку може спостерігатися також фібрилярне тремтіння м'язів (табл. 16).

Основні діагностичні ознаки центрального і периферичного паралічів

Ознака	Центральні паралічі	Периферичні паралічі
Поширеність паралічу	Дифузна (за моно-або гемітипом)	Обмежена (за сегментарним або невральним типом)
Тонус м'язів	Вибірково підвищений	Знижений
Сухожильно-періостальні рефлекси	Підвищені з поширенням зон	Не викликаються або різко знижені
Шкірні рефлекси	Не викликаються або різко знижені	Не змінені
Патологічні рефлекси	Викликаються	Відсутні
Захисні рефлекси	Викликаються	Відсутні
Електрозбудливість нервів і м'язів	Не порушена	Кількісні і якісні зміни
Атрофія м'язів	Відсутня	Виражена
Фібрилярне тремтіння	Відсутнє	Може бути

Нерідко при огляді у дітей можна спостерігати гіперкінези, які є мимовільними, неритмічними, різноманітними, некоординованими рухами кінцівок у великих суглобах (плечовому, ліктьовому, кульшовому та ін.). Гіперкінези є результатом порушення функції стріарної системи, яка відповідає за м'язовий тонус. Вони відмічаються при органічних ураженнях мозку, хорей, гіперкінетичній формі дитячого церебрального паралічу.

Різновидністю гіперкінезів є атетоз, тик і тремор. Атетоз — це гіперкінез повільного типу, який характеризується повільними, стереотипними і мимовільними рухами пальців рук і ніг, які то згинаються, то розгинаються, то наближаються, то віддаляються один від одного, тобто постійно змінюють своє положення. Атетоз виникає внаслідок ураження стріарної системи і спостерігається при дитячому церебральному паралічі і енцефаліті.

Тремор (тремтіння) — це ритмічні стереотипні рухи різних частин тіла у спокійному стані (мимовільне) або при довільних рухах (інтенційне), переважно дистальних відділів верхніх кінцівок. Спостерігається у дітей, хворих на тиреотоксикоз, при інтоксикації, деяких органічних ураженнях головного мозку. Крім того, тремор може виникати у дітей внаслідок фізичного стомлення і емоційного збудження.

Тики представляють собою швидкі, клонічні, неритмічні стереотипні рухи у вигляді частого моргання, підняття брів, відкриття рота та скорочень м'язів інших груп. Тики можуть бути проявом неврозу, а також наслідком ураження головного мозку в перед- або перинатальному періоді.

Після огляду дитини необхідно провести спеціальне дослідження черепних нервів, які виконують в організмі надзвичайно важливі функції (табл. 17).

Черепні нерви та їх функції

Пара	Назва	Функція
I	n.olfactorius (нюховий)	Забезпечує проведення подразнення від рецепторів нюху
II	n.opticus (зоровий)	Забезпечує гостроту зору, сприйняття кольору
III	n.oculomotorius (око-руховий)	Підняття верхньої повіки, рухи очних яблук вгору і у середину, акомодацию, звуження зіниці
IV	n.trochlearis (блоковий)	Забезпечує рух очних яблук донизу і назовні
V	n.trigeminus (трійчастий)	Больову, температурну і тактильну чутливість шкіри голови і слизових оболонок, глибоку чутливість і рух м'язів, що прикріплюються до нижньої щелепи
VI	n.abducens (відвідний)	Відведення очного яблука назовні
VII	n.facialis (лицевий)	Іннервує мимічні м'язи і забезпечує рухи мимічної мускулатури
VIII	n.statoacusticus (присінкозавитковий) [n.vestibulocochlearis, преддверно-улитковий]	Забезпечує слух, збереження рівноваги, орієнтацію в просторі
IX	n.glossopharyngeus (язикоглотковий)	Забезпечує ковтання
X	n.vagus (блукаючий)	Забезпечує ковтання, фонацію, іннервацію внутрішніх органів
XI	n.accessorius (додатковий)	Забезпечує поворот голови, підняття м'язів плечового пояса
XII	n.hypoglossus (під'язиковий)	Забезпечує рухи язика

Дослідження функцій черепних нервів доцільно проводити за порядком їх нумерації.

Дослідження функцій I пари — нюхових нервів — проводять тільки у дітей старшого віку. Для цього дітям дають понюхати різні, але добре знайомі ароматичні речовини (м'яне масло, свіжий хліб, одеколон та ін.), які поперемінне підносять до кожної ніздрі, закриваючи іншу. Різкі пахучі речовини (розчин аміаку, оцтової кислоти, ментол та ін.) не можна використовувати для дослідження нюху, оскільки вони подразнюють також трійчастий нерв.

Відсутність нюху називається аносмією, зниження — гіпоосмією, загострене відчуття запахів — гіперосмією, спотворене сприйняття запахів — дізосмією.

Оцінку функції II пари — зорового нерва — проводять, визначаючи гостроту і поля зору кожного ока, сприйняття кольорів і очне дно. Для характеристики гостроти зору користуються спеціальними таблицями з буквами або малюнками (для дітей раннього віку). Зниження гостроти зору називається амбліопією, сліпота — амаврозом.

Сприйняття дитиною кольорів визначають за допомогою кольорових олівців, картинок і спеціальних поліхроматичних таблиць. Поля зору перевіряють спеціальним пристроєм — периметром, за допомогою якого можна отримати їх графічне зображення.

Функцію око-рухового, блокового і відвідного нервів (III, IV, VI пари) досліджують звичайно одночасно, визначаючи:

а) пряму реакцію зіниць на світло — дитині закривають долонями обидва ока, а потім швидко відкривають і спостерігають за звуженням зіниць. В нормі реакція зіниць на світло

виражається в їх звуженні, але при порушенні рефлекторної дуги звуження не спостерігається або відбувається дуже в'яло. Іноді відразу за звуженням зіниці швидко розширюються — це називається осциляцією зіниць;

б) співдружну реакцію зіниць на світло — перевіряють поперемінно закриваючи одне око і спостерігаючи за реакцією зіниці другого. В нормі зміна освітлення одного ока супроводжується синхронною реакцією зіниці другого ока, наприклад, при затемненні правого ока спостерігається розширення зіниці лівого і навпаки;

в) реакцію на акомодацию і конвергенцію — дитині пропонують слідкувати за кінчиком неврологічного молоточка, який то наближають, то віддаляють від обличчя. Якщо здорова дитина розглядає молоточок при його наближенні до носа, то зіниці звужуються, а при віддаленні молоточка — розширюються (нормальна реакція зіниць на акомодацию). Крім того, при розгляданні предмета (молоточка) з близької відстані відбувається сходження очних яблук до носа (нормальна реакція на конвергенцію);

г) обсяг рухів очних яблук — дитині пропонують, не повертаючи голови, слідкувати за неврологічним молоточком, який послідовно переміщують у всі сторони. При цьому порівнюють обсяг рухів правого та лівого очних яблук і виявляють обмеження обсягу рухів, а також діагностують косоокість. У дітей косоокість частіше виникає в горизонтальній площині — збіжна (*strabismus convergens*) або розбіжна (*strabismus divergens*) косоокість. Збіжна косоокість виникає при ураженні відвідного, розбіжна — окорухового нервів. У випадках пошкодження блокового або окорухового нерва косоокість може бути вертикальною або вертикально — розбіжною;

д) симптом Грефе — відставання верхньої повіки, яке виникає при русі очних яблук донизу. Цей симптом зустрічається при органічних захворюваннях головного мозку, внутрішньочерепній гіпертензії і тяжкій формі дифузного токсичного зобу;

е) симптом очних білків ("сонця, що сідає") — викликають швидким переведенням дитини із горизонтального положення у вертикальне. При цьому очні яблука повертаються вниз і всередину, райдужна оболонка частково прикривається нижньою повікою і над очним яблуком стає видна склера (мал. 30). Позитивний симптом вказує на внутрішньочерепну гіпертензію.

Оскільки трійчастий нерв (V пара) змішаний і складається з чутливих і рухових волокон, то для оцінки його функції визначають чутливість шкіри обличчя, обсяг активних рухів нижньої щелепи, кон'юнктивальний і рогівковий рефлекс.

Чутливість досліджують на обличчі згідно локалізації гілок трійчастого нерва. Перша гілка відповідає надорбітальній ділянці, друга — підорбітальній, третя — підборіддю. Ураження будь-якої з цих гілок призводить до порушення всіх видів чутливості в ділянці іннервації.

Для дослідження рухової функції трійчастого нерва оглядають і пальпують жувальні м'язи; дитині пропонують міцно стиснути зуби, широко

відкрити рот і зробити рухи в сторони нижньою щелепою. При ураженні трійчастого нерва на стороні ураження спостерігаються парези і паралічі, які супроводжуються гіпотрофією м'язів, зниженням їх тону, а при відкритті рота відбувається зміщення щелепи в сторону ураженого нерва.

При оцінці функції лицевого нерва (VII пара) досліджують рухи мимічних м'язів, які іннервуються даним нервом. Для цього спостерігають миміку дитини під час розмови, сміху, а у дітей першого року життя під час крику і плачу. Крім того, дитину просять наморщити лоб, закрити очі, надути щоки, вискалити зуби. При ураженні ядра, корінця або гілки лицевого нерва виникає периферичний парез мимічних м'язів, що супроводжується слабо вираженими складками шкіри на стороні ураження, очна щілина розширена, кут рота опущений.



Мал. 30. Симптом очних білків ("сонця, що сідає")

При дослідженні функції присінкозавиткового нерва (VIII пара) оцінюють слухову реакцію дитини, визначають порушення рівноваги, координацію рухів.

Функцію язикоглоткового і блукаючого нервів (IX і X пари) оцінюють сумісно, використовуючи як критерії характер ковтання їжі, наявність поперхування (дисфагія), асиметрії м'якого піднебіння, охриплість і гугнявість голосу (дисфонія, афонія).

При дослідженні функції додаткового нерва (XI пара) проводять огляд і пальпацію груднинно-ключично-соскового м'яза, вивчають можливість активного повороту голови дитини із сторони в сторону, приведення лопаток до середньої лінії, знизувати плечами. При ураженні додаткового нерва або його ядра виявляється гіпотрофія груднинно-ключично-соскового м'яза, виникає утруднення повороту голови у здорову сторону, опущення плеча на стороні ураження.

Для оцінки функції під'язикового нерва (XII пара) звертають увагу на положення язика в роті і при висуванні. При ураженні під'язикового нерва спостерігається відхилення язика при висуванні у бік ураження, нечітка і сповільнена мова (дизартрія). Двостороннє ураження призводить до повної нерухомості язика і втрати мови (анартрія).

Комплексна оцінка неврологічного статусу передбачає дослідження деяких безумовних рефлексів, рефлекторна дуга яких знаходиться на рівні спинного мозку і стовбура головного мозку. Ці рефлекси поділяються на пропріоцептивні, або глибокі (рецептори локалізуються в ділянці сухожиль, м'язів, суглобів), і екстероцептивні, або поверхневі (рецептори знаходяться в шкірі і слизових оболонках).

Поверхневі рефлекси мають коротку дугу, яка замикається на рівні сегментів спинного мозку, і довгу церебральну дугу, що замикається в корі великих півкуль. Аферентні імпульси проводяться чутливим висхідним шляхом в головний мозок, тоді як еферентні — по волокнах в складі пірамідного шляху. Тому при ураженні останнього поверхневі рефлекси послабляються або зникають.

При дослідженні рефлексів важливо, щоб групи м'язів, які знаходяться в зоні рефлексу, були максимально розслаблені і пасивно розтягнуті. Подразнення на симетричні ділянки потрібно наносити з однаковою силою, обов'язково відволікаючи увагу дитини, особливо при оцінці глибоких рефлексів. Для цього рекомендується користуватися способом Єндрасика: дитині на момент обстеження пропонують зчепити пальці рук і з силою тягнути їх в сторони (мал. 33, б).

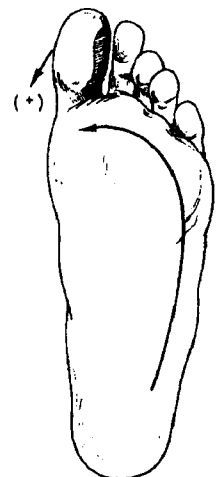
Серед великої групи поверхневих рефлексів (табл. 18) практичне клінічне значення мають черевні, підошовний, рогівковий, кон'юнктивальний і кремастерний (у хлопчиків).

Черевні рефлекси (верхній, середній, нижній) викликають штриховим подразненням шкіри живота в напрямі від периферії до середньої лінії. Для оцінки верхнього черевного рефлексу подразнення наносять паралельно реберній дузі, середнього — на рівні пупка, нижнього — паралельно паховим складкам, на 1-2 см вище від неї. У відповідь на подразнення на відповідній стороні спостерігається скорочення м'язів черевної стінки.

Кремастерний рефлекс викликають у хлопчиків штриховим подразненням шкіри внутрішньої поверхні стегна в напрямі знизу вгору, що супроводжується скороченням м'яза, який піднімає яєчка.

Підошовний рефлекс оцінюють, наносячи штрихове подразнення рукояткою неврологічного молоточка по зовнішньому краю підошви в напрямі від п'ятки до пальців. Це супроводжується підошовним згинанням пальців стопи (мал. 31).

Рогівковий (корнеальний) рефлекс викликають доторкуючись волокнами стерильної вати до рогівки. У відповідь на це подразнення дитина заплющує очі, оскільки скорочуються колові м'язи очей (m.orbicularis oculus).

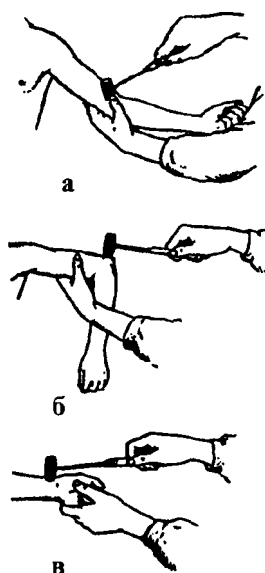


Мал. 31.
Підошовний
рефлекс

**Характеристика поверхневих і глибоких рефлексів у дітей
в нормі і при патології**

Назва рефлексу	Схема рефлекторної дуги: 1-аферентний шлях; 2-еферентний; 3-сегменти дуги	Вираженість рефлексу в нормі	Зміни рефлексу при патології
1	2	3	4
1.Черевні: а)верхній б)середній в)нижній	1,2-міжреберні нерви, 3-головний мозок, сегменти D7-D8 3-сегменти D9-D10 3-сегменти D11-D12	Слабо виражений до 6 міс життя, нестійкий (50%), іноді асиметричний. Після 6 міс викликається у більшості дітей	Відсутні при ураженні сегментів D7-D12 спинного мозку, пірамідних шляхів, ділянки кори головного мозку
2.Кремастерний	3-головний мозок, сегменти L1-L2	Дуже нестійкий до 6 міс життя, потім, як правило, позитивний	Аналогічно, тільки при ураженні L1-L2
3.Підошовний	1 -великогомілковий, сідничний нерви, 2-малогомілковий, сідничний нерви, 3-сегменти L5-S2	З'являється у дітей тільки через 1 -2 міс після початку ходіння	Відсутній при периферичному паралічі і парезі, ураженні L5-S2. Екстензія великого пальця при ураженні пірамідних шляхів
4.Рогівковий	1-трійчастий нерв, 2-лицевий нерв, 3-вароліїв міст	Досить інтенсивний, особливо у новонароджених	Пригнічений або відсутній при ураженні рефлекторної дуги, посилюється при ураженні tractus cortico-pontini
5.Кон'юнктивальний	1 -трійчастий нерв, 2-лицевий нерв, 3-вароліїв міст	До 3 років добре виражений, а потім нестійкий	"-"
6.Біцепс-рефлекс	1,2-n.radialis, n.musculocutaneus, 3-сегменти C5-C6	Викликається у всіх дітей з моменту народження. Більш інтенсивний протягом перших місяців життя	Гіпо- або арефлексія при ураженні рефлекторної дуги, гіперрефлексія при ураженні пірамідних шляхів вище C5
7.Трицепс-рефлекс	1,2- n.radialis, 3-сегменти C7-C8	Слабкий і непостійний у перші місяці життя, більш інтенсивний у другому півріччі	Гіпо- або арефлексія при ураженні рефлекторної дуги (частіше n.radialis), гіперрефлексія при ураженні пірамідних шляхів вище C6

1	2	3	4
8. Колінний	1,2-стегновий нерв, 3-сегменти L2-L4.	Викликається у всіх дітей з моменту народження	Відсутні при ураженні рефлекторної дуги. Гіперрефлексія при ураженні пірамідних шляхів вище L2
9. Ахіллів	1,2-великогомілковий, сідничний нерви, 3-сегменти S1-S2.	Нестійкий у дітей до 6 міс	Аналогічно, гіперрефлексія при ураженні пірамідних шляхів вище S1
10. Карпорадіальний	1,2-n. radialis, n. musculocutaneus, 3-сегменти C5-C8	Викликається з моменту народження, більш інтенсивний у першому півріччі	Гіпо- або арефлексія при ураженні дуги рефлексу, гіперрефлексія при ураженні пірамідних шляхів вище C5



Мал. 32.

Рефлекси з верхніх кінцівок

- а — біцепс-рефлекс
- б — трицепс-рефлекс
- в — карпорадіальний рефлекс

Кон'юнктивальний рефлекс викликають доторкуючись до кон'юнктиви, у відповідь на це дитина заплющує очі.

Оцінюючи поверхневі рефлекси, звертають увагу на їх інтенсивність, симетричність та швидкість реакції у відповідь на подразнення. У здорових дітей поверхневі рефлекси живі і симетричні, тобто нормальні. При патології, зокрема при органічних ураженнях нервової системи, має місце асиметрія рефлексів (анізорефлексія), а також посилення (гіперрефлексія) або пригнічення (гіпорефлексія) і навіть відсутність рефлексів (арефлексія).

Серед глибоких (сухожильних і періостальних) рефлексів найбільше клінічне значення мають карпорадіальний, біцепс- і трицепс-рефлекси, колінний та ахіллів (табл. 18).

Карпорадіальний рефлекс є періостальним рефлексом і викликається ударом молоточка по шиловидному відростку променевої кістки (мал. 32, в). В результаті цього відбувається пронація кисті. При дослідженні карпорадіального рефлексу рука дитини повинна бути зігнута під прямим або злегка тупим кутом.

Біцепс-рефлекс (рефлекс з сухожилля двоголового м'яза) викликають шляхо удару неврологічним гумовим молоточком по сухожиллю двоголового м'яза в ділянці ліктьової ямки (мал. 32, а). При цьому передпліччя зігнуте під тупим кутом і лежить на передпліччі лікаря. У відповідь на подразнення рука згинається в ліктьовому суглобі.

Трицепс-рефлекс (рефлекс з сухожилля триголового м'яза) викликають, вдаряючи молоточком по сухожиллю триголового м'яза над ліктьовим відростком (мал. 32, б). При цьому руку дитини згинають в ліктьовому суглобі майже під прямим кутом. У відповідь на подразнення спостерігається розгинання передпліччя в ліктьовому суглобі.

Колінний рефлекс викликають ударом молоточка по сухожиллю чотириголового м'яза стегна нижче надколінної чашечки, що призводить до скорочення м'яза і розгинання гомілки. У дітей раннього віку колінний рефлекс перевіряють у положенні лежачи на спині (мал. 33, а). Для цього ліву руку лікар підводить під коліна, злегка піднімаючи їх, а правою рукою наносить короткий удар по сухожиллю. У дітей старшого віку колінний рефлекс досліджують сидячи у положенні "нога на нозі" (мал. 33, б).

Ахіллів рефлекс викликають, вдаряючи молоточком по ахіллову сухожиллю, в результаті чого відбувається підошовне згинання стопи. У дітей раннього віку рефлекс досліджують у положенні на спині, а в старшому віці дитину ставлять на коліна на кушетку (або стілець) таким чином, щоб стопи вільно звисали (мал. 33, в).

Глибокі (сухожильні і періостальні) рефлекси у здорових дітей живі і симетричні (норморефлексія). При різноманітних патологічних станах вони можуть бути посиленими (гіперрефлексія), асиметричними (анізорефлексія), пригніченими (гіпорефлексія) або відсутні (арефлексія).

Важливо підкреслити, що симетрична зміна інтенсивності глибоких рефлексів не завжди вказує на органічний характер ураження нервової системи. Зокрема, це може спостерігатися при неврозах, перевтомі, міозитах, гіпертензивному синдромі, а також у легко збуджуваних дітей.

Анізорефлексія завжди є ознакою органічного ураження нервової системи. Причому пригнічення сухожильних рефлексів (гіпорефлексія), як правило, пов'язане з ураженням рефлекторної дуги (периферичні нерви, передні і задні корінці відповідних сегментів спинного мозку), а їх посилення (гіперрефлексія) вказує на ураження вищележачих відділів, зокрема пірамідних шляхів і центрального мотонейрона. Це спостерігається при центральному паралічі.

Найтяжчим варіантом посилення сухожильних рефлексів є клонус, який найчастіше виявляється в ділянці стопи. Клонус — це ритмічні скорочення м'яза (чи м'язів) внаслідок розтягнення його сухожилля. Клонус стопи викликають таким чином. Ногу дитини, що лежить на спині, згинають в колінному та кульшовому суглобах, підтримуючи її однією рукою за гомілку, а другою інтенсивним рухом проводять тильне згинання стопи. У відповідь на це спостерігається ритмічне згинання і розгинання стопи в результаті клонічного скорочення литкового і переднього великогомілкового м'язів. Клонус у дітей є характерною ознакою центрального парезу чи паралічу.

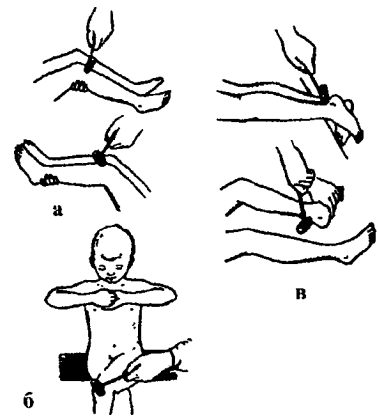
При неврологічному обстеженні здорових і хворих дітей обов'язково досліджують чутливість. Спочатку перевіряють поверхневу, а потім глибоку чутливість. До поверхневих видів чутливості належить больова, температурна і тактильна, до глибоких — м'язово-суглобова, яка дає уявлення про положення частин тіла в просторі, і вібраційна.

Больову чутливість досліджують рівномірним поколюванням гострим і тупим кінцями неврологічного молоточка (або медичною голкою) симетричних ділянок шкіри при закритих очах дитини. На дотик дитина відповідає "гостро" або "тупо". Але це можливо тільки у дітей старше 3 років, коли можна встановити мовний контакт з дитиною. У дітей раннього віку оцінюють захисну реакцію тільки на дотик гострим предметом. Діти першого року життя реагують занепокоєнням і плачем. При порушенні больової чутливості (ослабленні чи втраті або навпаки гіперестезії) дитина відповідає неправильно.

Температурну чутливість перевіряють попереминим доторкуванням до симетричних ділянок тіла дитини пробірками, які наповнені теплою (37-39° С) і холодною (22-24° С) водою. Реакцію дітей раннього віку оцінюють за руховою активністю, а діти старше 3 років повинні відповідати "тепло" або "холодно" на кожний дотик.

Тактильну чутливість досліджують легким доторкуванням м'яким предметом (вата, папірець, пензлик та ін.) до симетричних ділянок тіла при заплющених очах дитини, яка повинна відповідати "так" на кожний дотик. Тактильну чутливість у дітей перших місяців перевіряють дотиком до шкіри обличчя, долонь і підошов.

Для перевірки м'язово-суглобового відчуття проводять тильне і підошовне згинання пальців стопи (і відповідно кисті) при заплющених очах дитини. При цьому діти повинні правильно вказати напрям руху пальців.



Мал. 33. Рефлекси нижніх кінцівок

а — колінний

б — спосіб Єндрасика

в — ахіллів

Вібраційну чутливість у дітей не перевіряють, оскільки вона не має клінічного значення.

Порушення чутливості у дітей досить різноманітні і залежать від локалізації та ступеня ураження різних відділів чутливого аналізатора. Ці порушення мають як кількісний, так і якісний характер.

Кількісні порушення чутливості — це зниження або підвищення всіх або окремих видів чутливості. До кількісних порушень чутливості належать: а) анестезія — повна втрата всіх видів чутливості; б) гіпестезія — зниження якого-небудь виду чутливості; в) гіперестезія — підвищення чутливості; г) дисоціація — ізольоване порушення одних видів чутливості при збереженні інших.

Якісні порушення чутливості — це неправильне, спотворене сприйняття екзогенних чинників або суб'єктивні розлади чутливості при відсутності зовнішніх подразників. Серед якісних порушень чутливості розрізняють: а) дізестезію — неправильне сприйняття зовнішнього подразника, наприклад, холод сприймається як тепло і навпаки; б) поліестезію — сприйняття одиночних подразнень як численних; в) сінестезію — відчуття подразнення не тільки на місці його нанесення, а й інших ділянках; г) парестезію — ненормальні відчуття (оніміння, жару та ін.), що виникають без зовнішнього подразника.

Порушення чутливості у дітей зустрічається при поліомієліті, менінгіті, геміплегії та багатьох інших неврологічних захворюваннях.

У дітей перших місяців життя досить важко або навіть неможливо виявити патологічні порушення координації рухів. В нормі рухи дитини в цей період некоординовані, предмети вона бере незграбно, здійснює багато зайвих рухів. Але вже з 5-6 місячного віку цілеспрямовані рухи стають більш точними і розмірними. До кінця першого року життя динамічна координація простих рухів стає досить стабільною і правильною. Але все-таки протягом перших років життя рухи у дітей неточні і нерозмірні внаслідок незрілості церебральних структур, які регулюють координацію рухів.

Координацію рухів у дітей, особливо перших місяців і років життя, оцінюють шляхом звичайного спостереження за ними під час їх гри, виконання певних навичок і вправ.

Більш точно координацію рухів перевіряють за допомогою спеціальних проб, але їх застосовують у дітей тільки старше 2-3 років. Для виявлення порушення координації довільних рухів (динамічна атаксія) використовують такі проби.

Пальце-носову: дитина піднімає витягнуті вперед руки, а потім заплющує очі і попере-мінне кінчиком вказівного пальця правої і лівої рук повинна попасти в кінчик носа. У здорових дітей рухи точні, і промахи в пальце-носовій пробі відсутні. У дітей з порушенням динамічної координації рухів, тобто у хворих з динамічною атаксією, спостерігаються промахи.

П'ятково-колінну: дитина лежачи на спині з закритими очима повинна поставити п'ятку однієї ноги на коліно іншої і провести її по гомілці з невеликим натиском, а потім виконати це іншою ногою. При наявності динамічної атаксії дитина не може попасти п'яткою в коліно і спостерігається зісковзування її з гомілки.

Пробу на діадохокінез: дитина витягує руки вперед і робить швидкі рухи кистями (супінація-пронація). У здорових дітей рухи координовані, а при наявності атаксії внаслідок ураження мозочка спостерігаються нерегулярні, некоординовані, сповільнені рухи кистей рук (адіадохокінез).

Функцію підтримання рівноваги і статичну (локомоторну) атаксію виявляють за допомогою проби Ромберга, яку виконують у двох модифікаціях.

Проста проба Ромберга: дитині пропонують стати так, щоб п'ятки і носки ніг були зведені, руки витягнуті вперед, а очі заплющені.

Ускладнена проба Ромберга: дитині пропонують стати так, щоб стопи ніг були на одній лінії, а руки витягнуті вперед і очі заплющені.

Здорові діти можуть встояти при пробі Ромберга, тоді як при статичній атаксії, в результаті ураження мозочка, хворі не можуть втримати рівновагу, похитуються і навіть падають. Тому лікар, стоячи позаду дитини, повинен обов'язково при необхідності підтримати її.

Досить складним моментом неврологічного обстеження дітей є дослідження стану вегетативної нервової системи, що обумовлено великою кількістю функцій, які вона виконує. Для того щоб отримати цілісне уявлення про вегетативний тонус, вегетативну реактивність та забезпеченість, необхідно провести комплексне дослідження вегетативної нервової системи з використанням різноманітних інструментальних методів. В клінічній практиці доцільно користуватися простими, але інформативними методиками, які дають можливість в загальному оцінити стан вегетативної нервової системи.

Клінічна оцінка стану вегетативної нервової системи у дітей включає огляд, пальпацію і спеціальні методики.

При огляді звертають увагу на зіниці і райдужну оболонку, колір шкіри, її судинний малюнок, вологість, пітливість, температуру шкіри і рук, салівацію, а також наявність вегетативних пароксизмів і їх характер (симпатико-адреналові, вагоінсулярні, змішані). Потім обов'язково визначають пульс, артеріальний тиск (систоличний, діастолічний) і частоту дихання.

При аналізі вказаних ознак для визначення вихідного вегетативного тону користуються *табл. 19*.

Таблиця 19

Критерії оцінки вихідного вегетативного тону у дітей

Показник	Симпатична реакція	Парасимпатична реакція
Зіниці	Розширені (мідріаз)	Нормальні, звужені (міоз)
Райдужна оболонка	Депігментована гетерохромна	Нормальна
Колір шкіри	Блідий	Рожевий
Судинний малюнок	Відсутній	Посилений, ціаноз
Вологість шкіри	Суха	Волога
Пітливість	Зменшена	Підвищена
Салівація	Зменшена	Підвищена
Температура шкіри	Знижена	Підвищена
Температура кисті	Знижена	Підвищена
Пульс	Тахікардія	Брадикардія
Артеріальний тиск:		
систоличний	Підвищений	Знижений, нормальний
діастолічний	Підвищений	Знижений, нормальний
Частота дихання	Нормальна, тахіпноє	Брадипноє
Вегетативні пароксизми	Симпато-адреналові	Вагоінсулярні

Важливе значення для оцінки вегетативного статусу у дітей має дослідження дермографізму. Його викликають шляхом штрихового подразнення шкіри рукояткою неврологічного молоточка (або іншим тупим предметом чи пальцем) в ділянці *m.pectorales major* на рівні II-IV ребер. У відповідь на подразнення з'являється реакція судин шкіри у вигляді білого, червоного чи набряклого дермографізму. Оцінку вегетативного тону здійснюють за швидкістю відповідної реакції, за характером (білий, червоний, набряклий), інтенсивністю (за шириною смуги) і тривалістю.

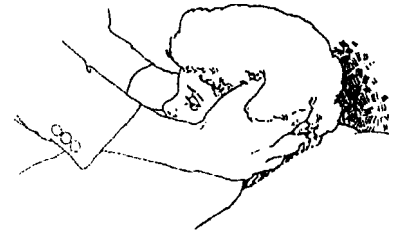
На місці подразнення реакція шкіри з'являється через 5-20 с, ширина смуги в нормі складає 0,5-1 см і триває протягом 2-5 хв (і навіть більше).

Білий дермографізм вказує на підвищений тонус судин і перевагу симпатичної іннервації, а червоний — на знижений тонус і підвищену функцію парасимпатичного відділу вегетативної нервової системи. Іноді червоний дермографізм внаслідок місцевого набряку може бути набряклий. Це виникає в результаті значного розширення судин шкіри, їх підвищеної проникності і вказує на значну парасимпатичну реакцію.

Запропоновано також багато інших методів оцінки стану вегетативної нервової системи у дітей (кардіоінтервалографія, кліноортостатична проба та ін.), але вони використовуються тільки в спеціалізованих відділеннях.

Закінчується неврологічне обстеження виявленням специфічних і об'єктивних симптомів та рефлексів, які супроводжують різноманітні патологічні стани та захворювання нервової системи у дітей. З клінічної точки зору, перш за все, необхідно дослідити так звані менингеальні симптоми, які виникають рефлекторно при подразненні, запаленні і набряку оболонок мозку і корінців спинномозкових нервів. В їх основі лежить гіперпродукція ліквору, що викликає підвищення внутрішньочерепного тиску. Найчастіше це спостерігається при менингіті. До менингеальних симптомів належать такі:

1. Ригідність потиличних м'язів: дитині, яка лежить на спині, лікар лівою рукою фіксує груди, злегка натискуючи на них, а праву руку підводить під голову і робить спробу нагнути голову вперед в напрямі до грудей (мал. 34). У здорової дитини таке згинання зовсім легке, вільне і безболісне. У хворої дитини така спроба спричиняє біль, утруднена, а іноді навіть неможлива через напруження м'язів шії.



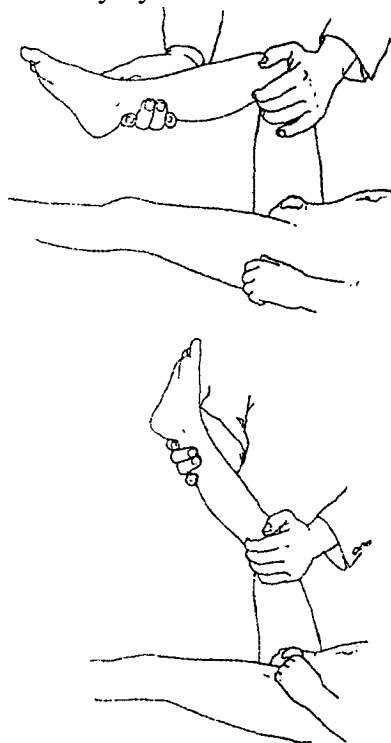
Мал. 34. Ригідність потиличних м'язів

2. Симптоми Брудзінського (верхній, середній, нижній) досліджуються в положенні дитини на спині з витягнутими нижніми кінцівками:

а) верхній — при пасивному згинанні голови вперед у хворої дитини спостерігається швидке рефлекторне ("захисне") згинання обох нижніх кінцівок у кульшовому і колінному суглобах (ноги неначе підкидаються);

б) середній — натискування ребром долоні на ділянку лона у хворої дитини викликає згинання нижніх кінцівок в кульшовому і колінному суглобах;

в) нижній — при пасивному згинанні однієї ноги у хворої дитини в кульшовому і колінному суглобах мимовільно згинається друга.



Мал. 35. Симптом Керніга

3. Симптом Керніга: поклавши дитину на спину, лікар пробує випрямити ногу, яка попередньо була зігнута в кульшовому і колінному суглобах під прямим (90 град.) кутом (мал. 35). У здорової дитини такий рух відбувається легко й без болю. При позитивному ж симптомі Керніга таке розгинання болюче і не вдається (кут між стегном і гомілкою при розгинанні ноги не більше 135 град.).

4. Симптом Ласега: дитина лежить на спині з випрямленими ногами, і лікар пробує пасивно максимально зігнути (поперемінне) ногу в кульшовому суглобі. Симптом вважається позитивним, якщо випрямлену ногу через біль, що виникає, не можна зігнути більш ніж на 60-70 град.

Оцінюючи вказані симптоми, потрібно пам'ятати, що вони спостерігаються не тільки у дітей, хворих на менингіт, а їх можна виявити і при деяких інших захворюваннях. Так, нерідко досить виражені менингеальні симптоми спостерігаються при менингізмі, що виникає при гострих інфекційних захворюваннях і інтоксикаціях в результаті токсичного подразнення мозкових оболонок, їх набряку, підвищенні внутрішньочерепного тиску. Крім того, ригідність потиличних м'язів можна спостерігати також при отиті, мастоїдиті і заглотковому абсцесі. Тому всі ці місцеві процеси на шії і в близько розташованих частинах треба виключити при виявленні ригідності потиличної мускулатури. Симптом Ласега характерний також для ураження сідничного нерва, але при менингіті, на відміну від ураження сідничного нерва, цей симптом двосторонній.

Симптоми Брудзінського і Керніга дуже важливі для діагнозу менингіту, але, на жаль, ці позитивні симптоми можна спостерігати і у здорових дітей грудного віку. Вказані симптоми у здорових дітей 3-4-місячного віку є фізіологічною особливістю, яка пов'язана з фізіологіч-

ним гіпертонусом м'язів, що згинають верхні і нижні кінцівки. Враховуючи це, при обстеженні дітей грудного віку, у яких підозрюють менінгіт, потрібно звернути увагу на: а) вибухання, напруження і пульсацію переднього тім'ячка; б) гіперестезію шкіри; в) розширення зіниць при швидкому нахиленні голови вперед (симптом Флатау); г) підтягування ніг до живота, якщо взяти дитину під пахви і підняти її (симптом Лесажа). У дітей грудного віку, хворих на менінгіт, переднє (лобне) тім'ячко випнуте, напружене і пульсує, різко виражена гіперестезія шкіри, спостерігаються позитивні симптоми Лесажа і Флатау.

Для підтвердження ураження центральної і периферичної нервової системи та встановлення діагнозу проводять ряд додаткових методів обстеження (спинномозкова пункція, електроенцефалографія та ін.).

4.8 Органи сечової системи

ПРИ обстеженні дитини із захворюваннями органів сечової системи слід звернути увагу на такі скарги, як біль у животі і попереку, біль під час сечовипускання, збільшення або зменшення його частоти, зміна забарвлення і прозорості сечі.

При наявності болю уточнюють локалізацію (в поперековій ділянці, справа, зліва, з обох сторін та ін.), його характер (гострий — ріжучий, пекучий, переймистий; тупий — ниючий, тиснучий, тягучий), інтенсивність (сильні, незначні), як вони починаються (раптово, гостро, поступово) та за яких умов (фізичне напруження, зміна положення тіла, в спокійному стані та ін.), тривалість, ірадіацію (за ходом сечоводів, до сечового міхура, в сечовипускальний канал, статеві органи, промежину, пахову ділянку, в стегно).

Необхідно уточнити характер сечовипускання (довільне, вільне; часте і болісне), частоту (вдень, вночі), нестримані позиви до нього, біль, різь або свербіння в ділянках сечовипускального каналу при сечовипусканні (на початку, під час, в кінці). Розпитують дитину та її батьків, чи немає змін струменя сечі (тонкий, слабкий, переривчастий), чи не виділяється краплями, кількість сечі після кожного сечовипускання та добова кількість. Наявність нестримання сечі (вдень, вночі, постійно) чи її затримка.

Звертають увагу на екстраренальні скарги, зокрема, такі як головний біль, запаморочення, підвищення втомлюваності, спрага, серцебиття, біль в ділянці серця, задишка, нудота, блювання, послаблення зору. обов'язково уточнюють, коли з'явилися вказані скарги, що їм передувало, наявність перенесених захворювань.

При з'ясуванні анамнезу життя треба довідатися, чи були шкідливі впливи на організм матері під час вагітності. При цьому найвідповідальнішим періодом є 11-12-й і 15-16-й тижні її перебігу. Особливе значення для вродженої патології нирок мають нефропатія під час вагітності, перенесені інфекційні захворювання (грип та ін.), прийом лікарських препаратів. Слід пам'ятати, що транзиторний сечовий синдром у дитини першого року життя на фоні інших захворювань може свідчити про аномалії органів сечової системи. Порушення слуху і наявність кератиту у родичів хворого з нирковою патологією викликає підозру на спадкову нефропатію.

Із методів об'єктивного обстеження, якими користуються для діагностики захворювань сечової системи, слід вказати на огляд, пальпацію і перкусію.

Оглядаючи дитину, звертають увагу на її фізичний розвиток, відставання якого спостерігається при хронічних та вроджених хворобах нирок. Спадкова і вроджена патологія нирок часто супроводиться аномаліями (стигми дизембріогенезу) форми черепа, вušних раковин, очей, широким переніссям, високим піднебінням, порушенням росту зубів, полідактилією, сандалевидною щілиною на стопах тощо.

Огляд дозволяє встановити положення тіла дитини, її поведінку, колір шкіри та наявність набряків. Так, вимушене положення хворого на боці з приведеною до тулуба і зігнутою в колінному та кульшовому суглобі ногою є типовим для гнійно-запального процесу навколониркового жирового шару. Характерною може бути поведінка дитини при дисметаболическій нефропатії і сечокам'яній хворобі під час приступу ниркової коліки: дитина збуджена, неспокійна, не може знайти собі місця. При парадоксальній ішурії дитина спокійно лежить

на спині з розведеними в сторони і напівзігнутими в колінних і кульшових суглобах ногами, часто тихенько стогне, із сечовипускального каналу краплями витікає сеча.

При огляді лікар відмічає блідість шкіри, наявність набряків обличчя, особливо повік, що спричиняє звуження очних щілин і виникнення досить характерного обличчя хворого на нефрит (*facies nephritica*). Блідість шкіри при гострому гломерунефриті залежить від спазму та здавлення набряковою рідиною судин шкіри. При хронічному гломеруло- або пієлонефриті блідість приймає воскоподібний відтінок і залежить від розвитку малокрів'я. Набряки у хворих проявляються на обличчі, особливо на повіках, де розміщена рихла клітковина, а потім розповсюджуються на нижні кінцівки. Огляд також дає змогу встановити набряки кінцівок, а в ряді випадків асцит та анасарку (мал. 36).

Ниркові набряки можуть розвиватися дуже швидко (протягом кількох годин) або бути прихованими. Відмічено, що до появи добре виражених набряків в організмі хворого може затримуватися від 4 до 6 л води. Для виявлення набряків необхідно зважувати хворого натще, в одній і тій же одежі, кишечник та сечовий міхур повинні бути перед цим випорожнені. Крім цього, потрібно дуже ретельно вимірювати добовий діурез, тому кожна порція сечі хворого зливається в проградуйовану посудину. Таким чином вимірюється загальна кількість виділеної за добу сечі. Разом з цим визначається кількість випитої за добу рідини (вода, молоко, чай, суп, компот та ін.). Ця методика має деяку неточність, оскільки з одного боку, тверді продукти, фрукти також містять рідину, а з іншого — рідина виділяється з організму не тільки нирками, а й через легені та шкіру. Незважаючи на це, вимірювання добового діурезу має важливе діагностичне значення.

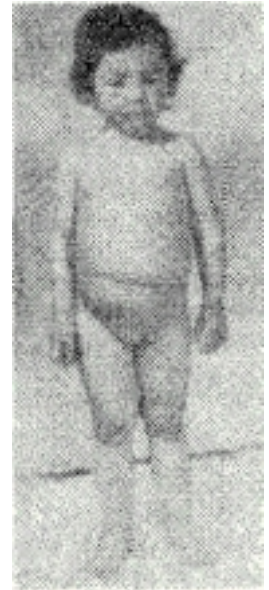При хронічній нирковій недостатності поряд з жовто-сірим кольором шкіри спостерігаються геморагії і зміни в кістках, що нагадують рахітичні. Наростання ниркової недостатності супроводжується появою характерного запаху сечовини з рота.

Огляд хворого дає змогу виявити дефект передньої стінки живота при екстрофії сечового міхура і переповнений сечовий міхур у дітей раннього віку.

Огляд поперекової ділянки дозволяє виявити почервоніння, набряклість шкіри, випинання справа чи зліва на рівні проекції нирок. Такі зміни характерні для хворих на паранефрит. При наявності значно збільшених розмірів нирки (гідронефроз, пухлина Вільмса) спостерігаються асиметрія живота, випинання передньої черевної стінки. У дітей раннього віку при гострій затримці сечі і наповненому сечовому міхурі можна виявити випинання над лобком.

При огляді зовнішніх статевих органів визначають ступінь розвитку, наявність аномалій і виділень із сечовипускального каналу та вагіни. У випадку варикоцеле ліва половина мошонки відвисає, вени розширені. При епідидиміті та орхоепідидиміті мошонка набрякла і гіперемійована. Одна або обидві половини мошонки збільшені при гідроцеле, гематоцеле, великих пухлинах і втягнуті — при крипторхізмі і ектопії яєчок. Патологія статевого члена може виявлятися у формі розташування сечівника і його зовнішнього отвору, фімозу, парафімозу. Але безперечно головним методом клінічного дослідження органів сечової системи є пальпація.

У здорових дітей нирки, як правило, не пальпуються, вони стають доступними пальпації тільки при їх підвищеній рухливості, опущенні або збільшенні їх в об'ємі. Пальпацію нирок проводять в трьох положеннях: горизонтальному, на боці та вертикальному. Це дозволяє найбільш об'єктивно оцінити стан нирок. Так, при підвищеній рухливості нирки або її опущенні вона краще пальпується у вертикальному положенні хворого. Але для детального ознайомлення з формою, величиною, консистенцією і конфігурацією нирок, а також для визначення ступеня їх рухливості зручніше проводити пальпацію в горизонтальному положенні



Мал. 36. Набряки у дівчинки з нефротичним синдромом

ні дитини, бо у вертикальному положенні не можна досягти такого розслаблення черевного преса, як у горизонтальному.

Спосіб пальпації нирок у горизонтальному положенні за методом В.П.Образцова-М.Д.Стражеска полягає в наступному.

Хворий лежить на спині з трохи зігнутими в кульшових і колінних суглобах ногами. М'язи живота розслаблені, руки знаходяться на грудній клітці. Лікар сидить праворуч обличчям до хворого.

Перший момент пальпації — установка рук лікаря. Ліва рука, при прощупуванні правої нирки, з випрямленими і складеними разом пальцями підводиться під хворого в поперечному до тулуба напрямі в ділянці проекції нирок. При пальпації лівої нирки лікар, не змінюючи свого положення відносно хворого, ліву руку просуває далі під хворого так, щоб кінці пальців вийшли з-під попереку хворого ліворуч, нижче останнього ребра. Праву руку з трохи зігнутими пальцями лікар розміщує долонею нижче реберної дуги, латеральне від краю прямого лівого чи правого м'яза живота так, щоб кінці пальців були безпосередньо нижче реберної дуги. Пальці розміщені на одній лінії. Направлення пальців правої руки повинне бути паралельним до хребта хворого і перпендикулярним до лівої руки лікаря.

Другий момент пальпації — зближення рук. При кожному видиху лікар намагається поступово просунути кінці пальців правої руки глибше до задньої стінки черевної порожнини до появи відчуття дотику з пальцями лівої руки крізь шар поперекових м'язів. Далі лівою рукою рухом наперед лікар піднімає доверху поперекову ділянку, наближаючи нирку, яка розміщена на поперекових м'язах, до пальців правої руки.

Третій момент — власне пальпація. Коли пальці рук зблизилися, хворому пропонують зробити глибокий вдих діафрагмою. Якщо нирку можна пальпувати, то нижній полюс її досягає пальців правої руки. Нирка, таким чином, буде розміщуватися поміж пальцями правої та лівої руки. Потім виконують ковзаючий рух пальцями правої руки донизу. При цьому нирка буде прощупуватися у вигляді твердо-еластичного утворення. В цей момент отримують уявлення про товщину нижнього полюсу нирки, її форму, поверхність, консистенцію, болочність, ступінь її рухливості.

Слід зазначити, що нормальні за розмірами нирки при такому обстеженні не пальпуються. Але у випадку їх збільшення не менш як в 1,5-2 рази нирка обов'язково пальпується, причому навіть без опускання під час вдиху.

Описаний метод пальпації нирок найпростіший, найзручніший і придатний для обстеження будь-якої дитини незалежно від віку, будови тіла і ступеня вгодованості.

У дітей раннього віку для пальпації нирок можна використовувати методику F.Glenard'a, яка також складається з трьох моментів. Під час першого моменту лікар охоплює фланк у дитини, яка лежить на спині з розслабленою мускулатурою, так, що великий палець знаходиться під реберною дугою спереду, а інші пальці — ззаду; правою рукою пальпують ліву нирку, лівою — праву. Вільну руку лікар кладе на передню стінку живота хворого всередину від кінця великого пальця, ніби його продовжуючи. Після цього хворого просять зробити глибокий вдих, під час якого нирка опускається, а рука прощупує, під великим пальцем кругле еластичне тіло.

Другий момент — коли лікар відчує, що нирка опустилася досить низько, він стискає руку, яка охоплює фланк, і захвачує нирку; другою рукою натискає на передню черевну стінку і заважає захопленій нирці вислизнути.

Під час третього моменту лікар, стискаючи між пальцями нирку і рухаючи великий палець вниз, змушує нирку вислизнути вгору, при цьому пальпується поверхня нирки.

Такий спосіб пальпації нирок придатний для обстеження дітей раннього віку, а також дітей з астеничною будовою тіла і слабкорозвиненими м'язами передньої черевної стінки.

У деяких випадках значно краще пальпувати нирки за методом, рекомендованим Israel. Дитину кладуть на бік для максимального розслаблення черевного преса і наближення нирки вперед. Стегна і коліна дитина пригинає до тулуба, спокійно й повільно дихає відкритим ротом. При дослідженні лівої нирки дитина лежить на правому боці і навпаки. Лікар поверта-

ється до дитини обличчям, кладе праву руку на поперекову ділянку, а ліву руку на передню черевну стінку так, щоб кінці пальців відстояли від місця сполучення IX-X ребер на два поперечні пальці, і натискує на стінку. Під час вдиху і початку видиху права рука натискує на поперекову ділянку, а притисненими пальцями лівої руки, згинаючи і розгинаючи їх, лікар намагається прощупати нирку, яка опускається наприкінці вдиху і піднімається на початку видиху.

Методика пальпації нирок у вертикальному положенні була запропонована С.П.Боткіним. Рухлива і опущена нирка пальпується у вертикальному положенні дитини значно легше, тому що при цьому внаслідок своєї маси та низького стояння діафрагми вона ще більше опускається. Для пальпації нирок у вертикальному положенні дитина стоїть у напівзігнутому положенні обличчям до лікаря, який сидить перед нею. При пальпації правої і лівої нирок лікар кладе ліву руку перпендикулярно до тулуба дитини горизонтально на рівні XII ребра і трохи нижче, праву руку — спереду на ділянку фланка перпендикулярно до лівої руки. Використовуючи розслаблення черевного преса під час видиху (дитина весь час глибоко дихає), лікар намагається звести руки і пальцями прощупати нирку.

Крім класичних методів пальпації нирок, які були наведені вище, є ще додатковий — метод балотування, запронований Guyon. Цей метод полягає в тому, що під час пальпації нирок (коли нирка прощупана) пальцями лівої руки, які знаходяться на поперековій ділянці, роблять короткі уривчасті поштовхоподібні рухи. Поштовхи треба наносити в куті, утвореному останнім ребром та масою крижово-поперекових м'язів. Маючи змогу балотувати, нирка буде ударятися об пальці правої руки і знову повертатися у своє вихідне положення. Якщо нирка збільшена або опущена, то балотування відчувається досить виразно і це дозволяє міркувати про форму, величину, консистенцію і чутливість нирки. Цей метод пальпації допомагає відрізнити нирку від жовчного міхура, селезінки, які не мають властивості балотувати.

Слід зазначити, що при тривалому промацуванні нирок в сечі можуть з'явитися білок та еритроцити (симптом Жебровського).

У дітей раннього віку можна пальпувати сечовий міхур, оскільки він виходить з малого таза, особливо в переповненому сечею стані. Пальпують сечовий міхур шляхом тиснення на нього над лобком і при цьому визначають наявність болю.

Для діагностики захворювань органів сечової системи важливе значення має пальпація живота з метою визначення болю у верхній та середній сечовідних точках. Верхня сечовідна точка знаходиться на місці перехрещування двох таких ліній: горизонтальної на рівні пупка і вертикальної, яка проходить через середину відстані між передньою верхньою остю клубової кістки і пупком або трохи медіальніше цієї середини (або інакше: на рівні пупка на три поперечних пальці по обидві сторони від нього). Середня сечовідна точка знаходиться на місці перехрещування двох ліній: горизонтальної, яка з'єднує передні верхні ості обох клубових кісток, і вертикальної, яка проходить через лобковий горбок.

У хлопчиків за допомогою пальпації визначають наявність фімозу, величину, форму, характер поверхні, консистенцію, болісність ячок та їх придатків. При цьому слід змістити вгору передню шкірочку (крайню плоть), що дає можливість діагностувати фімоз, запалення (баланіт, баланопостит) тощо.

Перкусія нирок не проводиться у зв'язку з тим, що вони топографічне глибоко розміщені. Але для діагностики запальних процесів в нирках використовують метод постукування в ділянці проєкції нирок. Для цього проводять короткі, легкі удари пальцями правої (або лівої) руки або боковим (ліктьовим) краєм правої кисті (з разом складеними пальцями) по тильній поверхні пальців лівої руки, покладеної на поперекову ділянку. При наявності запалення (піелонефрит, паранефрит та ін.) хворий відчуває гострий біль. Цей симптом описаний Ф.І.Пастернацьким і носить його ім'я. Але треба знати, що симптом Ф.І.Пастернацького може бути позитивний при міозитах, радикулітах і це знижує його діагностичне значення. Крім того, у дітей раннього віку досить складно оцінити суб'єктивні відчуття, що виникають при визначенні даного симптому.

У дітей раннього віку можна проводити перкусію сечового міхура. Вона здійснюється по серединній лінії від рівня пупка в напрямку до лобка. Палець-плесиметр розміщують паралельно до лобка. Якщо сечовий міхур розтягнутий сечею, при вистукуванні з'являється тушість над лобком, якщо він випорожнений — коробочний звук.

Важливе діагностичне значення має дослідження сечі. При її дослідженні визначають колір, прозорість, відносну щільність (питома вага), реакцію рН, наявність білка (протеїнурія), лейкоцитів (лейкоцитурія), еритроцитів (еритроцитурія), циліндрів, епітеліальних клітин, слизу і бактерій.

Колір сечі стає червоним при гематурії, темно-коричневим — при механічних та паренхіматозних жовтяницях. Каламуть з'являється при піурії і посиленому виділенні солей.

Відносна пильність підвищується при обмеженні пиття, цукровому діабеті з високою глюкозурією, нефротичному синдромі з масивною протеїнурією, інтенсивній продукції гормону вазопресину, що призводить до олігурії. Відносна щільність знижується при надмірному вживанні рідини, піелонефриті, нецукровому діабеті, гострій і хронічній недостатності нирок.

Реакція рН сечі в основному залежить від характеру вживаної їжі і наявності бактерій.

Протеїнурія спостерігається при гломерулонефриті, нефротичному синдромі і меншою мірою при спадковому нефриті, піелонефриті та ін. Для нефротичної форми гломерулонефриту характерні високі показники білка в сечі (2-5 г/л), при ліпоїдному нефротичному синдромі вміст білка перевищує 10 г/л, досягаючи іноді 30 г/л.

Гематурія є характерною для гломерулонефриту, спадкового нефриту, нирковокам'яної хвороби. Розрізняють мікро- (еритроцитів менш ніж 40-60 у полі зору) і макрогематурію при більшій їх кількості.

Лейкоцитурія є ознакою бактеріально-запального процесу в нирках та запальних процесів в зовнішніх статевих органах, при туберкульозі нирок, на нетривалий час з'являється при гломерулонефриті. У випадках уроренальної інфекції лейкоцитурія має нейтрофільний, при гломерулонефриті — лімфоцитарно-моноцитарний характер.

Гіалінові, зернисті і воскоподібні циліндри спостерігаються при нефротичному синдромі, гломеруло- і піелонефриті. Якщо гіалінові циліндри свідчать про високу концентрацію у сечі білка, то зернисті і воскоподібні вказують на більш виражені деструктивні зміни у ниркових каналцях, що спостерігається при тяжких і хронічних патологічних процесах. Інколи при макрогематурії виділяються еритроцитарні, а при піурії лейкоцитарні циліндри.

Солі і кристали сечової, щавлевої кислот, а також фосфати виводяться з сечею при дисметаболических нефропатіях.

Слиз у підвищеній кількості з'являється в сечі у разі запалення сечовивідних шляхів і вульви.

Бактерії, які виявляються при мікроскопії сечового осаду, найчастіше є причиною недостатнього санітарно-гігієнічного догляду за дітьми, а також спостерігаються у хворих з мікробно-запальними процесами в органах сечової системи.

Из методички по терапии:

ПАЛЬПАЦИЯ ПОЧЕК

Прощупывание почек производится в двух положениях больного: в горизонтальном (лежа) и в положении стоя. Методика пальпации почек в положении лежа применяется для определения формы, величины, консистенции, конфигурации и степени подвижности почек. Пальпация почек должна сопровождаться проверкой симптома Пастернацкого.

Во время исследования больной лежит в горизонтальном положении на спине с вытянутыми ногами. Врач сидит справа от больного, лицом к нему.

Пальпация почек по Образцову—Стражеско сводится к трем моментам.

Первый момент— установка рук врача. Левую руку подводят сзади под поясничную область больного, ниже уровня XII ребра, при этом пальцы сложены вместе.

При пальпации правой почки левая рука лежит справа от позвоночника а при пальпации левой почки левую руку подвигают дальше, пока концы пальцев не достигнут левой боковой поверхности туловища.

В зависимости от задачи исследования правую руку кладут на область правого или левого фланка кнаружи от прямой мышцы живота так, чтобы концы слегка согнутых пальцев находились у реберной дуги. Направление правой руки должно быть параллельным позвоночнику больного и перпендикулярно к левой руке исследующего. При выполнении бимануальной пальпации обе руки являются активными.

Второй момент—сближение рук. Во время каждого выдоха врач постепенно продвигает концы пальцев правой руки в глубь брюшной полости к задней стенке до ощущения соприкосновения с пальцами левой руки. Одновременно левая рука приподнимает поясничную область вперед и, следовательно, приближает почку, лежащую на поясничных мышцах, к пальцам правой руки.

Третий момент—собственно пальпация почки. В тот момент, когда пальцы рук сблизились, больному предлагают сделать глубокий вдох. В случае, если почка окажется доступной для пальпации, то на высоте вдоха нижний полюс опустится и подойдет под пальцы правой руки, которые его и захватывают.

Чтобы составить представление о состоянии нижнего полюса, следует, не ослабляя давления обеими руками, скользить пальцами правой руки книзу. Почка, будучи все-таки фиксирована в своем ложе, при попытке правой руки оттянуть ее книзу в конце концов выскальзывает из-под нее. При этом можно получить представление о форме и величине почки, ее консистенции, болезненности, характере передней поверхности. В норме почки не пальпируются.

При пальпации почек в вертикальном положении больной стоит лицом к врачу, который сидит непосредственно перед больным. Положение рук врача и методика пальпации являются одинаковыми с методикой исследования в положении лежа. В вертикальном положении лучше пальпируется опущенная подвижная почка.

Метод поколачивания области почек применяется в целях определения болей в этих органах (симптома Пастернацкого). Метод исследования приближается к непосредственной перкуссии.

В зависимости от задачи исследования левую руку кладут ладью на правую или левую сторону поясницы. После этого правой рукой в сагиттальной плоскости поколачивают по тыльной поверхности левой руки. Симптом Пастернацкого является положительным; если при поколачивании больной испытывает боль.

4.9 Система крові

МЕТОДИКА обстеження дитини із захворюваннями органів кровотворення включає докладне вивчення скарг хворого, анамнезу, загальний огляд, обстеження лімфатичних вузлів, кісткової системи, печінки, селезінки і додаткові лабораторні дані.

Збираючи анамнез, слід звернути увагу на можливість спадкового захворювання у родичів хворого, на вигодовування дитини, перенесені захворювання, санітарно-побутові умови життя тощо.

Після одержання анамнестичних даних, проводять загальний огляд хворої дитини. Передусім необхідно оцінити положення тіла, колір шкіри і слизових оболонок. Блідий колір шкіри і слизових оболонок часто вказує на різні захворювання крові і кровотворних органів. Проте треба пам'ятати, що він залежить і від інших причин (індивідуальних анатомо-гістологічних особливостей шкіри, низького артеріального тиску) і спостерігається при гострій недостатності серця, захворюваннях нирок тощо.

Однією з ознак захворювання крові може бути жовте забарвлення шкіри, але воно частіше спостерігається при захворюваннях печінки, септичних станах, після прийому деяких лікарських препаратів і харчових продуктів.

При огляді хворих із захворюваннями системи кровотворення можуть бути виявлені характерні зміни забарвлення шкіри, слизових оболонок та склер. При значному зниженні рівня гемоглобіну та кількості еритроцитів шкіра і слизові оболонки стають блідими. Якщо анемія розвинулася внаслідок гострої кровотечі, блідість шкіри та слизових оболонок настає відразу, що може служити діагностичною ознакою внутрішньої кровотечі. У хворих на анемію Аддісона-Бірмера блідість має жовтяничний відтінок: восковий або лимонно-жовтий колір обличчя та субіктеричність склер. При хлорозі (від грецького слова *chloros* — зелений) блідість має зеленуватий відтінок. Жовтяничність шкіри та видимих слизових оболонок характерна для вродженої гемолітичної хвороби і перенесеної гемолітичної анемії.

Навпаки, при деяких захворюваннях (поліцитемія або еритремія) шкіра має вишнево-червоний колір, що пов'язано зі збільшенням кількості еритроцитів до $6-10 \cdot 10^{12}$ /л та гемоглобіну до 160-180 г/л.

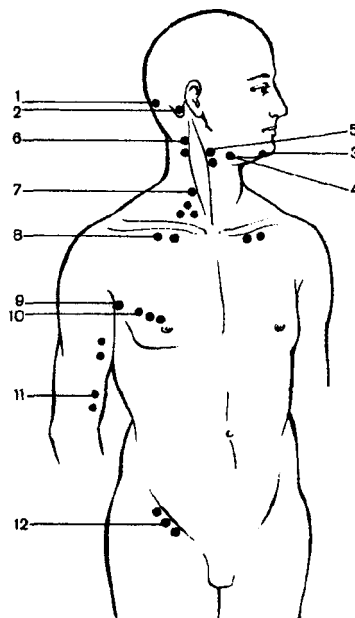
Огляд порожнини рота має велике діагностичне значення. Зони запалення по краях та на кінці язика, нерідко з афтозними висипами та тріщинами, гладенька, блискуча слизова оболонка його — це характерні ознаки анемії Аддісона-Бірмера. На мигдаликах і слизовій оболонці порожнини рота можна відмітити виражені некротичні та гангренозні ураження при гострих лейкозах і агранулоцитозі.

Крім дифузних змін забарвлення шкіри, можуть спостерігатися і вогнищеві явища на шкірі і слизових оболонках у вигляді внутрішньошкірних або підшкірних крововиливів різної величини і локалізації, які можуть свідчити про захворювання крові та кровотворних органів і нерідко бути єдиною ознакою патологічного процесу.

Важливе значення для діагностики захворювань крові й кровотворних органів має стан лімфатичної системи. Для клінічного дослідження доступні лімфатичні вузли, які локалізовані біля поверхні тіла, а також абдомінальні й торакальні (при їх значному збільшенні). Розрізняють такі групи периферичних лімфатичних вузлів (мал. 37): потиличні, привушні, підщелепні, підборідні, передньошийні, задньошийні, надключичні, підключичні, пахвові, торакальні, ліктьові, пахвинні, підколінні.

Периферичні лімфатичні вузли групуються в підшкірній клітковині різних ділянок тіла, де можуть бути виявлені пальпаторно, а при значному збільшенні — і візуально. Дослідження лімфатичних вузлів проводять в однойменних симетричних ділянках, дотримуючись певної послідовності: підборідні, підщелепні, кутовощелепні, привушні, потиличні, задньошийні, передньошийні, надключичні, підключичні, пахвові, кубітальні (ліктьові), пахвинні та підколінні.

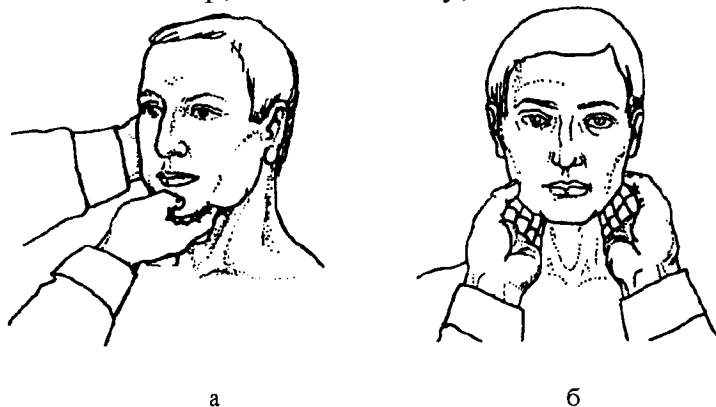
При пальпації всіх груп лімфатичних вузлів, крім підколінних, лікар стоїть перед хворим. Застосовується метод поверхневої пальпації. Лікар кладе пальці чи всю кисть долонною поверхнею на шкіру досліджуваної ділянки і, не відриваючи пальців, ковзає ними разом зі шкірою по підлеглих щільних тканинах (м'язах чи кістках), злегка натискаючи на них. Рухи пальців при цьому можуть бути поздовжніми, поперечними чи круговими. Великий палець звичайно в пальпації не бере участі. Перекочуючись пальцями через пальповані лімфатичні вузли, лікар визначає їх число, розміри та форму кожного вузла, щільність (консистенцію), рухомість (зміщуваність), наявність болісності та спаяності вузлів між собою, зі шкірою та навколишніми тканинами. Візуально відмічають також наявність змін шкіри в ділянці пальпованих лімфатичних вузлів: гіперемію, вкривання виразками, фістули. Розміри лімфатич-



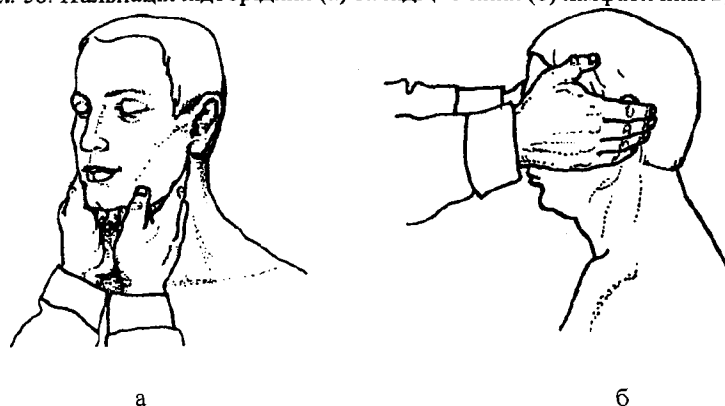
Мал. 37. Периферичні лімфатичні вузли

- 1 — потиличний
- 2 — привушні
- 3 — підборідні
- 4 — підщелепні
- 5 — передньошийні
- 6 — задньошийні
- 7 — надключичні
- 8 — підключичні
- 9 — пахвові
- 10 — торакальні
- 11 — ліктьові
- 12 — пахвинні

них вузлів бажано вказувати у міліметрах чи сантиметрах, а не шляхом порівняння з будь-чим, наприклад, з горошиною, квасолиною тощо. Якщо лімфатичний вузол має округлу форму, необхідно вказати його діаметр, якщо ж овальну, — найбільший та найменший розміри.



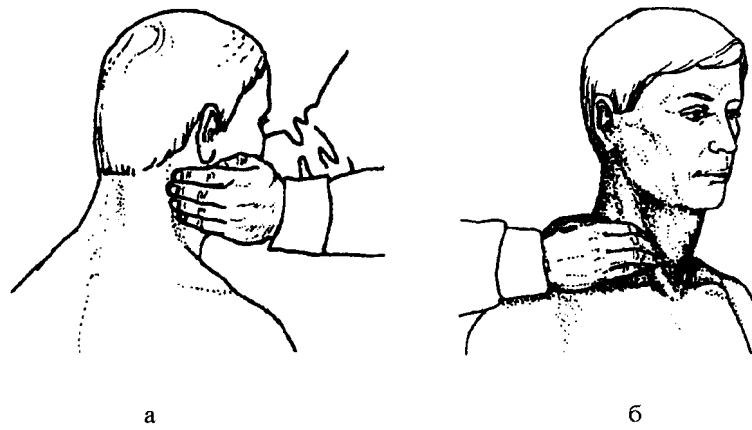
Мал. 38. Пальпація підборідних (а) та підщелепних (б) лімфатичних вузлів



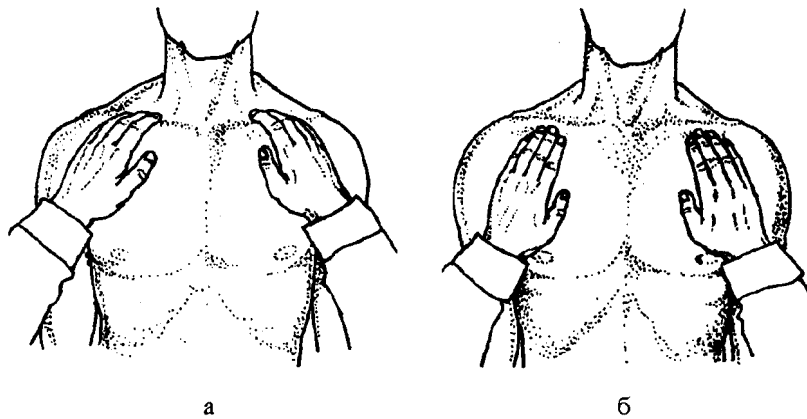
Мал. 39. Пальпація кутовощелепних (а) та привушних (б) лімфатичних вузлів

Приступаючи до пальпації підборідних лімфатичних вузлів, лікар просить хворого злегка нахилити голову вперед і фіксує її лівою рукою. Кладе зімкнуті та злегка зігнуті пальці правої руки на середину підборідної ділянки так, щоб кінці пальців упиралися в передню поверхню шиї хворого. Потім, пальпуючи у напрямку до підборіддя, намагається вивести лімфатичні вузли на край нижньої щелепи та визначити їх властивості (мал. 38, а). Аналогічним чином лікар пальпує підщелепні лімфатичні вузли обома руками одночасно у правому та лівому відділах підборідної ділянки вздовж країв нижньої щелепи (мал. 38, б). Після цього безпосередньо під кутами нижньої щелепи вказівними чи середніми пальцями обмацує кутовощелепні лімфатичні вузли (мал. 39, а). Надалі, позаду вушних раковин з обох боків пальпує привушні лімфатичні вузли (мал. 39, б), після чого, переміщуючи пальці обох рук до відповідної ділянки, обмацує потиличні лімфатичні вузли. У хворих на гострий ревматизм у ділянці потиличного апоневрозу іноді пальпуються дрібні безболісні так звані ревматичні вузлики.

Задньошийні лімфатичні вузли пальпують одночасно з обох боків у просторах, розміщених між задніми краями кивальних м'язів та зовнішніми краями довгих м'язів шиї (мал. 40, а). Передньошийні лімфатичні вузли обмацують вздовж внутрішніх країв кивальних м'язів (мал. 40, б). При пальпації шийних лімфатичних вузлів пальці розміщують перпендикулярно довжнику шиї. Обмацування проводять у напрямку зверху вниз. Надключичні та підключичні лімфатичні вузли послідовно пальпують у над- та підключичних ямках (мал. 41, а, б).

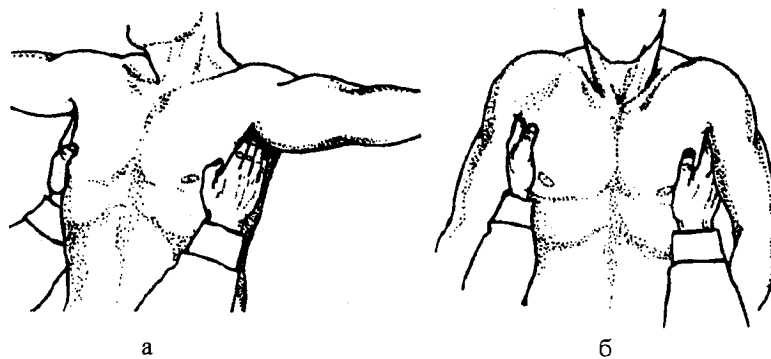


Мал. 40. Пальпація задньошийних (а) та передньошийних (б) лімфатичних вузлів



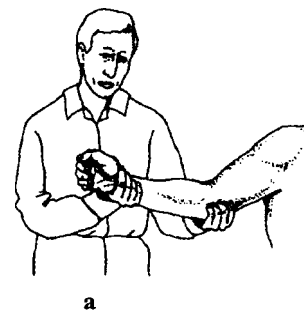
Мал. 41. Пальпація надключичних (а) та підключичних (б) лімфатичних вузлів

Перед початком пальпації пахвових лімфатичних вузлів лікар просить хворого відвести руки у сторони до горизонтального рівня і оглядає пахвові ямки, щоб виявити локальні патологічні зміни, наприклад, запалення потових залоз (гідраденіт, або "суче вим'я"). Після цього кладе свої долоні поздовжньо на бічні поверхні грудної клітки хворого з обох боків так, щоб кінці пальців упиралися в дно пахвових ямок, але не притискалися до ребер (мал. 42, а). Запропонувавши хворому повільно опустити руки вниз, лікар у цей час дещо просуває пальці уверх, захоплює ними вміст пахвових ямок і ковзає вниз (мал. 42, б). Одночасно пальці притискає до ребер і ніби продавляє між ними захоплену жирову тканину, визначаючи її однорідність та виявляючи таким чином більш щільні й округлі лімфатичні вузли. Для детального дослідження пахвових лімфатичних вузлів пальпацію доцільно проводити 2-3 рази.

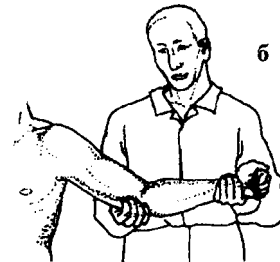


Мал. 42. Пальпація пахвових лімфатичних вузлів
а — вихідне положення
б — виконання пальпації

Пальпацію кубітальних (ліктьових) лімфатичних вузлів проводять послідовно, спочатку з одного боку, а потім — з іншого. Руки хворого повинні бути напівзігнуті в ліктьових суглобах. При дослідженні правих кубітальних лімфатичних вузлів лікар бере правий зап'ясток хворого у свою праву руку, а долоню своєї лівої руки кладе на задню поверхню правого плеча хворого так, щоб кінці пальпуючих пальців розміщувалися у медіальній борозні двоголового м'яза. Обмацує дистальну третину цієї борозни у напрямку до ліктьової ямки (мал. 43, а). При дослідженні лівих кубітальних лімфатичних вузлів лікар бере лівий зап'ясток хворого у свою ліву руку, а правою рукою обмацує дистальну третину медіальної борозни двоголового м'яза лівого плеча (мал. 43, б).



а



б

Мал. 43.

Пальпація правих (а) та лівих (б) ліктьових лімфатичних вузлів

Перед пальпацією пахвинних лімфатичних вузлів хворий оголяє пахвинні складки. Потім по чергово з обох боків лікар пальпує ділянки, що лежать вище і нижче пахвинних складок. При цьому обмацувальні рухи повинні бути перпендикулярними пахвинній складці. Необхідно мати на увазі, що при пальпації в даних ділянках поряд з лімфатичними вузлами можуть виявлятися пахвинні грижі, а у чоловіків, крім того, — яєчко, що лежить у пахвинному каналі, при його неопущенні у мошонку (крипторхізм).

Перед пальпацією підколінних лімфатичних вузлів хворий оголяє нижні кінцівки і ставить коліно на кушетку чи на сидіння стільця. Лікар стає позаду хворого і обмацує підколінну ямку зігнутою у колінному суглобі кінцівки. Потім аналогічним чином пальпує другу підколінну ямку.

Найбільші, діаметром від кількох міліметрів до 1 см, поодинокі лімфатичні вузли можуть у нормі пальпуватися у підщелепних, пахвинних і, рідше, у пахвових ділянках. Вони мають округлу форму, щільноеластичну консистенцію, рухомі, безболісні. Більш значне збільшення лімфатичних вузлів у цих ділянках, а також пальповані лімфатичні вузли в інших ділянках тіла, як правило, є патологічною ознакою.

Збільшення лімфатичних вузлів буває місцевим і генералізованим. Так, збільшення лімфатичного вузла в будь-якій одній ділянці звичайно свідчить про наявність запального процесу чи метастазуючого пухлинного ураження в органах (тканинах), із яких у даний вузол відтікає лімфа, або про патологічні зміни аналогічного походження у самому лімфатичному вузлі. При гострому запаленні лімфатичного вузла (лімфаденіт) він звичайно має м'якоеластичну консистенцію, різко болісний, шкіра над ним часто гіперемована і гаряча на дотик. Вузол може нагноюватися з втягненням до запального процесу навколишніх тканин (періаденіт), а іноді розкривається з утворенням фістули, з якої відходить гній. Якщо регіонарний лімфаденіт викликаний запальним вогнищем у нижчому відділі кінцівки, то на шкірі її нерідко можна виявити вузьку смугу гіперемії, що йде від місця запалення до вузла, в проекції запаленої лімфатичної судини (лімфангоїт).

При деяких захворюваннях лімфатичні вузли збільшуються у певних ділянках. При лімфогранульоматозі у дебюті захворювання виявляються виражене збільшення та ущільнення однієї з груп лімфатичних вузлів, найчастіше в шийних, надключичних або пахвинних ділянках. Вузли при цьому можуть бути поодинокими чи у вигляді тісно спаяних великих конгломератів, але, як правило, не зв'язані зі шкірою, рухомі, безболісні й не нагноюються. Збільшені лімфатичні вузли переважно у потиличній ділянці — це типовий симптом краснухи, а збільшення головним чином задньошийних лімфатичних вузлів — інфекційного мононуклеозу. Ланцюжки помірно збільшених лімфатичних вузлів у ділянці шиї часто спостерігаються у хворих на хронічний тонзиліт.

Помірне збільшення лімфатичних вузлів одночасно у кількох чи в усіх пальпованих ділянках спостерігається при деяких інфекційних хворобах (бруцельоз, токсоплазмоз, лістеріоз, інфекційний мононуклеоз, СНІД), а також при сепсисі, інфекційному ендокардиті, сарко-

їдозі, імунопатологічних захворюваннях тощо. Водночас при гострому лейкозі, хронічному міело- та лімфолейкозі лімфатичні вузли в більшості ділянок збільшуються незначно. Вони, як правило, не спаяні між собою та зі шкірою, мають тістоподібну консистенцію, безболісні, дорбе рухомі при зміщенні.

Гіперплазія лімфатичних вузлів спостерігається при різних патологічних станах, зокрема при лейкозі. Збільшення лімфатичних вузлів дає підставу думати про можливу наявність захворювання крові. При огляді можна виявити різке збільшення периферичних лімфатичних вузлів на шії чи в пахвових ділянках (лейкоз, лімфогранулематоз, туберкульоз, туляремія, інфекційний мононуклеоз та ін.).

При захворюваннях, які супроводжуються значною гіперплазією лімфоїдної тканини, численним та системним збільшенням лімфатичних вузлів (лімфогранулематоз та ін.) пальпуються шийні, надключичні, пахвові, півхові та лімфатичні вузли інших груп. При лімфаденопатії вони еластичної консистенції, гладенькі, рухливі, не зростаються між собою та оточуючими тканинами. При лімфогранулематозі лімфатичні вузли дуже тверді (дерев'яної консистенції), швидко зростаються між собою та з тканинами, набуваючи форму твердих конгломератів, які можуть здавлювати життєво важливі органи.

При різко виражених формах анемії іноді відмічаються зміни серцево-судинної системи у вигляді функціональних шумів (особливо у дітей раннього віку), які вислуховуються над ділянкою серця і на великих венозних судинах.

Помітно збільшуються печінка і селезінка при гематологічних захворюваннях, що особливо часто спостерігається при різних формах гострого лейкозу і анемії.

При пальпації органів черевної порожнини часто вдається встановити збільшення печінки і селезінки. Незначне збільшення селезінки та тверда її консистенція спостерігається при хворобі Верльгофа, лімфогранулематозі, анемії Аддісона-Бірмера. Селезінка може досягати великих розмірів (спленомегалія) при гемолітичній анемії, хронічному міелолейкозі. Тверда з гладенькою поверхністю, закругленим краєм селезінка при цьому захворюванні може займати не тільки ліву половину черевної порожнини, а й заходити за середню лінію вправо, спускатися донизу. Значно менше селезінка збільшується при лімфолейкозі. Поряд зі збільшенням селезінки відмічається збільшення печінки, що зумовлено при лейкозах розростанням міелоїдної та лімфоїдної тканин.

Пальпація безперечно є головним об'єктивним методом дослідження селезінки. Селезінка розміщена в лівому підребер'ї, латерально від шлунка, безпосередньо під куполом діафрагми між IX-XI ребрами так, що її довга вісь майже збігається з X ребром або утворює з ним гострий кут. У зв'язку з таким розміщенням селезінка природно досить значно зміщується при дихальних рухах.

За методом М.Д.Стражеска (1936), пальпація селезінки "... робиться звичайно в лежачому положенні хворого на спині або, що ще зручніше, на правому боці... Лікар кладе ліву руку пліском на ліву половину грудної клітки в ділянці VII-X ребер і трохи натискує; цим він досягає, фіксуючи ліву половину грудної клітки, збільшення дихальних екскурсій лівої діафрагмального купола. Трохи зігнутими в останньому фаланговому суглобі пальцями правої руки, покладеної перпендикулярно до реберного краю в ділянці X ребра, безпосередньо біля реберного краю і протисненої злегка в черевну порожнину, ми прощупуємо нижній кінець селезінки, що рухається при глибоких дихальних екскурсіях. Ніякі рухи кінцями пальців назустріч селезінці, що опускається при вдиху, при прощупуванні не треба робити, бо тоді у випадках невеликого збільшення селезінки можна легко розминутися з рухливим краєм її і не прощупати його. Селезінка сама при глибокому вдиху хворого підходить до пальців.

Отже, механізм прощупування селезінки по суті той самий, що і при пальпації печінки; нижньопередній край селезінки попадає в кишеню, утворену тиском пальців на черевну стінку, і при подальшому опусканні під час вдиху вислизає з неї, обходячи кінці пальців дослідника, або підходить до них і штовхає...".

При пальпації селезінки хворий лежить на правому боці зі зігнутою в колінному та кульшовому суглобах лівою ногою, а права нога випрямлена. Ліва рука хворого зігнута в ліктьовому суглобі і лежить на грудній клітці або обидві руки складені під голову.

При пальпації оцінюють положення, величину, консистенцію і стан поверхні селезінки. Звичайно вважається, що нормальна, незбільшена селезінка у дітей не пальпується, а якщо пальпується, то вона, збільшена. Ця думка справедлива в більшості випадків, але у дітей раннього віку з астеничною будовою тіла, гіпотонією м'язів селезінку можна пальпувати.

У випадках гострих інфекційних захворювань (наприклад, при черевному тифі) або гострого застою крові в селезінці (наприклад, внаслідок тромбозу селезінкової вени) орган зберігає м'яку консистенцію.

При деяких хронічних захворюваннях (сифіліс, малярія та ін.), а також при захворюваннях крові та значному застої в результаті портальної гіпертензії селезінка стає твердою.

Край селезінки частіше має закруглену форму. Загострення його, характерного для краю печінки при цирозі, як правило, не відмічається. Щодо форми краю селезінки, то при значному збільшенні її розмірів можна прощупати фізіологічну вирізку (кілька вирізок) по передньому краю. За цією ознакою відрізняють селезінку від лівої нирки.

Болючість селезінки характерна для гострого застою в ній крові, а також для свіжого крововиливу. У фізіологічних умовах поверхня селезінки гладенька, а при крововиливі нерівна за рахунок рубців, що з'являються після нього. Пухлини в селезінці локалізуються дуже рідко.

При ураженнях системи крові, зокрема при лейкозі, спостерігається біль в кістках, який визначають шляхом постукування.

Из методички по терапии:

ПАЛЬПАЦИЯ СЕЛЕЗЕНКИ

Прежде чем провести пальпацию селезенки, необходимо также, как и при пальпации печени, перкуторно определить ее границы. Больной при этом может находиться в вертикальном положении или в горизонтальном, лежа на правом боку. Используется тихая перкуссия.

Для определения верхней границы селезенки палец-плессиметр располагают по средней подмышечной линии в VI или VII межреберьях и перкутируют вниз по межреберьям до притупленного звука. Отметка границы проводится со стороны ясного звука.

Для установления нижней границы селезенки палец-плессиметр кладут также по средней подмышечной линии, параллельно предполагаемой границе, ниже реберной дуги и перкутируют снизу вверх от тимпанического звука до притупления. Отметка границы производится со стороны тимпанического звука.

Для определения передней границы селезенки палец-плессиметр располагают на передней брюшной стенке, слева от пупка, параллельно искомой границе (на уровне X межреберья) и перкутируют к поперечнику селезеночной тупости до появления притупления. В норме передняя граница находится на 1—2 см левее передней подмышечной линии.

Для нахождения задней границы селезенки палец-плессиметр устанавливают перпендикулярно X ребру между задней подмышечной и лопаточной линиями и перкутируют сзади наперед до появления притупленного звука.

Затем измеряют расстояние между верхней и нижней границами селезенки, т.е. ее поперечник, который располагается между IX и XI ребрами и в норме составляет 4—6 см. Далее измеряют расстояние между передней и задней границами селезенки, т.е. ее длинник, который в норме составляет 6—8 см.

Однако, главным физическим методом исследования селезенки является пальпация. Она проводится обычно в горизонтальном положении больного на спине или на правом боку. Врач кладет левую руку ладонью на левую половину грудной клетки в области VII—X ребра и слегка надавливает на нее. Этим достигается некоторая фиксация грудной клетки и

увеличивается дыхательная экскурсия левого купола диафрагмы. Правая рука со слегка согнутыми в последнем фаланговом суставе пальцами кладется ладью и перпендикулярно реберному краю в области X ребра. Затем кончиками пальцев правой руки на выдохе слегка надавливают на брюшную стенку (не глубже чем на 2—3 см) (см. рис. Va) и просят больного сделать глубокий вдох. Никаких движений руки навстречу опускающейся при вдохе селезенки при пальпации не следует делать. Нижнепередний край селезенки попадает в образовавшийся от давления пальцев на брюшную стенку карман и с дальнейшим опусканием при вдохе выскальзывает из него, обходя вокруг концы пальцев исследующего (см. рис. Vб). В норме селезенка не пальпируется. Если нижний край селезенки находится у края реберной дуги, то считается, что она увеличена в 1,5 раза.

Пальпаторное исследование поверхности селезенки выполняют четырьмя пальцами правой руки, положенными ладью. Скользящие движения пальцев направлены сверху вниз. Поверхность селезенки обычно гладкая, но может быть и неровной.

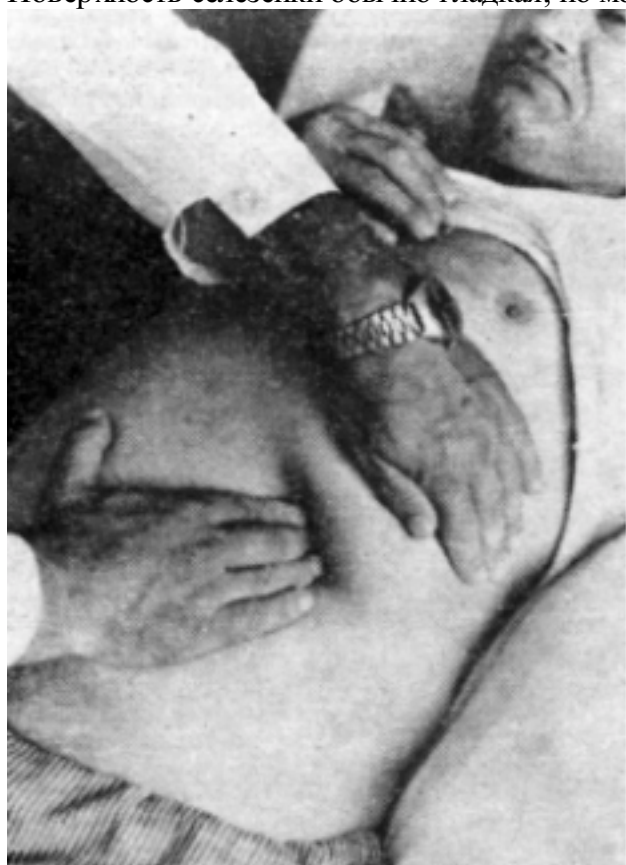

Рис. Va Пальпация селезенки (Первый момент)

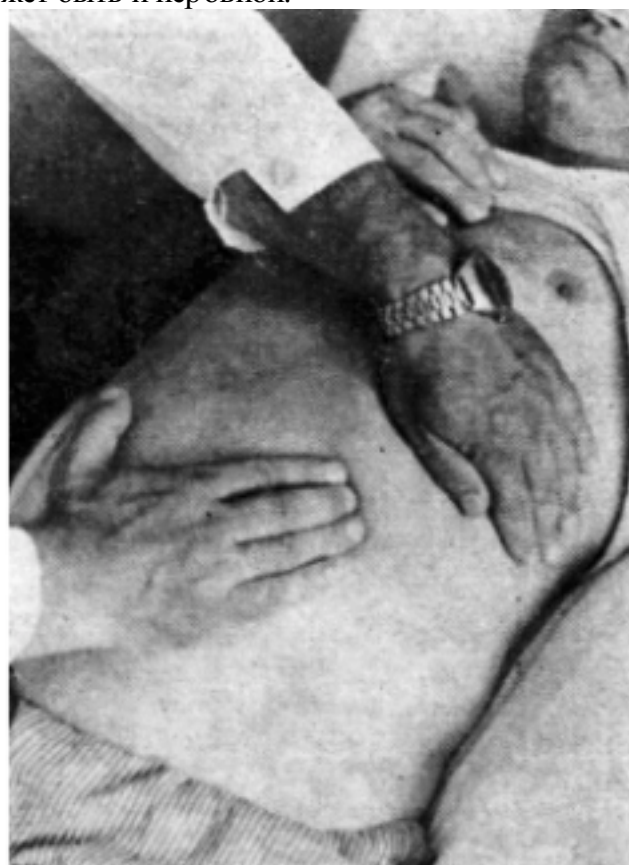


Рис. Vб Пальпация селезенки (Второй момент)

Дуже важливе значення для діагностики захворювань системи крові має правильна оцінка даних, які отримують при дослідженні морфологічних особливостей формених елементів крові.

При різних клінічних формах анемії в периферичній крові зменшується рівень гемоглобіну (нижче 110 г/л) і кількість еритроцитів (менше $3,5 \cdot 10^{12}$ /л). Це зумовлено різними причинами: недостатністю еритропоетичної системи дитини, посиленням розпадом еритроцитів у периферичній крові і вогнищах їхнього утворення, зменшенням кровотворної функції, крововтратою тощо.

Збільшення кількості еритроцитів у периферичній крові постерігається при вроджених вадах серця, істинній ідіопатичній поліцитемії, проявах вираженого збезводнення.

Анізоцитоз і поліхроматофія вказують на активний процес регенерації, а пойкилоцитоз — на дегенерацію еритроцитів.

Еритробластоз (ядерні форми еритроцитів) і ретикулоцитоз (підвищена кількість еритроцитів із суправітальною зернистістю) свідчать про посилення процесів еритропоезу або функціональну недостатність кісткового мозку, який викидає у кров незрілі клітини; базофільна зернистість еритроцитів — про їхню патологічну регенерацію, яка може спостерігатися при малярії, отруєнні свинцем, вродженому сифілісі.

Осмотична резистентність еритроцитів іноді значно знижена при вродженій гемолітичній анемії. Гемоліз починається при 0,5-0,6% концентрації NaCl, а інколи навіть при 0,7% (мінімальна резистентність) і закінчується при 0,36-0,56% NaCl (максимальна резистентність). У хворих з набутими гемолітичними анеміями резистентність зменшується, а з гепатогенними жовтяницями — підвищується.

Підвищена кількість лейкоцитів (лейкоцитоз) спостерігається при інфекційних захворюваннях і є ніби захисною реакцією організму проти інфекційного процесу. Особливо високий лейкоцитоз відмічається у дітей з бактеріальними інфекціями, лейкомоїдними реакціями і деякими формами лейкозів. Кількість лейкоцитів знижується (лейкопенія) при тяжких інфекційних, особливе вірусних, захворюваннях і токсичних станах як наслідок пригнічення функції кісткового мозку, зумовленого дією токсинів. Слід звернути увагу на різко виражену лейкопенію, оскільки вона може легко перейти в агранулоцитоз.

Оцінка визначення загальної кількості лейкоцитів має певне значення лише у зіставленні з даними лейкоцитарної формули при врахуванні клінічної симптоматики захворювання. Якісні зміни у морфології лейкоцитів свідчать про стан органів кровотворення. Оцінюючи лейкоцитарну формулу, необхідно пам'ятати, що у дітей існують істотні відмінності між кількістю нейтрофільних гранулоцитів і лімфоцитів залежно від віку.

Збільшення кількості паличкоядерних і поява молодих клітин (метамієлоцитів і навіть мієлоцитів) називають зміщенням формули крові вліво. Це є однією з ознак інфекційно-запального процесу, що відбувається в організмі. Зміщення вліво при вираженому нейтрофільозі здебільшого свідчить про сприятливий прогноз.

Зменшення кількості нейтрофільних гранулоцитів (нейтропенія) спостерігається при туберкульозі, анафілактичному шоку, тяжких формах грипу, черевному тифі. Поєднання нейтропенії з лейкопенією зустрічається при тяжких формах різних інфекцій і сепсисі, тривалому прийомі сульфаніламідних препаратів.

Еозинофілія може бути виражена при ексудативному діатезі, алергічних захворюваннях, скарлатині, глистній інвазії, лімфогранулематозі. Збільшення кількості еозинофілів при гострих інфекційних захворюваннях вважається сприятливою прогностичною ознакою. Зменшення їхньої кількості спостерігається при гострих інфекційних захворюваннях (за винятком скарлатини), особливо при черевному тифі, кору, сепсисі. Повне зникнення еозинофілів (анеозинофілія) — несприятлива прогностична ознака.

Збільшення кількості лімфоцитів (лімфоцитоз) спостерігається у хворих на лімфатичний і ексудативний діатез, краснуху, коклюш і деякі інші інфекції. Лімфопенія (зменшення кількості лімфоцитів) відмічається при більшості вірусних захворювань, лімфогранулематозі, міліарному туберкульозі і деяких захворюваннях крові.

Кількість моноцитів часто збільшується у хворих на кір, скарлатину, моноцитарну ангіну. Моноцитопенія (зменшення кількості моноцитів) є характерною для тяжких септичних захворювань, злоякісних форм анемії.

Велике діагностичне значення для ряду захворювань має правильна оцінка кількості тромбоцитів у периферичній крові. Незважаючи на досить значні коливання кількості тромбоцитів у здорових дітей навіть протягом доби, зменшення їхньої кількості вважають патологічним явищем. Різко зменшується кількість тромбоцитів при хворобі Верльгофа, перніціозній і апластичній анеміях; помірно — при тромбозі селезінкових вен, скорбуті. Часто спостерігається тимчасове зменшення кількості тромбоцитів при гострих інфекціях, бруцельозі, у гарячковий період при черевному тифі, кору, геморагічній і гангренозній формах дифтерії, інфекційній жовтяниці, при переході патологічного процесу в період реконвалесценції. Тромбоцитопенія вказує на підвищений розпад або знижену продукцію тромбоцитів. При

зменшенні кількості тромбоцитів до $30 \cdot 10^9$ в 1л дуже часто розвивається спонтанний геморагічний синдром.

Збільшення кількості тромбоцитів свідчить про значну продукцію їх кістковим мозком або уповільнений розпад (спостерігається в період видужування після гострих інфекцій, при ревматизмі, пневмонії), а анеміях — про підвищену регенерацію кісткового мозку і сприятливий прогноз.

При встановленні діагнозу і прогнозу велику роль відіграє швидкість осідання еритроцитів (ШОЕ). Достовірно встановлено, що хоч збільшена ШОЕ не є специфічною реакцією і має місце при різноманітних захворюваннях і станах, вона ніколи не підвищується у здорових дітей і при компенсованих або закінчених патологічних процесах.

Прискорена ШОЕ свідчить тільки про наявність у дитини захворювання запального характеру, але не про його форму і локалізацію патологічного процесу. Динаміка змін ШОЕ протягом відповідного відрізка часу вказує або на затухання, або на загострення процесу, що дуже важливо для прогнозу. В деяких випадках величина ШОЕ дозволяє запідозрити характер захворювання. Так, величина ШОЕ в межах 40-60 мм/год спостерігається при лейкозі, ревматизмі, дифузних захворюваннях сполучної тканини, гломерулонефриті та деяких інших захворюваннях.

На підставі даних аналізу крові не завжди можна поставити правильний діагноз і визначити прогноз захворювання. Здебільшого гемограма набуває діагностичного або прогностичного значення лише за умови паралельної оцінки клінічних проявів. Особливо цінними є динамічні спостереження за змінами в крові в процесі захворювання.

Для правильної оцінки стану кровотворення особливо велике значення має дослідження захиттевих пунктів кісткового мозку (міелограма), лімфатичних вузлів, селезінки (табл.20).

Мієлограма здорових дітей різного віку, в %

Клітини	Вік			
	6 год- 5 днів	1 міс- 1 рік	1-2 роки	3-15 ро- ків
1	2	3	4	5
Ретикулярні	0,5-2	0-5	0-5	0,1-1,5
Лімфобласти	0,1-1	0-2	0-1	0,2-1,9
Мієлобласти	0,8-1,8	1-8	1-2	0,7-6,7
Нейтрофільний ряд:				
Промієлоцити	4-6	1-8	1,5-6	0,5-4,0
Мієлоцити	8-12	12-32	17,5-30	4,1-13,9
Метамієлоцити	6-8	9-30	15-24	7,1-19,4
Паличкоядерні	20-25	9-23	9-23	4,1-18,3
Сегментоядерні	18-23	1,5-10	1-10	10,7-20,6
Еозинофільний ряд:				
Промієлоцити	0-0,1	0	0	0-0,1
Мієлоцити	0,2-0,6	0-7	0-2,5	0-3,5
Метамієлоцити	0,3-0,8	0-3	0-2,5	0-5,7
Паличкоядерні	0,2-0,6	0-0,2	0-1,5	0-0,9
Сегментоядерні	1,5-3,0	0-4	0-1	0,9-5,1
Базофільні гранулоцити	0-0,2	0-2	0-2	0-0,6
Лімфоцити	2-4	6-16,5	10-16,5	2-8
Моноцити	0-0,1	0-9	2-8	0-0,3
Плазматичні	0-0,1	0-3	0-2	0-2
Еритробласти	1-2	7-20	0-22	0-1,6
Нормобласти базофільні	2,5-5	0-4	0-4	0-4
Нормобласти оксифільні	5-10	0-10	1-10	0,2-7,3
Мегакаріобласти	-	0-2,5	0-3,5	0-0,4
Промегакаріоцити	-	-	-	0-0,2
Мегакаріоцити	-	0-10	0-2	0-1,2
Всього клітин еритроїд- ного ростка	-	28-39,5	19-34	14,9-25,6
Мієло/еритробластичне співвідношення	-	2-4,5:1	2,8-4:1	2,9-5,7:1
Індекс дозрівання нейт- рофільних гранулоцитів	-	1-6,3:1	1,5-4,3:1	0,7-1,45:1

При виконанні пункції кісткового мозку у дітей раннього віку слід пам'ятати, що його розвиток в груднині відбувається послідовно від ручки груднини — між I і II ребрами, потім між II і III і т.д.

4.10 Ендокринна система

МЕТОДИКА дослідження ендокринної системи складається із збирання анамнезу, огляду хворого, пальпації, аускультатії, лабораторно-інструментальних методів дослідження як загальних, так і спеціальних.

Для клінічного огляду важливою умовою є дотримання послідовності обстеження ендокринних органів: гіпофіз, щитовидна залоза, паращитовидні залози, підшлункова залоза, надниркові залози, статеві залози.

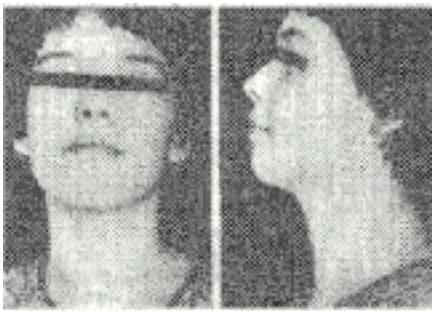При збиранні анамнезу і огляді звертають увагу на наявність чи відсутність у хворого скарг і симптомів, характерних для патології тієї чи іншої ендокринної залози. Скарги і сим-

птоми, які вказують на ураження ендокринних залоз, дуже різноманітні, оскільки гормони мають великий вплив на обмін речовин, фізичний і психічний розвиток дитини, функціональний стан різних органів та систем дитячого організму.

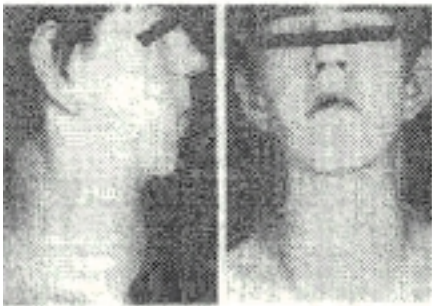
У хворих з патологією ендокринних залоз можуть бути скарги на підвищену збудливість, роздратованість, неспокійний сон, пітливість, зміну кольору шкіри, порушення росту волосся і нігтів, спрагу та ін.

У хворих з гіперфункцією еозинофільних клітин передньої частки гіпофізу можливі скарги на гігантський (вище 190-200 см) ріст (гігантизм), непропорційно велику довжину кінцівок, пальців рук і ніг (акромегалія). Можна також спостерігати грубі риси обличчя, прогнатію, широкі щілини між зубами, надмірний кіфоз груднинного відділу хребта у зв'язку з інтенсивним ростом хребців. Відмічаються також збільшення надбрівних дуг, добре виражені м'язи, але характерна м'язова слабкість.

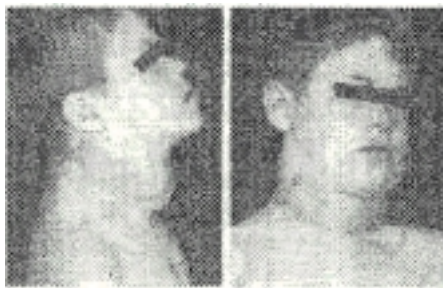При гіперфункції базофільних клітин гіпофізу батьки можуть скаржитися на значне збільшення маси тіла дитини, оволодіння обличчя у дівчаток (гірсутизм), затримку росту, що остаточно визначається під час огляду хворого.



Мал. 44. Симптом "товстої шії"



Мал. 45. Збільшення щитовидної залози IV ступеню



Мал. 46. Збільшення щитовидної залози V ступеню

Для гіпофізарної недостатності типовими скаргами і симптомами є зменшення росту (більш як на 25% у зіставленні з нормою), зміна міміки і "дитячі" риси обличчя, слабкий розвиток мускулатури, затримка або відсутність статевого дозрівання, малі розміри статевих органів, мармуровість шкіри, холодні кінцівки. Поєднання цих симптомів з адипозо-статевими розладами (нижньої частини тіла) можливе при деструктивному ураженні гіпоталамо-гіпофізарної ділянки.

При гіпертиреозі можуть мати місце скарги на похудіння, роздратованість, надмірне збудження і рухливість, емоційну нестійкість, серцебиття, підвищену вологість долоней і загальну пітливість, свербіння шкіри, відчуття жару (гарячки), біль в ділянці серця, сльозливість, відчуття різі в очах. При огляді можна виявити тремтіння пальців рук, набряклість повік, тремтіння закритих повік (симптом Розенбаха), ріже моргання повік (симптом Штелльвага), одно- чи двохсторонній екзофтальм, порушення конвергенції очей внаслідок парезу внутрішнього прямого м'яза ока (симптом Мебіуса), біла смуга склери над райдужною оболонкою при русі погляду донизу (симптом Грефе), при погляді вгору

(симптом Кохера), біла смуга склери навколо райдужної оболонки при відкритих очах (симптом Дельрімпля), "зляканий", фіксований погляд блискучих очей.

При огляді шії у здорових дітей, особливо в період статевого дозрівання, можна бачити перешийок щитовидної залози. Якщо спостерігається асиметрія положення щитовидної залози, то це вказує на наявність вузлів. У дитини, хворої на гіпертиреоз, можна спостерігати збільшення щитовидної залози: I ступінь — збільшення перешийка, що помітно при ковтанні; II ступінь — збільшення перешийка і часток; III ступінь — "товста шия" (мал. 44); IV ступінь — виражене збільшення (зоб, що різко змінює конфігурацію шії) (мал. 45); V ступінь — зоб величезних розмірів (мал. 46).

Слід зазначити, що, на відміну від інших утворень на шії, щитовидна залоза переміщується разом з трахеєю при ковтанні.

У хворих на гіпотиреоз можливо раннє відставання у фізичному та розумовому розвитку, пізнє і неправильнє прорізування зубів, слюновідділення, грубий і си́лий голос, хропіння при диханні, зменшення зацікавленості до оточення, млявість.

Оглядаючи хвору дитину, можна спостерігати відставання в розвитку кісток обличчя, сідлоподібний ніс, макрогლოსію, сірий колір шкіри, одутле обличчя, маленькі очі, товсті губи, крижкі нігті, рідке волосся на голові, короткі шию, кінцівки, пальці (ріст кісток в довжину обмежений, в ширину ні).

Гіперфункція паращитовидних залоз призводить до зниження апетиту або навіть анорексії, нудоти, блювання, запору, болю в кістках, м'язової слабкості, переломів кісток, спраги, полідипсії, поліурії, депресії, порушення пам'яті.

В анамнезі хворих на гіпопаратиреоз відмічаються велика маса тіла при народженні, повільне відпадання залишку пуповини, хронічна діарея, яка часто змінюється запором, відставання в розвитку, світлобоязнь, судороги, надмірне збудження, ларингоспазм. При огляді можуть мати місце факультативні симптоми: спазм повік, кон'юнктивіт, мутний кришталик ока, руйнування зубів, тонкі нігті, порушення пігментації волосся.

При підозрі на цукровий діабет необхідно з'ясувати наявність у дитини підвищеного апетиту (поліфагії), спраги (полідипсії) і збільшення сечовиділення (поліурії). Одночасно можуть спостерігатися так звані малі симптоми цукрового діабету — нейродерміт, пародонтоз, фурункульоз, свербіння в ділянці статевих органів. На пізніх стадіях у зв'язку з кетоацидозом знижується апетит, діти швидко втомлюються, гірше вчать, зростають млявість, слабкість. З'являються нічний і денний енурез, світла сеча, після якої залишаються крохмальні плями на білизні, парестезія ніг, знижується гострота зору, на долонях можуть з'явитися ксантоми.

У дітей грудного віку треба звертати увагу на низьку масу тіла при народженні, похудіння (гіпотрофія), піодермію, часте запрівання.

Адреногенітальний синдром є проявом вродженої вірилізуючої гіперплазії кори надниркових залоз. В анамнезі і при огляді хворого визначається псевдогермафродитизм (збільшення клітера, великих статевих губ, аномалія розвитку уретри, схожої з гіпоспадією). В подальшому спостерігається чоловічий тип будови тіла, гірсутизм, низький голос, вугри. У хлопчиків може бути макрогенітосомія (в 2-3 роки), неприродний передчасний статевий розвиток. У дітей обох статей може спостерігатися високий ріст, збільшена сила м'язів, прискорене дозрівання скелета. При більш тяжкому перебігу відмічаються ознаки адреногенітального синдрому з втратою солей (синдром Дебре-Фібігера). До вищеназваних проявів хвороби приєднуються похудіння, повільне збільшення маси тіла і ексикоз. Рідше спостерігаються гіпертермія і гіпертензія.

У хворих з підтвердженою гіпофізарнозалежною гіперплазією кори надниркових залоз діагностують хворобу Іценко-Кушинга. При синдромі Іценко-Кушинга надниркові залози надмірно продукують кортизол (в меншій мірі альдостерон і андрогени). Такі хворі скаржаться, а при огляді спостерігається затримка в рості, "худі" руки, зміна міміки обличчя і місяцеподібне обличчя, шкіра його багрово-червоного кольору. Шкіра тулуба і кінцівок суха з численними багрово-синюшними стріями атрофічного походження. Можна спостерігати гіпертрихоз, акне, піодермію, мікоз. У дівчаток вторинні статеві ознаки набувають зворотного розвитку, порушується циклічність менструацій. В більш пізніх стадіях можуть з'явитися скарги на гіпотрофію або атрофію м'язів, недорозвиненість статевих органів, високий артеріальний тиск.

При недостатній функції надниркових залоз з хронічним перебігом (знижується продукція кортизолу, альдостерону, андрогенів) у хворих спостерігається класична тріада ознак, характерна для хвороби Аддісона, — адинамія, пігментація, гіпотензія. Хворі скаржаться на слабкість, втомлюваність, зменшення рухливості, зниження апетиту. Характерною є непрохідність кишок. Розвиваються похудіння, сонливість, м'язова слабкість. У частини хворих першим проявом хвороби є коричнева пігментація шкіри і слизових оболонок порожнини рота (через надлишкову продукцію гіпофізом меланоцитстимулюючого гормону). Пігмента-

ція розповсюджується на шию, ліктьові суглоби, білу лінію живота, статеві органи, тверде піднебіння, внутрішню поверхню щік. При гострому ураженні надниркових залоз хворі скаржаться на виражену слабкість, біль в черевній порожнині, блювання, діарею.

Дуже важливим елементом огляду є оцінка статевого розвитку дитини. Для цього у дівчаток ретельно оглядають молочні залози і оволошіння лобка, у хлопчиків — розвиток статевого члена і яєчок, а також ступінь оволошіння лобка. Виявлені вторинні статеві ознаки і їх розвиток слід визначити за класифікацією, яка була запропонована J.M.Tanner у 1962 р. як для дівчаток (табл.21), так і для хлопчиків (табл.22).

Таблиця 21

Класифікація стадій статевого дозрівання у дівчаток

Стадія	Оволошіння лобка	Молочні залози
I	Відсутнє, передпубертатний період	Не розвинені, тільки сосок піднімається над ареолою
II	Рідке, пряме, довге і слабо пігментоване волосся, що росте вздовж статевих губ	Залоза і сосок підняті над поверхнею у вигляді невеликого горбика, збільшується діаметр ареоли
III	Волосся темніє, кучерявиться, збільшується його кількість, ріст поширюється на лобковий симфіз	Подальше збільшення залози і ареоли без чіткого розмежування їх контурів
IV	Жорстке волосся, кучерявиться, але не повністю покриває лобкову ділянку	Ареола і сосок формують вторинний горбик над контуром залози
V	Волосся займає всю надлобкову ділянку у вигляді трикутника і поширюється на медіальну поверхню стегон	Розвинуті повністю, сосок виступає, ареола становить частину загального контуру залози

Таблиця 22

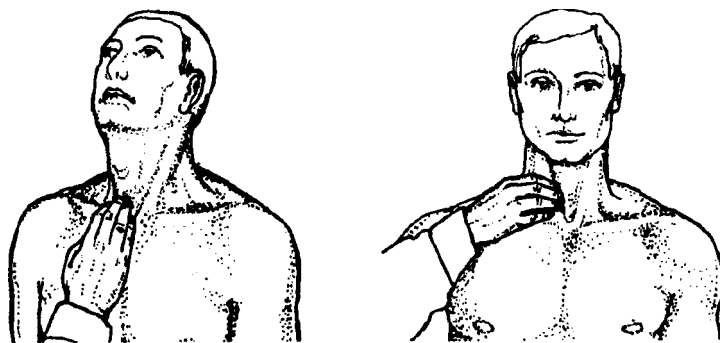
Класифікація стадій статевого дозрівання у хлопчиків

Стадія	Оволошіння лобка	Статевий член	Яєчка
I	Відсутнє	Розміри, які властиві розмірам передпубертатного періоду	
II	Волосся рідке, довге, слабо пігментоване, біля основи статевого члена	Незначне збільшення	Збільшення мошонки, її шкіра червоніє
III	Волосся більш темне, в незначній кількості, починає кучерявитися	Збільшення розмірів у довжину	Подальше збільшення яєчок і мошонки
IV	Волосся займає не всю ділянку над лобком	Збільшення головки і діаметра	Збільшуються, шкіра мошонки темніє
V	Волосся займає всю поверхню над лобком і поширюється на внутрішню поверхню стегон	Досягають розмірів і форми дорослого чоловіка	

У дітей з передчасним статевим розвитком (до 8 років у дівчаток і до 10 років у хлопчиків) симптомокомплекс включає значне прискорення росту, ранню появу вогнищ окостеніння в кістках, передчасний синостоз, внаслідок чого організм не досягає повного розвитку. Розумові здібності відповідають віковим вимогам. Рано з'являється сперматогенез у хлопчиків і менструації у дівчаток, збільшення і оволодіння статевих органів. На фоні загальної апатії і млявості може спостерігатися сексуальна збудженість. Не часто відмічаються ністагм, птоз, неправильна хода.

В анамнезі і при огляді хворого на гіпогонадизм (затримка статевого розвитку на 2 роки і більше) спостерігаються істинна гінекомастія, евнухоподібна будова тіла (вузька грудна клітка, без волосся, непропорційально довгі ноги, дуже мало волосся на обличчі, гінекомастія, втягнуті соски, недостатній розвиток вторинних статевих ознак). Такі діти виростають високими, у них високий голос, недостатній розвиток гортані, м'язів, статевих органів, вторинних статевих ознак.

Важливе значення для діагностики уражень ендокринних залоз має пальпація. Однак не всі залози доступні для пальпаторного дослідження.

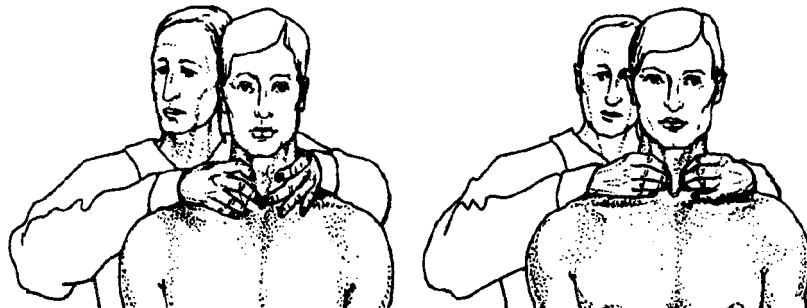


Мал. 47. Пальпація перешийка щитовидної залози

Пальпація проводиться за загальновідомими правилами (теплі, чисті руки, правильне положення лікаря і хворого, без сторонніх осіб; не завдаючи хворому зайвих страждань, спочатку пальпують поверхнево, а потім глибше).

Пальпація перешийка щитовидної залози проводиться ковзаючими рухами великого, вказівного і середнього пальців правої руки вгору від ручки груднини (мал. 47).

Для пальпації правої і лівої часток щитовидної залози необхідно II-V зігнуті пальці обох рук завести за задні краї, а великий палець — за передні краї груднинно-ключично-соскових м'язів (мал. 48). Після цього дитину просять зробити ковток, під час якого щитовидна залоза буде рухатися разом з гортанню. При цьому визначають поверхню, консистенцію, рухливість, розміри, болючість органу.



Мал. 48. Пальпація часток щитовидної залози

Права і ліва частки щитовидної залози пальпуються без відчуття болю у вигляді м'яких, ніжних утворень з гладкою поверхнею.

За допомогою пальпачії уточнюють характеристику статевих розладів, зокрема, при пальпачії зовнішніх статевих органів визначають їх розміри, ступінь зменшення (збільшення), кількість яєчок в мошонці, їх щільність, локалізацію яєчка при крипторхізмі. Оцінюють товщину підшкірно-жирового шару, температуру шкіри на кінцівках, тонус і силу м'язів, їх консистенцію. Нерідко у хворих з патологією ендокринних залоз пальпують збільшену печінку, визначають її болючість.

Перкуторно у дітей з захворюваннями ендокриної системи можна визначити біль в кістках при гіперпаратиреозі, зменшення розмірів відносної тупості серця при гіпогонадізмі, збільшення печінки при цукровому діабеті, а також за груднинно розташований зуб, який визначають над ручкою груднини.

Аускультативно у хворих на тиреотоксикоз можна вислухати судинний шум над поверхнею залози; ослаблені тони серця і систолічний шум на його верхівці при недостатності надниркових залоз.

Для діагностики захворювань ендокринної системи необхідно використовувати спеціальні лабораторні дослідження, а саме визначення вмісту гормонів у різних біологічних рідинах. Нормальні показники гормонального дзеркала у дітей наведені в *табл.23*.

Таблиця 23

Вміст гормонів в сироватці крові у дітей різного віку

Вік	Т3, нмоль/л	Т4, нмоль/л	ТТГ, мкЕ/мл	АКТГ, пмоль/л	Кортизол, мкмоль/л
Новонароджені	97-394	85-233	11-99	26,4±14,9	-
1 -5 років	162-414	94-193	-	-	-
5-10 років	145-371	82-171	-	11,0±2,6	-
7-11 років	-	-	-	-	0,17±0,02
10-15 років	128-328	72-213	-	10,5±2,1	-
12-16 років	-	-	-	-	0,22±0,03
1-15 років	-	-	8,6-33	-	-

Примітка: Т3 — трийодтиронін, Т4 — тироксин, ТТГ — тиреотропний гормон, АКТГ — адренокортикотропний гормон.

На основі визначення рівня вказаних гормонів можна зробити висновок про характер порушень функції відповідних залоз внутрішньої секреції.

СПИСОК ЛІТЕРАТУРИ

1. Андреев И., Вапцаров И., Михов Х., Ангелов А. Дифференциальная диагностика важнейших симптомов детских болезней. — Пловдив, 1977.— 721 с.
2. Аршавский И.А. Очерки по возрастной физиологии. — М.: Медицина, 1967.— 475 с.
3. Бадалян Л.О., Журба Л.Т., Всеволожская Н.М. Руководство по неврологии раннего детского возраста. — К.:Здоров'я, 1980.— 528 с.
4. Бугаев К.Е., Маркусенко Н.Н., Шепило И.Н. и др. Возрастная физиология.— Ростов-на-Дону, 1975.—164 с.
5. Возрастная физиология. Руководство по физиологии. — Л.: Наука, 1975.—692с.
6. Гиляровский С.А. О диагностике. — М.:Медгиз, 1953.—119 с.
7. Губергриц А.Я. Непосредственное исследование больного.—М.: Медицина, 1972.—376с.
8. Дружинина Э.И., Коньпина Р.И. Методика исследования здорового и больного ребенка. — Иваново, 1981.—50 с.
9. Ерников В.А. Клиническое исследование ребенка.— К.: Здоров'я, 1984.—336с.
10. Ермилов Л.П., Сафронников Л.В. Пациент как субъект диагностического процесса//Клин.мед. — 1996.—Т.74, МЗ.—С.75-76.
11. Жуковский М.А. Детская эндокринология.— М.: Медицина, 1995—656с.
12. Затурофф М. Симптомы внутренних болезней.—М.:Практика, 1997.— 439с.
13. Зернов Н.Г., Тарасов О.Ф. Семиотика детских болезней.—М.: Медицина, 1984.—360с.
14. Ковалевский А.А. Перкуссия и аускультация.—Томск, Из-во Томского университета, 1961.— 170 с.
15. Лазарев О.З. Диагностика дитячих хвороб.—К.:Держмедвидав, 1950.—319с.
16. Листов А.Ф. Основы перкуссии и ее особенности у детей.—М-Л.: Медгиз, 1940.—136 с.
17. Мадьяр И. Дифференциальная диагностика заболеваний внутренних органов.— Будапешт, 1987.—Т.1,2.—1155 с.
18. Методика исследования ребенка/Под ред.В.Д.Чеботаревой.— К.: 1986—48с.
19. Милькаманович В.К. Методическое обследование, симптомы и симптомокомплексы в клинике внутренних болезней.— Мн.: "ПолифактАльфа", 1994.—672с.
20. Мухин Н.А., Моисеев В.С. Основы клинической диагностики внутренних болезней.— М.:Медицина, 1997.—464 с.
21. Миррахимов М.М., Руппа Я.М., Могильнер А.С. Основы аускультации сердца.— Ташкент: Медицина, 1981.—132 с.
22. Неврология детского возраста/Под ред.Г.Г.Шанько, Е.С.Бондаренко.— Минск, Вышшк., 1985.— 343 с.
23. Окс А.А. Клиническое исследование больного. Практическое руководство.—Одесса, Изд.Академкомиссии Профкома ОМИ, 1927—217с.
24. Осипов И.Н., Копнин П.В. Основные вопросы теории диагноза. — Изд-во Томского унта, 1962.—189 с.
25. Очерки по физиологии плода и новорожденного /Под ред. В.И.Бодяжиной.— М.:Медицина, 1966.—311 с.
26. Палаузов А.С. Основы диагностики. Физические методы исследования (Осмотр, пальпация, перкуссия, аускультация).— Харьков, Научная мысль, 1925.—144 с.
27. Силяева Н.Ф., Бойко Ю.Г. О принципах построения диагноза // Клин.мед.—1996.—Т.74, N2.—С.76-78.
28. Стражеско М.Д. Основи фізичної діагностики захворювань черевної порожнини.— К.:Держмедвидав,1936.—244 с.
29. Справочник педиатра-эндокринолога /Под ред. М.А.Жуковского. — М.:Медицина, 1992.— 304 с.
30. Султанов В.К. Исследование объективного статуса больного.— СПб: Питер Пресс, 1996.— 240 с.

31. Тетенев Ф.Ф. Для чего нужна теория диагностики //Клин.мед— 1996— Т.74, N3.—С.73-74.
32. Гомилов А.Ф. Диафрагмально-инспираторная пальпация печени и правой почки//Терапевт.архив.—1992.—Т.64, N2.—С. 127-131.
33. Физиология ребенка раннего возраста /Под ред. З.И.Коларовой, В.Гатева.— София, Медицина и физкультура, 1970— 406с.
34. Физиологические особенности организма детей различного возраста/Под ред.Ф.Н.Серкова и др.—К., 1989.—131 с.
35. Хэгглин Р. Дифференциальная диагностика внутренних болезней—М.,1997.—794 с.
36. Шкляр Б.С. Диагностика внутренних болезней.—К.:Вища школа, 1971.—646с.
37. Чангли-Чайкін П.Ф. Перкусія й авскультація.—Харків, Дер-жмедвидав, 1931.—88 с.
38. Черноруцкий М.В. Диагностика внутренних болезней.—Л.: Медгиз, 1953.—659 с.
39. Яхонтова О.И., Рутгайзер Я.М., Валенкевич Л.Н. Проблема диагностического поиска в свете психологической теории решений// Клин.мед—1997—Т.75, N4.—С.54-56.
40. Gill D., O'Brien N. Paediatric clinical examination.— Churchill Livingstone, Edinburgh, 1988.— 197pp.
41. Introduction to clinical pediatrics. Ed.D.S.Smith.-Philadel-phia:W.B.Saunders Co., 1977/— 452pp.
42. Nowak S.Propedeutyka pediatrii.—Warszawa, PZWL,1977.— 236 pp.
43. Seifert O., Muller F. Основы клинической диагностики.—Кієвъ, Ізданіє студентовъ-медиковъ, 1911.— 298 с.

Зміст

ВСТУП.....	3
РОЗДІЛ 1.ОСОБЛИВОСТІ ЗБИРАННЯ АНАМНЕЗУ У ДІТЕЙ.....	5
РОЗДІЛ 2.МЕТОДИ ОБ'ЄКТИВНОГО КЛІНІЧНОГО ОБСТЕЖЕННЯ ДІТЕЙ.....	7
РОЗДІЛ 3.ОЦІНКА ЗАГАЛЬНОГО СТАНУ ХВОРИХ ДІТЕЙ.....	19
РОЗДІЛ 4.МЕТОДИКА ОБСТЕЖЕННЯ ОРГАНІВ ТА СИСТЕМ ОРГАНІЗМУ У ДІТЕЙ РІЗНОГО ВІКУ.....	23
4.1 Шкіра і підшкірна клітковина.....	23
4.2 Кісткова система.....	33
4.3 М'язова система.....	42
4.4 Органи дихання.....	46
4.5 Серцево-судинна система.....	66
4.6 Органи травлення.....	86
4.7 Нервова система.....	104
4.8 Органи сечової системи.....	116
4.9 Система крові.....	121
4.10 Ендокринна система.....	131
СПИСОК ЛІТЕРАТУРИ.....	137

Віталій Григорович Майданник
ОСНОВИ КЛІНІЧНОЇ ДІАГНОСТИКИ
В ПЕДІАТРІЇ

Редактор Т.О.Мііна
Комп'ютерне верстання А.І.Бойко
Комп'ютерний набір МП "Супрамед"
252004, Київ, Бульвар Шевченко, 19