

# ФАКУЛЬТЕТСКА ХІРУРГІЯ

За редакцією  
В.О. ШІДЛОВСЬКОГО,  
М.П. ЗАХАРАША

*Допущено Міністерством охорони здоров'я України як підручник  
для студентів вищих медичних навчальних закладів  
III-IV рівнів акредитації*

Тернопіль  
“Укрмедкнига”  
2002

УДК 617-089(075.8)

Ф-18

ББК 54.5я73

**Колектив авторів:**

д.м.н., професор *Шідловський В.О.*; д.м.н., професор *Захараш М.П.*;  
д.м.н., професор *Полянський І.Ю.*; д.м.н., професор *Шевченко С.І.*;  
д.м.н., професор *Березницький Я.С.*; к.м.н., доцент *Дейкало І.М.*;  
к.м.н., доцент *Саюк Ю.М.*; к.м.н., доцент *Чонка І.І.*; к.м.н. *Гривенко С.Г.*;  
к.м.н. *Доброродній В.Б.*; к.м.н. *П'ятикоп Г.І.*; к.м.н. *Мацюк Ю.О.*  
к.м.н. *Захараш Ю.М.*; *Шідловський О.В.*

**Рецензенти:** зав. кафедри факультетської хірургії Вінницького національного медичного університету ім. М.І. Пирогова д.м.н., професор *А.І. Годлевський*;  
д.м.н. професор кафедри факультетської хірургії Харківського медичного університету *В.Г. Дуденко*;  
директор Харківського науково-дослідного інституту загальної і невідкладної хірургії АМН України д.м.н. професор *В.В. Бойко*.

Ф-18 **Факультетська хірургія**/За ред. В.О. Шідловського, М.П. Захараша. – Тернопіль: Укрмедкнига, 2002. – 544 с.  
ISBN 966-673-003

У підготовці лікаря загальної практики факультетська хірургія займає одне з чільних місць. Вона передбачає вивчення класичного, типового перебігу хірургічних захворювань, принципів встановлення діагнозу, визначення лікувальної тактики і лікування.

У підручнику, відповідно до програми, структуровано подано новітні дані про анатомію і фізіологію органа чи системи, етіологію і патогенез захворювань, їх типову клінічну симптоматику, методи лабораторних та інструментальних досліджень.

Згідно з останніми науковими розробками викладено принципи встановлення діагнозу, вибору лікувальної тактики й адекватного об'єму хірургічного чи консервативного лікування, експертизи втрати працездатності, реабілітації хворих у післяопераційний період, профілактики хірургічних захворювань.

Підручник розрахований на студентів IV курсу медичних вузів III-IV рівнів акредитації. Сподіваємось, що він також буде корисний для студентів V, VI курсів і лікарів-інтернів.

**ББК 54.5я73**

ISBN 966-673-003

© В.О. Шідловський, М.П. Захараш, 2002

## **Передмова**

*На сьогодні ми переживаємо період становлення української вищої медичної освіти, формування наукової медичної української мови, реформування навчальних програм, планів тощо. Вивчення хірургічних захворювань в українській вищій медичній школі здійснюється відповідно до традиційного розподілу навчального матеріалу поміж трьома базовими кафедрами – загальної, факультетської і шпитальної хірургії. Якщо із загальної і шпитальної хірургії вже видані українською мовою якісні підручники (“Шпитальна хірургія” за редакцією проф. Л.Я. Ковальчука і “Загальна хірургія” за редакцією проф. С.П. Жученка), то з факультетської хірургії до цього часу україномовного підручника немає. Останній підручник “Хирургические болезни” за редакцією М.І. Кузіна видало видавництво “Медицина” російською мовою ще у 80-х роках минулого століття.*

*Завданням кафедри факультетської хірургії є систематизований виклад курсу хірургічних захворювань при їх типовому клінічному перебізі. На відміну від шпитальної, факультетська хірургія передбачає викладання анатоμο-фізіологічних особливостей органа, сучасних уявлень про етіологію, патогенез хвороби, загальних даних про захворюваність, летальність при даній патології, типової клінічної та параклінічної симптоматики захворювання. Важливими є засвоєння сучасних принципів і методів діагностики та диференційної діагностики, визначення лікувальної тактики та методів консервативного й оперативного лікування, особливостей перебігу та ведення до- і післяопераційного періодів з використанням нових технологій, методів профілактики хірургічних захворювань, експертизи втрати працездатності, реабілітації хірургічних хворих. Саме в такому плані й проведено виклад матеріалу в даному підручнику.*

*Підручник “Факультетська хірургія” створений колективами кафедр факультетської хірургії Тернопільської державної медичної академії ім. І.Я. Горбачевського (завідувач – проф. В.О. Шідловський), Національного медичного університету ім. О.О. Богомольця (завідувач – проф. М.П. Захараш), Буковинської державної медичної академії (завідувач – проф. І.Ю. Полянський), Харківського державного медичного університету (завідувач – проф. С.І. Шевченко), Дніпропетровської державної медичної академії (завідувач – проф. Я.С. Березницький).*

*Структура змісту викладеної у підручнику хірургічної патології відповідає навчальній програмі з факультетської хірургії і сучасним вимогам підготовки лікарів загальної практики на медичних факультетах вищих навчальних закладів III-IV рівнів акредитації. Теоретичний матеріал ілюстрований багатьма таблицями, схемами, рисунками. У кінці кожного розділу наводяться контрольні запитання, список рекомендованої літератури. Додатково поданий предметний покажчик, який полегшить користування підручником. Набір тестових завдань з еталонами відповідей дозволить студентам провести самоконтроль якості засвоєння матеріалу.*

*Авторський колектив із вдячністю прийме всі можливі зауваження, побажання і пропозиції користувачів.*

## **Розділ 1. ЧЕРЕВНІ ГРИЖІ**

### *Загальні відомості*

**Грижа живота** (hernia abdominalis) – захворювання, клініко-морфологічним проявом якого є вихід черевних органів під шкіру чи в інші міжтканинні простори через отвори, які з'єднують ці грижі з черевною порожниною.

Можливість розвитку зовнішніх гриж живота зумовлена особливістю будови м'язово-апоневротичної частини черевної стінки, яка визначає слабкість її в ділянці природних каналів і щілин (паховий, стеговий, пупковий, затульний канали, біла лінія живота, спігелева лінія, сідничний отвір, трикутники ПТІ, Грюнфельта та ін.). Усі ті чинники, які викликають надмірне підвищення внутрішньочеревного тиску, а також процеси, які спричиняють послаблення тону су черевної стінки (виснаження, тяжкі загальні захворювання, вагітність, хвороби легень), призводять до того, що тканини черевної стінки в найбільш слабких місцях розтягуються, а щілини і канали розширюються і стають грижовими воротами.

Бувають грижі вправні, коли при достатньому зниженні внутрішньочеревного тиску грижовий вміст повністю вправляється в черевну порожнину, і невправні, коли, в зв'язку з розвитком зрощень між грижовим мішком і його вмістом, він повністю не вправляється в черевну порожнину навіть за наявності широких грижових воріт. Невправні грижі зустрічаються рідше, проте при них частіше розвиваються різні ускладнення (защемлення, запалення, пошкодження грижі, пухлини грижі, кишкова непрохідність, сторонні тіла в грижі).

Класифікацію гриж проводять за багатьма критеріями і ознаками. За походженням вони бувають вроджені і набуті. За розміщенням відносно черевної стінки їх поділяють на зовнішні і внутрішні. За конкретним місцем виникнення, або топографією, виділяють грижі пахові, стегові, сідничні, промежинні, пупкові, припупкові, білої лінії живота, спігелевої лінії, трикутників Пті і Лесгафта-Грюнфельта, мечоподібного відростка (зовнішні) і діафрагмальні (внутрішні).

Залежно від патогенезу набуті грижі поділяють на травматичні і дистрофічні, або грижі слабкості. До травматичних відносять грижі, зумовлені пошкодженням тканин тої анатомічної ділянки, де вони виникли, – як при випадковій травмі, так і цілеспрямованій, в тому числі й операційній (післяопераційні грижі).

Грижі поділяють також на неускладнені, або вільні, і ускладнені. З ускладнень виділяють невправність, защемлення, запалення, пошкодження, розвиток пухлин у грижі, сторонні тіла в грижі, кишкову непрохідність. Існує поділ гриж і за їх розмірами: малі (грижові ворота до 2 см), середні (до 4 см) і

великі (понад 4 см). Великі грижі називають ще величезними чи гігантськими. Слід зазначити, що паралелізму між величиною грижових воріт і розмірами гриж нерідко не буває.

## 1.1. НЕУСКЛАДНЕНІ ГРИЖІ

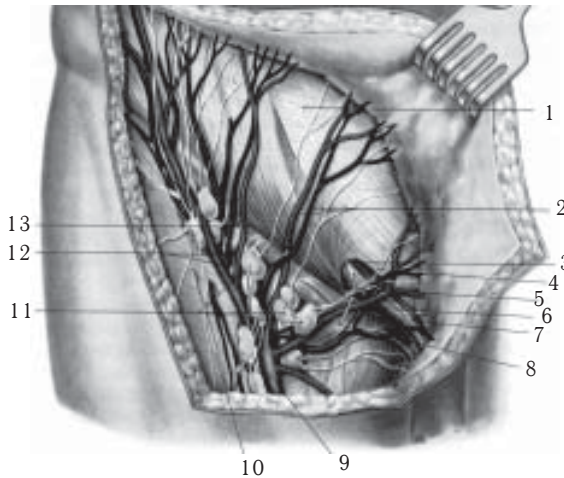
### 1.1.1. Пахові грижі

**Пахові грижі** (hernia inguinalis) – захворювання, при якому в паховий канал через незарослий піховий відросток очеревини чи в заново утворений грижовий мішок, який розміщений в сім'яному канатику або ж поза ним, випадають внутрішні органи.

Найбільша кількість пахових гриж припадає на ранній дитячий вік (1-2 роки), коли з'являються косі вроджені грижі. Потім кількість їх зменшується, а далі поступово наростає і особливо збільшується у віці від 40 до 70 років. На пахову грижу частіше хворіють чоловіки (85-90 %), значно рідше – жінки. У жінок здебільшого бувають косі грижі, прямі грижі у них трапляються рідко. Співвідношення пахових гриж у чоловіків і жінок – від 5:1 до 10:1.

#### *Анатомо-фізіологічні дані*

Пахові грижі виникають в паховому проміжку, який міститься в межах пахової ділянки. Топографо-анатомічні шари цієї ділянки складають частину



**Рис. 1.1. Топографія пахової ділянки:** 1 – апоневроз m.obliqui externi abdominis; 2 – a.et v. epigastrica superficialis; 3 – anulus inguinalis superficialis; 4 – crus mediale; 5 – crus laterale; 6 – funikulus spermaticus; 7 – n.ilioinguinalis; 8 – a.et v.pudenda externa; 9 – v.saphena magna; 10 – n.cutaneus femoris lateralis; 11 – поверхневі пахові лімфатичні вузли і судини; 12 – a.et v. circumflexa ilium superficialis; 13 – lig.inguinale.

передньої черевної стінки. Ними є шкіра, підшкірна основа, поверхнева фасція, глибока фасція (Томпсона), апоневроз зовнішнього косого м'яза живота, внутрішній косий і поперечний м'язи, поперечна фасція, передочеревинна клітковина і очеревина (рис. 1.1).

Апоневроз зовнішнього косого м'яза складається із сухожильних волокон, які йдуть косо зверху вниз і ззовні досередини. Нижнім краєм апоневроз підвертається донизу і всередину, лягає на кісткову дугу переднього відділу тазового кільця і утворює апоневротичний жолоб, відкритий доверху і назад, над яким розміщений нижній край внутрішнього косого і поперечного м'язів живота. Частина апо-

невроза, яка прикріплюється з одного боку до передньо-верхньої ості здухвинної кістки, а з другого – лобкового горбика, утворює пахову зв'язку. В нижньому куті пахової ділянки волокна апоневроза зовнішнього косоного м'яза розщеплюються на дві ніжки: внутрішню (верхню) (*crus mediale*), яка прикріплюється до верхнього краю лобкового з'єднання, і зовнішню (нижню) (*crus laterale*), яка прикріплюється до лобкового горбика (рис. 1). Між ніжками утворюється отвір, який називається зовнішнім кільцем пахового каналу. Величина його не постійна і коливається поздовж від 2 до 3 см та поперек від 1 до 1,5 см.

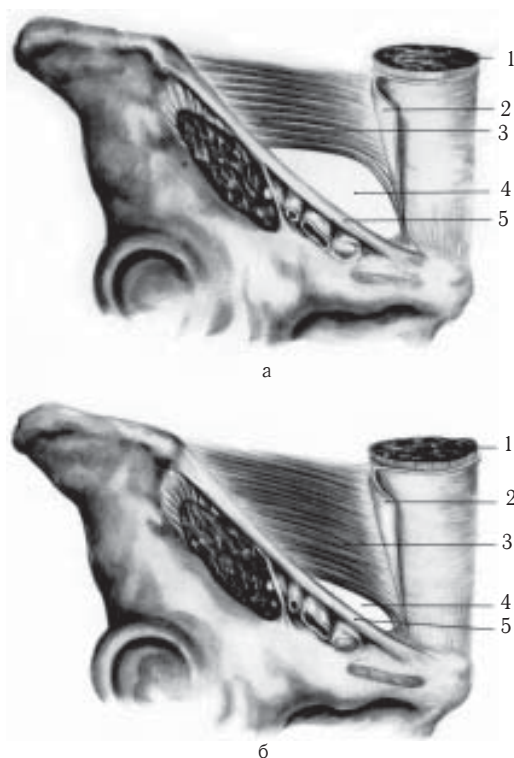
Внутрішній косий і поперечний м'язи живота являють собою один м'язовий пласт, який розміщений в жолобі пахової зв'язки і не прилягає до неї лише в медіальному відділі. Таким чином, в нижньому куті пахової ділянки є обмежений простір в передній стінці живота, який не заповнений м'язами. Цей простір називається паховим проміжком (рис. 1.2).

Довжина пахового проміжку зумовлена місцем відходження внутрішнього косоного м'яза від пахової зв'язки. Паховий проміжок може мати овальну чи

трикутну форми, які зумовлені напрямком нижніх волокон внутрішнього косоного і поперечного м'язів. Довжина овального проміжку – 3-7 см, а висота – 1-2 см. Розміри трикутного проміжку більші і складають: довжина – 4-10 см, висота – 1,5-5 см.

Поперечна фасція в ділянці пахової зв'язки і зовнішнього краю прямого м'яза живота має більш щільну будову і підкріплена апоневротичними волокнами: зсередини – *falx inguinalis*, ззовні – *lig. interfoveolare*. Вільна від усіх апоневротичних пучків частина поперечної фасції живота, відмежована знизу паховою зв'язкою, відповідає зовнішньому отвору пахового каналу.

Безпосередньо назад від поперечної фасції в передочеревинній клітковині проходить стовбур нижньої надчеревної артерії, медіальніше якого розміщується фіброзний тяж – облітерована пупкова артерія і редукована сечова протока *urachus*. Очеревина, покриваючи ці утвори, утворює три складки: сере-

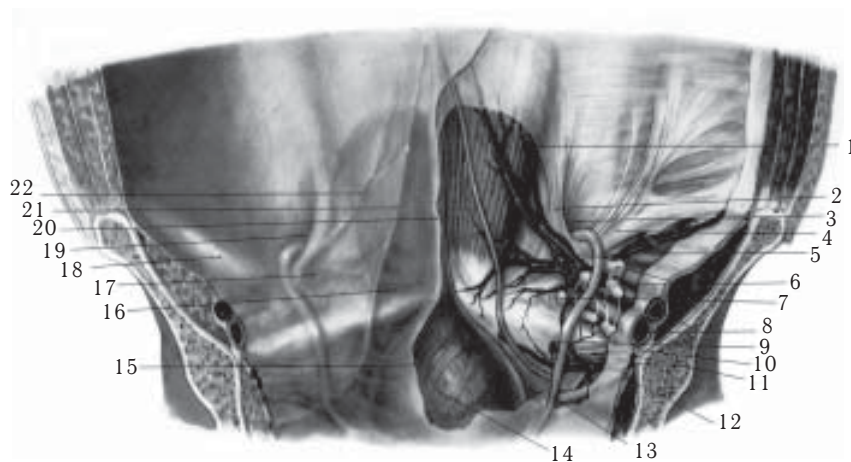


**Рис. 1.2. Паховий проміжок:** а – трикутна форма; б – щілоподібно-овальна форма:

1 – *m. rectus abdominis*; 2 – апоневроз *m. obliqui externi abdominis*; 3 – *mm. obliquus internus abdominis et transversus abdominis*; 4 – паховий проміжок; 5 – *lig. inguinale*.



динну, медіальну і латеральну. Ці складки відмежовують над паховою зв'язкою важливі в практичному відношенні ямки: медіальну, латеральну і надміхурову (рис. 1.3).

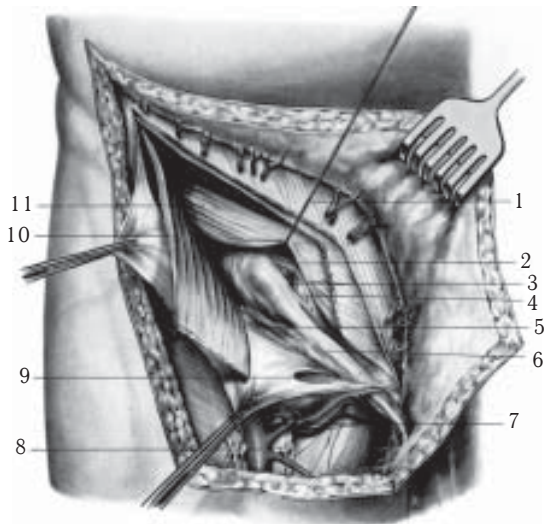


**Рис. 1.3. Задня поверхня нижнього відділу передньої черевної стінки:** 1 – m.rectus abdominis; 2 – lig.interfoveolare; 3 – anulus inguinalis profundus; 4 – lig.inguinale; 5 – a.et v.epigastrica inferior; 6 – лімфатичні вузли; 7 – lig.lacunare; 8 – a.et v.iliaca externa; 9 – foramen obturatorium; 10 – n.obturatorius; 11 – a.et v.obturatoria; 12 – ureter dexter; 13 – ductus deferens; 14 – vesica urinaria; 15 – peritoneum; 16 – fossa supravesicalis; 17 – fossa inguinalis medialis; 18 – lig.induinale; 19 – fossa inguinalis lateralis; 20 – plica umbilicalis media; 21 – plica umbilicalis medialis; 22 – plica umbilicalis lateralis.

Паховий канал. Безпосередньо над паховою зв'язкою розташований паховий канал (рис. 1.4).

У ньому виділяють чотири стінки і два отвори. Верхньою стінкою пахового каналу є нижній край внутрішнього косого і поперечного м'язів живота, передньою – апоневроз зовнішнього косого м'яза живота, нижньою – жолоб пахової зв'язки і задньою – поперечна фасція живота. Зовнішній отвір пахового каналу розміщений над паховою зв'язкою в апоневрозі зовнішнього косого м'яза живота. Внутрішній отвір являє собою заглибину в поперечній фасції і відповідає зовнішній паховій ямці. Довжина пахового каналу в чоловіків досягає 4 см, а у жінок вона дещо менша.

Форма пахового проміжку і його розміри відображаються на анатомії пахового каналу. Так, при овальних проміжках передня стінка пахового каналу утворюється за рахунок апоневроза зовнішнього косого, а в латеральній частині – і внутрішнього косого м'язів. Верхня стінка утворена за рахунок дугоподібно розміщених внутрішнього косого і поперечного м'язів. Задня стінка каналу утворена з поперечної фасції, яка укріплена рідше м'язовою частиною внутрішнього косого, частіше сухожилковими волокнами цього м'яза і переважно апоневрозом поперечного м'яза живота. Нижня стінка утворена



**Рис. 1.4. Топографія пахової ділянки:** 1 – апоневроз *m.obliqui externi abdominis*; 2 – fascia transversalis; 3 – a.et v.epigastrica inferior; 4 – передочеревинна клітковина; 5 – *m.cremaster*; 6 – funiculus spermaticus; 7 – a.et v.pudenda externa; 8 – v.saphena magna; 9 – anulus inguinalis superficialis; 10 – *m.obliquus internus abdominis*; 11 – *m.transversus abdominis*.

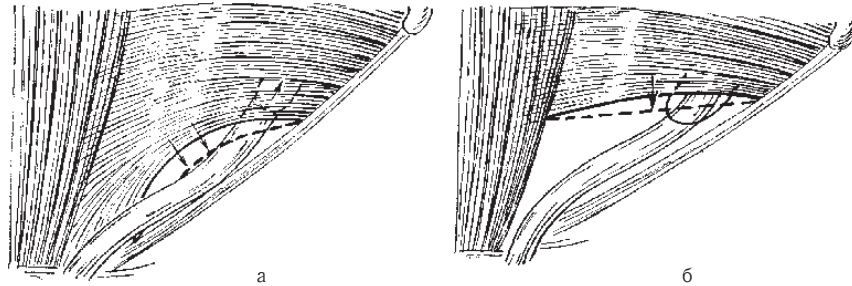
жолобом пахової зв'язки. Паховий канал при такій будові утворює в черевній стінці три вузькі місця: 1) глибокий отвір (кільце) пахового каналу, який до того ж спереду прикритий внутрішнім косим м'язом; 2) звуження середнього відділу каналу, яке розміщене під нижнім краєм внутрішнього косого і поперечного м'язів; 3) поверхневий отвір (кільце) пахового каналу. При паховому проміжку трикутної форми передня стінка пахового каналу утворюється апоневрозом зовнішнього косого м'яза. Верхня стінка утворюється високо і горизонтально розміщеними внутрішнім косим м'язом і апоневрозом поперечного м'яза. Задня стінка утворена або тільки за рахунок поперечної фасції, або ще

у верхній частині слабкими сухожильними волокнами поперечного м'яза. Глибокий і поверхневий отвори часто розширені, в середньому відділі звуження немає. Паховий канал у жінок часто має форму щілини, краще укріплений м'язовими і сухожилковими шарами і дещо довший, ніж у чоловіків. Глибокий і поверхневий отвори завжди вузькі і менших розмірів.

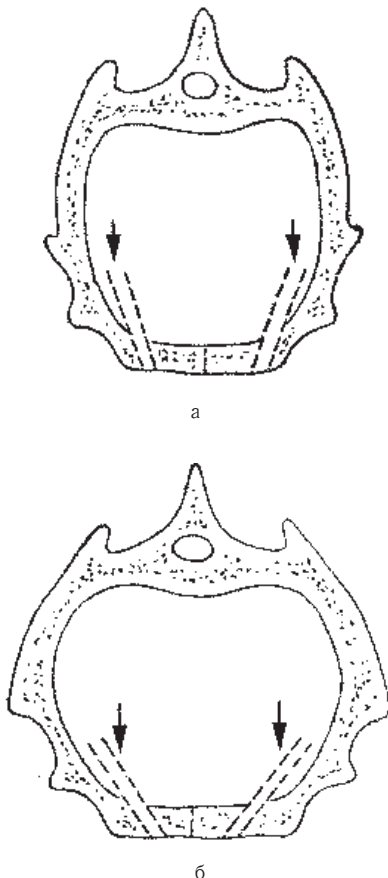
Фізіологічну функцію пахового каналу виконує складний захисний механізм рефлекторної діяльності стінок каналу і його отворів, який виникає при напруженні черевного пресу у відповідь на підвищення внутрішньочеревного тиску. Внутрішній косий і поперечний м'язи живота, скорочуючись і зближуючись з паховою зв'язкою, відіграють роль сфінктера, який при напруженні черевного пресу закриває паховий канал (рис.1.5). При щілиноподібно-овальному паховому проміжку активно функціонують внутрішній косий і поперечний м'язи; пунктиром і стрілками показано, як, скорочуючись, м'язи зближуються з паховою зв'язкою, утворюючи паховий клапан; глибокий отвір також звужується і спереду прикритий внутрішнім косим м'язом (рис. 1.5а). При великій трикутній формі пахового проміжку клапанна функція внутрішнього косого і поперечного м'язів відсутня; глибокий отвір не звужується і спереду не прикритий внутрішнім косим м'язом (рис. 1.5б).

Другим важливим захисним механізмом пахового каналу при підвищенні внутрішньочеревного тиску є його косе розміщення. При фізичних зусиллях





**Рис. 1.5.** Схематичне зображення клапанної функції внутрішнього косого і попережного м'язів та глибокого отвору пахового каналу. Вигляд спереду.



**Рис. 1.6.** Варіанти розміщення пахового каналу: а – при звуженому тазі; б – при широкому тазі; відносно напрямку дії внутрішньочеревного тиску (показано стрілкою).

внутрішні органи тиснуть на задню стінку каналу, притискають її до передньої стінки. Таким чином, задня стінка ніби утворює клапан, створюючи опір при скороченнях бокових м'язів живота прямому тиску внутрішніх органів. Певне значення при цьому має форма таза: при вузькій, фронтальній частіше виникають косі грижі, бо канал розміщений ближче до напрямку внутрішньочеревного тиску, а при плоскій, сагітальній переважають прямі пахові грижі (рис.1.6).

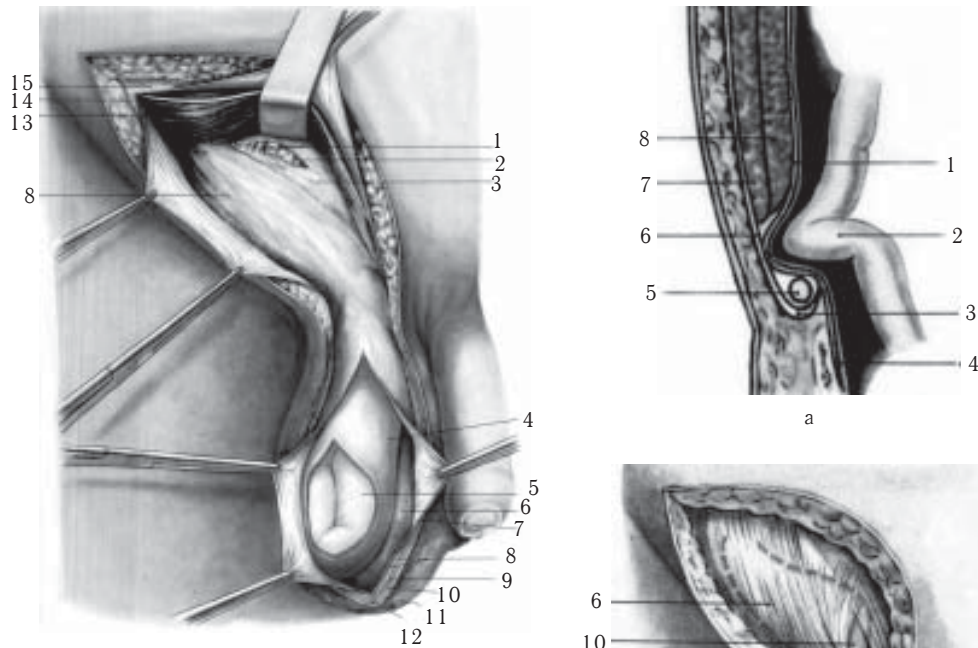
#### *Хірургічна анатомія пахових гриж.*

При косих пахових грижах випинання передньої черевної стінки відбувається в ділянці латеральної ямки. У своєму розвитку грижа йде косо, донизу і досередини вздовж пахового каналу, а потім через зовнішній отвір – в підшкірну жирову клітковину чи в калитку (рис.1.7).


Залежно від ступеня розвитку розрізняють такі види косих пахових гриж (рис.1.8).

При прямих пахових грижах випинання передньої черевної стінки настає в ділянці медіальної ямки. Прямі грижі виходять в підшкірну клітковину через зовнішній отвір пахового каналу (рис.1.9).

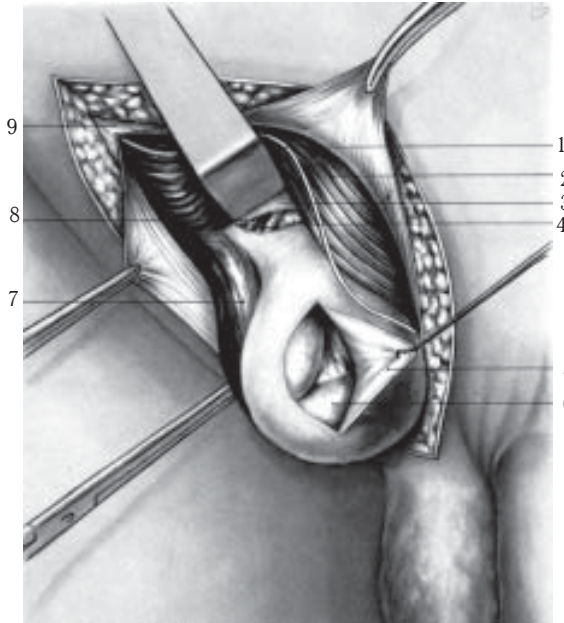
Положення нижніх надчеревних судин і сім'яного канатика відносно грижового мішка при прямій і косій пахових грижах різне. При косій паховій грижі нижні надчеревні судини розміщені досередини від гри-



**Рис. 1.7. Топографія косої набутої пахової грижі:**  
 1 – a.et v.epigastrica inferior; 2 – передочеревинна жирова клітковина; 3 – fascia transversalis; 4 – гризовий мішок; 5 – тонка кишка; 6 – tunica vaginalis testis; 7 – fascia spermatica int; 8 – fascia cremasterica et m.cremaster; 9 – fascia spermatica ext.; 10 – tunica dartos; 11 – шкіра; 12 – scrotum; 13 – m.obliquus internus abdominis; 14 – n.ilioinguinalis; 15 – апоневроз m.obliqui externi abdominis.



**Рис. 1.8. Види косих пахових гриж за О.П.Кривим:** а – починаюча; б – канална; в – грижа сім'яного канатика; г – пахово-каліткова. 1 – fascia transversalis; 2 – тонка кишка; 3 – lig.inguinale; 4 – peritoneum; 5 – funiculus spermaticus; 6 – апоневроз m.obliqui externi abdominis; 7 – m.obliquus internus abdominis; 8 – m.transversus abdominis; 9 – anulus inguinalis superficialis; 10 – дно гризового мішка; 11 – гризовий мішок; 12 – scrotum.

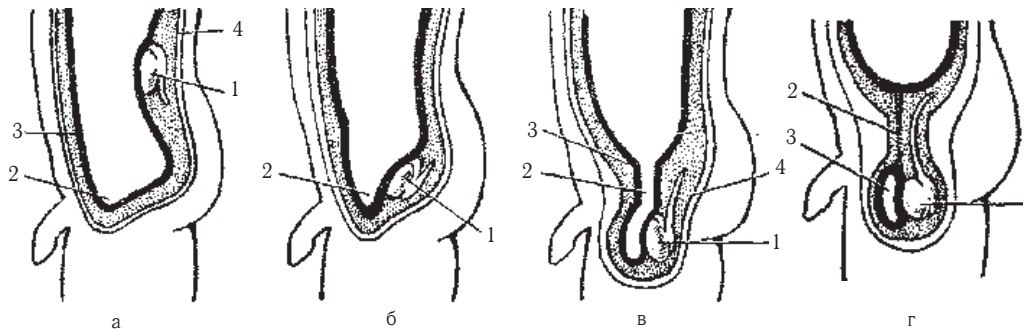


**Рис. 1.9. Топографія прямої пахової грижі.**  
 1 – n.ilioinguinalis; 2 – m.obliquus internus abdominis;  
 3 – fascia transversalis; 4 – передочеревинна жирова клітковина; 5 – грижовий мішок; 6 – тонка кишка;  
 7 – funiculus spermaticus; 8 – a.et v.epigastrica inferior;  
 9 – апоневроз m.obliqui externi abdominis.

жового мішка, а при прямій – ззовні від нього. Елементи сім'яного канатика при косій паховій грижі розпластані на грижовому мішку чи лежать під ним, тоді як при прямій паховій грижі вони розміщені ззовні від нього.

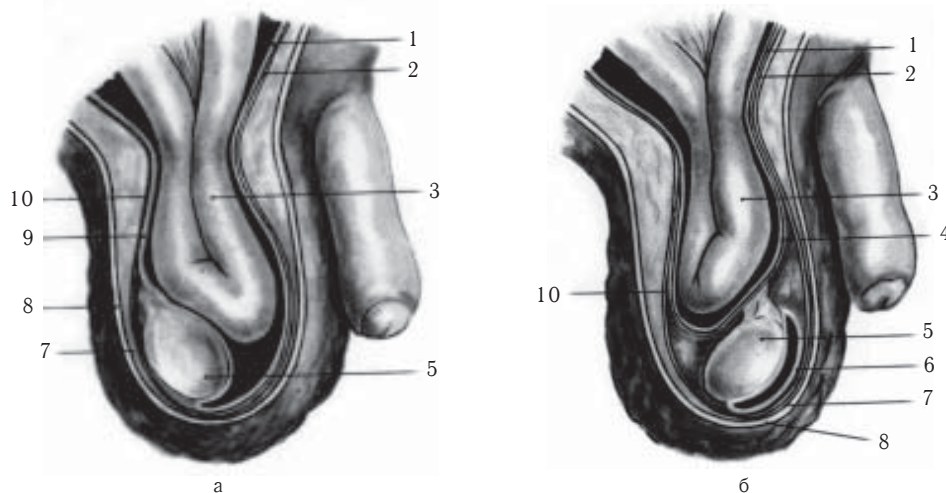
Прямі пахові грижі можуть бути тільки набутими, тоді як косі – набутими і вродженими. При вроджених пахових грижах грижовий мішок утворений піхвовим відростком очеревини, який випинається в процесі опускання яєчка і утворює серозний покрив яєчка (рис.1.10).

Якщо піхвовий відросток залишається незарослим на всьому протязі від внутрішнього отвору пахового каналу до яєчка, то він є одночасно і грижовим мішком, і власною оболонкою яєчка (рис.1.11).



**Рис. 1.10. Процес опускання яєчка і розвитку піхвового відростка:**

- а – яєчко розміщене в поперековій ділянці між поперечною фасцією і очеревиною (1 – яєчко, 2 – піхвовий відросток, 3 – очеревина, 4 – поперечна фасція);  
 б – яєчко опустилось до таза (1 – яєчко, 2 – піхвовий відросток);  
 в – яєчко опустилось в калитку позаду піхвового відростка очеревини (1 – яєчко, 2 – частина піхвового відростка, що входить до складу сім'яного канатика, відросток не облітерований, 3 – очеревина, 4 – поперечна фасція);  
 г – облітерація піхвового відростка вище яєчка (1 – яєчко, 2 – облітерований піхвовий відросток, 3 – залишок порожнини піхвового відростка).

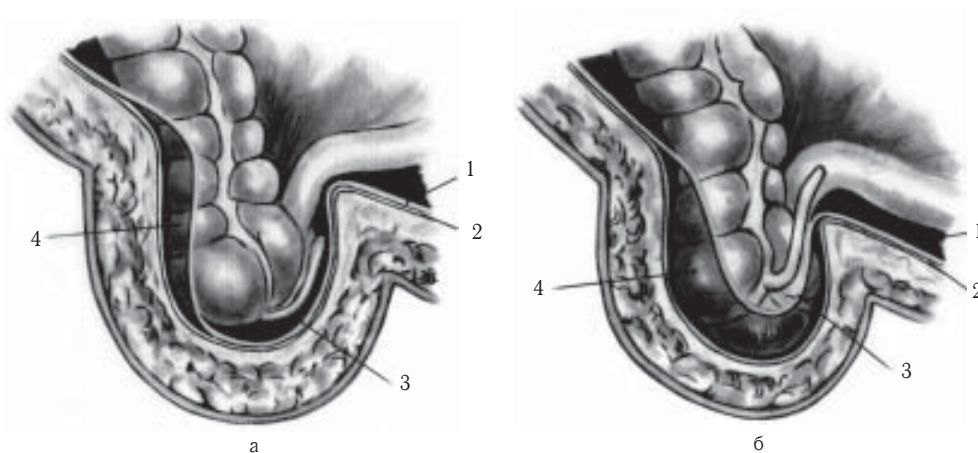


**Рис. 1.11. Коса пахова грижа:** а – вроджена; б – набута. 1 – peritoneum; 2 – fascia transversalis; 3 – тонка кишка; 4 – грижовий мішок; 5 – testis; 6 – tunica vaginalis testis; 7 – tunica dartos; 8 – шкіра; 9 – грижовий мішок (tunica vaginalis testis); 10 – fascia spermatica interna.

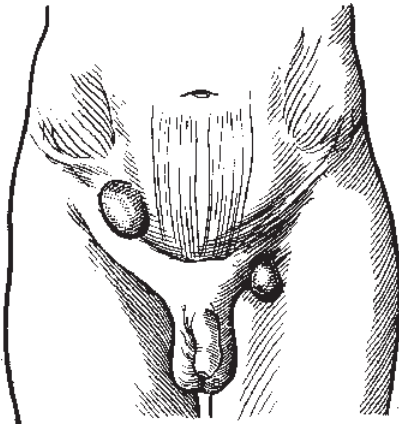
Рідко зустрічаються ковзні пахові грижі. При їх утворенні частиною грижового мішка є стінка мезоперитонеально розміщеного органа (сліпа кишка, висхідна товста кишка, сечовий міхур) (рис.1.12).

#### Класифікація

За анатомічною будовою та відповідно до місця їх виходу з черевної порожнини виділяють два види гриж: косі (hernia inguinalis externa s.obliqua) і прямі (hernia inguinalis interna s.directa).

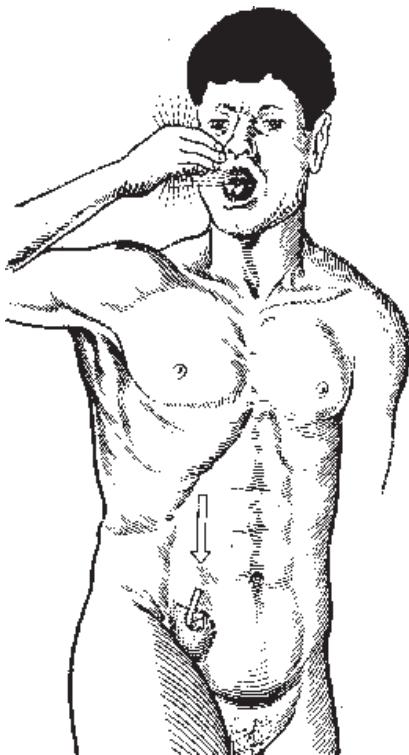


**Рис. 1.12. Ковзна грижа сліпої кишки:** а – навколоочеревинна ковзна грижа (в утворенні латеральної стінки грижі бере участь сліпа кишка); б – заочеревинна ковзна грижа (стінка кишки на великому протязі є грижовою пухлиною). 1 – peritoneum; 2 – fascia transversalis; 3 – грижовий мішок; 4 – стінка сліпої кишки.



**Рис. 1.13. Порівняльний огляд гриж в паховій ділянці.**

Справа: грижа вище пахової зв'язки — пахова грижа; зліва: випинання нижче пахової зв'язки — стегова грижа.



**Рис. 1.14. Огляд пахової ділянки: виходження грижі при кашлі.**

Залежно від походження грижового мішка пахові грижі бувають вродженими (*hernia congenitalis*) і набутими (*hernia aegvisita*).

У зв'язку з різними варіантами розміщення грижового мішка, іноді можуть траплятися інші різновидності пахових гриж: косі з прямим каналом, передочеревинні, внутрішньостінкові, осумковані, навколопахові, надміхурові, комбіновані.

#### *Клінічна симптоматика*

Діагноз, головним чином, встановлюється на підставі об'єктивних симптомів. Суб'єктивні ознаки грижі зводяться в основному до больових відчуттів, особливо при фізичному навантаженні. Виникнення болю збігається з моментом випадання нутрощів у грижовий мішок. При ковзних і рецидивних грижах біль має постійний характер. Окрім нього, грижа може супроводжуватися нудотою, блюванням, запорами, здуттям живота, дизуричними проявами (при ковзній грижі, коли вмістом її є сечовий міхур).

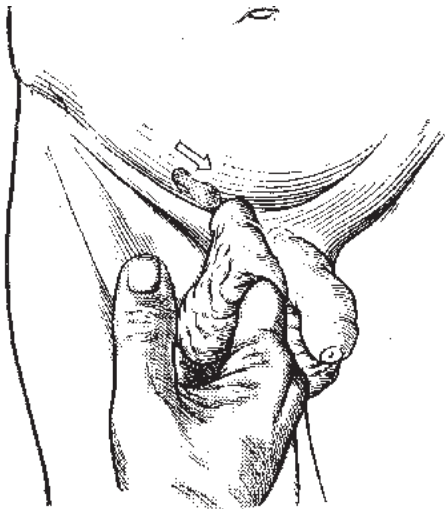
Об'єктивною ознакою грижі є випинання в тих місцях, які за анатомічним розміщенням є типовими для даної патології (рис. 1.13).

Підтвердженням цьому може бути самостійне зникнення грижового випинання або ж після вправлення його у черевну порожнину (*hernia reponibilis seu libera*) та повторна поява при кашлі (рис. 1.14).

Другою об'єктивною ознакою пахової грижі є наявність розширеного зовнішнього отвору пахового каналу та відчуття “кашльового поштовху” при пальцевому дослідженні пахового каналу (рис. 1.15).

Огляд та пальпація пахової ділянки дозволяють відрізнити косу від прямої та стегової гриж, а також від хвороб, які можуть проявлятися симптомами, характерними для пахової грижі (рис. 1.16).





**Рис. 1.15.** Дослідження зовнішнього отвору пахового каналу. Визначення симптому кашльового поштовху.

Пряма грижа має овальну форму, властиву людям виключно похилого віку, частіше буває двобічною і майже ніколи не опускається в калитку. При косій грижі випинання має продовгувату форму. Така грижа зустрічається переважно в зрілому віці, розміщена по ходу пахового каналу і часто опускається в калитку. Половина калитки, куди вона опускається, збільшена, шкіра її розтягнута, а статевий член зміщений в протилежний бік (рис. 1.17).

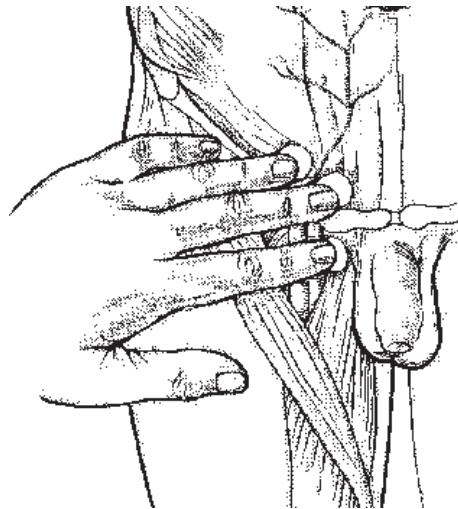
Крім огляду та пальпації, в дослідження грижі входять перкусія і аускультация, які дозволяють визначити в її вмісті наявність порожнистого органа (кишки), що при перкусії дає тимпанічний звук і відчуття перистальтики – при вислухованні. У разі знаходження в грижовому мішку сальника чи сечового міхура перкусія дає тупий звук.

#### *Диференційний діагноз*

При огляді косу від прямої грижі можна відрізнити за їх локалізацією, формою, відношенням до калитки. Окрім того, дослідження пахового каналу введеним в зовнішній отвір пальцем дозволяє виявити пульсацію нижньої епігастральної артерії ззовні від грижового мішка при прямій грижі і досередини від нього – при косій грижі.

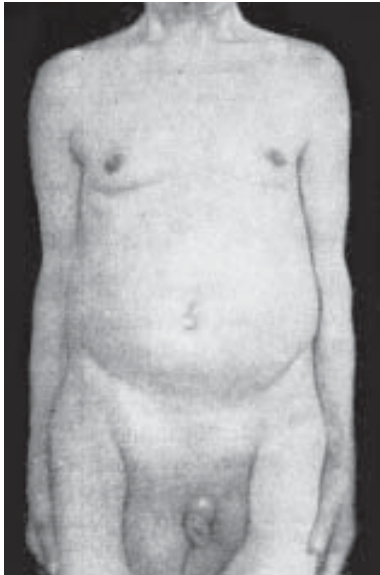Відмінність пахової грижі від стегнової легко виявити, бо перша розміщується над паховою зв'язкою, а друга – під нею.

Серед інших захворювань, від яких слід відрізнити пахову грижу, є ліпома, пухлини і запалення пахових лімфатичних вузлів, водянка оболонки яєчка

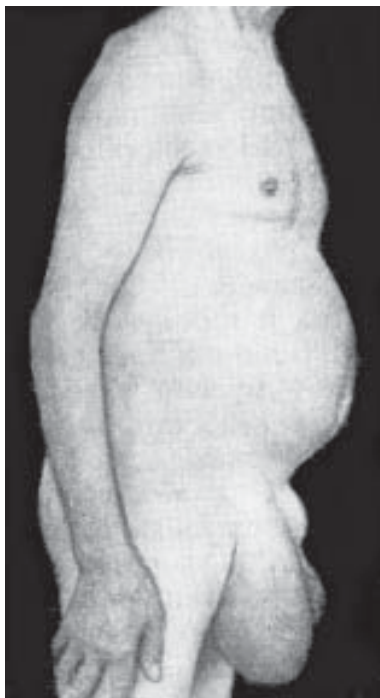

**Рис. 1.16.** Визначення грижових воріть трьома пальцями: безіменний палець над внутрішнім отвором пахового каналу, назвний від епігастральної артерії – коса пахова грижа; середній палець над зовнішнім отвором пахового каналу, досередини від епігастральної артерії – пряма пахова грижа; вказівний палець нижче пахової зв'язки, досередини від стегнових судин – стегнова грижа.





а



б

**Рис. 1.17. Пахова калиткова грижа:** а – вигляд спереду; б – вигляд збоку.

і сім'яного канатика, натічний абсцес. Ліпома за своєю консистенцією хоч і схожа на грижу, але, як правило, лежить латеральніше від підшкірного пахового кільця, не продовжується в черевну порожнину, бо виходить з підшкірної жирової тканини.

Збільшені лімфатичні вузли мають щільну консистенцію, чітко відмежовані від зовнішнього отвору пахового каналу, не змінюють своїх розмірів при напруженні черевного преса і кашлі. Гострий паховий лімфаденіт має короткочасний анамнез, характеризується опухом і почервонінням шкіри над вузлами, болючістю їх, наявністю інфекційного вогнища як причини лімфаденіту.

Водянка оболонки яєчка має чітку межу в ділянці зовнішнього отвору пахового каналу, ця пухлина не вправляється в черевну порожнину, не збільшується при надуванні живота і кашлі. При пахово-калітковій грижі яєчко пальпується в глибині калитки чи збоку грижі, а при водянці оболонки яєчка воно не пальпується.

Для натічного абсцесу характерними є більш латеральне його розміщення відносно зовнішнього отвору пахового каналу, тупий звук при перкусії, флюктуація і безболісність опуху, відсутність змін розмірів його при кашлі.

Водянка сім'яного канатика нерідко поширюється і на паховий канал і цим нагадує пахову грижу. Проте водянка канатика не змінює своєї величини при підвищенні внутрішньочеревного тиску, не вправляється в черевну порожнину.

#### *Лікувальна тактика та вибір методу лікування*

Лікування пахових гриж виключно хірургічне. Операція протипоказана лише людям старечого віку з великими чи множинними грижами, які поєднуються з тяжкою патологією внутрішніх органів, головним чином органів кровообігу та дихання.

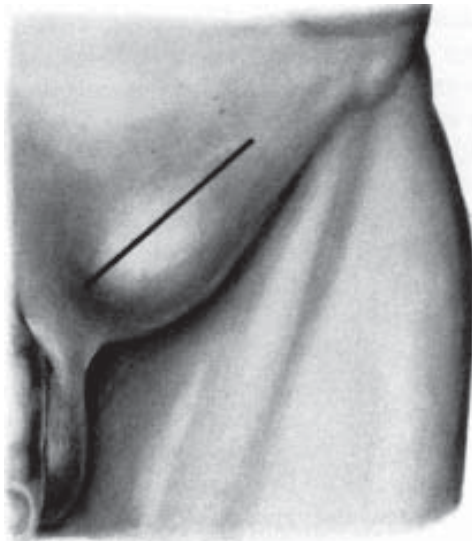
Операція переслідує дві цілі: ліквідацію грижового випинання і закриття грижових воріт. Перша ціль вирішується виділенням, розкриттям грижового мішка, вправленням грижового вмісту, перев'язуванням грижового мішка біля шийки з наступним відсіченням його. Друга ціль – закриття грижових воріт(герніопластика) – може здійснюватись 4 способами: 1) звуження пахового каналу без його розкриття; 2) відновлення пахового каналу до нормального стану; 3) створення нового ложа для сім'яного канатика і ліквідація пахового каналу; 4) закриття внутрішнього кільця пахового каналу при пахових грижах чи грижових воріт при черевних грижах алопластичним матеріалом з боку черевної порожнини за допомогою лапароскопічної техніки.

Положення хворого на операційному столі звичайне: на спині, доцільно з припіднятим тазом. Для знеболення використовують місцеву анестезію чи наркоз. Для виконання операції з приводу пахової грижі застосовують косий розріз шкіри довжиною 10-12 см паралельно на 2-2,5 см вище пахової зв'язки, який починається від рівня середньої та верхньої її третини і опускається на 1,5-2,0 см нижче поверхневого кільця пахового каналу (рис. 1.18).

*1. Операції із звуження пахового каналу без його розкриття.*

*1. Спосіб Черні.* Після перев'язки і видалення мішка, не розкриваючи апоневроза зовнішнього косоного м'яза, накладають шви на його ніжки. Потім накладають 3-4 шви, захоплюючи зверху утворену складку апоневроза зовнішнього косоного м'яза, а знизу апоневроз ледь вище пахової складки (рис. 1.19).

*2. Спосіб Ру.* Після виділення, перев'язки і видалення грижового мішка, не розкриваючи апоневроз зовнішнього косоного м'яза, починаючи від зовнішнього отвору пахового каналу, накладають 4-5 швів, захоплюючи зверху апо-



**Рис. 1.18.** Лінія розрізу шкіри при операціях з приводу пахової грижі.

невроз зовнішнього косоного м'яза разом з розташованими під ним м'язами, а знизу пахову зв'язку (рис. 1.20).

*II. Операції з відновлення пахового каналу до його нормального стану.*

Відновлення пахового каналу може здійснюватись укріпленням передньої чи задньої його стінки.

Операції з укріплення передньої стінки пахового каналу. До них відносять методи Мартинова, Жирара, Спасокукоцького, Кімбаровського (рис. 1.20 – 3, 6, 7, 8, 12, 13). Суть цих операцій полягає у високій перев'язці і видаленні грижового мішка та укріпленні передньої стінки пахового каналу клаптями апоневроза зовнішнього косоного м'яза без підшивання чи з підшиванням нижнього

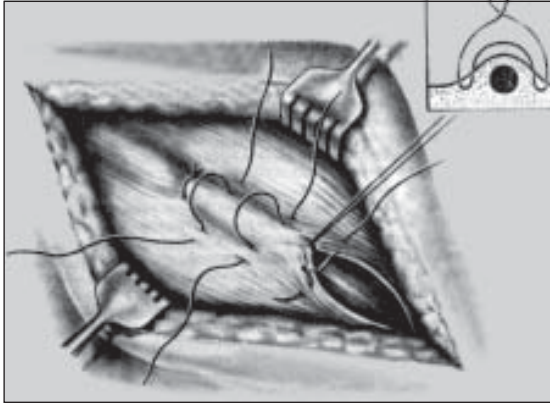


Рис. 1.19. Спосіб Черні.

краю внутрішнього косого і поперечного м'язів живота до пахової зв'язки.

1. *Спосіб Мартинова.* Після видалення грижового мішка накладають 4-5 швів між краєм верхнього клаптя апоневроза зовнішнього косого м'яза і паховою зв'язкою. Нижній клапоть апоневроза зовнішнього косого м'яза накладають поверх верхнього і фіксують швами без особливого натягу (рис. 1.21).

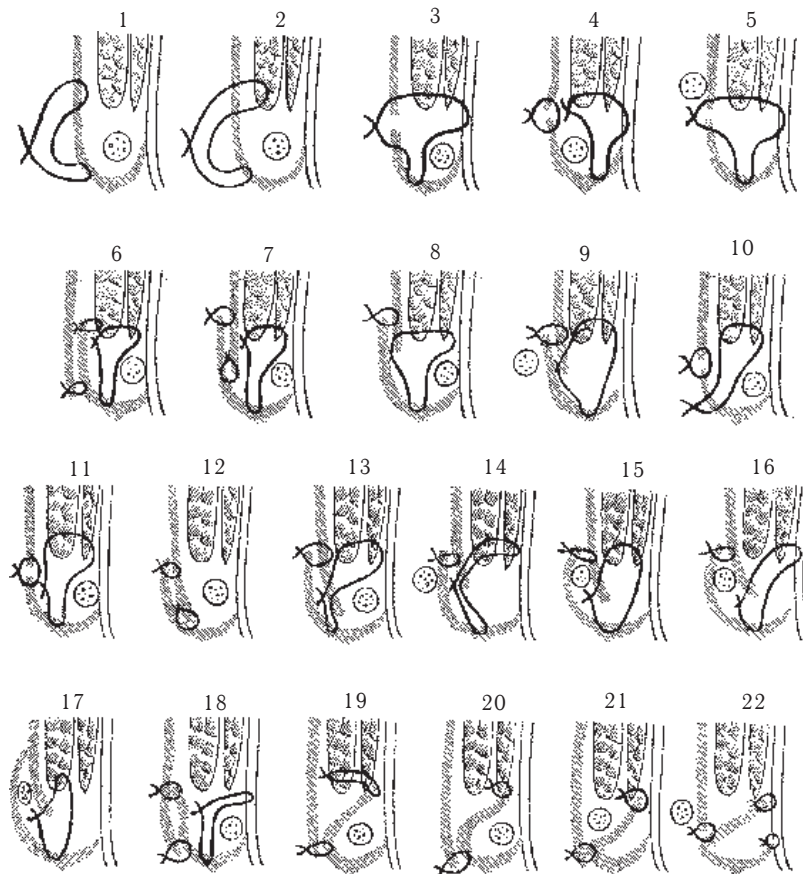
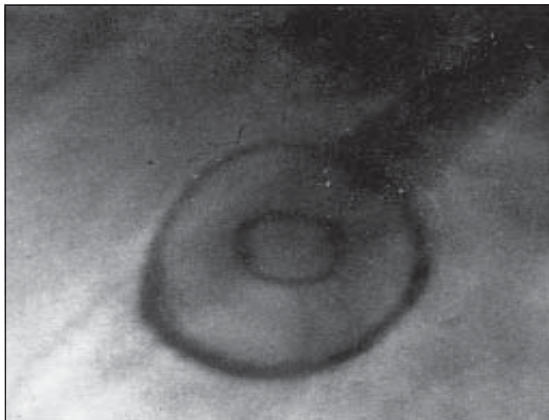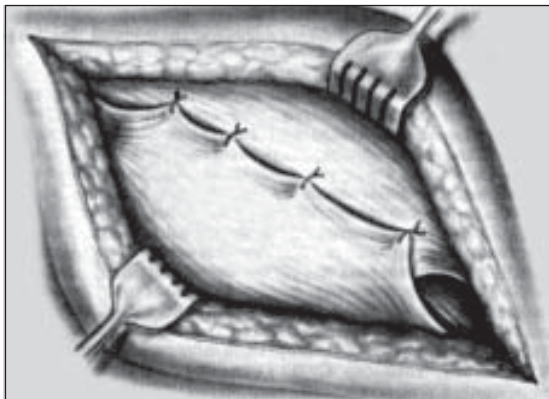


Рис. 1.20. Схематичне зображення деяких способів герніорафії і герніопластики з використанням пахової зв'язки. Способи: 1 – Черні; 2 – Ру; 3 – Боброва; 4 – Бассіні; 5 – Постемпського; 6 – Вольфлера; 7 – Жирара; 8 – Спасокукоцького; 9 – Кримова; 10 – Феррарі; 11 – Праксіна; 12 – Мартинова; 13 – Кімбаровського; 14 – Перрасса; 15 – Є.В. Ендрюса; 16 – Є.А. Ендрюса; 17 – Гаккенбруха; 18 – Биховського; 19 – Тимофеева; 20 – Леві; 21 – Цімермана; 22 – Уіклі.

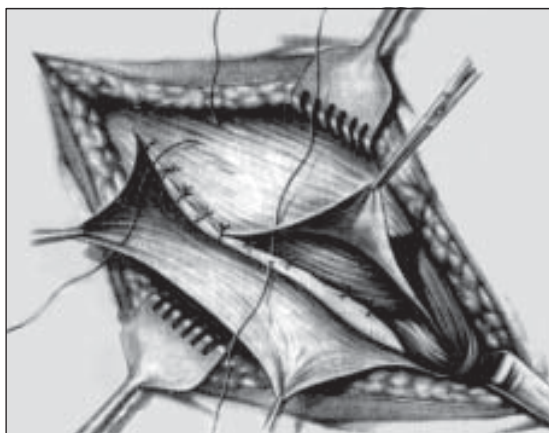


а



б

**Рис. 1.21. Спосіб Мартінова:** а – при зшиванні верхнього клаптя апоневрозу зовнішнього косого м'яза з паховою зв'язкою м'язи в шов не захоплюються; б – клапті апоневрозу зшиваються дуплікацією.



**Рис. 1.22. Спосіб Жирара.**

**2. Спосіб Жирара.** Після видалення грижового мішка край внутрішнього косого і поперечного м'язів пришивають до пахової зв'язки спереду сім'яного канатика. Після цього окремо край верхнього клаптя апоневрозу зовнішнього косого м'яза живота пришивають до пахової зв'язки. Нижній клапоть фіксують поверх верхнього декількома швами, утворюючи дуплікацію (рис. 1.22).

Нижній край внутрішнього косого і поперечного м'язів зшивають з паховою зв'язкою спереду сім'яного канатика, окремо зшивається верхній клапоть апоневрозу зовнішнього косого м'яза з паховою зв'язкою.

**3. Спосіб Спасокукоцького.** Все виконують так, як при способі Жирара, але нижній край м'язів і верхнього клаптя апоневрозу зовнішнього косого м'яза пришивають разом, щоб не розволокнувати і не травмувати пахову зв'язку подвійним рядом швів (рис. 1.20.8).

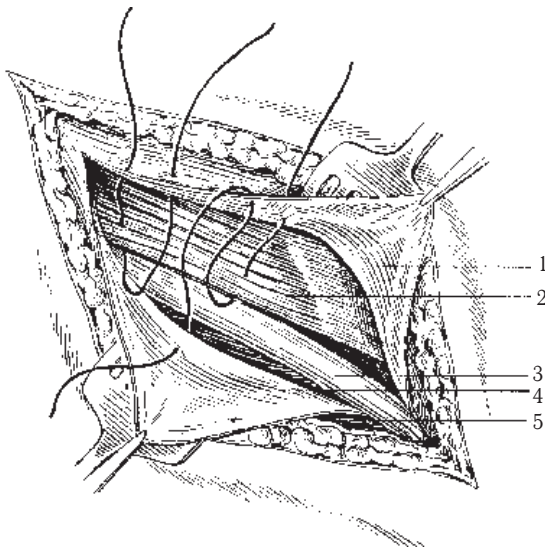
**4. Спосіб Кімбаровського.** Це видозмінений метод Спасокукоцького. Суть його полягає в тому, що, відступивши 1 см від краю, круглою голкою проколюють верхній клапоть апоневрозу разом з нижнім краєм внутрішнього косого і поперечного м'язів і, провівши шов знову ззаду наперед біля самого краю апоневрозу, пришивають до пахової зв'язки. Нижній клапоть апоневрозу підшивають до верхнього без особливого натягу (рис. 1.20.13, 1.23).



Операції з укріплення задньої стінки пахового каналу.

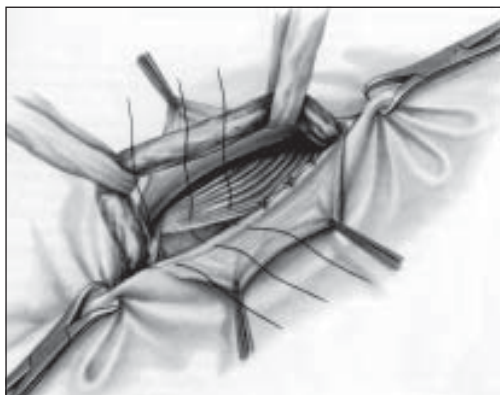
**1. Спосіб Бассіні.** Після розрізу шкіри та апоневроза зовнішнього косого м'яза і високого видалення грижового мішка повністю виділяють і відводять наперед сім'яний канатик. Потім накладають так звані глибокі шви. У них захоплюють зверху нижній край внутрішнього косого і поперечного м'язів, поперечну фасцію (рис. 1.20.4). У два перші від лобкового з'єднання шви захоплюють і край прямого м'яза разом з його піхвою і пришивають на протязі

5-7 см до пахової зв'язки. Вкладають сім'яний канатик на створене м'язове ложе і поверх нього зшивають рядом вузликів швів краї апоневроза зовнішнього косого м'яза (рис. 1.24, 1.25).

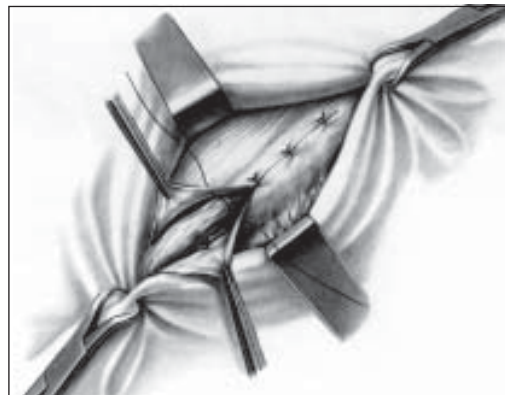

**Рис. 1.23. Спосіб Кімбаровського:** 1 – верхній клапоть апоневроза зовнішнього косого м'яза живота; 2 – внутрішній косий м'яз; 3 – сім'яний канатик; 4 – пахова зв'язка; 5 – нижній клапоть апоневроза.

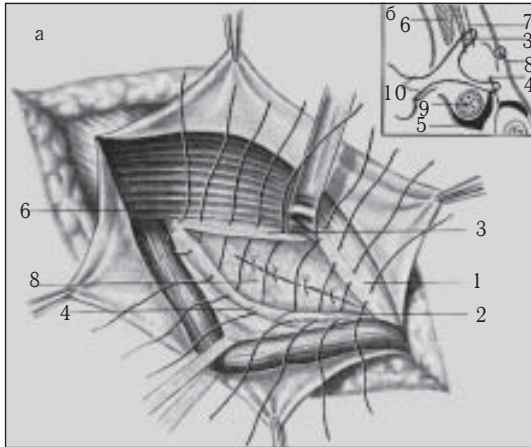
**2. Спосіб Кукуджанова.** Використовується в основному для складних форм пахових гриж: прямих, великих косих з прямим каналом, рецидивних. Після видалення грижового мішка і виділення сім'яного канатика видаляють жирову клітковину з поперечної фасції, оголюючи її. Поздовж розсікають поперечну фасцію, відділяють задню її поверхню від підсерозної оболонки і внизу цього проміжку виділяють зв'язку Купера (верхньолобкову). Над куксою грижового мішка зшивають



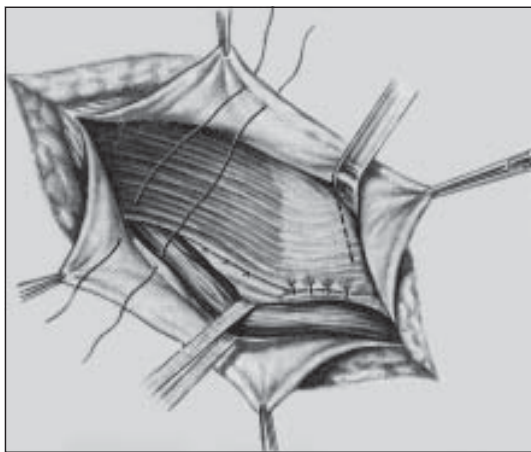
**Рис. 1.24. Пластика пахового каналу за способом Бассіні.** Підшивання внутрішнього косого, поперечного і прямого м'язів до пахової зв'язки.



**Рис. 1.25. Пластика пахового каналу за способом Бассіні.** Зшивання верхнього і нижнього клаптів апоневроза зовнішнього косого м'яза поверх сім'яного канатика.



**Рис. 1.26. Спосіб Кукуджанова:** а – на підсерозну оболонку накладено декілька швів; медіально накладено шви на глибокий листок піхви прямого м'яза живота (1) і зв'язку Купера (2), а більш латерально – на апоневроз поперечного м'яза (3) з верхнім клаптом поперечної фасції (7) і здухвинно-лобковий тяж (4); б – на сагітальному розрізі латеральної частини пахового проміжку показано хід нитки (10) через укріплені відділи розсіченої поперечної фасції (зверху – апоневроз поперечного м'яза (3) і верхній клапоть поперечної фасції (7), знизу – здухвинно-лобковий тяж (4) при її відновленні); пахова зв'язка (5); внутрішній косий м'яз (6); поперечна фасція (7); підсерозна оболонка (8); сім'яний канатик (9).



**Рис. 1.27. Шви зав'язані.** Пунктиром показаний послаблювальний розріз на глибокому листку піхви прямого м'яза.

кисетним швом чи 2-3 вузликowymi швами підсерозну оболонку. Надлишки поперечної фасції висікають. У медіальному відділі високого пахового проміжку захоплюють 3-4 швами край виділеного глибокого листка піхви прямого м'яза живота. Знизу прошивають верхню лобкову і, частково, жімбернатову зв'язки. У латеральному відділі пахового проміжку зверху 3-5 швами прошивають апоневроз поперечного м'яза разом з краєм поперечної фасції, а знизу – потовщену частину поперечної фасції (здухвинно-лобковий тяж) чи, якщо він недостатньо розвинутий, задній верхній відділ пахової зв'язки. Всі накладені шви зав'язують позаду сім'яного канатика (рис. 1.26).

У разі явного натягу до зав'язування швів у медіальному відділі глибокого листка піхви прямого м'яза спереду прямого м'яза роблять ледь косий послаблювальний розріз піхви довжиною 2-2,5 см (рис. 1.27).

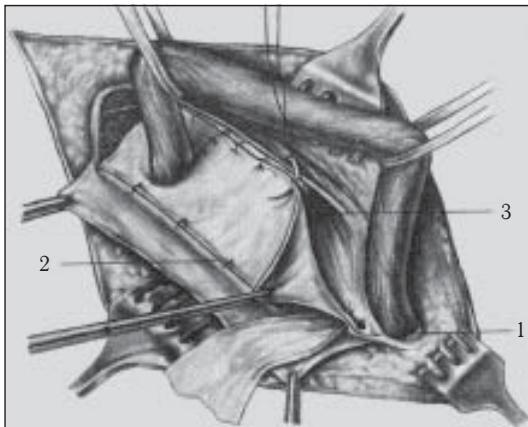
Вкладають сім'яний канатик і поверх нього зшивають дублікатуру апоневроз зовнішнього косоного м'яза.

*III. Операції із створення нового ложа для сім'яного канатика і ліквідації пахового каналу.*

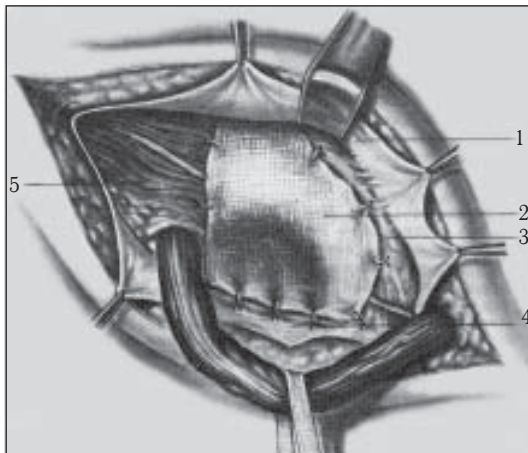
*Спосіб Постемпського.* Розсікають апоневроз зовнішнього косоного м'яза ближче до пахової зв'язки. Виділяють сім'яний канатик. Потім розсікають внутрішній косий і поперечний м'язи в латеральний бік від глибокого отвору пахового каналу для того, щоб сім'яний канатик перемістити у верхній латеральний кут цього розрізу. Після цього м'язи зашивають.



Зверху захоплюють у шов 4 шари: верхній клапоть апоневроза зовнішнього косого м'яза, край внутрішнього косого і поперечного м'язів живота і поперечну фасцію; в перші два медіальні шви захоплюють край прямого м'яза і пришивають під сім'яним канатиком до пахової зв'язки разом з нижнім клаптем апоневроза зовнішнього косого м'яза. Поверхневу фасцію зашивають поверх сім'яного канатика (рис. 1.20.5).



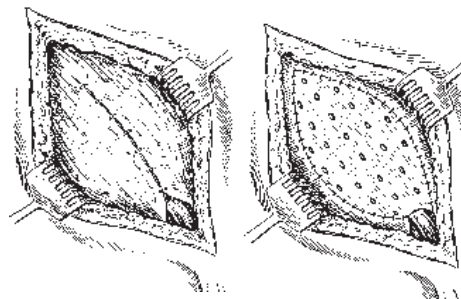
**Рис. 1.28.** Спосіб Кіршнера. Пересадка клаптя широкої фасції стегна поверх м'язів: 1 – лобковий горбик; 2 – пахова зв'язка; 3 – внутрішній листок піхви прямого м'яза.



**Рис. 1.29.** Імплантація танталової сітки позаду сім'яного канатика для укріплення задньої стінки пахового каналу: 1 – апоневроз зовнішнього косого м'яза; 2 – танталовий імплантат; 3 – піхва прямого м'яза; 4 – пахова зв'язка; 5 – внутрішній косий м'яз.

*IV. Операції із закриття внутрішнього кільця пахового каналу при пахових грижах чи грижових воріт при черевних грижах алопластичним матеріалом з боку черевної порожнини за допомогою лапароскопічної техніки.*

При великих, рецидивних грижах у разі неможливості пластики пахового каналу місцевими тканинами застосовуються способи, при яких проводиться авто-, гомо-, гетеро- чи алопластика для укріплення передньої чи задньої стінки пахового каналу. За таких умов використовують широку фасцію стегна (спосіб Кіршнера) (рис. 1.28), алопластичний матеріал (танталову сітку, тканини з капрону, нейлону й інших хімічних матеріалів) (рис. 1.29), чи клапоть шкіри (спосіб Барнова) (рис. 1.30).



**Рис. 1.30.** Спосіб Барнова. Перфорований імплантат шкіри пришивають поверх апоневроза зовнішнього косого м'яза.

Перспективним є використання лапароскопічної техніки для алопластичного закриття з боку черевної порожнини грижових воріт. Грижовий мішок переміщується в черевну порожнину, а грижові ворота закривають синтетичним матеріалом (сітка), який розміщують у передочеревинній клітковині і фіксують до поперечної фасції кліпсами. Віддалені і ближні результати таких операцій значно кращі.

Серед ускладнень інтраопераційних та раннього післяопераційного періоду можна відзначити такі:

1. Пошкодження магістральних судин (стегнової вени чи артерії з наступною кровотечею).
2. Пошкодження судин сім'яного канатика.
3. Операційні і післяопераційні кровотечі в черевну порожнину із судин сальника чи інших органів після роз'єднання спайок.
4. Гематоми в ділянці післяопераційної рани чи калитки.
5. Поранення сечового міхура.
6. Нагноєння післяопераційної рани.
7. Стискання сім'яного канатика, набряк яєчка чи калитки.
8. Післяопераційні епідидиміти, орхіти, ранні атрофії яєчка.
9. Післяопераційні неврити, невралгії з іррадіювальним болем в калитку, стегно.
10. Післяопераційні пневмонії та тромбоемболічні ускладнення.

Частота кожного з окремих ускладнень невелика і складає від 0,01 до 1 % (пошкодження судин, сечового міхура, тромбоемболічні процеси та пневмонії), від 1 (гематоми калитки) до 6 % (поранення судин сім'яного канатика, нагноєння післяопераційної рани, орхіти, епідидиміти) та від 5 до 25 % (набряк яєчка).

Ранній післяопераційний період характеризується больовим синдромом і пов'язаними з ним кардіоваскулярними і метаболічними порушеннями. У зв'язку з цим, першим завданням післяопераційного періоду є купірування болю, нормалізація волемічних порушень інфузійною терапією. Для профілактики легеневих і тромбоемболічних ускладнень необхідна рання фізична активність: раннє (1-2 доба) вставання, дихальна гімнастика, лікувальна фізкультура. З метою попередження набряку яєчка і калитки застосовують суспензорій для калитки. Догляд за раною включає в себе накладання тягаря чи міхура з льодом на неї впродовж двох годин після операції, асептичної пов'язки; з 2-3 дня – УВЧ на рану. Шви знімають на 6-8 день. Після виписування зі стаціонару хворий продовжує лікування в амбулаторних умовах (фізіотерапевтичні процедури, масаж, лікувальна фізкультура). Йому рекомендують обмежити фізичну та трудову активність впродовж 1,5-2 місяців.

Результати і наслідки лікування пахових гриж є показником ефективності операції. Число рецидивів з кожним роком після операції зростає. Впродовж першого року рецидив складають 1-3 %, а через 5 років – від 5 до 12 %. Разом з тим, при невеликих косих грижах рецидиви становлять від 2 до 8 %, а при великих, складних – 15-35 %. При прямих грижах рецидиви загалом складають від 6 до 37 % і більше. Основними факторами, які сприяють рецидивам пахових гриж, є:

- 1) неправильний вибір способу операції для конкретного випадку;
- 2) помилки оперативної техніки;
- 3) фактори, що сприяють рановим ускладненням;
- 4) фактори, що сприяють раповому чи систематичному, тривалому підвищенню внутрішньочеревного тиску. Певне значення, зрозуміло, мають розміри і складність грижі, вік пацієнта, супровідні хвороби.

### 1.1.2. Стегнові грижі

**Стегнова грижа** (hernia femoralis) – захворювання, при якому внутрішні органи через стеговий канал виходять нижче пупартової зв'язки в ділянці стегового трикутника.

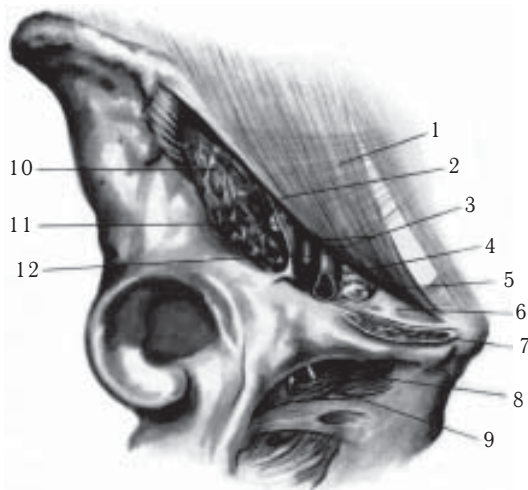
Серед черевних гриж, стеговні грижі за частотою займають друге місце після пахових. Вони часто ускладнюються защемленням, нерідко з тяжкими наслідками.

Стегнові грижі виникають найбільш часто на четвертому-шостому десятиріччя життя. Ці грижі, як правило, набуті і в жінок зустрічаються в 3 рази частіше, ніж у чоловіків.

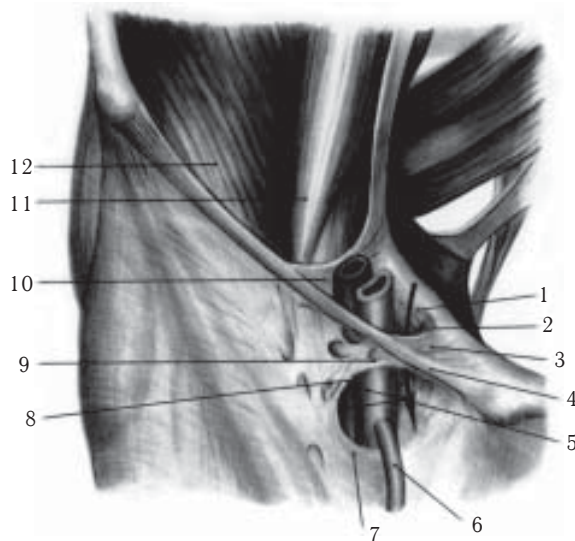
#### *Анатомо-фізіологічні дані*

До пахової зв'язки спереду прикріплюється глибокий листок поверхневої фасції, знизу – широка фасція стегна, ззаду – поперечна фасція живота і здухвинна фасція. Ці анатомічні утвори міцно відділяють нижній відділ черевної порожнини від верхньої частини стегна. Глибокий листок широкої фасції стегна

прикріплюється спереду до пахової зв'язки, а ззаду – до гребеня здухвинної кістки, утворюючи здухвинно-гребінчасту дугу (arcus iliopectineus), яка ділить простір між паховою зв'язкою і кістками таза на два відділи: зовнішній – м'язовий і внутрішній – судинний. Зовнішній відділ містить здухвинно-поперековий м'яз та стеговий нерв. Внутрішній відділ відмежований спереду паховою зв'язкою, ззовні – здухвинно-гребінчастою дугою, зсередини – напівмісяцевою зв'язкою Жімберната і знизу – надкісницею горизонтальної гілки лобкової кістки, яка покрита потужними сухожилковими волокнами (зв'язка Купера). У судинному відділі проходять стегова артерія (латерально) і стегова вена (медіально) (рис. 1.31).

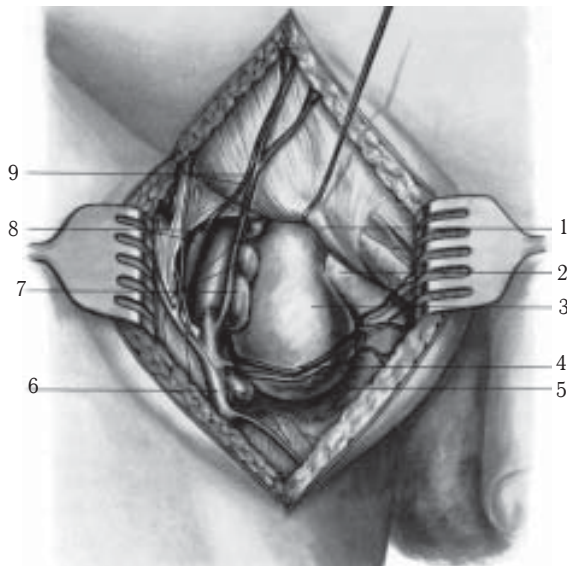


**Рис. 1.31. Lacuna musculorum et lacuna vasorum:** 1 – апоневроз m.obliqui externi abdominis; 2 – lig. inguinale; 3 – a.et v.femoralis; 4 – septum femorale; 5 – nodus limphaticus; 6 – lig.lacunare; 7 – m.pectineus; 8 – n.obturatorius; 9 – a.et v.obturatoria; 10 – arcus iliopectineus; 11 – n.femoralis; 12 – m.iliopectineus.



**Рис. 1.32. Топографія стегового каналу.**

1 – здухвинно-лобкова зв'язка; 2 – anulus femoralis; 3 – lig.lacunare; 4 – lig.inguinale; 5 – a.et v.femoralis; 6 – v.Saphena magna; 7 – cornu inferius; 8 – margo falciformis; 9 – cornu superius; 10 – arcus ileopectineus; 11 – m.psoas maior; 12 – m.iliiacus.



**Рис. 1.33. Топографія типової стегової грижі:**

1 – lig.inguinale; 2 – lig.lacunare; 3 – стегова грижа; 4 – a.et v.pudenda externa; 5 – m.pectineus; 6 – v.saphena magna; 7 – lnn.inguinales profundi; 8 – a.et v.femoralis; 9 – a.et v.epigastrica superficialis.

Стегновий канал в топографо-анатомічному відношенні є умовно виділеним. Канал має місце лише у випадках стегової грижі. Його стінками є: спереду – пахова зв'язка, ззаду – горизонтальна гілка лобкової кістки, ззовні – стегова вена і зсередини – край жімбернатової зв'язки (рис. 1.32).

Кровопостачання ділянки пахово-стегового згину здійснюється поверхневою епігастральною артерією, поверхневою артерією, що огинає здухвинну кістку, зовнішньою статевою артерією і її паховими гілками. Артерії супроводжують відповідні вени.

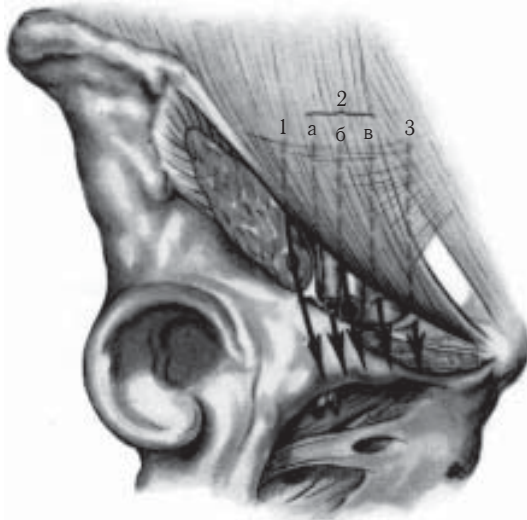
У підшкірній клітковині стегового трикутника на 3-5 см нижче пахової зв'язки локалізуються поверхневі і глибокі лімфатичні вузли і судини.

Іннервація ділянки здійснюється закінченнями XII міжреберного нерва, здухвинно-гіпогастральним, здухвинно-паховим та гілками стегового нерва.

#### *Хірургічна анатомія.*

Стегнові грижі виходять під паховою зв'язкою і розміщені у верхньому відділі передньої поверхні стегна. Грижові ворота стегових гриж можуть розміщуватись на рівні внутрішньої, середньої чи зовнішньої частини пахової зв'язки. Грижове випинання проходить досередини від стегової вени в стеговий канал і далі, через зовнішнє кільце каналу, виходить в підшкірну клітковину передньої поверхні стегна. Грижовий мішок покритий шкірою, жировою клітковиною і поверхневою фасцією (рис. 1.33).





**Рис. 1.34.** Місця виходу стегнових гриж за О.П. Кривим: 1 – через м'язеву лакуну (м'язово-лакунарна грижа); 2 – через судинну лакуну; а – позаду стегнових судин (позадусудинна грижа); б – спереду стегнових судин (спередусудинна грижа); в – через стегновий канал (типова стегова грижа); 3 – через щілину в лакунарній зв'язці (грижа лакунарної зв'язки).

Стегнові грижі можуть виходити спереду чи ззаду від стегнових артерій і вен. Грижа лакунарної зв'язки проходить досередини від внутрішнього отвору стегнового каналу через щілину в *lig.lacunare*. М'язова стегова грижа розміщується ззовні від стегнових судин і проходить через *lacuna musculorum* (рис.1.34).

Грижовим вмістом стегової грижі можуть бути ті ж органи, що і при паховій грижі.

#### *Етіологія і патогенез*

Основні причинні фактори стегнових гриж характерні для всіх видів черевних гриж. Проте причини виникнення стегнових гриж, крім загальних, мають свої особливості. Єдиною причиною виникнення стегової грижі пацієнти називають важку фізичну працю (65-70 %) та тяжкі пологи (17-20 %). Правобічні грижі зустрічаються у 2/3 пацієнтів, лівобічні – у третини. Двобічні грижі трапляються у 3-5 %.

У деяких випадках вирішальну роль у виникненні стегової грижі відіграє попередньо виконана операція з приводу пахової на тому ж боці.

Очевидно, що переважання стегнових гриж у жінок зумовлене також особливостями будови жіночого таза та більшим нахилом його вперед.

#### *Класифікація*

Найбільше визнання отримала класифікація Кримова, в основі якої лежить анатомічний принцип. Згідно з нею, стегові грижі поділяють на два види:

1. Судинного відділу:
  - а) займає всю ширину судинного відділу;
  - б) займає тільки частину судинного відділу (медіальну, серединну, зовнішню, виходить через дефект в жімбернатовій зв'язці);
2. М'язового відділу.

#### *Клінічна симптоматика*

Симптоматика стегової грижі практично не відрізняється від інших гриж. Хворих турбує біль в ділянці грижі чи в животі з боку грижі, який іррадіює в поперек, ниючий біль на передньо-внутрішній поверхні стегна з боку грижі. При огляді видно випинання овальної форми нижче пупартової зв'язки в типовому місці. При вправленні грижі можна пальцем визначити грижові ворота і

кашльовий поштовх. В окремих випадках при стегновій грижі, яка тисне на варикозно розширену велику підшкірну вену стегна, швидко прогресує варикоз і виникають його ускладнення.

### Диференційний діагноз

Найбільш часто стегнову грижу приймають за пахову. Основною відмінністю між ними є те, що пахова грижа виходить під шкіру вище пахової зв'язки і не має ніякого відношення до стегнових судин, а при вправленні визначається її зовнішній отвір пахового каналу.

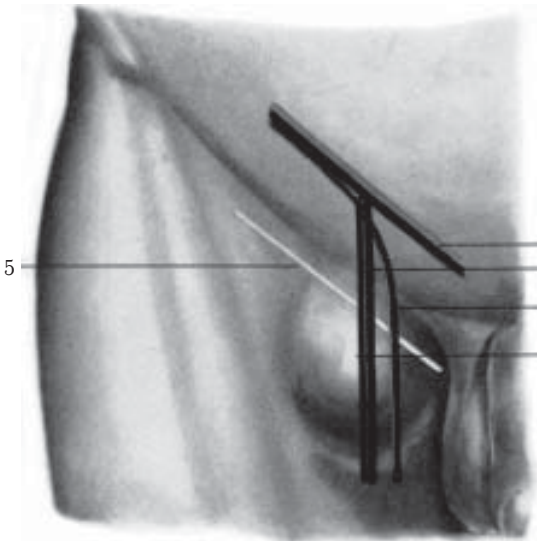
При диференційній діагностиці слід враховувати, що стегнова грижа ніколи не буває вродженою, ніколи не опускається в калитку, рідко з'являється у дітей.

Іноколи за стегнову грижу можна прийняти аневризматично розширене вічко великої підшкірної вени. Проте при цьому захворюванні майже ніколи не буває типового болю, не визначаються грижові ворота та кашльовий поштовх.

При збільшених болючих пахових лімфатичних вузлах слід оглянути всю кінцівку і виявити джерело інфекції.

### Лікувальна тактика та вибір методу лікування

Кожен хворий зі стегною грижею після відповідної передопераційної підготовки підлягає хірургічному лікуванню. Протипоказання до операції ті ж, що й для інших видів черевних гриж.



**Рис. 1.35. Розрізи шкіри при операції стегнових гриж:** 1 – косий розріз вище пахової зв'язки; 2 – Т-подібний розріз; 3 – кутоподібний розріз; 4 – вертикальний розріз; 5 – косий розріз нижче пахової зв'язки.

Способи хірургічного лікування стегнових гриж поділяються на чотири групи:

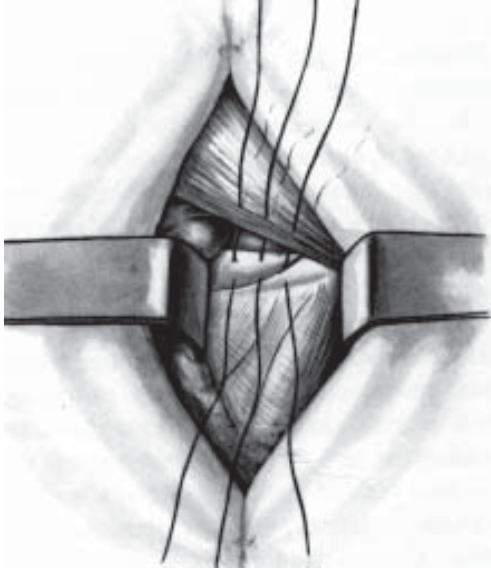
- 1) закриття грижових воріт з боку стегна;
- 2) закриття грижових воріт з боку пахового каналу;
- 3) автопластичні.
- 4) гетеропластичні.

Розрізи шкіри проводять вертикально над грижею. Початок розрізу розміщується на 2-3 см вище пахової зв'язки. Довжина розрізу – 10-12 см (рис.1.35).

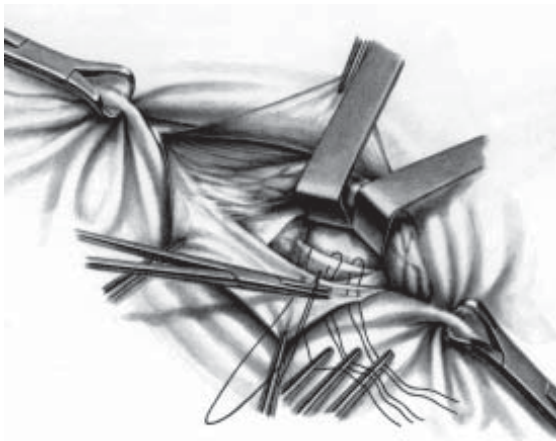
Для операцій з боку стегна застосовують методи Локвуда і його модифікації (Бассіні, Кримов) та Абражанова.

За Локвудом, після розсічення шкіри і підшкірної основи виділяють грижовий мішок, розкри-





**Рис. 1.36.** Операція стегнової грижі. Спосіб Локвуда. Пластика стегового каналу. Підшивання пахової зв'язки до надкісничі лобкової кістки.



**Рис. 1.37.** Операція стегнової грижі. Спосіб Руджі. Підшивання пахової зв'язки до здухвинно-лобкової зв'язки.

вають його, вміст вправляють у черевну порожнину. Гризовий мішок перев'язують і відсікають. Закриття стегового каналу здійснюють шляхом підшивання пахової зв'язки до надкісничі лобкової кістки 2-3 вузликowymi швами (рис. 1.36).

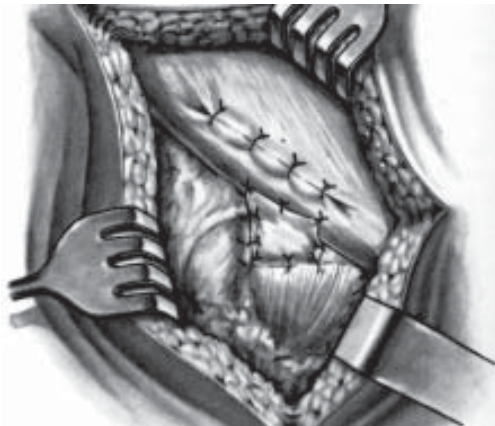
Модифікація Бассіні полягає в тому, що після підшивання пахової зв'язки до надкісничі лобкової кістки накладають другий ряд швів на півмісяцевий край овальної ямки стегна та гребінчасту фасцію.

Для закриття стегових гризових воріт через паховий канал застосовують метод Руджі. Розкривають паховий канал, вміст його відводять доверху. Розсікають задню стінку пахового каналу. Гризовий мішок переводять в паховий канал, обробляють і видаляють. Стегнове гризове кільце закривають шляхом підшивання задньої сторони пахової зв'язки до здухвинно-лобкової зв'язки 3-4 швами. Відновлюють паховий канал (рис. 1.37).

Пластичні способи застосовують у разі великих гризових воріт, коли їх складно закрити звичайними методами. Із багатьох запропонованих автопластичних способів практичне використання знайшли лише деякі. Спосіб Караванова – після обробки гризового мішка проводять пластику гризових воріт клаптем апоневроза зовнішнього косоного м'яза живота. Викроюють клапоть довжиною 2-4 см, відступивши на 1,5 см вище пахової зв'язки, проводять його через стеговий канал і підшивають до надкісничі лобкової кістки, лобкової та лакунарної зв'язки (рис. 1.38).

Відновлюють паховий канал (рис. 1.37).

Пластичні способи застосовують у разі великих гризових воріт, коли їх складно закрити звичайними методами. Із багатьох запропонованих автопластичних способів практичне використання знайшли лише деякі. Спосіб Караванова – після обробки гризового мішка проводять пластику гризових воріт клаптем апоневроза зовнішнього косоного м'яза живота. Викроюють клапоть довжиною 2-4 см, відступивши на 1,5 см вище пахової зв'язки, проводять його через стеговий канал і підшивають до надкісничі лобкової кістки, лобкової та лакунарної зв'язки (рис. 1.38).



**Рис. 1.38. Операція стегнової грижі. Спосіб Караванова.** Підшивання краю апоневротичного клаптя до пахової зв'язки і закриття дефекту в апоневрозі зовнішнього косого м'яза живота.

Алопластичні та гетеропластичні способи закриття стегнових грижових воріт на сьогодні майже не використовуються.

Післяопераційний період у хворих на стегнові грижі не має специфічних особливостей. Режим після операції активний, шкірні шви знімають на 7-8 день. Звільнення від роботи – від двох тижнів до місяця.

За даними літератури, рецидиви стегнових гриж складають 6-33 %. Рецидивів тим більше, чим складніший і травматичніший спосіб операції.

### 1.1.3. Пупкові грижі

**Пупковими грижами** (*hernia umbilicalis*) називають випинання, які виходять через пупкове кільце або передню черевну стінку ділянки пупка.

Пупкові грижі у дорослих складають 5-12 % від усіх гриж передньої черевної стінки. Частіше зустрічаються у жінок та людей похилого віку.

Причини пупкових гриж у дітей і дорослих різні. У дітей вони є наслідком недорозвитку пупкового кільця, в першу чергу черевної фасції, яка покриває його зсередини. Найслабшою ділянкою пупкового кільця є його верхній відділ, де проходить пупкова вена, яка не має м'язової оболонки. Ці анатомічні передумови і слабкі місця в ділянці пупкового кільця в поєднанні з факторами і хворобами, які викликають чи супроводжуються підвищенням внутрішньочеревного тиску, сприяють утворенню черевних пупкових гриж у дітей.

Значне переважання частоти пупкових гриж у жінок пояснюється анатомо-фізіологічними особливостями – більш широкою білою лінією живота і слабкістю в ділянці пупкового кільця, вагітністю і пологамі. Утворенню пупкових гриж сприяють важка фізична праця, запори, виснажливі хвороби, ожиріння. Пупкові грижі часто поєднуються з відвислим животом, діастазом прямих м'язів живота.

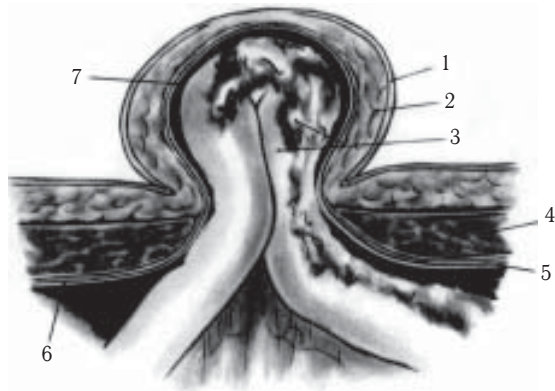
#### *К л а с и ф і к а ц і я*

Розрізняють:

- 1) грижі пуповини (ембріональні грижі);
- 2) пупкові грижі у дітей;
- 3) пупкові грижі у дорослих.

Пупкові грижі у дорослих поділяють на прямі і косі. Прямі пупкові грижі виникають у разі стоншеної поперечної фасції в ділянці пупкового кільця. У

таких випадках внутрішні органи випинають очеревину відповідно до пупкового кільця, виходять в підшкірну клітковину черевної стінки найбільш коротким шляхом. Косі пупкові грижі утворюються тоді, коли поперечна фасція потовщена відносно пупкового кільця. У такому разі грижове випинання починає утворюватись вище чи нижче від пупкового кільця і грижовий мішок проходить між поперечною фасцією і білою лінією живота, утворюючи так званий пупковий канал, а потім через пупкове кільце виходить в підшкірну клітковину передньої черевної стінки.



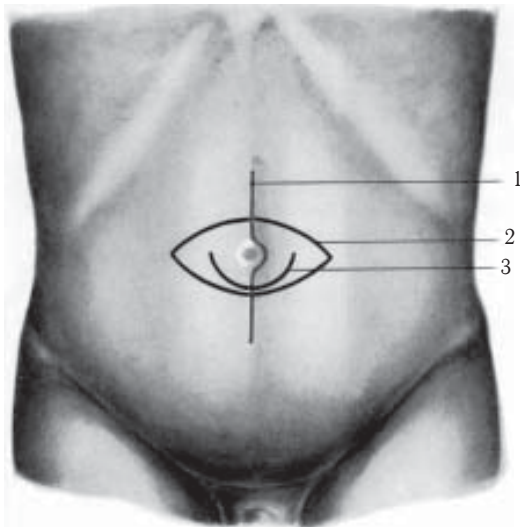
**Рис. 1.39. Топографія пупкової грижі:** 1 – шкіра; 2 – підшкірна жирова клітковина; 3 – грижовий вміст (сальник і тонка кишка); 4 – прямий м'яз живота; 5 – поперечна фасція; 6 – очеревина; 7 – грижовий мішок.

Грижовий мішок пупкових гриж покритий шкірою, підшкірною клітковиною і поперечною фасцією (рис. 1.39).

#### *К л і н і ч н а с и м п т о м а т и к а*

Клініка пупкових гриж у дітей проявляється неспокоєм дитини, болем в животі внаслідок подразнення органів у грижових воротах. Грижове випинання в ділянці пупка з'являється при натужуванні чи у вертикальному положенні. Вміст грижі – петля тонкої кишки – легко вправляється в черевну порожнину. В горизонтальному положенні дитини пальпується розширене пупкове кільце.

Лікування пупкових гриж у дітей може бути консервативним і хірургічним. За умов, коли грижа особливо не турбує дитину в перші три роки життя, застосовують консервативне лікування. Воно включає: масаж черевної стінки; лікувальну гімнастику; пов'язку з липким пластиром. Якщо до віку 5 років вилікування не настає, то показане хірургічне лікування. Операцію виконують під загальним знеболенням. Розрізи, які застосовують для лікування гриж, показані на рисунку 1.40.



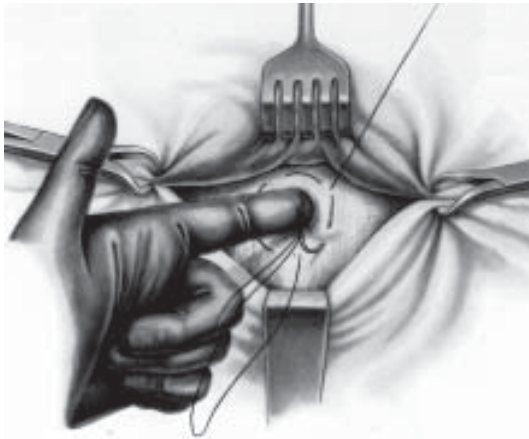
**Рис. 1.40. Розрізи шкіри при операції пупкових гриж:** 1 – розріз по середній лінії живота на рівні пупка; 2 – овальний розріз; 3 – півмісяцевий розріз.

Після обробки грижового мішка пластику грижових воріт проводять за Лексером накладанням кисетного шва по краях апоневротичного дефекту (рис. 1.41).

При великих грижах у дітей пластику грижових воріт виконують за Сапежком, тобто зі створенням дублікатури апоневроза (рис. 1.42).

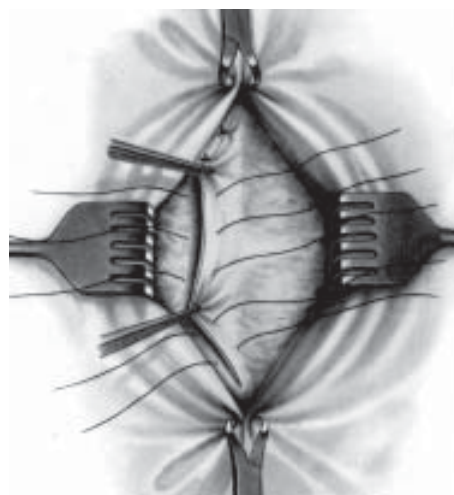
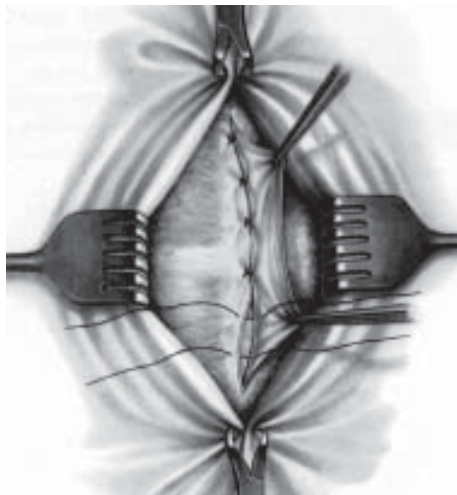
Операцію проводять з вертикального розрізу з висічення пупка.

Нерідко застосовується поперечна пластику грижових воріт при пупковій грижі за способом Мейо. Операція виконується з двох поперечних оперізувальних розрізів з видаленням пупка (рис. 1.43).



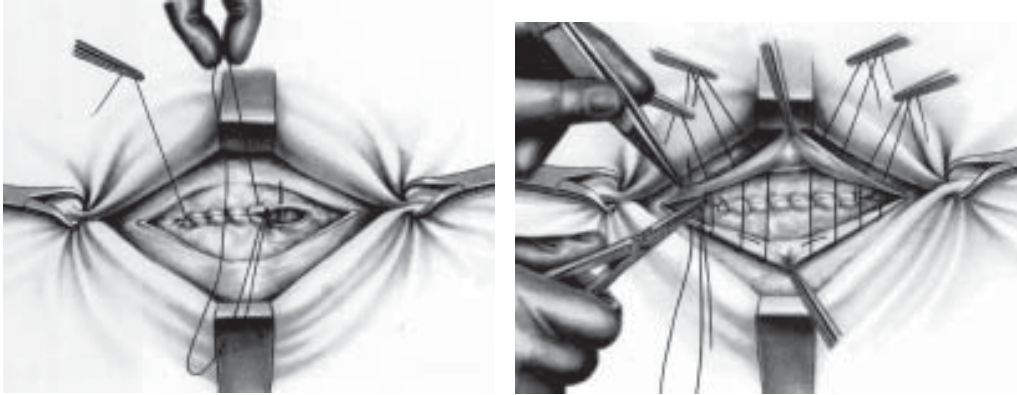
**Рис. 1.41.** Операція пупкової грижі за способом Лексера. Накладання кисетного шва навколо пупкового кільця.

У дорослих клініка пупкових гриж залежить від величини випинання, характеру вмісту грижового мішка, наявності чи відсутності ускладнень, супровідної патології. Основним симптомом є біль, який може виникати при фізичному навантаженні, кашлі, блюванні та інших станах, що супроводжуються підвищенням внутрішньочеревного тиску внаслідок стискання вмісту грижі у вузьких грижових воротах. При великих грижах хворих часто турбують біль у ділянці випинання, нудота, затримка випорожнення, блювання.



**Рис. 1.42.** Операція пупкової грижі за способом Сапежко. Підшивання краю правого клаптя апоневроза до лівого прямого м'яза та лівого клаптя до передньої стінки піхви прямого м'яза живота.





**Рис. 1.43. Спосіб Мейо.** Зашивання очеревини безперервним швом та створення дублікатури апоневроза.

При огляді відзначають випинання в ділянці пупка. Пальпаторно визначається розширене пупкове кільце. При невправній грижі випинання має форму багатокамерного мішка, в якому можуть контуруватись петлі кишок. Випинання має м'яку і еластичну консистенцію. З додаткових методів діагностики застосовують рентгенографію живота в боковій проекції для визначення характеру вмісту.

#### *Лікувальна тактика та вибір методу лікування*

Хворі на пупкову грижу підлягають виключно хірургічному лікуванню. Вибір методу операції повинен бути чітко індивідуалізований у кожному конкретному випадку.

Передопераційна підготовка включає адаптацію серцево-судинної і дихальної систем. Важливими є дотримання безшлакової дієти і очищення кишечника, що зменшує вірогідність різкого підвищення внутрішньочеревного тиску після операції.

Для знеболення частіше застосовують ендотрахеальний наркоз із міорелаксантами. Він дозволяє створити оптимальні умови для закриття гризових воріт. Розріз шкіри і підшкірної клітковини проводять з урахуванням величини грижі, а також супровідного розходження прямих м'язів живота. Доцільно при наявності діастазу прямих м'язів робити вертикальний розріз по середній лінії, а пластику гризових воріт – за способом Сапежка (рис. 1.42).

У разі великого жирового фартуха розріз проводять упоперек з урахуванням його висічення, а пластику гризових воріт виконують за методом Мейо (рис. 1.43).

У післяопераційний період з успіхом застосовують активну тактику. Після операції на живіт накладають бандаж. З 2-3 дня хворі ходять, їм проводять інфузійну терапію до відновлення перистальтики. Шви знімають на 7-8 день. Ускладнення операцій загальні, властиві всім операціям з приводу гриж: інфільтрат у рані, нагноєння, гематоми, кровотеча в черевну порожнину.

Рецидиви захворювання при малих пупкових грижах складають 15-20 %, а при великих – 30 %. Летальність після планових операцій становить близько 1 %.

#### 1.1.4. Грижі білої лінії живота

Грижі білої лінії живота (*hernia lineae albae*) складають 11 % від загальної кількості черевних гриж. Вони можуть виникати в різних ділянках білої лінії.

У чоловіків частіше зустрічаються надчеревні, а в жінок – припупкові грижі. У дитячому віці гриж білої лінії майже не буває.

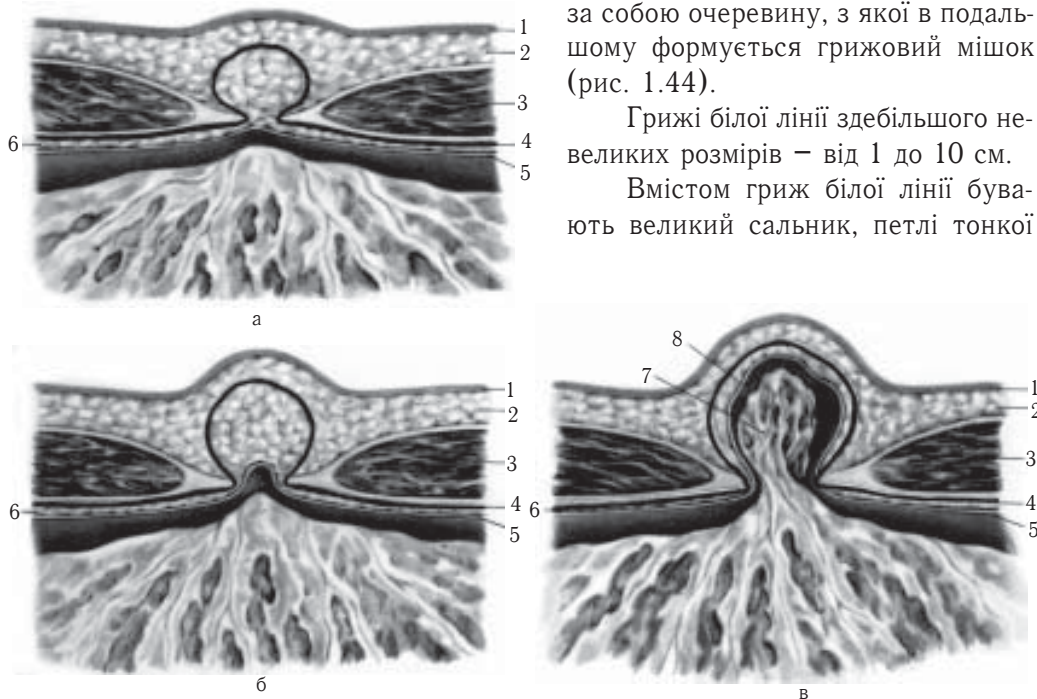
У більшості випадків апоневротичні волокна, які утворюють білу лінію живота, тісно прилягають один до одного, тому з боку черевної порожнини біла лінія має рівну і гладку поверхню. В інших випадках апоневротичні волокна на окремих ділянках щільно не прилягають один до одного, тоді в білій лінії утворюються різної величини проміжки (щілини). При цьому на задній поверхні білої лінії з'являються заглибини, через які випинається очеревина.

У розвитку гриж білої лінії має значення підвищення внутрішньочеревного тиску, яке сприяє проникненню передочеревинної жирової клітковини в щілини білої лінії. Спочатку утворюється передочеревинна ліпома, яка, збільшу-

ючись у розмірах, з часом затягує за собою очеревину, з якої в подальшому формується грижовий мішок (рис. 1.44).

Грижі білої лінії здебільшого невеликих розмірів – від 1 до 10 см.

Вмістом гриж білої лінії бувають великий сальник, петлі тонкої



**Рис. 1.44. Утворення гриж білої лінії живота (схема):** а – передочеревинна ліпома; б – починаюча грижа; в – сформована грижа. 1 – шкіра; 2 – підшкірна жирова клітковина; 3 – прямий м'яз живота; 4 – поперечна фасція; 5 – очеревина; 6 – передочеревинна жирова клітковина; 7 – сальник; 8 – грижовий мішок.



кишки чи товста кишка. При підчеревних грижах їх вмістом може бути сечовий міхур чи його дивертикули.

Грижовий мішок білої лінії покритий підшкірною клітковиною, поперечною фасцією і передочеревинною клітковиною.

Серед факторів, які сприяють розширенню та стоншенню білої лінії, а отже, і утворенню гриж, суттєве значення мають важка фізична праця та вагітність.

#### *К л а с и ф і к а ц і я*

За локалізацією розрізняють надчеревні (*hernia epigastrica*), припупкові (*hernia paraumbilicalis*) і підчеревні (*hernia hypogastrica*) грижі. Найбільш поширені надчеревні грижі (81,5 %), рідше – припупкові (15,1 %), підчеревні грижі виявляють у 0,3 % хворих. Множинні грижі різних локалізацій відзначають у 3,1 % хворих на грижі білої лінії живота.

#### *К л і н і ч н а с и м п т о м а т и к а*

У більшості випадків клініка гриж білої лінії живота маловиражена. Для передочеревинних ліпом характерна відсутність клінічної симптоматики. При справжніх грижах хворі відзначають біль в ділянці грижового випинання, який посилюється при фізичному навантаженні, напруженні передньої черевної стінки та пальпації. Нерідко мають місце також нудота, відрижка, печія, відчуття тиснення в епігастральній ділянці, іррадіація болю в підребер'я. У хворих з ожирінням, коли невеликі грижі визначити складно, такі симптоми гриж білої лінії оцінюють помилково як прояви захворювань шлунка, дванадцятипалої кишки, печінки, жовчних шляхів, підшлункової залози і навіть червоподібного відростка.

При огляді великих гриж можна бачити випинання у відповідній ділянці білої лінії. Проте часто на око ці грижі не помітні, особливо в огрядних пацієнтів.

Для діагностики гриж білої лінії живота слід використовувати такий спосіб. Пацієнта покласти строго горизонтально на спину. Ретельно пальпувати пальцями ділянку білої лінії у спокої, а потім при напруженні м'язів передньої черевної стінки. Наявність випинання свідчить на користь гриж.

#### *Д и ф е р е н ц і й н и й д і а г н о з*

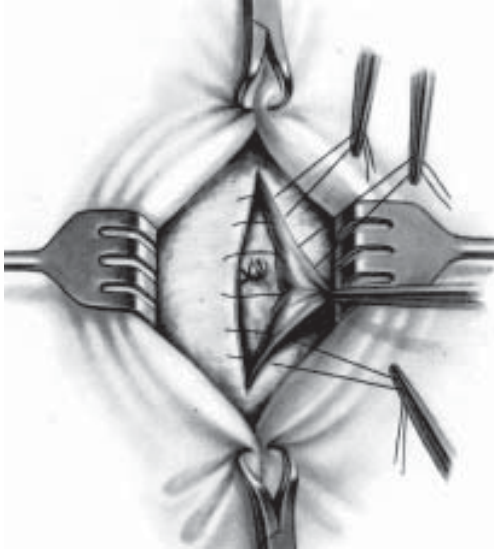
Грижі білої лінії живота можуть симулювати ліпоми, фіброліпоми, нейрофіброми. Загальною ознакою цих пухлин є їх вільне зміщення разом із підшкірною клітковиною в складці, відсутність болю та грижових воріт. Крім того, симулювати грижі білої лінії можуть множинні пухлини інших ділянок тіла (ліпоматоз, нейрофіброматоз), метастатичні пухлини.

#### *Л і к у в а л ь н а т а к т и к а т а в и б і р м е т о д у л і к у в а н н я*

Грижі білої лінії живота підлягають хірургічному лікуванню.

Характер і об'єм оперативних втручань при грижах білої лінії живота залежать від локалізації і розмірів гриж, анатомічних змін білої лінії живота. Слід враховувати також наявність діастазу прямих м'язів живота, що супроводжує такі грижі. Ці ж фактори впливають і на вибір методу знеболення.

При малих і середніх розмірах гриж і передочеревинних ліпомах застосовується місцеве знеболення інфільтраційною анестезією або поєднання її з



**Рис. 1.45.** Операція ліквідації грижі білої лінії живота за способом Сапежка. Накладання П-подібних швів.

нейролептаналгезією. При великих, множинних чи рецидивних грижах кращим варіантом є ендотрахеальний наркоз із використанням міорелаксантів.

Розріз шкіри проводять у повздожньому чи поперечному напрямку. Виділяють грижовий мішок і обробляють його звичайним способом. Апоневроз білої лінії розсікають повздож і, відступаючи від країв на 2 см, звільняють від жирової клітковини. Пластику грижових воріт проводять за Сапежком – Дьяконовим, тобто створюють дублікатуру апоневроза (рис. 1.45).

У випадку передочеревинної ліпоми операцію починають із виділення її з оточуючої жирової клітковини і від країв апоневроза, а потім розсікають для встановлення наявності чи відсутності грижового мішка.

При його відсутності ніжку ліпоми занурюють під апоневроз, краї якого зашивають кisetним швом чи вузликowymi швами.

Рецидиви грижі білої лінії рідко трапляються.

### 1.1.5. Діафрагмальні грижі

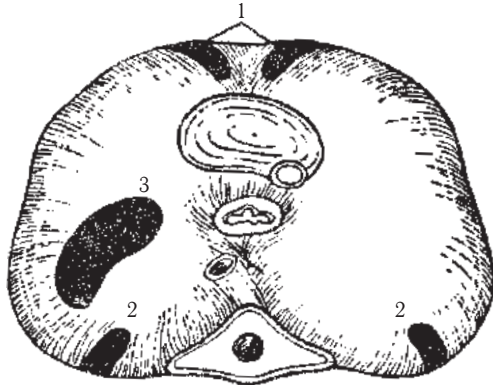
**Діафрагмальна грижа** (hernia diaphragmatica) – переміщення органів черевної порожнини в грудну порожнину через дефекти в природних отворах і слабких зонах діафрагми.

У діафрагмі розрізняють сухожилкову частину, яка розміщена на периферії. М'язова частина діафрагми, відповідно до місця початку м'язових волокон, поділяється на 3 відділи: грудний, реберний і поперековий. Між м'язовими частинами діафрагми є щілини у формі трикутників, вершина яких обернена до сухожилкового центру, а основа – до периферії діафрагми. Відсутність у цих ділянках м'язових волокон робить їх найбільш слабкими місцями діафрагми, де можуть утворюватись грижі. Виділяють груднино-реберний трикутник Ларєя, попереково-реберний трикутник Богдалека (рис. 1.46).

У межах діафрагми розміщується ряд отворів: нижньої порожнистої вени, аорти і стравоходу.

#### Класифікація

Грижі діафрагми за походженням можна поділити на травматичні і нетравматичні. Залежно від наявності чи відсутності грижового мішка, відповідно, поділяються на справжні і несправжні.



**Рис. 1.46.** Типова локалізація гриж діафрагми: 1 – груднино-реберний трикутник; 2 – попереково-реберний трикутник; 3 – сухожилковий центр діафрагми.

що являє собою ділянку з'єднання різних її частин. Це є зона груднино-реберного трикутника, розміщеного в місці з'єднання груднинного і реберного відділів м'язової частини діафрагми і щілини Богдалека – попереково-реберного трикутника, розташованого між відповідними її відділами.

Серед гриж природних отворів діафрагми найбільш поширені грижі стравохідного отвору. До рідкісних форм гриж природних отворів відносяться грижі отвору нижньої порожнистої вени, а також щілини аорти. Проте вони зустрічаються настільки рідко, що практичного значення не мають.

#### *Клінічна симптоматика*

Клініка гриж діафрагми залежить від стискання і перегинів у грижових воротах черевних органів, які переміщені в грудну порожнину, стискання легень чи зміщення середостіння утворами, які випали через отвори діафрагми, і від порушення функції самої діафрагми.

Тому всі симптоми гриж діафрагми можна поділити на гастроінтестинальні, зумовлені порушенням діяльності переміщених органів черевної порожнини, і кардіореспіраторні, пов'язані зі стисканням легень і зміщенням середостіння.

Найбільш характерними симптомами діафрагмальної грижі є: поява чи посилення болю в ямці під грудьми або у ділянці відповідної половини грудної клітки чи підребер'я, а також відчуття важкості, задишка і серцебиття зразу після вживання їжі, особливо в значній кількості. Це змушує хворих утримуватись від їжі, що в ряді випадків призводить до виснаження. Часто після їди виникає блювання, після якого настає полегшення. Типовим симптомом є відчуття булькання і бурчання в грудній клітці на боці грижі, а також посилення задишки при переміщенні хворих в горизонтальне положення.

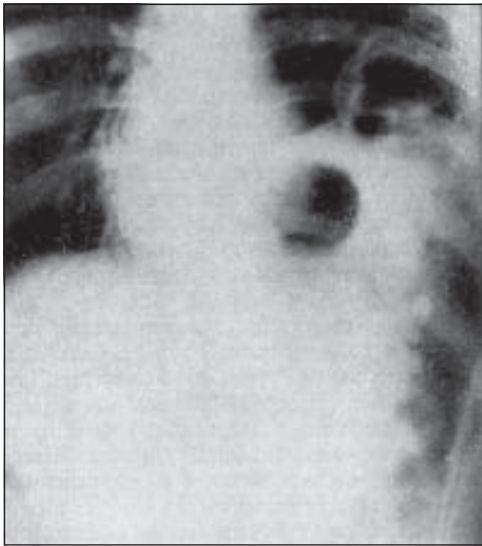
При огляді відзначають зменшення рухомості грудної клітки на боці грижі, згладження міжреберних проміжків. При довготривалих грижах може розвинутих западання живота.

Травматичні грижі практично завжди бувають несправжніми, бо вони виникають внаслідок розриву діафрагми.

Серед нетравматичних гриж діафрагми виділяють несправжні вроджені грижі, або дефекти, діафрагми. Решта нетравматичних гриж діафрагми – справжні і можуть бути поділені на грижі слабких ділянок, атипової локалізації і природних отворів.

Справжні грижі слабких зон діафрагми виникають в результаті тих чи інших умов, які сприяють підвищенню внутрішньочеревного тиску, зниженню тонусу відділу діафрагми.

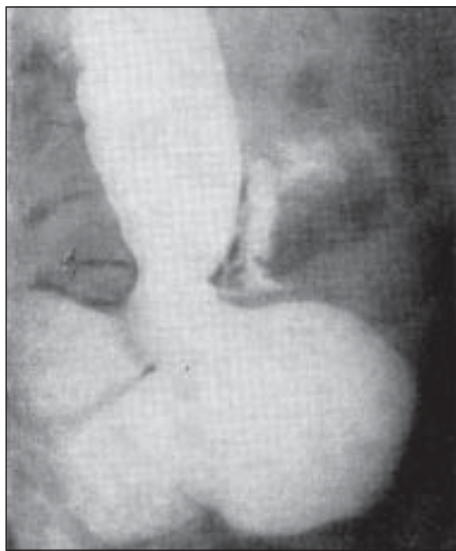Перкуторно над грудною кліткою на боці ураження відзначають при-туплено-тимпанічний звук; аускультативно – послаблення чи відсутність дихальних шумів, замість яких вислухуються перистальтичні шуми і шум плескоту.



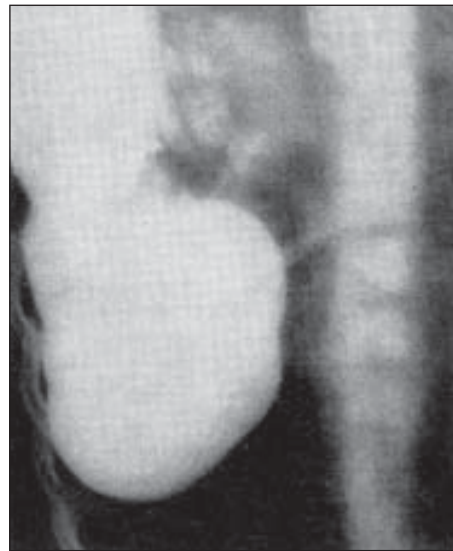**Рис. 1.47.** Затемнення і крупновогнищева структура лівого легенового поля при діафрагмальній грижі.

*Лабораторні та інструментальні методи діагностики*

Точний діагноз діафрагмальної грижі можливий лише при рентгеновському дослідженні. При рентгеноскопії чи графії вище діафрагми визначається газовий міхур шлунка чи петлі кишечника у вигляді дифузного затемнення легенових полів з ділянками просвітлення чи гаустрації (рис. 1.47) на фоні газу. При контрастному дослідженні контрастовані органи розміщені вище діафрагми, а місце їх проходження через діафрагму визначається як “симптом гризових воріт” чи “симптом обтікання” (рис. 1.48).



а



б

**Рис. 1.48.** Рентгеноконтрастне дослідження шлунково-кишкового тракту. Контраст в кишці вище рівня діафрагми. На рівні гризових воріт в діафрагмі “симптом обтікання” чи “симптом гризових воріт”. а – передньо-задня проекція; б – бокова проекція.

*Лікувальна тактика та вибір методу лікування*

У хворих на грижі діафрагми можливість защемлення є прямим показанням до операції. Передопераційна підготовка полягає в призначенні за 2-3 дні до операції безшлакової дієти, проносних препаратів, очисних клізм у переддень і вранці в день операції. Знеболення – ендотрахеальний наркоз із релаксантами. При парастернальних грижах застосовують лапаротомію. При операціях на правому чи лівому куполі діафрагми використовують торакотомію.

Метою операції при діафрагмальній грижі є опущення переміщених органів на своє анатомічне місце та зашивання дефекту в діафрагмі. Краї дефекту в діафрагмі зшиваються вузликowymi товстими шовковими нитками зі створенням дублікатури.

Ведення післяопераційного періоду мало чим відрізняється від аналогічного після операцій на шлунково-кишковому тракті.

**1.1.6. Грижі стравохідного отвору діафрагми**

**Грижі стравохідного отвору діафрагми** (hiatus hernia) – поширене захворювання при якому через цей отвір органи черевної порожнини виходять в грудну порожнину.

Рентгенологічно їх діагностують у 5-10 % хворих при рентгеноскопії шлунка з приводу “шлункових скарг”. Частіше хворіють люди похилого віку. Хворі, молодші 40 років, становлять 19 %. Ковзні, або аксіальні, грижі стравохідного отвору діафрагми зустрічаються найчастіше і складають 80-90 % всіх діафрагмальних гриж.

*Анатомо-фізіологічні дані*

Стравохід проходить через отвір в діафрагмі – hiatus oesophageus і нижче неї входить у шлунок під гострим кутом (кут Гіса). Відповідно до вершини цього кута в просвіт шлунка вдаються складки слизової оболонки, які виконують функцію кардіального клапана (клапан Губарева) (рис. 1.49).

Окрім клапана, в ділянці кардії є також жом, роль якого виконує циркулярний шар м'язової оболонки термінального відділу стравоходу. Поза ков-

танням цей жом помірно спастично скорочений. Це скорочення разом з дією клапана Губарева попереджує затікання в стравохід шлункового вмісту. Під час ковтка стравохідно-кардіальний жом рефлекторно розслаблюється і пропускає вміст стравоходу в шлунок.

*Класифікація*

Найбільш вживаною є класифікація діафрагмальних гриж, запропонована Б.В. Петровським. Згідно з нею виділяють:

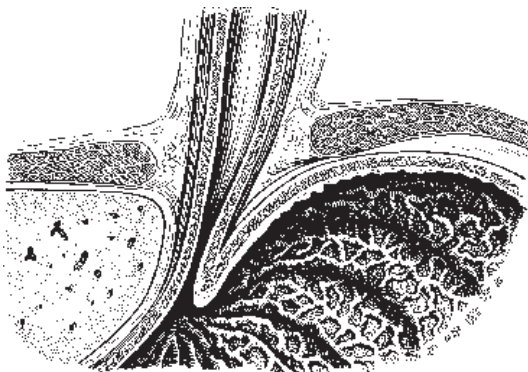


Рис. 1.49. Кут Гіса і клапан Губарева.



1. Ковзні (аксіальні) грижі стравохідного отвору без вкорочення стравоходу і з вкороченням стравоходу. За розмірами вони поділяються на кардіальні, кардіофундальні, субтотальні шлункові, тотальні шлункові.

2. Параезофагеальні грижі стравохідного отвору: фундальні, антральні, кишкові, кишково-шлункові, сальникові (рис. 1.50).

#### Клінічна симптоматика

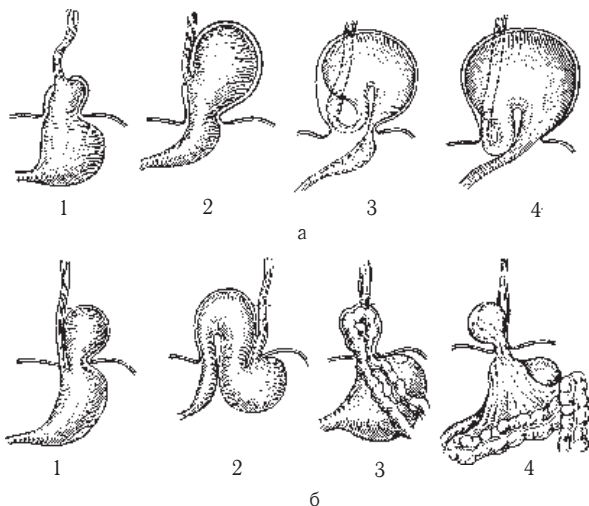
Внаслідок слабкого тонуусу кардіального жому і розвитку шлунково-стравохідного рефлюксу і рефлюкс-езофагіту хворих турбують біль в надчеревній ділянці, відчуття печії за грудниною, біль іррадіює в ділянку серця, ліве підребер'я чи в міжлопатковий простір. Він виникає через 20-40 хв після їди, посилюється в горизонтальному положенні, при фізичному навантаженні і підвищенні внутрішньочеревного тиску. Тривала регургітація шлункового вмісту в стравохід спричиняє розвиток езофагіту з виразкуванням та рубцевим стенозуванням. Не виключені кровотечі з утворених виразок і, як наслідок, розвиток анемії.

Параезофагеальна грижа характеризується схильністю до защемлення.

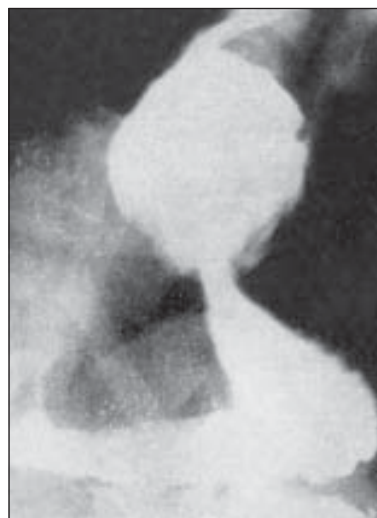Кінцевий діагноз встановлюється після рентгенологічного дослідження, особливо в положенні Тренделенбурга і з компресією передньої черевної стінки. Основною рентгенологічною ознакою грижі стравохідного отвору діафрагми є наявність якої-небудь частини шлунка над діафрагмою (рис. 1.51).

#### Лікувальна тактика та вибір методу лікування

Лікування грижі стравохідного отвору діафрагми залежить від характеру грижі. При параезофагеальній грижі показане хірургічне лікування в зв'язку



**Рис. 1.50.** Різні грижі стравохідного отвору діафрагми (схема): а – ковшні грижі: 1 – кардіальна; 2 – кардіофундальна; 3 – субтотальна шлункова; 4 – тотальна шлункова. б – параезофагеальні грижі: 1 – фундальна; 2 – антральна; 3 – кишкова; 4 – сальникова.



**Рис. 1.51.** Рентгенограма стравоходу і шлунка. Кардіальна грижа стравохідного отвору діафрагми.

з частим її защемленням. Ковзні грижі в більшості випадків не потребують хірургічного лікування. Таким хворим рекомендують часте харчування невеликими порціями (5-6 разів на день) з виключенням подразнювальних і гарячих страв, спазмолітики, рослинну олію перед їдою.

При відсутності ефекту від консервативного лікування хворим з вираженими симптомами рефлюкс-езофагіту рекомендують хірургічне лікування. Показаннями до операції також є анемізуючі кровотечі, пептичний стеноз стравоходу, заворот шлунка, підозра на розвиток злоякісної пухлини.

Знеболення – ендотрахеальний наркоз із релаксантами.

Хірургічний доступ може бути черезплевральним чи торакоабдомінальним. Операція при ковзній грижі повинна вирішувати два питання: ліквідацію самої грижі і відновлення клапанної функції кардії. Основним етапом операції, який може бути виконаний як через живіт, так і через плевральну порожнину, є зшивання позаду стравоходу однієї з однією медіальних ніжок діафрагми. Таку операцію прийнято називати крурорафією. Її виконують тільки в поєднанні з тим чи іншим втручанням, спеціально спрямованим на відновлення клапанної функції кардії.

Для відновлення кардіального клапана виконують езофагофундорафію, тобто зшивання дна шлунка зі стравоходом, внаслідок чого відновлюється гострий кут Гіса (рис. 1.52).

Якщо функція стравохідно-шлункового жому значно порушена, езофагофундорафія не ефективна. Таким хворим показана операція із створення навколо стравоходу клапана – езофагофундоплікація (рис. 1.53).

Операцію з езофагофундоплікації слід доповнювати пілоропластикою, бо внаслідок стискання блукаючих нервів може розвиватись пілороспазм.

При застосуванні за показаннями і правильному технічному виконанні езофагофундорафія і езофагофундоплікація у 90 % забезпечують добрі і задовільні результати.

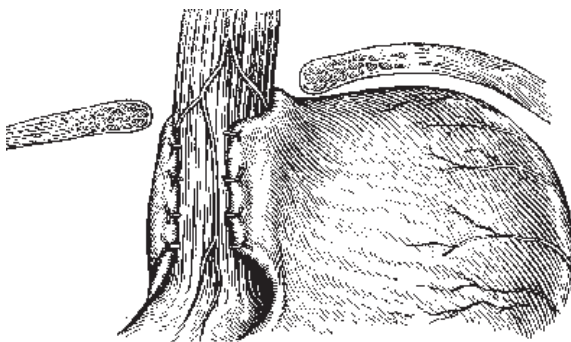


Рис. 1. 52. Операція езофагофундорафії (схема).

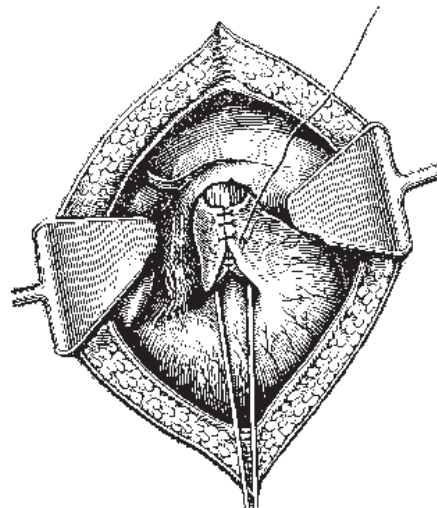


Рис. 1.53. Операція езофагофундоплікації (схема). Стравохід обкатуваний навколо стінкою дна шлунка.

### 1.1.7. Післяопераційні грижі

**Післяопераційні грижі** утворюються після оперативних втручань на органах черевної порожнини в ділянці післяопераційного рубця.

Післяопераційні (вентральні) грижі ускладнюють 6-10 % лапаротомій і зустрічаються в 26 % серед грижonoсіїв. Результати лікування післяопераційних гриж не можна вважати задовільними через високу частоту рецидивів, що сягає 15,2-45,2 %, і летальності після планових операцій в межах 3-7 %.

#### *Етіологія і патогенез*

Ріст кількості операцій на органах черевної порожнини, післяопераційної ранових інфекцій, збільшення серед оперованих кількості хворих на ожиріння, цукровий діабет, імунодефіцитні стани, радіаційна травма та інші причини зумовили в останнє десятиріччя зростання кількості післяопераційних гриж.

Серед причин, які сприяють виникненню післяопераційних гриж, є глибоке нагноєння ран, лігатурні нориці, евентрація, нераціональний лапаротомний доступ. Причиною можуть бути і технічні помилки хірурга – зшивання неоднорідних тканин, дренажування черевної порожнини через основну рану, накладання надмірно частих чи рідких швів на апоневроз.

У людей похилого і старечого віку факторами, що сприяють розвитку післяопераційних гриж, є в'ялість тканин черевної стінки, супровідні хвороби серцево-судинної та дихальної систем.

#### *Класифікація*

Існуючі класифікації післяопераційних гриж розподіляють їх на такі групи:

1. За станом грижового вмісту: защемлені; вправні; частково невправні; невправні.
2. За розмірами: малі – до 5 см; середні – від 6 до 15 см; великі – від 16 до 25 см; величезні – від 26 до 40 см; гігантські – понад 40 см.
3. За локалізацією грижового випинання: верхньо-серединні; середньо-серединні; нижньо-серединні; бокові.
4. За формою грижового випинання: однокамерні; багатоканальні.
5. За числом грижових випинань: одиничні; множинні.
6. За часом виникнення грижі: ранні; пізні.
7. За ступенем порушення працездатності: без порушення працездатності; з обмеженням працездатності; із втратою працездатності.

#### *Клінічна симптоматика*

Клінічний перебіг і симптоматика післяопераційної вентральної грижі залежать від величини грижового випинання, локалізації, характеру вмісту, супровідної патології.

Постійною скаргою є випинання в ділянці післяопераційного рубця. Окрім випинання, хворих турбують біль в ділянці грижі, диспептичні розлади, дискомфорт в черевній порожнині, розлади випорожнення. У хворих з великими гри-

жами постійним симптомом є запори. Дизуричні розлади можуть бути у хворих після нижньо-середньої лапаротомії і втягнення в грижу сечового міхура.

Огляд хворих слід проводити в положенні на спині з приведеною до груднини головою і стоячи. Звертають увагу на локалізацію грижового випинання, його форму, величину. При пальпації грижі визначають її форму, величину, вправність чи невправність, розміри грижових воріт. З інструментальних методів дослідження суттєве значення мають рентгеноскопічне і рентгенографічне дослідження шлунково-кишкового тракту, спірографія, ЕКГ.

#### *Лікувальна тактика та вибір методу лікування*

Показання до оперативного лікування післяопераційних вентральних гриж залежать від їх клінічного перебігу, розмірів, ускладнень, віку хворих, наявності супровідної патології.

Виділяють абсолютні і відносні показання до операції. Абсолютні – защемлення грижі, спайкова кишкова непрохідність; відносні – вправні, невправні, багатокамерні, рецидивні, післяопераційні грижі різних локалізацій і розмірів.

Протипоказаннями до планових операцій з приводу післяопераційних гриж є супровідні хвороби серцево-судинної і дихальної систем у стані декомпенсації; вагітність; грижі великих розмірів у хворих старечого віку з в'ялою передньою черевною стінкою; неефективність передопераційної підготовки.

Хірургічне лікування післяопераційних гриж є складною проблемою. На сьогодні відомо понад 200 методів пластики м'язово-апоневротичних дефектів. Жоден з них не є абсолютно ефективним.

Передопераційна підготовка передбачає: компенсацію супровідної патології, підготовку черевної порожнини до вправлення в неї органів, які випали, та підготовку шлунково-кишкового тракту. Суттєве значення має компенсація порушень діяльності серцево-судинної і дихальної систем, порушень обмінів.

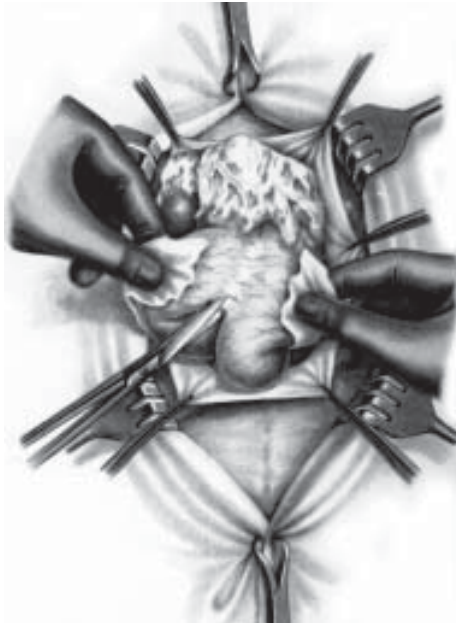
Вправлення органів, які випали, в зменшену в об'ємі черевну порожнину є складною проблемою, бо при цьому змінюються режим дихання і діяльність серцево-судинної системи. Для попередження цього в процесі передопераційної підготовки кілька разів накладають пневмоперитонеум, який певною мірою моделює вправлення органів і сприяє збільшенню об'єму черевної порожнини.

Підготовка шлунково-кишкового тракту включає очищення кишечника від вмісту проносними препаратами та за допомогою клізм.

Знеболення при невеликих післяопераційних грижах може бути місцеве: інфільтраційна, провідникова анестезія. При великих грижах операцію слід проводити під наркозом із використанням релаксантів.

Розріз шкіри проводять у межах здорових тканин з обох боків післяопераційного рубця. Післяопераційний рубець висікають.

Шкірні краї відділяють від зрощень довкола грижового мішка. Розкривають грижовий мішок.



**Рис. 1.54.** Роз'єднання зрощень між елементами вмісту грижі і гризовим мішком.

Вміст грижі звільняють від спайок і вправляють у черевну порожнину (рис 1.54).

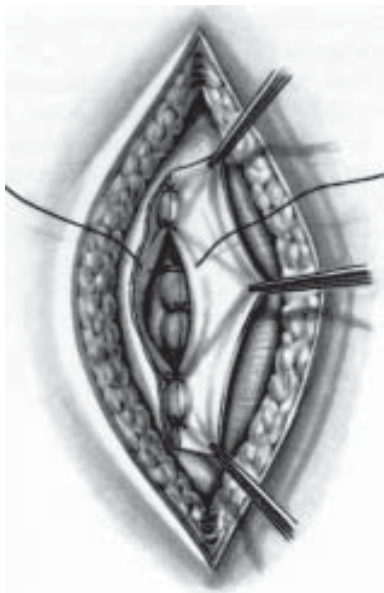
Способи пластики гризових воріт можна поділити на три групи: апоневротичну, м'язово-апоневротичну, інші види пластики (клаптем шкіри, фасції, алопластика).

Апоневротична пластика передбачає пластику гризових воріт за типом "поли піджака" чи "в накрій" за допомогою клаптів, викроєних з апоневроза (рис. 1.55).

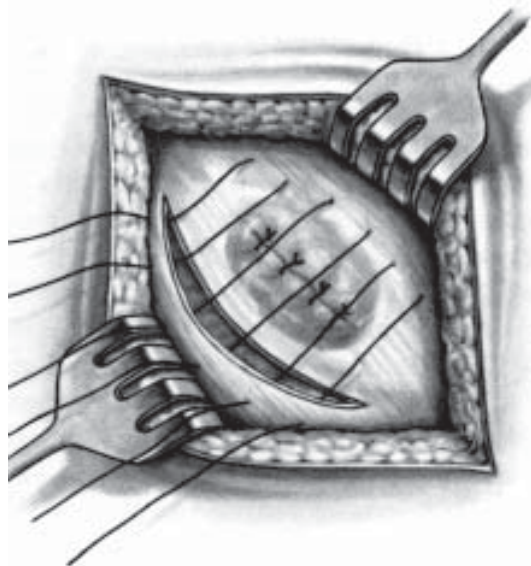
М'язово-апоневротична пластика включає в себе закриття гризових воріт з використанням апоневроза і м'язів (спосіб Сапежка, Вознесенського та ін. (рис. 1.56).

З інших видів пластики найбільш застосовуваною є алопластика (рис. 1.57).

Лікування в післяопераційний період передбачає попередження серцевих, легневих розладів, парезу кишечника і здуття живота, тромбоемболічних ускладнень, нагноєнь рани. З другої доби хворим дозволяють вставати і ходити. Шви

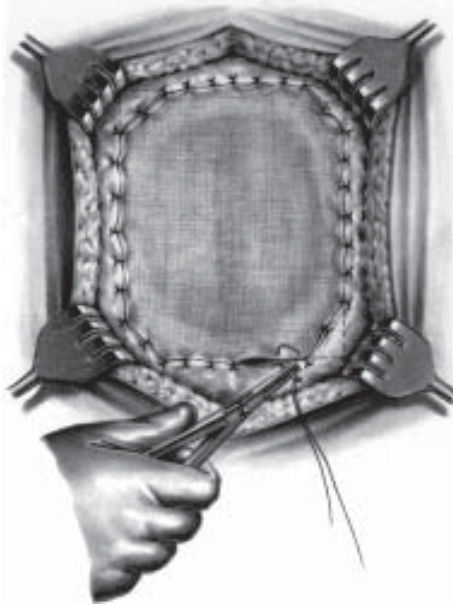


**Рис. 1.55.** Накладання окремих швів на краї піхв прямих м'язів живота.



**Рис. 1.56.** Накладання матрачних швів при м'язово-апоневротичній пластичі.





**Рис. 1.57.** Пластика гризових воріт післяопераційної грижі. Підшивання лавсанової тканини до країв гризових воріт.

знімають на 10-12 добу. Після виписування хворих із хірургічного стаціонару необхідним є носіння бандажа впродовж 4-6 місяців і, залежно від величини грижі, обмеження фізичних навантажень терміном до 1 року.

## 1.2. УСКЛАДНЕННЯ ГРИЖ

Розвиваються ускладнення гриж переважно у хворих з довготривалим грижосійством. Вони можуть бути поділені на хронічні (невправність, пухлини) і гострі (защемлення, запалення, копростаз, пошкодження).

### 1.2.1. Невправність

Ускладнення найбільш часте. Грижа із вправної (*h. reponibilis*) стає невправною (*h. irreponibilis*), тобто фіксованою в грижовому мішку, і перестає вправлятися у черевну порожнину.

#### *Етіологія і патогенез*

Причиною невправності грижі є спайковий процес між вмістом грижі і її мішком. Спайки розвиваються в результаті травматизації грижового вмісту при вправленні, бандажем.

#### *Клінічна симптоматика*

Невправність грижі значною мірою змінює клінічну картину, її перебіг, самопочуття хворих. Розвиток невправності грижі супроводжується появою чи посиленням больових відчуттів, погіршенням працездатності. Дане ускладнення характеризується неможливістю як пасивного, так і активного вправлення грижового вмісту в черевну порожнину. В зв'язку з цим, при пальпації грижі складно визначити розміри дефекту в тканинах передньої черевної стінки.

Важливим симптомом, що відрізняє невправну грижу від защемленої, є позитивний симптом кашльового поштовху. При невправній грижі він свідчить про вільне розміщення вмісту в грижових воротах, а також про те, що вміст грижі може переміщуватися там і збільшуватись в об'ємі. Розвиток невправної грижі нерідко утруднює диференційну діагностику цього ускладнення з іншими — защемленням, розвитком пухлини в грижі. Вирішальним діагностичним тестом у таких випадках є симптом кашльового поштовху.

Невправність грижі вимагає хірургічного лікування для попередження більш грізних (гострих) ускладнень.

### 1.2.2. Пухлини грижі

**Пухлини грижі** можуть виходити з різних елементів грижі: грижового мішка, вмісту грижі, оболонок грижі.

За відношенням до грижового мішка вони поділяються на пухлини грижового вмісту, пухлини самого мішка і пухлини ззовні мішка. Пухлини грижового вмісту – це різні пухлини органів, що можуть бути вмістом грижі: сальник, тонка чи товста кишка, шлунок, придатки матки, сечовий міхур. Частіше в грижі виявляються пухлини тонкої чи товстої кишки.

Найбільш частими пухлинами грижового мішка можуть бути ліпома, фіброма, папілома чи мезотеліома. Ззовні грижового мішка розвиваються переважно неінкапсульована ліпома в паховій грижі, сполучнотканинні пухлини – фіброми, ліпоми, невуси шкіри.

### 1.2.3. Защемлення грижі

**Защемленням** (*incarcerata*) **грижі** називають такий стан, при якому в грижовому мішку органи, які випали, стискаються з наступним порушенням функції, кровопостачання, іннервації.

Защемлення грижі є частим ускладненням, яке вимагає невідкладної допомоги. Воно трапляється у 15-20 % хворих на грижі.

#### *Етіологія і патогенез*

Суттю защемлення є різке стискання вмісту грижі в грижових воротах або (рідко) шийці грижового мішка.

За патогенезом розрізняють три форми защемлення: еластичне, калове, змішане. Найбільш частим є еластичне защемлення (*incarceratio herniae elastica acuta*). Воно розвивається внаслідок раптового підвищення внутрішньочеревного тиску, в результаті якого грижові ворота надмірно розтягуються, а після зменшення внутрішньочеревного тиску – скорочуються і стискають органи, які при підвищеному тиску вийшли в грижовий мішок. Защемлення переважно відбувається при наповненому кишечнику. Факторами, які сприяють еластичному защемленню, можуть бути малі розміри защемлювального кільця (малі грижові ворота), знижена еластичність і піддатливість тканин грижових воріт, випадання в грижовий мішок яких-небудь інших органів. Узагальнюючи причинні фактори, можна сказати, що защемлення зумовлюється невідповідністю об'єму нутроців, які випали, розмірам защемлювального отвору, через який вони вийшли.

Калове защемлення (*incarceratio herniae stercoralis*) зустрічається рідше, розвивається повільно, особливо у хворих похилого віку, які схильні до запорів. Це защемлення часто розвивається при невправних грижах. Основною умовою його утворення є накопичення в кишковій петлі значної кількості рідкого чи твердого калу. При цьому виникає або калове защемлення за типом странгуляційної непрохідності без різкого стискання, або калове защемлення за типом флексійної непрохідності від перегину відповідної частини кишкової петлі відносно надмірно розтягнутого привідного відділу.

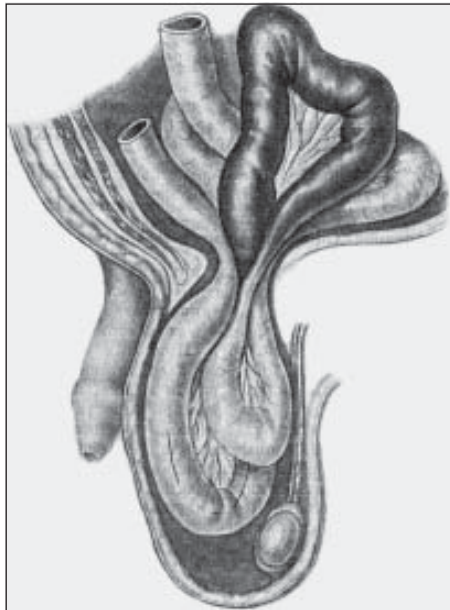
Змішане защемлення (*incarceratio herniae mixta*). Якщо калове защемлення своєчасно не ліквідовано, воно може закінчуватись еластичним.

Цьому сприяють швидкий перебіг калового защемлення та зволікання з його ліквідацією. Калове і змішане защемлення частіше зустрічають у людей похилого і старечого віку, схильних до тромбоутворення, а оскільки тонус і трофіка кишкової стінки нерідко знижені, то змертвіння кишкової петлі розвивається швидко.

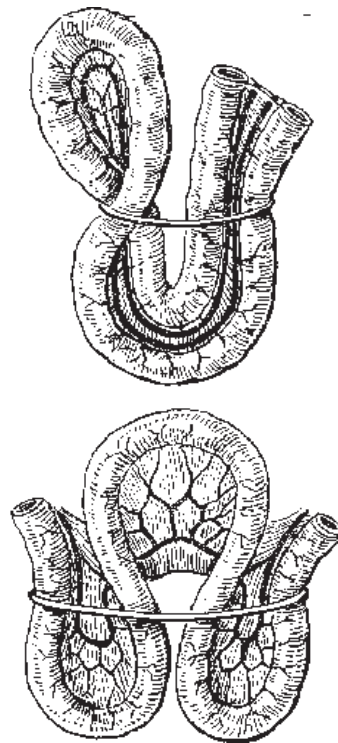
Описані защемлення майже всіх внутрішніх органів: петель кишок, сальника, шлунка, селезінки, часток печінки, жовчного міхура, яєчника, маткових труб, матки. Защемлення тонкої кишки зустрічається у 63-68 %, товстої – у 6-8 %, тонкої і товстої – у 3-4 %, сальника – у 16-20 %, сальника і кишечника – у 4-5 %. Інші органи защемлюються в поодиноких випадках.

За формою виділяють защемлення ретроградне і пристінкове. Ретроградне защемлення (*incarceratio retrograda*) виникає тоді, коли йому піддається не та частина петлі, яка лежить в грижовому мішку, а відділ, розташований у черевній порожнині (рис. 1.58).

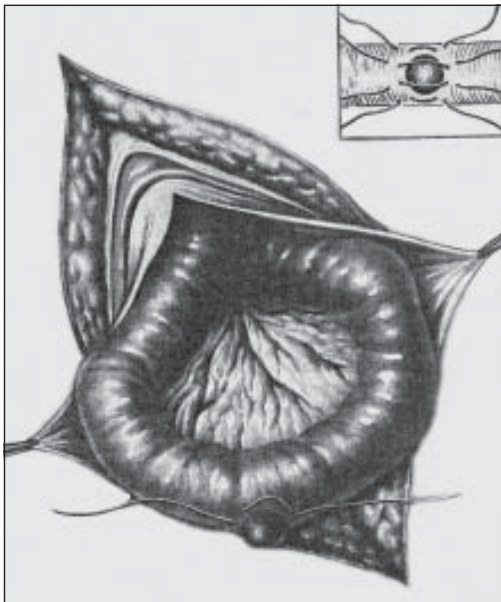
При цьому защемленні петлі тонкої кишки розміщуються у формі букви W, тобто дві петлі розташовані внизу, в самому грижовому мішку, а з'єднувальна середня петля – вгорі, в черевній порожнині (рис. 1.59).



**Рис. 1.58.** Ретроградне защемлення петель тонкої кишки в пахово-калітковій грижі.



**Рис. 1.59.** Ретроградне защемлення петель тонкої кишки у вигляді букв V і W (схема).



**Рис. 1.60.** Пристінкове защемлення тонкої кишки. Етап операції інвагінації защемленої ділянки.

Ретроградні защемлення зустрічаються у 3-6 % від усіх защемлених гриж, близько 80 % їх припадає на пахові грижі.

Пристінкове защемлення таке, при якому в вузьке защемлювальне кільце потрапляє і стискається не вся стінка кишки, а тільки невелика частина, переважно з вільного від брижі краю (рис. 1.60).

Пристінкове защемлення зустрічається у 2-4 %, переважно в осіб молодого і середнього віку, рідше у чоловіків, ніж у жінок (1:3).

#### *Класифікація*

- за патогенезом: еластичні, калові, змішані;
- за клінічним перебігом: гострі, хронічні;
- за формою: ретроградні, пристінкові.

#### *Клінічна симптоматика*

Клініка защемленої грижі характеризується гострим раптовим болем у ділянці грижі. Біль настільки сильний, що хворі стогнуть і кричать. Може мати місце рефлекторне блювання. Через 2-3 год у разі защемленої кишки розвивається клінічна картина кишкової непрохідності.

Місцево відзначають значне (проти звичайного у конкретного хворого) збільшення грижового випинання, стабільність розмірів його при зміні положення тіла. Пальпація грижового випинання підсилює біль, дослідження грижових воріт унеможливується як через біль, так і через значне напруження грижі. Кашльовий поштовх від'ємний, при кашлі розміри грижі не змінюються. При перкусії у разі защемлення порожнистого органа визначаються тимпаніт і тупість (при защемленні сальника, сечового міхура). Аускультативно в защемленій петлі кишки визначаються шуми від переміщення рідини.

У перші години після защемлення грижі живіт м'який, болючий в ділянці грижових воріт грижі. У подальшому розвивається клінічна картина кишкової непрохідності, а пізніше – і перитоніту.

Не завжди грижове випинання помітне. Хворий до розвитку защемлення може не знати про наявність грижі. Ось чому для диференційної діагностики у кожного хворого з симптомами "гострого живота" обов'язково слід оглянути типові місця виходу черевних гриж. У незрозумілих, складних для діагностики випадках, при підозрі на пристінкове защемлення слід використовувати УЗД, оглядову рентгенографію живота.

*Лікувальна тактика та вибір методу лікування*

Незалежно від термінів, різновидності і місцезнаходження защемлення, хворі на защемлену грижу підлягають екстремому оперативному лікуванню.

Будь-яка спроба вправлення грижі є неприпустимою. Виняток роблять для хворих, які перебувають у вкрай тяжкому стані через супровідні захворювання, якщо з моменту защемлення пройшло не більше 2 год. У такому разі, позаяк операція для хворого становить значно більший ризик, ніж вправлення грижі, можна зробити спробу обережно вправити грижовий вміст у черевну порожнину.

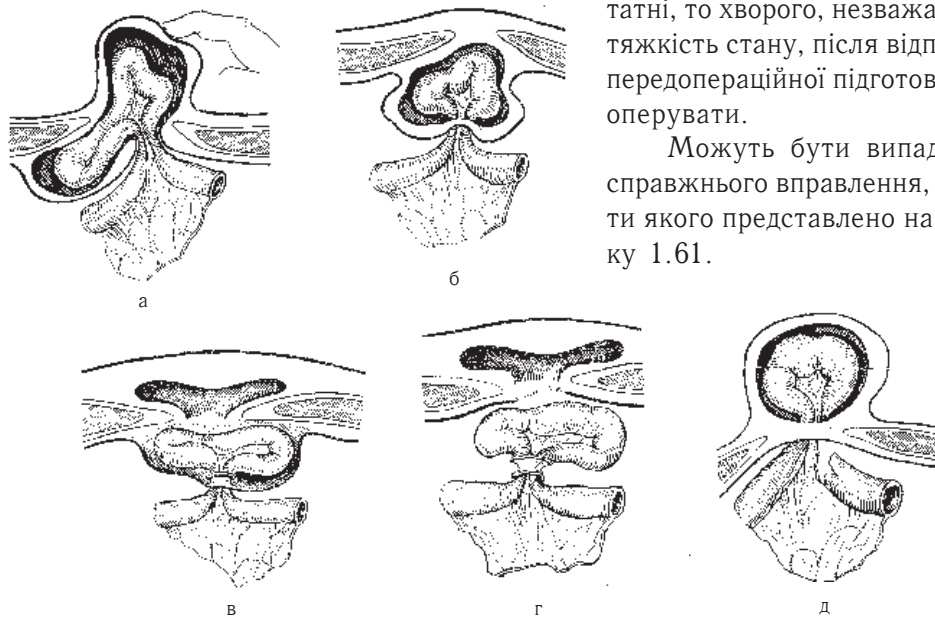
Перед вправленням слід в такій послідовності провести маніпуляції:

1. Підшкірно ввести 1 мл 0,1 % розчину атропіну.
2. Спорожнити сечовий міхур.
3. Зондом промити шлунок.
4. Поставити очисну клізму.
5. Зробити теплу ванну.

Якщо після цього грижа не вправилась, слід хворого покласти горизонтально з дещо опущеною головою, запропонувати йому зробити кілька глибоких вдихів і обережним натисканням поблизу грижових воріт спробувати проштовхнути вміст у черевну порожнину.

Якщо ці заходи безрезультатні, то хворого, незважаючи на тяжкість стану, після відповідної передопераційної підготовки слід оперувати.

Можуть бути випадки несправжнього вправлення, варіанти якого представлено на рисунку 1.61.



**Рис. 1.61.** Різновидності несправжнього вправлення грижі: а – переміщення защемлених нутрошів з однієї камери в іншу при багатокамерній грижі; б – відділення і вправлення всього грижового мішка; в – відрив шийки від грижового мішка; г – повний відрив шийки від грижового мішка і парієтальної очеревини; д – розрив защемленої кишки.



У разі, коли защемлення грижі ліквідувалось консервативними заходами, хворого необхідно госпіталізувати в хірургічний відділ не менше як на 2 доби для спостереження, щоб своєчасно виявити прогресування некрозу вправленої після защемлення кишкової петлі і розвиток перитоніту.

Індивідуально слід вирішувати питання оперативного лікування осіб із защемленням грижі, у яких при госпіталізовані в стаціонар чи після передопераційної підготовки (санітарна обробка, премедикація) настало самовільне вправлення грижі. Таких хворих при відсутності серйозних супровідних захворювань необхідно оперувати в ті ж терміни, що і хворих із защемленням, тобто негайно. Особи зі значним ризиком для них екстреної операції, у яких немає ознак перитоніту, повинні перебувати під спостереженням і обстежуватись. При виникненні ознак перитоніту хворого необхідно оперувати в невідкладному порядку. Якщо ускладнення з боку черевної порожнини відсутні, то хворого оперують в плановому порядку після відповідного обстеження і передопераційної підготовки.

Хворі із защемленою грижею, ускладненою флегмоною, та хворі із запаленням грижі чи її пошкодженням також підлягають невідкладній операції.

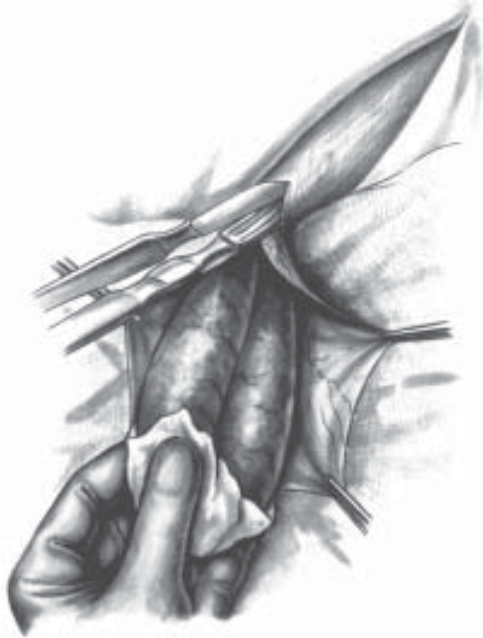Важливим також є положення про те, що всі грижі з підозрою на защемлення необхідно вважати защемленими. Відповідно до такої оцінки і проводять лікувальні заходи. Така тактика дозволяє уникнути помилок у діагностиці і лікуванні защемлених гриж.

Хворим у тяжкому стані внаслідок інтоксикації при багатогодинному защемленні чи тяжкій супровідній патології необхідна інтенсивна передопераційна підготовка: введення серцевих препаратів, розчинів Рінгер-Локка, глюкози, вітамінів, плазми, рефортану, альбуміну.

Операція ускладненої грижі може бути виконана під будь-яким видом знеболення, якщо хірург ним володіє. Місцева анестезія відповідає вимогам знеболення при операціях з приводу невправних і невеликих защемлених гриж у молодих людей. У всіх інших випадках показане загальне знеболення (внутрішньовенний з нейролептаналгезією, ендотрахеальний наркоз). Конкуруючим загальному знеболенню способом для людей похилого віку з ускладненнями гриж і осіб з великими вентральними грижами будь-якого віку може бути перидуральна анестезія.

Екстрена операція при защемленій грижі має ряд принципових відмінностей від планової при вільній грижі. При защемленій грижі першочерговим завданням хірурга є швидке відкриття грижового мішка і фіксація защемленого органа (рис. 1.62). Наступний етап – звільнення защемленого органа. Він реалізується розсіченням защемлювального кільця. Напрямо розсічення грижового кільця треба вибирати з урахуванням топографо-анатомічних взаємовідношень з оточуючими судинами, нервами та іншими анатомічними утворами.

Після цього необхідно оцінити життєздатність защемленого органа. Вона визначається за такими ознаками: відновлення звичайного рожевого кольору



**Рис. 1.62.** Операція защемленої пахово-каліткової грижі. Фіксація петлі тонкої кишки, розсічення защемлювального кільця.

серозної оболонки, перистальтики кишки та пульсації судин, які втягнуті в странгуляцію брижі.

При наявності цих ознак кишку оцінюють як життєздатну і занурюють у черевну порожнину. В сумнівних випадках в брижу кишки вводять 100-150 мл 0,25 % розчину новокаїну і зігрівають защемлену ділянку впродовж 10-15 хв серветками, змоченими теплим фізіологічним розчином. Якщо після цього відсутня хоч одна з вищеназваних ознак, петлю кишки визначають нежиттєздатною і виконують її резекцію в межах здорових тканин. За відношенням до странгуляційної борозни, яку добре видно на звільненій від защемлення кишці, ці межі складають 10-15 см в бік відвідного відділу і 20-30 см в бік привідного відділу кишки. Прохідність кишки відновлюють анастомозом за типом “кінець в кінець” чи “бік в бік”.

При флегмоні грижового мішка операцію починають з середньої лапаротомії під загальним знеболенням. Після лапаротомії підходять до защемленого органа зсередини. Якщо защемлена кишка, то виконують резекцію кишки за наведеними вище правилами і накладають анастомоз. Кінці защемленої частини кишки герметизують. Після накладання анастомозу черевну порожнину зашивають наглухо і переходять до операції в ділянці грижового випинання. Розсікають шкіру, підшкірну жирову клітковину, розкривають дно грижового мішка, надсікають защемлювальне кільце рівно настільки, щоб можна було видалити з черевної порожнини защемлений орган, включаючи і сліпі кінці кишки, залишені в черевній порожнині. На грижовий мішок в ділянці шийки, не виділяючи його з оточуючих тканин, накладають кисетний шов. Операцію закінчують дренажуванням порожнини грижового мішка. Пластика грижових воріт в умовах гнійної інфекції категорично протипоказана не тільки тому, що вона приречена на невдачу, а ще й тому, що може бути причиною розвитку тяжких флегмон черевної стінки.

Післяопераційний період при защемленій грижі вимагає серйозної уваги і включає застосування знеболювальних препаратів, гемодинамічних середників, серцевих препаратів, дихальних analeптиків, дезінтоксикаційну терапію (сольові розчини, розчини глюкози, суха, нативна плазма), парентеральне харчування, антибактеріальну терапію.

Для профілактики легеневих та тромбоемболічних ускладнень необхідні активний ліжковий режим, масаж, лікувальна і дихальна гімнастика, раннє вставання з ліжка.

Шви знімають на 9-10 день. Термін непрацездатності після операції з приводу защемленої грижі – 4-6 тижнів.

#### 1.2.4. Запалення грижі

**Запаленням грижі** (inflammatio herniae) називається такий стан, коли запальний процес, який виникає з різних причин, поширюється на грижовий мішок, його вміст або на обидва разом.

Гостре запалення грижі може бути різного походження:

1. Від запального процесу в органах, що містяться в грижі (термінально-го ілеїту, виразки шлунка, червоподібного відростка, дивертикула Меккеля, маткової труби чи яєчника, сальника).

2. Від запального процесу в самому грижовому мішку (криптогенна інфекція, туберкульоз).

3. Від запального процесу в органах, розміщених у сусідстві (епідидиміт, орхіт, лімфаденіт), а також при поширенні інфекції шкіри (піодерміти, фурункули, виразкування).

Випадки запалення грижі зустрічаються рідко – до 1 % від усіх гриж. Частіше запалення буває із серозним чи серозно-фібринозним випотом. Хворих турбує незначний постійний біль у грижі, що посилюється при її пальпації чи вправленні. Для лікування призначають ліжковий режим на 3-4 дні, місцево холод і антибіотики чи сульфаніламід.

Запалення грижі, викликане гноєтворною чи гнильною інфекцією з внутрішніх органів, перебігає тяжко: погіршується загальний стан хворих, підвищується температура тіла, з'являються пропасниця, блювання, гикавка, інколи затримка випорожнень і газів, болючість, набряк, почервоніння та інфільтрація шкіри. Грижове випинання значно збільшується в розмірах, розвивається парез кишечника. Такі випадки запалення грижі вимагають невідкладного хірургічного втручання. При виконанні операції з розкриття флегмони, наскільки можливо, треба намагатись обмежити потрапляння інфекції в черевну порожнину. Обґрунтованою при абсцесах, флегмонах грижового мішка і оточуючих тканин є хірургічна тактика, адекватна такий при защемленні грижі.

#### 1.2.5. Копростаз

**Копростаз** (каловий завал, закупорка грижі) (obstructio herniae) – такий стан, коли просвіт кишкової петлі в грижі закривається каловими масами з розвитком порушення прохідності кишки.

Частіше трапляється в осіб з послабленою перистальтикою товстої кишки. Ознаки кишкової непрохідності при копростазі розвиваються повільно, грижове випинання збільшується поступово. Розлади кровообігу в кишці, як правило, не розвиваються.

Факторами, що сприяють розвитку закупорки кишки, є надмірне вживання їжі, в'ялість перистальтики кишечника, запори, невправність грижі, спайки в ділянці грижового мішка.

У більшості випадків копростаз розвивається в невправній грижі, що містить товсту кишку. Застій калових мас може поширюватись і на тонку кишку. В такому разі поступово наростають явища кишкової непрохідності. Хворих турбують загальна слабкість, сухість язика, нудота, блювання, розлади серцевої діяльності. У подальшому з'являються біль в животі, затримка газів, калу та інші симптоми кишкової непрохідності.

При копростазі допомогу необхідно надавати терміново. Рекомендують проводити легкий масаж грижового випинання, накладати злегка стискальну пов'язку чи міхур з льодом на ділянку грижі. Застосовують також малі клізми з гіпертонічним розчином чи гліцерином або повторні сифонні клізми. Проносні середники повністю виключаються до того часу, поки копростаз в грижі продовжується.

У разі невправної грижі з явищами копростазу, коли всі лікувальні заходи не дають ефекту, хворого необхідно терміново оперувати, щоб видалити вміст кишкової петлі, яка міститься в грижі. Операція повинна бути мінімальною і оберігаючою.

### 1.2.6. Пошкодження грижі

**Пошкодженням** може бути забій вмісту грижі чи порушення цілості стінки кишки (розрив), які спричиняють розвиток перитоніту, внутрішньочеревну кровотечу чи гематому і запалення грижі.

Розриву піддаються петлі кишок, сечовий міхур, а забою – порожнисті органи, сальник і паренхіматозні органи. Зустрічаються самовільні розриви кишки в грижі, а також розриви внаслідок закритої чи відкритої травми грижі.

Пошкодження кишки в грижі викликає розвиток перитоніту. Отже, клінічно пошкодження грижі проявляється ознаками гострого живота, що вимагає екстреного хірургічного втручання.

### Профілактика гриж

Існуюче уявлення про етіологію, патогенез і лікування гриж дає можливість визначити профілактичні заходи. Основою профілактики гриж є створення відповідних умов у державі, суспільстві для здорового способу життя. Цими умовами є організація фізичної і розумової праці на засадах гігієнічної науки, працевлаштування відповідно до стану здоров'я, заняття фізичною культурою, своєчасне і систематичне лікування захворювань, які викликають підвищення внутрішньочеревного тиску (запори, аденома передміхурової залози, хвороби легень).

Важливу роль в профілактиці гриж відіграє дотримання норм гігієни харчування, гігієни вагітності.

У попередженні ятрогенних гриж суттєве значення мають дотримання норм асептики та антисептики, застосування адекватних хірургічних дос-

тупів та методів пластики грижових воріт, бережливе ставлення до тканин, раціональне дренивання рани.

У попередженні ускладнень гриж провідна роль належить профілактичним оглядам і диспансеризації, своєчасному оздоровленню грижоносіїв.

### **Експертиза працездатності і реабілітація**

Термін перебування хворих у стаціонарі після операцій з приводу гриж на сьогодні становить 3-7 днів. Це відповідає прийнятій в хірургії тактиці активного ведення хворих у ранній післяопераційний період.

Тимчасова непрацездатність залежить від локалізації, розмірів грижі, віку пацієнтів і, при неускладненому перебізі післяопераційного періоду, складає від 3 до 6 тижнів. Оперовані з приводу грижі не повинні займатись важкою фізичною працею впродовж 3-6 місяців, тобто терміну повної еволюції рубця. Пацієнтам, оперованим з приводу рецидивних чи великих післяопераційних вентральних гриж, слід рекомендувати носити пояс-бандаж і помірні фізичні навантаження впродовж 10-12 місяців. Важливе значення в трудовій реабілітації оперованих має дотримання гігієни харчування, відмова від тютюнокуріння, своєчасне і повне лікування хвороб, які супроводжуються підвищенням внутрішньочеревного тиску.

### **Контрольні питання**

1. Топографічна анатомія пахової ділянки та білої лінії живота. Паховий проміжок, його значення у виникненні та лікуванні гриж. Класифікація гриж.
2. Причини виникнення, складові частини та клінічні ознаки гриж.
3. Ускладнення гриж (невправність, защемлення, запалення, копростаз, пухлини, пошкодження).
4. Пахові прямі і косі грижі. Анатомія, клініка, діагностика, принципи лікування.
5. Пупкові грижі і грижі білої лінії живота. Анатомія, клініка, діагностика, принципи лікування.
6. Стегнові грижі. Анатомія, клініка, діагностика, принципи лікування.
7. Ковзні грижі. Анатомія, клініка, діагностика, принципи лікування.
8. Діафрагмальні, післяопераційні грижі. Причини виникнення. Клініка, діагностика, лікування.
9. Авто-, ало- та гетеропластика в лікуванні гриж. Лапароскопічні методи лікування гриж.
10. Реабілітація хворих на грижі.

### **Література**

1. Брюшные грыжи / Под ред. М.П. Черенко. – К.: Здоров'я, 1995. – 261 с.
2. Войленко В.Н., Медеян А.И., Омельченко В.М. Атлас операций на брюшной стенке и органах брюшной полости. – М.: Медицина, 1965. – 605 с.
3. Иоффе И.Л. Оперативное лечение паховых грыж. – М.: Медицина, 1968. – 171 с.
4. Кукуджанов Н.И. Паховые грыжи. – М.: Медицина, 1969. – 440 с.



## **Розділ 2. АПЕНДИЦИТ**

### *Загальні відомості*

Гострий апендицит – одне з найпоширеніших гострих хірургічних захворювань органів черевної порожнини. Захворюваність дещо більша в жінок, переважно вона залежить від віку і складає (В.Г. Зайцев, 1989): у дітей до 1 року – 3,48 випадка на 10 тис. населення; в дітей від 1 до 14 років – 11,4; від 15 до 59 років – 114,9; від 60 до 69 років – 29,7; 70 років і більше – 15,8. Таким чином, якщо умовно середня тривалість життя становитиме 60 років, то кожній 12-15 особі до кінця життя буде видалено червоподібний відросток.

У колишньому Радянському Союзі за рік виконували в середньому 1 млн апендектомій з приводу гострого апендициту, тобто одну на 230 чоловік. В Україні – 200-250 тис., у Тернопільській області (1997 р.) було проведено 3050 апендектомій, у тому числі в м. Тернополі – 1157. Післяопераційна летальність становила 0,09 % по області, 0,16 % – по місту.

Протягом останніх 10 років післяопераційна летальність в Україні при гострому апендициті коливається в межах 0,16-0,24 %.

Особливо вражають абсолютні цифри: 0,2 % від 220 тис. оперованих становить 440 осіб, тобто дещо більше, ніж кількість студентів на одному році Тернопільської медакадемії.

Летальність при гострому апендициті по 10 областях України в 1985 р. визначалась такими факторами:

- тяжкістю захворювання (19,7 %);
- пізньою госпіталізацією (46,1 %);
- технічними помилками під час операції (5,2 %);
- тактичними помилками (6,8 %);
- дефектами післяопераційного лікування (7,7 %);
- супровідними захворюваннями (9,3 %);
- пізньою операцією (5,2 %).

### *Анатомо-фізіологічні дані*

Про існування червоподібного відростка відомо ще з часів Древнього Єгипту. Перші його описи і замальовки належать Леонардо да Вінчі (1472 р.). Червоподібний відросток (*Processus vermiformis s. appendix*) як самостійний орган формується в ембріона довжиною 60-75 мм. У новонародженого апендикс має лійкоподібну форму, що широкою основою переходить у купол сліпої кишки і остаточно формується у трубчастий орган до 7-8 року життя.

Особливості ембріогенезу, анатомії та фізіології червоподібного відростка мають важливе значення для клініциста-хірурга.

Зустрічається агенезія червоподібного відростка, щоправда дуже рідко. Також описано випадки, коли в однієї особи було два і навіть три відростки. Можливе відходження відростка не від сліпої, а від висхідної кишки; дугоподібний відросток обома кінцями відкривається в просвіт сліпої кишки.

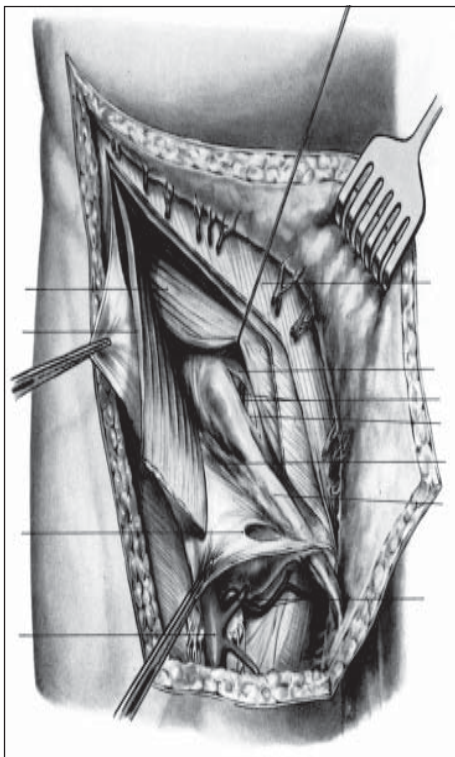
М'язова оболонка біля основи відростка утворює циркулярне потовщення – жом, сфінктер Робінсона. Слизова оболонка біля гирла відростка утворює 1-2 складки – клапан, або заслінка, Герлаха. Сам відросток, як відомо, сліпо закінчується верхівкою. Ці обставини можуть сприяти утворенню замкнутої порожнини з інфікованим вмістом.

У підслизовій оболонці червоподібного відростка розміщується велика кількість лімфоїдних фолікулів (у дорослого – до 70-80 на 1 см<sup>2</sup>), а загальна кількість у всьому відростку становить 1200-1500 при розмірах фолікула 0,5-1,5 мм. У цитоплазмі ретикулярних клітин фолікулів часто виявляють гетерогенні вклучення у вигляді фрагментів мікробних тіл, хромоліпідів, полісахаридних комплексів, що може обумовлювати виникнення запального процесу в стінці відростка. У зв'язку з цим, відома інша назва апендикса – мигдалик червоні порожнини.

Кровопостачання червоподібного відростка здійснює *a. appendicularis*, яка відходить від *a. ileocolica*, а остання – від *a. mesenterica sup.* Апендикулярну артерію вважають артерією кінцевого типу (рис. 2.1). Кровопостачання відростка має чіткий сегментарний характер, тобто тривалий спазм чи закупорка однієї гілочки апендикулярної артерії провокує адекватну зону ішемії стінки відростка, що теж може бути причиною виникнення запального процесу.

Виділяють чотири типи будови самої артерії червоподібного відростка:

1. Один стовбур, що кровопостачає тільки апендикс (1/3 випадків).
2. Один чи два стовбури, що кровопостачають 4/5 відростка, проксимальна 1/5 кровопостачається за рахунок ілеоцекальної артерії (1/4 випадків).
3. Один чи два стовбури, що кровопостачають відросток і частину стінки сліпої кишки в ділянці його впадання (1/4 випадків).
4. В інших випадках є множинні петлеподібні анастомози між одним, двома стовбурами, що кровопостачають відросток і прилеглу частину кишки.



**Рис.2.1.** Кровопостачання ілеоцекального кута.

Без врахування цих типів перев'язкою основного стовбура *a.appendicularis* можна спровокувати ішемічний некроз частини сліпої кишки. При недосконалій перев'язці кукси відростка можлива кровотеча з неї в ранній післяопераційний період.

Крововідтік від червоподібного відростка здійснюється по однойменній вені *v.appendicularis* у систему *v.portae*. Це може зумовити поширення запального процесу (пілефлебіт) по останній аж до печінки (солітарні чи множинні абсцеси) при ускладнених формах гострого апендициту.

Головні лімфатичні колектори червоподібного відростка – апендикулярні та ілеоцекальні лімфовузли – зв'язані з лімфатичними системами багатьох інших органів (сліпої кишки, правої нирки і навколонирикової клітковини, шлунка і дванадцятипалої кишки, жовчного міхура, внутрішніх статевих органів). Цей зв'язок може зумовити поширення патологічного процесу в обох напрямках.

У слизовій оболонці, іноді в поверхневому епітелії, розміщені аргентофільні клітини Кульчицького, які, на думку багатьох дослідників, продукують гормонально активний інкрет, що бере участь у регуляції моторної діяльності самого відростка і взагалі кишечника. Напевно тому багато осіб після апендектомії у подальшому схильні до запорів.

Нерви червоподібного відростка мають у своєму складі волокна як симпатичні, так і парасимпатичні та виходять із сонячного, верхньобрижового і крижового сплетень. Як і в інших відділах кишечника, вони утворюють два основні сплетення: м'язове (ауербахівське) і підслизове (мейснерівське). Та, на відміну від інших відділів кишечника, кількість нервових елементів на одиницю поверхні відростка приблизно втричі більша. Це може зумовити особливість індивідуального суб'єктивного сприйняття окремими особами запального процесу у відростку: первинну локалізацію болю в епігастральній ділянці, характер поширення болю, вираження і прояви диспептичного синдрому тощо.

Ілеоцекальний кут – кінцевий відділ клубової кишки, сліпа кишка з червоподібним відростком, початок висхідної кишки – проектується на черевну стінку правої здухвинної ділянки.

Черевна стінка здухвинної ділянки складається з таких шарів:

1. Шкіра і підшкірна жирова клітковина із сіткою кровоносних судин та шкірних нервів.
2. Поверхнева фасція, яка є продовженням поверхневої фасції живота, прикріплюється до гребеня клубової кістки і пупартової зв'язки, ділиться на два листки: поверхневий і глибокий. Останній – фасція Томпсона – достатньо виражений, міцний, іноді помилково може бути прийнятий за апоневроз зовнішнього косоного м'яза.
3. Власна фасція безпосередньо біля апоневроза, тонка.
4. Апоневроз зовнішнього косоного м'яза живота.
5. М'язовий шар – внутрішній косий і поперечний м'язи живота, між якими, пронизуючи їх, проходять два головні нервові стовбури *nn.ileoinguinalis, ileohypogastricus*.
6. Поперечна фасція живота.

7. Передочеревинна клітковина.

8. Парієтальна очеревина.

Кровопостачання цієї ділянки здійснюється за рахунок вказаних поверхневих і глибоких (aa. epigastrica inf., circumflexa ilei profunda) судин. Лімфівідтік відбувається в пахові лімфатичні вузли поверхнево, а в міжреберні, поперекові, клубові – глибоко.

Важливо, що у зв'язку з іннервацією черевної стінки у здухвинній ділянці за рахунок нижніх міжреберних, поперекових, клубово-підчеревного і клубово-пахового нервів можлива поява напруження черевних м'язів не тільки як ознаки запального процесу в черевній порожнині, а і в результаті базального плевриту, нижньочасткової пневмонії.

Оскільки хід вказаних нервів навскісний (зверху вниз і ззовні всередину), то більш раціональні у цій ділянці косі й косопоперечні лапаротомні доступи.

Сліпа кишка і червоподібний відросток у більшості випадків розміщуються у правій клубовій ямці. Але її положення разом з відростком, положення самого відростка достатньо варіабельні, що є підставою для розуміння особливостей клінічних проявів гострого апендициту і його ускладнень (рис. 2.2).

Найчастішими і найважливішими у практичному відношенні відхиленнями від нормального положення сліпої кишки є такі:

1. Високе (печінкове) положення – 2-11 %.
2. Низьке (тазове) положення – 16-30 %.
3. Рідкісні положення: лівобічне (рис. 2.3), посередині живота, в лівому підреб'ї, у мішку грижі тощо.

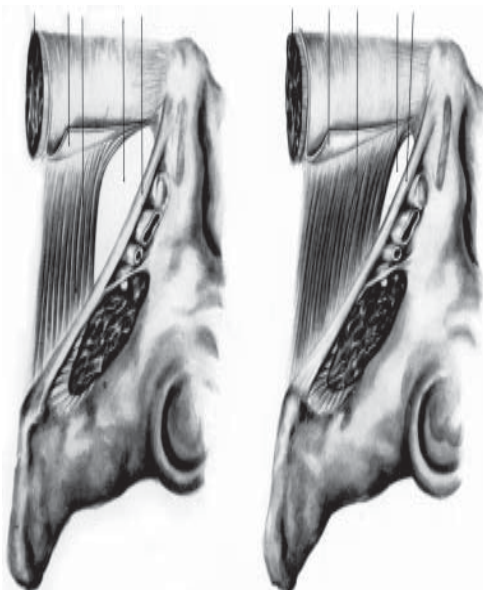


Рис. 2.2. Варіанти розміщення сліпої кишки.

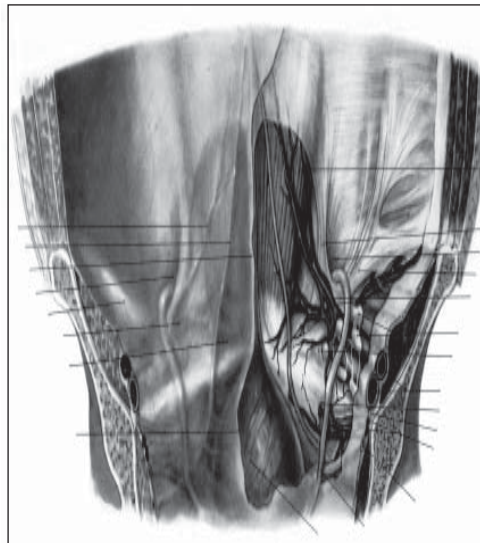
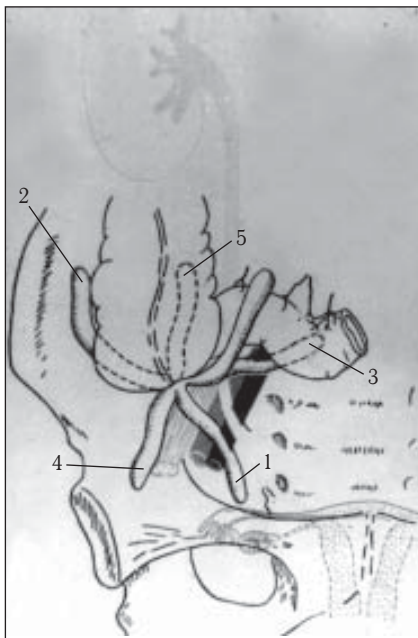


Рис. 2.3. Лівобічне розміщення червоподібного паростка.

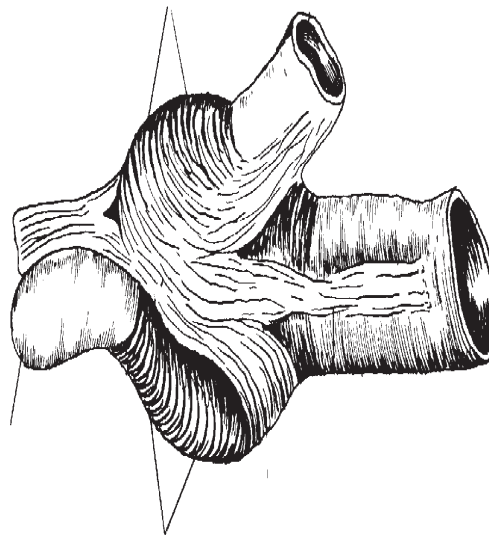
Червоподібний відросток, як правило, відходить від задньо-внутрішнього сегмента купола сліпої кишки на 2-3 см донизу від ілеоцекального переходу в місці сходження трьох *teniae*. Розрізняють п'ять основних положень розміщення червоподібного відростка відносно сліпої кишки (рис. 2.4):

1. Низхідне (каудальне) положення – 40-50 %.
2. Бокове (латеральне) – 25 %. Таке положення зумовлює утворення відмежованих “бокових” інфільтратів (абсцесів) при деструктивному апендициті.
3. Внутрішнє (медіальне) – 17-20 %. Топографічна близькість відростка до тонкої кишки й органів малого таза нерідко визначає те, що гострий апендицит при цьому положенні частіше симулює ентерит, а при деструктивних формах створює сприятливі умови для виникнення розлитого перитоніту і міжпетлевих інфільтратів (абсцесів).
4. Переднє (вентральне) положення – 8-15 %. Для нього характерне утворення передніх пристінкових інфільтратів, абсцесів.
5. Заднє (ретроцекальне, дорсальне) положення – 9-13%. При цьому відросток направлений доверху, інколи досягаючи правої нирки, навіть печінки, гострий апендицит може симулювати ниркову коліку, пієліт, паранефрит.

Заднє положення буває: внутрішньочеревинним, внутрішньостінковим (інтрамуральним) і позаочеревинним (рис. 2.5).



**Рис. 2.4.** Варіанти розміщення червоподібного відростка: 1 – низхідне (каудальне) положення – 40-50 %; 2 – бокове (латеральне) положення – 25 %; 3 – внутрішнє (медіальне) положення – 17-20 %; 4 – переднє (вентральне) положення – 8-15 %; 5 – заднє (ретроцекальне) положення – 9-13 %.



**Рис.2.5.** Ретроперитонеальне розміщення червоподібного відростка.



## 2.1. ГОСТРИЙ АПЕНДИЦИТ

**Гострий апендицит** – неспецифічний запальний процес червоподібного відростка, що виникає в результаті дії ряду факторів: первинної неспецифічної інфекції, змін загальної та місцевої реактивності, порушення кровопостачання, зумовлених дисфункцією нейрогуморального апарату місцевого чи загального походження. Термін запропонував Р.Фітц у 1886 р.

### *Етіологія і патогенез.*

Жодна із загальновідомих у минулому теорій виникнення гострого апендициту – застою і закритих порожнин Дьєлафуа, глистної інвазії Рейндорфа, ангіоневротична Ріккера, інфекційна Ашофа, “мигдалика черевної порожнини” Г.А. Давидовського, функціональної залежності пілоруса від баугінієвої заслінки І.І. Грекова, фазового розвитку запального процесу І.Д. Анікіна не може пояснити виникнення і розвиток патологічного процесу в конкретному випадку гострого апендициту.

На сьогодні більшість хірургів вважає, що гострий апендицит – неспецифічне інфекційне запалення червоподібного відростка, що виникає на фоні зміненої загальної і місцевої реактивності організму в тих зонах відростка, в яких наявні дистрофічні зміни тканин. Останні, як правило, є результатом порушення кровопостачання (ішемії) відповідних зон чи всього відростка у відповідь на нервово-регуляторні кортико-вісцерального, вісцеро-вісцерального або автовісцерального походження спазми апендикулярної артерії чи її тромбоз (рис. 2.6).

Запальний процес у червоподібному відростку може розвиватись за такими напрямками:

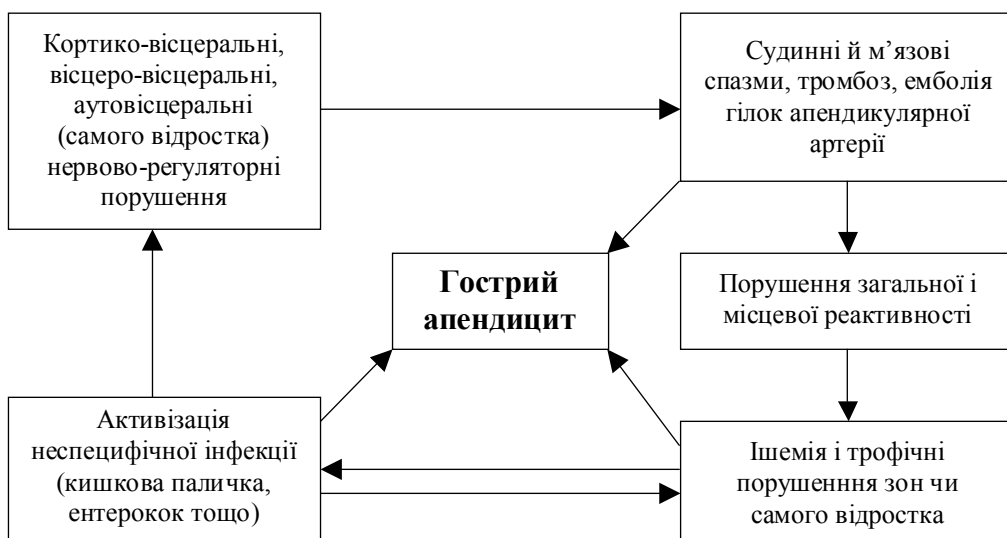


Рис. 2.6. Патогенез гострого апендициту.

1. Запальний процес не переходить у деструктивну (незворотну) стадію і регресує або без наслідків, або з трансформацією у вторинний хронічний апендицит.
2. Запальний процес прогресує з утворенням деструктивної (незворотної) стадії і розвитком ускладнень:
  - а) апендикулярного інфільтрату різної локалізації, який може регресувати з трансформацією у вторинний хронічний апендицит чи прогресувати з трансформацією в апендикулярний абсцес;
  - б) апендикулярного абсцесу, який перфорує у вільну черевну порожнину (розлитий гнійний перитоніт) або в порожнину кишечника (самовилікування);
  - в) перфорації відростка і виникнення розлитого гнійного перитоніту (чи відмежованого абсцесу);
  - г) пілефлебиту (гнійного тромбофлебиту ворітної вени), поодиноких або множинних абсцесів печінки, сепсису (рис. 2.7).

#### *К л а с и ф і к а ц і я .*

Клінічна класифікація (В.І. Колесов, 1959):

- I. Гострий простий (поверхневий) апендицит:
  - а) без загальноклінічних ознак і з вираженими скороминущими, місцевими проявами;
  - б) з незначними загальноклінічними ознаками і вираженими місцевими проявами захворювання.
- II. Деструктивний апендицит (флегмонозний, гангренозний, перфоративний):
  - а) з клінічною картиною захворювання середньої тяжкості й ознаками місцевого перитоніту;
  - б) з тяжкою клінічною картиною й ознаками місцевого перитоніту.
- III. Ускладнений апендицит:
  - а) з апендикулярним інфільтратом;
  - б) з апендикулярним гноєм (абсцесом);
  - в) з розлитим перитонітом;
  - г) з іншими ускладненнями (пілефлебітом, сепсисом).

Ця класифікація є базовою і після багатьох дискусій набула у клінічній практиці коротшої, загальнозживаної форми:

- I. Гострий простий апендицит.
- II. Гострий деструктивний апендицит:
  1. З місцевим невідмежованим перитонітом.
  2. Ускладнений:
    - а) апендикулярним інфільтратом різної локалізації;
    - б) апендикулярним абсцесом різної локалізації;
    - в) розлитим гнійним перитонітом;
    - г) пілефлебітом;
    - д) абсцесами печінки;
    - е) сепсисом.

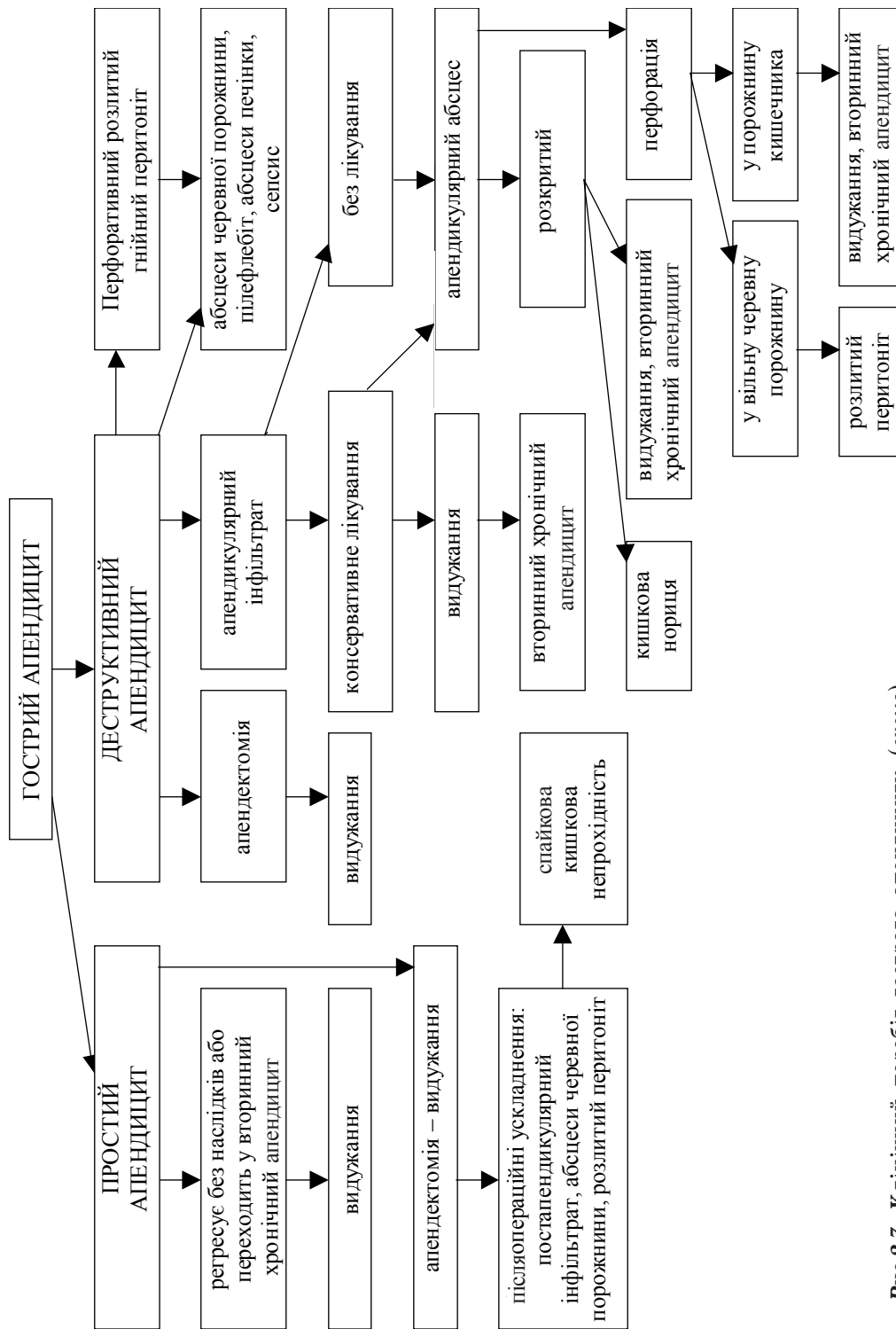


Рис.2.7. Клінічний перебіг гострого апендициту (схема).

Патанатомічна класифікація гострого апендициту (А.І. Абрикосов, 1957):

I. Катаральний (поверхневий) апендицит, первинний афект.

II. Флегмонозний апендицит:

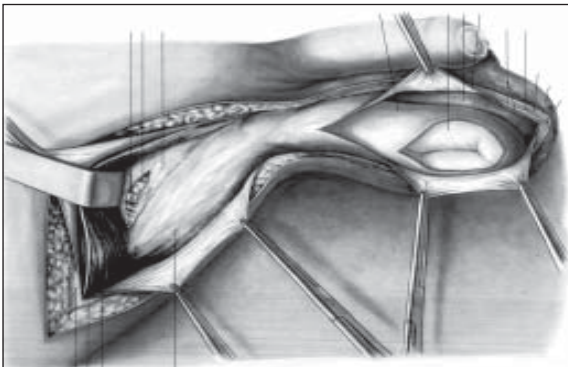
1. Простий флегмонозний апендицит.
2. Флегмонозно-виразковий апендицит.
3. Апостематозний апендицит:

- а) без перфорації;
- б) з перфорацією.

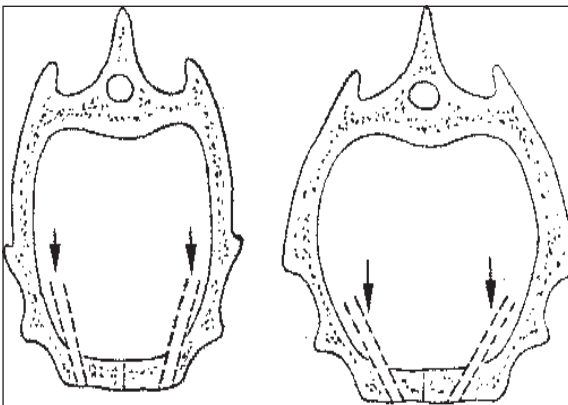
III. Гангренозний апендицит (первинний, вторинний):

- а) без перфорації;
- б) з перфорацією.

При катаральному (простому) (рис. 2.8) апендициті відросток гіперемійований з вираженим судинним малюнком, брижа не змінена. При пальпації він м'який або помірно напружений, у просвіті часто виявляють калові камінці. На



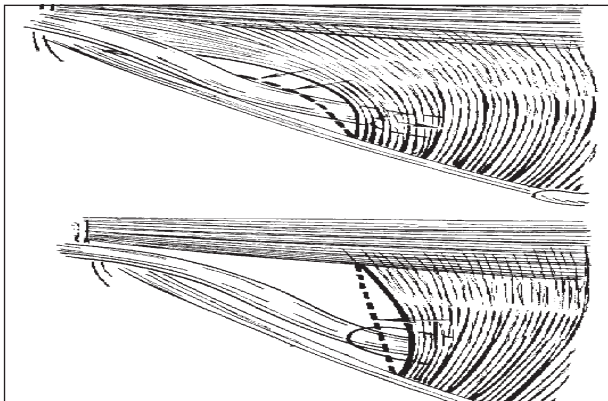
**Рис. 2.8.** Катарально змінений червоподібний відросток.



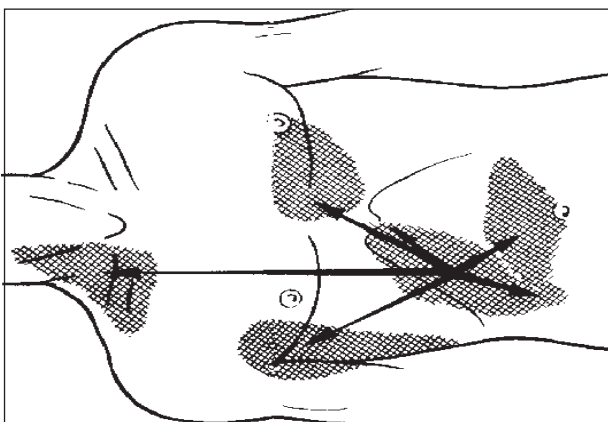
**Рис. 2.9.** Мікроскопічна картина при гострому катаральному апендициті

розрізі в порожнині відростка наявні слиз, кал, калові конкременти, гострики тощо. Шари його стінки чітко диференціюються, слизова оболонка дещо набрякла, гіперемійована, з точковими крововиливами, підслизовий і м'язовий шари не змінені або дещо набрякли (рис. 2.9). Гістологічні зміни або відсутні, або мінімальні: венозний чи артеріальний стаз, повнокрів'я, набряк слизової чи підслизової, склероз і ліпоматоз підслизової та м'язової оболонок.

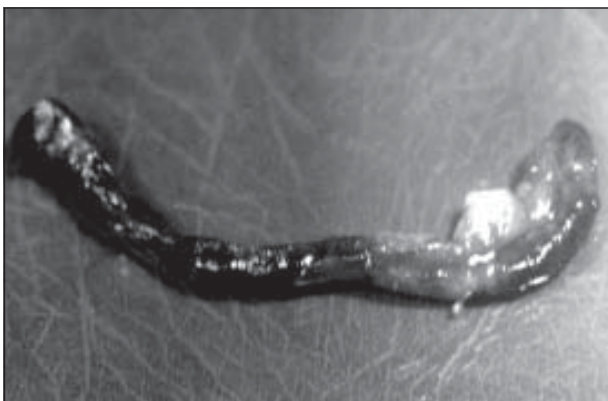
При флегмонозному деструктивному апендициті (рис. 2.10) червоподібний відросток збільшений, потовщений, напружений, червоний, іноді багряний і навіть землистий. На потовщеній гіперемійованій сочистій вісцеральній очеревині є фібринні нашарування. Брижа відростка в більшості випадків набрякла, потовщена, гіперемійована, розпушена, рідко вона залишається без змін. У просвіті відростка наявна гнійна, іноді геморагічна, з каловим запахом рідина. Стінка відростка по-



**Рис. 2.10.** Флегмонозно змінений червоподібний відросток



**Рис. 2.11.** Мікроскопічна картина при гострому флегмонозному апендициті.



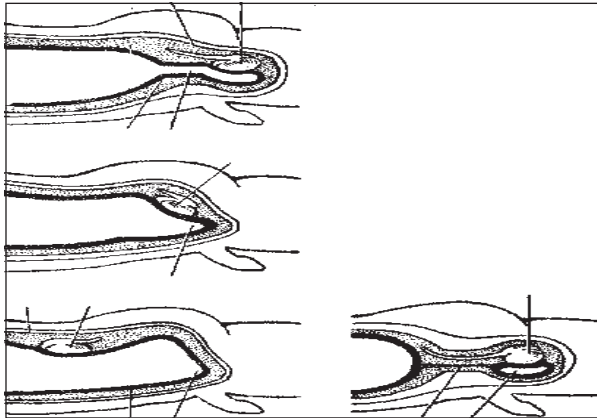
**Рис. 2.12.** Гангренозно змінений червоподібний відросток.

товщена, шари майже не диференціюються, слизова оболонка набрякла, багряно-червона, з виразкуванням. Можливі чергування змінених і незмінених ділянок, перехід процесу на стінку сліпої кишки. Гістологічно (рис. 2.11) визначають вогнищеву або дифузну лейкоцитарну інфільтрацію всіх шарів стінок з вогнищами некрозу. Нерідко спостерігають мезентеріоліт, періапендицит з лейкоцитарною інфільтрацією, набряком, тромбозом.

Морфологічно гангренозний (деструктивний) (рис. 2.12) апендицит поділяють на первинний (1-6 %), коли процес починається з тромбування судин брижі, і вторинний (94-99 %), коли некроз є наслідком прогресування флегмонозного процесу. Він може бути вогнищевим, з перфорацією, сегментарним або тотальним. Стінка відростка стоншена, брудно-сірого кольору, легко руйнується. У просвіті наявна брудно-сіра, з різким неприємним запахом рідина. Слизова оболонка не диференціюється, структура решти шарів теж. Гістологічно в зоні некрозу відсутні структурні елементи, різко виражені крововиливи, лейкоцитарна інфільтрація, вогнища гомогенних мас, тромбовані судини (рис. 2.13).

Перфоративний апендицит (ускладнення деструктивних форм) – порушена цілісність стінки в результаті гнійно-





**Рис. 2.13.** Мікроскопічна картина при гострому гангренозному апендициті.

некротичного процесу. Перфоративний отвір майже не видимий (мікроперфорація), але буває і великих розмірів, через який можуть випадати у вільну черевну порожнину калові камінці. Морфологічна і гістологічна картини такі ж, як при деструктивних формах.

#### *Клінічна симптоматика.*

Суб'єктивні ознаки:

1. Біль у животі – найбільш часта і характерна ознака. Початок гострий, інколи (при раптовій закупорці відростка) раптовий. Локалізується у правій здухвинній ділянці; в багатьох випадках – спочатку в епігастральній ділянці, потім переміщується у праву здухвинну або іншу ділянку, залежно від варіанта локалізації сліпої кишки і червоподібного відростка (епігастральна фаза – симптом Волковича-Кохера). Біль постійний (рідше спочатку переймоподібний), прогресуючий за інтенсивністю. Зменшення інтенсивності попередньо інтенсивного болю може бути проявом деструкції відростка. Біль посилюється при глибокому диханні, кашлі, рухах у кульшовому суглобі, поперековому відділі хребта. Його інтенсивність буває неадекватною ступеню деструкції відростка.

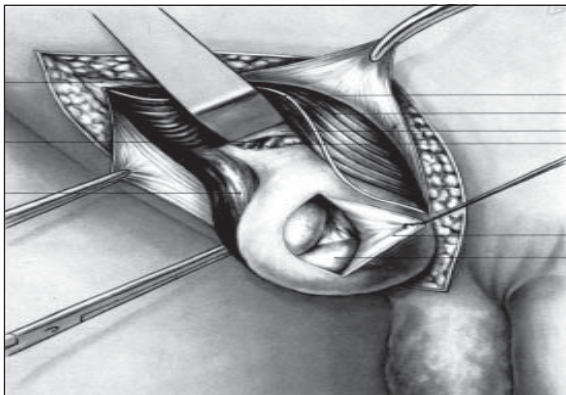
2. Диспептичний синдром: нудота часта, але не постійна, помірно виражена, передує і супроводжує біль; блювання теж не постійне, помірне, переважно одноразове, шлунковим вмістом; затримка газів, рідко затримка випорожнень; іноді при тазовому положенні відростка можливе рідке випорожнення, а при ретроцекальному і ретроперитонеальному положеннях – дизуричні ознаки; відчуття сухості в роті.

3. Загальні ознаки хвороби: зниження апетиту, підвищення температури тіла, загальна слабкість, нездужання – помірно виражені.

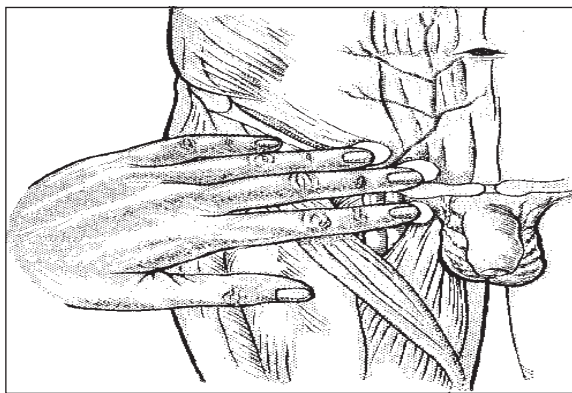
Об'єктивні ознаки (виявлені при об'єктивному фізикальному обстеженні) поділяються на загальні і місцеві.

Загальні:

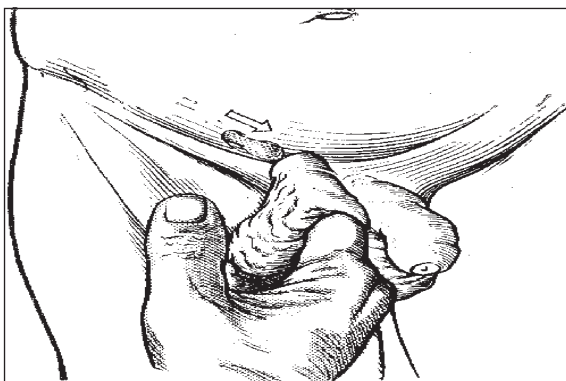
- обмеження рухів у правому кульшовому суглобі при ходьбі (хворий “тягне” праву ногу, підтримує правою рукою здухвинну ділянку, в ліжку переважно лежить на правому боці з дещо зігнутою у кульшовому суглобі правою ногою);
- язик часто різною мірою сухий і обкладений;
- температура тіла помірно підвищена (до 38 °С), постійна; ректальна температура вища більш ніж на один градус від температури тіла (симптом Ленандера);



**Рис. 2.14.** Симптом Ровзінга.



**Рис. 2.15.** Симптом Образцова.



**Рис. 2.16.** Симптом Сітковського.

– адекватна підвищенню температури тіла тахікардія.

Місцеві:

- обмеження дихальних рухів передньої черевної стінки у правій здухвинній ділянці й правій половині живота;
- гіперестезія шкіри у правій здухвинній ділянці;
- напруження м'язів передньої черевної стінки у правій здухвинній ділянці й правій половині живота при поверхневій пальпації, часто у поєднанні з підвищеною чутливістю шкіри і помірною болючістю;
- виражений локальний біль при глибокій пальпації у правій здухвинній ділянці, інколи з іррадіацією в параумбілікальну й епігастральну ділянки;
- послаблені перистальтичні шуми при аускультатії живота.

Позитивні апендикулярні симптоми:

- Ровзінга – поява або посилення болю у правій здухвинній ділянці в результаті поштовхоподібних подразнень передньої черевної стінки при перетиснутій сигмоподібній кишці в лівій здухвинній ділянці. Причиною болю прийнято вважати різке переміщення товстокишкового вмісту в напрямі до сліпої кишки і запаленого червоподібного відростка (рис. 2.14);
- Образцова – посилення болю у правій здухвинній ділянці при пальпації під час піднімання випрямленої в колінному суглобі правої ноги (рис. 2.15);

- Сітковського – виникнення або посилення болю у правій здухвинній ділянці при зміні положення хворого з лежачого на спині в лежаче на лівому боці (рис. 2.16);

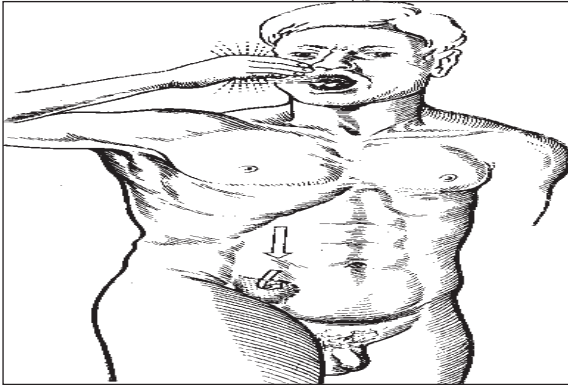


Рис. 2.17. Симптом Бартом'є-Міхельсона.

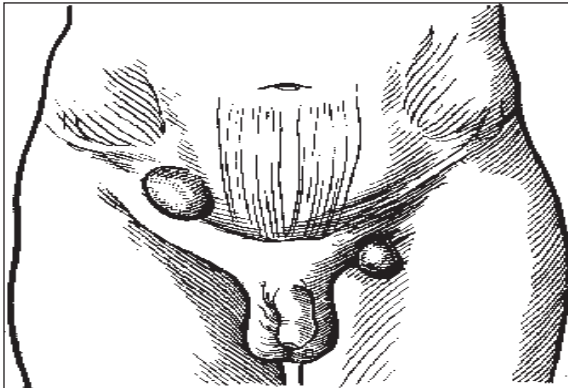


Рис. 2.18. Симптом Воскресенського

– Бартом'є-Міхельсона – посилення болю при глибокій пальпації у правій здухвинній ділянці в положенні хворого лежачи на лівому боці (рис. 2.17).

Позитивні симптоми подразнення очеревини у правій здухвинній ділянці:

– кашльовий (Черемського-Кушніренка) – поява чи посилення болю при кашлі;

– Щоткіна-Блюмберга – посилення болю при різкому відніманні пальців після попереднього м'якого натискання на передню черевну стінку (біль різкої декомпресії);

– Воскресенського (“сорочки”) – поява різкого болю при швидкому проведенні долонею по передній черевній стінці від правої (чи лівої) реберної дуги до правої здухвинної ділянки по натягнутій сорочці хворого (рис. 2.18);

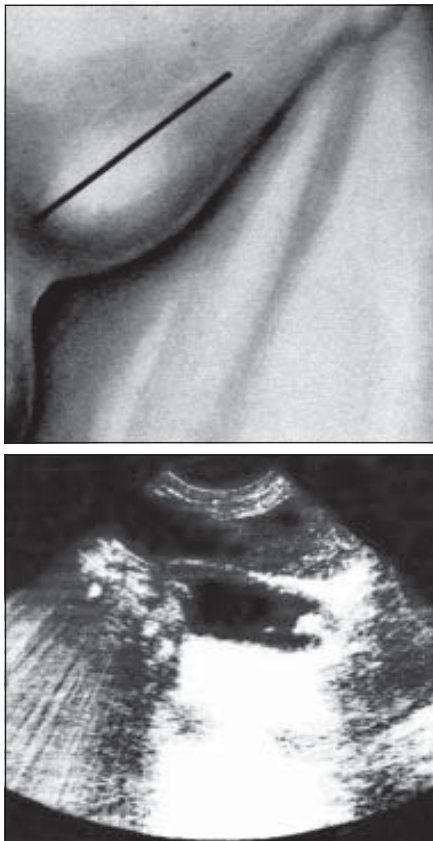
– Роздольського – поява чи посилення болю при дозованому постукуванні по передній черевній стінці.

Подразнення парієтальної очеревини при гострому апендициті можна також виявити за допомогою симптомів: Кримова (біль при введенні пальця в зовнішнє кільце пахового каналу), Думбадзе (біль при введенні кінчика пальця в пупкове кільце), поява чи посилення болю при пальпації правого і заднього склепін'я піхви під час вагінального дослідження в жінок або передньої стінки прямої кишки під час пальцевого її дослідження в чоловіків.

Наявність, вираження і характер (локалізація) наведених суб'єктивних і об'єктивних клінічних ознак і симптомів залежать від клінічної форми гострого апендициту, варіантів положення червоподібного відростка у конкретного пацієнта та індивідуальних особливостей кожного хворого. Діагноз встановлюють на підставі сукупності характерних клінічних ознак.

#### *Лабораторні та інструментальні методи діагностики.*

Для верифікації діагнозу “гострий апендицит” найчастіше у клінічній практиці використовують:



**Рис. 2.19.** Лапароскопічна картина при гострому апендициті.

– загальний аналіз крові (найхарактернішою зміною вважають нейтрофільний лейкоцитоз із більш чи менш вираженим зсувом лейкоцитарної формули вліво, появою молодих форм нейтрофільних лейкоцитів);  
– загальний аналіз сечі (нормальний при простому і з неспецифічними ознаками інтоксикації при деструктивному гострому апендициті).

Крім цього, для верифікації гострого апендициту в окремих випадках можна використовувати оглядову рентгенограму органів черевної порожнини, вимірювання контактної температури шкіри чи теплограму передньої черевної стінки, ультразвукове дослідження органів черевної порожнини, лапароцентез, лапароскопію (рис. 2.19).

#### *Диференційний діагноз.*

У більшості випадків діагностика гострого апендициту не становить особливих труднощів. Але, зважаючи на велику захворюваність, неспецифічність більшості об'єктивних і суб'єктивних ознак цього захворювання і ту обставину, що часто первинний огляд хворого проводить лікар загального профілю, діагностичні помилки зустрічаються в середньому в 10-15 % випадків.

Найчастіше гострий апендицит доводиться диференціювати із захворюваннями органів грудної клітки (базальна плевропневмонія, інфаркт міокарда, міжреберна невралгія), черевної порожнини (гострий гастрит, флегмона шлунка, загострення виразкової хвороби шлунка та дванадцятипалої кишки, проривна виразка, гострий холецистит, гострий панкреатит, гостра кишкова непрохідність, тромбоз мезентеріальних судин, гострий дивертикуліт, гострі захворювання внутрішніх жіночих статевих органів), заочеревинного простору (сечокам'яна хвороба, пієлонефрит, попереково-крижовий радикуліт, розшарувальна аневризма аорти), з інфекційними захворюваннями (харчова токсикоінфекція, гострий ентероколіт, епідемічний гепатит, оперізувальний лишай) та з іншими захворюваннями (цукровий діабет, капіляротоксикоз, свинцева коліка тощо).

Правобічна базальна плевропневмонія, базальний плеврит. При цій патології може визначатися рефлекторне напруження м'язів у верхніх відділах передньої черевної стінки. Найчастіше необхідність диференціювати виникає при високому (печінковому) положенні апендикса. Діагноз базується на ви-

явленні об'єктивних даних плевролегеневої патології, рентгенологічних ознак при оглядовій рентгенографії органів грудної клітки.

Інфаркт міокарда, епігастральна форма. Диференціювати доводиться при вираженій епігастральній фазі перебігу гострого апендициту, печінковому положенні відростка. Наявність гемодинамічних порушень, змін при аускультативній серця, змін на ЕКГ, при ехокардіоскопії дозволяє верифікувати діагноз.

Міжреберна невралгія справа іноді може провокувати біль у животі, напруження черевних м'язів, але для неї не характерний диспептичний синдром. Паравертебральна блокада, ліквідуючи біль, дозволяє верифікувати діагноз.

Гострий гастрит, харчова токсикоінфекція. Диференціювати частіше необхідно при вираженій клініці в епігастральній фазі гострого апендициту, рідше – при висхідному положенні відростка. Відрізняється від гострого апендициту постійною локалізацією процесу в епігастральній ділянці, домінуючим у клінічній картині диспептичним синдромом (нудота, багаторазове блювання на фоні високої (понад 38 °С на початку захворювання) температури тіла, лихоманки, нерідко пронос). Верифікація діагнозу можлива за допомогою епідеміологічних даних, бактеріологічного дослідження, гастроскопії.

Флегмона шлунка. Рідкісне захворювання; диференціація базується на наявності у хворого характерної для флегмони шлунка тріади ознак: інтенсивного різучого болю в епігастральній ділянці й верхній половині живота, повторного виснажливого блювання, високої температури тіла з лихоманкою в асоціації зі швидким розвитком тяжкої інтоксикації і септичного стану. Верифікація можлива за допомогою гастроскопії і лапароскопії.

Загострення виразкової хвороби, передпроривна виразка шлунка, дванадцятипалої кишки, прикрита перфорація. Утруднення при диференціації зустрічаються при вираженій клініці в епігастральній фазі гострого апендициту, висхідному положенні відростка, при подібній на симптом Волковича-Кохера первинній епігастральній локалізації болю з подальшою диспозицією його у праву здухвинну ділянку при прикритій перфорації виразки (у зв'язку з переміщенням агресивного дуоденального чи шлункового вмісту по правому боковому каналі до здухвинної ділянки).

Диференціація базується на наявності у хворого виразкового анамнезу. Верифікація діагнозу можлива на підставі результатів гастродуоденоскопії, визначення наявності вільних газу і рідини в черевній порожнині клінічно (зникнення печінкової тупості, притуплення перкуторного звуку над відлогими місцями черевної порожнини, нависання передньої стінки прямої кишки), рентгенологічно (серпоподібна смужка вільного газу під правим куполом діафрагми) чи при УЗД, лапароцентезі (наявність шлункового чи дуоденального вмісту в черевній порожнині), лапароскопії.

Гострий холецистит. Подібна клінічна картина можлива як при печінковому висхідному положенні червоподібного відростка, так і при низькому розміщенні жовчного міхура. Диференціація базується на наявності в пацієнтів жовчнокам'яної хвороби в анамнезі, іррадіації болю в праву лопатку і праве надпліччя, жовтяниці. Верифікація діагнозу можлива на підставі результатів



УЗД (розмір жовчного міхура, товщина стінки, характер вмісту, зміни печінки і жовчних проток).

Гострий панкреатит. Подібна клінічна картина можлива при медіальному розміщенні червоподібного відростка, вираженій клініці в епігастральній фазі гострого апендициту. Верифікація діагнозу базується на результатах дослідження сечі й крові (гіперамілазурія, гіперамілаземія), ультразвукового дослідження, лапароцентезу.

Гостра кишкова непрохідність (странгуляційна, обтураційна, інвагінація). Нагадує клініку апендикулярної коліки, вираженого диспептичного синдрому при гострому апендициті, апендикулярного інфільтрату.

Верифікація діагнозу можлива за допомогою оглядової рентгенограми органів черевної порожнини (наявність чаш Клойбера), ультразвукового дослідження, іригоскопії, іригоскопії, лапароскопії.

Гострий мезентеріальний тромбоз. Верифікація можлива на підставі наявності мікро- (рідко макро-) ректорегії, результатів УЗД, лапароскопії, аорто-мезентерикографії.

Гострий дивертикуліт (Меккеля). Клініка майже ідентична гострому апендициту. Діагноз верифікують під час оперативного втручання.

Гострі захворювання жіночих внутрішніх статевих органів (апоплексія яєчника, порушена позаматкова вагітність, перекрут кісти яєчника, гострі аднексити, ендометрити, пельвіоперитоніти). Клініка подібна при тазовому розміщенні червоподібного відростка. Диференціація базується на аналізі акушерсько-гінекологічного анамнезу, результатах бімануального вагінального дослідження, пункції заднього склепіння піхви (кров, гній), ультразвукового дослідження внутрішніх статевих органів.

Захворювання сечовивідних шляхів (ниркова коліка, пієлонефрит). Клініка подібна при ретроцекальному, особливо ретроперитонеальному (парауретеральному) розміщенні червоподібного відростка. Диференціація базується на наявності в анамнезі сечокам'яної хвороби, мікро- чи макрогематурії, піурії, результатах хромоцистоскопії, УЗД сечовивідних шляхів, екскреторної урографії.

#### *Лікувальна тактика та вибір методу лікування.*

Консервативне лікування показане лише при апендикулярному інфільтраті, діагностованому до чи під час операції, і включає:

- обмежений руховий режим;
- повноцінну висококалорійну дієту з виключенням із раціону продуктів, багатих на клітковину;
- холод на праву здухвинну ділянку при наявних локальних ознаках подразнення очеревини (0,5-1,5 доби), при ліквідації останніх – тепло (грілка, УВЧ);
- комплексну, за загальноприйнятими принципами, антибактеріальну терапію (краще парентеральну), спрямовану на флору товстої кишки;
- паранефральні новокаїнові блокади з антибіотиками через день (3-5 на курс);

- дезінтоксикаційну інфузійну терапію (осмотерапія, стимуляція діурезу в перші дні);
- стимуляцію захисних сил організму.

При позитивному результаті такого лікування апендикулярний інфільтрат поступово розсмоктується (у середньому через 1-2 тижні), за цей період об'єм консервативного лікування адекватно зменшують. Після ліквідації клінічних ознак хворого виписують зі стаціонару з рекомендацією через 2-4 місяці обов'язково провести апендектомію у плановому порядку з приводу вторинного (резидуального) хронічного апендициту.

Хірургічне лікування. Усім хворим з діагностованим гострим апендицитом абсолютно показане оперативне лікування (окрім хворих з апендикулярним інфільтратом). Об'єм передопераційної підготовки, вид анестезії, характер операції, особливості післяопераційного періоду визначаються клінічною формою.

При гострому простому або деструктивному апендициті, ускладненому (чи ні) місцевим перитонітом, особливої передопераційної підготовки хворі не потребують, окрім спорожнення сечового міхура і звичайної премедикації (атропін, димедрол).

Знеболення. Методом вибору є внутрішньовенний наркоз, можлива місцева анестезія.

Об'єм операції. Апендектомія – видалення червоподібного відростка.

Доступ – частіше типовий косоперемінний у правій здухвинній ділянці за Мак-Бурнеєм-Волковичем-Дьяконовим (можна використовувати також вертикальний за Ленандером, поперечний за Шпренгелем) через точку Мак-Бурнея (точка на межі між зовнішньою і середньою третинами уявної лінії, що з'єднує правий передньо-верхній виріст крила клубової кістки і пупок) перпендикулярно до вказаної уявної лінії так, щоб одна третина розрізу була вище, а дві – нижче цієї лінії (в більшості випадків довжиною 8-10 см).

Існує два типові методи апендектомії: антеградний (використовують у більшості випадків при мобільному червоподібному відростку і куполі сліпої кишки: спочатку червоподібний відросток мобілізують шляхом одномоментної чи поетапної перев'язки брижі, потім його видаляють) і ретроградний (застосовують тоді, коли червоподібний відросток фіксований спайками і не виводиться з черевної порожнини: спочатку пересікають біля основи червоподібний відросток, обробляють його куксу, потім поетапно перев'язують брижу). Існують також різні способи обробки кукси червоподібного відростка:

- а) перитонізація кукси за допомогою кисетного і Z-подібного швів (використовують при незмінній стінці сліпої кишки);

- б) перитонізація кукси окремими вузловими серо-серозними швами (при обмеженому помірному запаленні стінки сліпої кишки біля основи відростка);
- в) лігатурний (при вираженій запальній інфільтрації стінки сліпої кишки, в дітей до 3-х років) – відросток перев'язують капроною лігатурою, куксу не перитонізують, а в окремих випадках навіть виконують екстраперитонізацію купола сліпої кишки.

Операцію закінчують у більшості випадків пошаровим зашиванням операційної рани. При наявності місцевого перитоніту з великою кількістю серозного ексудату, гнійного ексудату з колібацилярним запахом черевну порожнину (праву здухвинну ділянку і порожнину таза) дренують хлорвініловими чи силіконовими трубками, які виводяться, як правило, через додаткові контрапертури. При оперативному лікуванні гострого апендициту використовується також і сучасний малоінвазивний метод – лапароскопічна апендектомія.

Ускладнення під час операції: кровотеча із судин брижі, пошкодження (здебільшого десерозація) стінки сліпої кишки.

Принципи ведення післяопераційного періоду:

- а) активне або раннє (на наступну добу після операції) вставання з ліжка, активний руховий режим, дихальна гімнастика, лікувальна фізкультура;
- б) дієта: перші 1-2 доби пити воду, чай, кефір, після відновлення моторної функції кишечника – протерті овочеві супи, каші, пісний бульйон, картопляне пюре, сир із поступовим переходом до кінця тижня на загальну дієту;
- в) 2-4 доби приймати аналгетики (краще ненаркотичні);
- г) при необхідності протягом 3-5 діб проводять адекватну парентеральну антибактеріальну терапію та 1-2 доби – інфузійну дезінтоксикаційну терапію;
- д) контроль за загоєнням операційної рани, зняття шкірних швів на 4-6 добу.

Післяопераційні ускладнення:

- а) ранні – кровотеча в черевну порожнину (з кукси брижі відростка), кровотеча у просвіт товстої кишки (з кукси відростка), неспроможність кукси відростка з розвитком невідмежованого (розлитого) перитоніту, постапендикулярний запальний інфільтрат у правій здухвинній ділянці, нагноєння післяопераційної рани, рання спайкова кишкова непрохідність, емболія легеневої артерії;
- б) пізні – спайкова кишкова непрохідність, лігатурні, кишкові нориці, постапендикулярний запальний інфільтрат, післяопераційна вентральна грижа.

При апендикулярному абсцесі показана операція розкриття абсцесу (пошарове розсікання черевної стінки в ділянці абсцесу і розкриття гнояка екстраперитонеально). Апендектомію не виконують.

Анестезія – внутрішньовенний наркоз. Потім проводять місцеве лікування за загальноприйнятими принципами лікування гнійної рани і комплексне консервативне лікування так, як при апендикулярному інфільтраті (див. вище). Після загоєння рани хворого виписують зі стаціонару з рекомендацією через 2-4 місяці обов'язково провести апендектомію у плановому порядку.

Гострий деструктивний проривний апендицит, розлитий перитоніт – життєво необхідне оперативне лікування за принципами лікування перитоніту (див. відповідний розділ).

### 2.1.1. Атипові форми і ускладнення гострого апендициту

Ретроцекальний і ретроперитонеальний апендицит зустрічається в 9-21 % випадків, характеризується дещо меншою інтенсивністю болю у правій здухвинній ділянці, можливою іррадіацією в попереk, ділянку статевих органів, праву пахову і праве стегно. При об'єктивному обстеженні визначають по-

рівняно меншу болючість, менш виражене напруження м'язів черевної стінки у правій здухвинній ділянці і, разом з тим, біль у поперековій ділянці, в зоні трикутника Петіта (симптом Яуре-Розанова), напруження м'язів і позитивні ознаки подразнення очеревини там же (симптом Габая). При заочеревинному розміщенні відростка можна спостерігати помірні дизуричні ознаки у хворого, позитивний симптом Пастернацького справа, а в сечі визначити свіжі (менше) й вилучені (більше) еритроцити у невеликій кількості.

Тазовий апендицит найчастіше зустрічається в жінок. Залежно від розміщення червоподібного відростка відносно сечового міхура, прямої кишки, матки та її придатків, можна спостерігати у хворого дизуричні ознаки, одноразові чи повторні рідкі випорожнення, тенезми, біль при пальпації над паховою зв'язкою і лобком, болючість та інфільтрацію при пальпації склепінь піхви, шийки матки, передньої стінки прямої кишки під час проведення вагінального і пальцевого досліджень.

Медіальний (мезоцеліакальний) апендицит зустрічається рідко, клінічна картина пояснюється раннім захопленням у запальний процес петель і брижі тонкої кишки та характеризується більшою інтенсивністю болю, ранньою появою парезу кишечника, тяжчим загальним станом хворого, поширенням болю і напруженням м'язів черевної стінки, ознаками подразнення очеревини в параумбілікальній ділянці.

Лівобічний апендицит зумовлений або надмірно рухомою і подовженою сліпою кишкою, або повним чи частковим оберненим положенням нутрощів і характеризується тими ж клінічними ознаками, що і при звичайній локалізації відростка, тільки зліва.

При всіх клінічних формах гострого апендициту виділяють фази клінічного перебігу:

- епігастральна – початкова, впродовж 2-4 год, больові відчуття локалізуються, як правило, в епігастральній ділянці, часто асоціюються з більш вираженим диспептичним синдромом, нудота, блювання, виражені в більшості випадків, бувають відсутніми;
- фаза локальних проявів – через 4-6 год від початку захворювання, клінічна картина залежить від варіанта розміщення червоподібного відростка, найбільш виражена;
- фаза ускладнень – через 12-48 год від початку захворювання. Найбільш типовими і небезпечними прогностично є такі ускладнення: апендикулярний перфоративний розлитий перитоніт (див. розділ “Перитоніт”), апендикулярний інфільтрат, апендикулярний абсцес, пілефлебіт, абсцеси печінки, сепсис.

Апендикулярний інфільтрат – наслідок гострого деструктивного апендициту; являє собою запальний конгломерат органів черевної порожнини (деструктивно змінений відросток, петлі тонкої кишки, сальник, стінка сліпої кишки, матка з придатками, стінка сечового міхура), злиплих між собою і з парієтальною очеревиною. Інфільтрати зустрічаються в 0,3-1,5 % хворих на гострі деструктивні апендицити, частіше в жінок. Клінічно апендикулярний інфільтрат

виявляють на 3-5 добу від початку захворювання. Суб'єктивними ознаками його є: перенесений напад гострого апендициту декілька днів тому з подальшим покращанням загального стану; помірний, незначний постійний біль у правій здухвинній ділянці, що може дещо посилюватись при рухах і кашлі.

Об'єктивні ознаки:

- субфебрильна температура тіла (до 38,0-38,5 °С);
- тахікардія, адекватна температурі тіла;
- у правій здухвинній ділянці (чи в іншій, залежно від локалізації і положення червоподібного відростка в конкретного пацієнта) на фоні різною мірою виражених напруження м'язів черевної стінки і запальних ознак подразнення очеревини пальпаторно визначають пухлиноподібний утвір неправильної форми з більш-менш чіткими контурами, не зовсім гладкою поверхнею, щільний, мало- або нерухомий, болючий, розміром від 3-4 до 10-12 см;
- аналогічний пухлиноподібний утвір можна визначити при вагінальному чи ректальному дослідженні;
- помірний лейкоцитоз із незначним зсувом лейкоцитарної формули вліво і збільшенням ШОЕ.

Диференційну діагностику апендикулярного інфільтрату інколи необхідно проводити з пухлинами сліпої кишки, туберкульозом чи актиномікозом, хворобою Крона.

Апендикулярний абсцес – гнояк черевної порожнини, що виникає як результат прогресування запального інфільтрату (на фоні чи без відповідного лікування). Ознаками абсцедування інфільтрату є:

- посилення і поширення місцевого болю (суб'єктивно й об'єктивно); погіршення загального стану (підвищення температури тіла, нездужання, інтоксикація);
- гектична температура тіла при погодинному вимірюванні, іноді лихоманка;
- поява чи зростання ознак подразнення очеревини в зоні інфільтрату;
- можлива поява симптому флюктуації при пальпації інфільтрату через передню черевну стінку чи при вагінальному (ректальному) дослідженні;
- виражене зростання лейкоцитозу і зсуву лейкоцитарної формули вліво;
- ознаки абсцесу черевної порожнини при ультразвуковому обстеженні.

Пілефлебіт – гнійне запалення апендикулярної вени, що розповсюджується на систему ворітної вени аж до її внутрішньопечінкових розгалужень; можливі відрив інфікованих тромбів-емболів, міграція їх у печінку з утворенням солітарного чи множинних абсцесів. Це одне з найнебезпечніших ускладнень гострого апендициту з високою летальністю. Пілефлебіт зустрічається в 0,15-1,30 % випадків, летальність досягає 50-80 %.

Клінічними ознаками пілефлебіту є:

- тяжкий загальний стан, бліде обличчя, суб – чи іктеричність склер, постійний помірний біль, переважно в правій половині живота, правому підребер'ї, різка загальна слабкість;
- температура тіла 39-40 °С, інтермітуюча, з вираженою лихоманкою, рясними потами;



- пульс частий, слабкий;
- живіт помірно здутий, м'який, не дуже болючий, ознаки подразнення очеревини негативні;
- збільшена, болюча при пальпації печінка, позитивний симптом Ортнера, іноді збільшена селезінка;
- високий нейтрофільний лейкоцитоз ( $15\text{-}30\cdot 10^9$ ) з вираженим зсувом вліво, прогресуюча анемія, гіпербілірубінемія;
- у правій плевральній порожнині нерідко з'являється реактивний ексудат, що верифікується рентгенологічно чи УЗД;
- наявність ознак абсцесу печінки при УЗД.

### 2.1.2. Особливості перебігу гострого апендициту

Особливості перебігу гострого апендициту в дітей:

- гострий апендицит у дітей зустрічається рідко у зв'язку з тим, що апендикс до 7-річного віку має лійкоподібну форму і недорозвинутий лімфоїдний апарат;
- біль вираженої інтенсивності, постійний, нечітко локалізований, здебільшого поширюється по всьому животі;
- найбільш виражений і постійний диспептичний синдром: нудота, блювання, рідкі випорожнення;
- швидше з'являються ознаки загальної інтоксикації: підвищення температури тіла до  $38\text{-}40^\circ\text{C}$ , загальна слабкість, адинамія, дегідратація, лейкоцитоз до  $12\text{-}16\cdot 10^9$  зі зсувом формули вліво;
- швидко прогресує запальний деструктивний процес в апендиксі й поширюється по черевній порожнині (недорозвинутій великій сальник);
- диференційну діагностику часто доводиться проводити з міокардитами, глистною інвазією, гострим мезаденітом, гематогенним пневмококковим перитонітом, капіляротоксикозом.

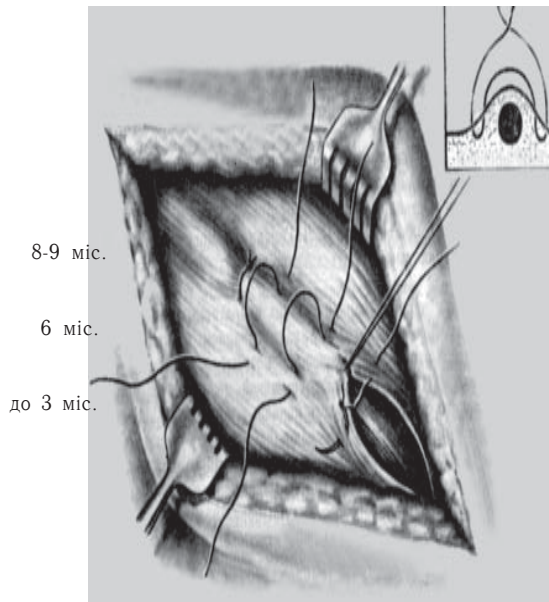
В осіб похилого і старечого віку особливості перебігу гострого апендициту визначаються зниженою реактивністю організму і схильністю до швидких деструктивних змін в апендиксі.

Суб'єктивні (біль у животі, диспептичний синдром) і об'єктивні (підвищення температури тіла, локальний біль, напруження м'язів черевної стінки, подразнення очеревини) ознаки гострого апендициту виражені помірно або слабо, тоді як запальний процес в апендиксі часто спостерігають у деструктивній стадії, тобто клінічна картина захворювання не відповідає патологоанатомічним змінам в апендиксі.

Лейкоцитоз у периферичній крові менш виражений або навіть в межах норми при вираженому зсуві лейкоцитарної формули вліво.

У вагітних особливості перебігу гострого апендициту визначаються особливостями розвитку і можливими ускладненнями вагітності залежно від строків останньої (триместрів).

Перший триместр – перебіг гострого апендициту при неускладненій вагітності в більшості випадків типовий. Диференціювати доводиться з такими



**Рис. 2.20.** Положення сліпої кишки у різні строки вагітності.

пруження черевних м'язів, ознак подразнення очеревини (рис. 2.20). Найбільш достовірну інформацію можна отримати при пальпації пацієнтки в положенні лежачи на лівому боці. Диференціювати гострий апендицит доводиться з правобічним пієлітом вагітної, пізніми токсикозами, передчасними пологамі. Для верифікації діагнозу використовують ультразвукове дослідження нирок, сечовивідних шляхів, органів таза, катетеризацію сечовода, дослідження сечі.

## 2.2. ХРОНІЧНИЙ АПЕНДИЦИТ

Зміни, що відбуваються в червоподібному відростку при цьому захворюванні, не є проявами хронічного запального процесу. Захворювання в абсолютній більшості випадків є результатом тих змін, що мали місце в період гострого запалення відростка. При хронічному апендициті під час морфологічного дослідження виявляють більш чи менш поширені склеротичні (фіброзні) зміни в різних шарах стінки відростка, зрощення його з оточуючими органами, що призводить до деформації й облітерації просвіту відростка, порушень моторно-евакуаторної функції.

### *К л а с и ф і к а ц і я .*

Розрізняють хронічний апендицит:

1. Первинний – патологічні зміни у відростку розвиваються поступово без ознак гострого нападу.
2. Вторинний:

ускладненнями: раннім токсикозом вагітної, самовільним абортom, позаматковою вагітністю. Верифікація діагнозу можлива на підставі аналізу результатів акушерського анамнезу, вагінального дослідження, пункції заднього склепіння піхви, ультразвукового дослідження органів таза.

Другий триместр – перебіг гострого апендициту, як правило, типовий.

Третій триместр – при неуспадненій вагітності, у зв'язку з можливим зміщенням сліпої кишки з апендиксом вагітною маткою вгору, розтягненням нею передньої черевної стінки, можливі диспозиція болю в животі при гострому апендициті, утруднення у визначенні на-

- 1) резидуальний (залишковий) – патологічні зміни з'являються після нападу гострого апендициту, апендикулярного інфільтрату, апендикулярного абсцесу;
- 2) рецидивний – виникають повторні гострі напади.

#### *Клінічна симптоматика.*

Суб'єктивні ознаки:

- перенесений у минулому гострий апендицит (не оперований), апендикулярний інфільтрат (абсцес);
- біль у правій здухвинній ділянці найрізноманітнішого характеру за початком, зв'язком із вживанням їжі, фізичною активністю хворого, періодикою, інтенсивністю;
- непостійні, помірні (чи незначні) ознаки порушення пасажу кишкового вмісту, моторики кишечника;
- відсутність ознак запального процесу.

Об'єктивні ознаки:

- біль при глибокій пальпації у правій здухвинній ділянці (в зоні розміщення червоподібного відростка);
- відсутність місцевих ознак запального процесу й ознак подразнення очеревини;
- можливі (немає патогномонічних) позитивні апендикулярні симптоми (див. вище).

#### *Диференційний діагноз*

У зв'язку з відсутністю патогномонічних клінічних ознак хронічного апендициту диференційну діагностику проводять методом виключення: в пацієнта з болем у правій здухвинній ділянці за допомогою додаткових інструментальних методів дослідження необхідно виключити наявність виразкової, жовчнокам'яної, нирковокам'яної хвороби, хронічного панкреатиту, ентероколіту, захворювань жіночих статевих органів, органів заочеревинного простору тощо. Верифікацію хронічного апендициту проводять рентгенологічно – іригографія, апендикографія. Ознаки – деформація, звуження просвіту, порушення моторно-евакуаторної функції відростка. Лікування – планова апендектомія.

#### **Експертиза працездатності і реабілітація**

Хворий перебуває у стаціонарі 4-6 днів, при необхідності – в денному стаціонарі декілька днів, до 2-3 тижнів – амбулаторне лікування. На цей період рішенням ЛКК визначають тимчасову втрату працездатності. Особам, професія яких пов'язана з важкою фізичною працею, ЛКК визначає обмеження працездатності до 2-3 місяців.

#### **Контрольні питання**

1. Анатомо-фізіологічні особливості червоподібного відростка.
2. Класифікація гострого апендициту. Клінічна характеристика гострого простого апендициту, хірургічна тактика.

3. Клінічна характеристика гострого деструктивного апендициту, хірургічна тактика.
4. Апендикулярний інфільтрат. Визначення, клінічна характеристика, діагностика, лікувальна тактика, лікування.
5. Апендикулярний абсцес. Клінічна характеристика, діагностика, хірургічна тактика, особливості операції.
6. Диференційна діагностика гострого апендициту з проривною виразкою (прикрита перфорація), гострим панкреатитом.
7. Диференційна діагностика гострого апендициту із сечокам'яною хворобою (правостороння ниркова коліка), правостороннім аднекситом, позаматковою вагітністю.
8. Особливості клінічного перебігу гострого апендициту залежно від положення відростка, віку хворого.
9. Особливості клінічного перебігу гострого апендициту у вагітних (за триместрами вагітності), діагностика, хірургічна тактика.
10. Хронічний апендицит. Класифікація, клінічна характеристика, діагностика, хірургічна тактика.
11. Особливості перебігу післяопераційного періоду після апендектомії. Післяопераційні ускладнення. Реабілітація.

#### Література

1. Калитиевский П.Ф. Болезни червеобразного отростка. – М.: Медицина, 1970. – 203 с.
2. Колесов В.И. Острый аппендицит. – Л.: Медгиз, 1959. – 268 с.
3. Неотложная хирургия брюшной полости / Под ред. В.Г. Зайцева. – К.: Здоров'я, 1989. – С. 98-106.
4. Русанов А.А. Аппендицит. – Л.: Медицина, 1979. – 172 с.
5. Хирургические болезни / Под ред. М.И. Кузина. – М.: Медицина, 1987. – С. 490-507.

## **Розділ 3. ВИРАЗКОВА ХВОРОБА ШЛУНКА ТА ДВНАДЦЯТИПАЛОЇ КИШКИ**

### *Загальні відомості*

Захворюваність на виразкову хворобу шлунка та ДПК серед дорослого населення у розвинених країнах складає 2,1-7,5 %. Виразка ДПК розвивається в 10 разів частіше, ніж шлунка. Співвідношення частоти виникнення виразки ДПК у чоловіків і жінок коливається від 3:1 до 10:1. Виразкова хвороба як причина інвалідизації хворих займає 2 місце після серцево-судинних захворювань. Висока частота захворювання, втрата працездатності у зв'язку із частими його загостреннями, інвалідизація людей найбільш працездатного віку, летальність від тяжких ускладнень (кровотеча, перфорація, малігнізація тощо) роблять проблему лікування виразкової хвороби важливим соціальним завданням.

### *Анатомо-фізіологічні дані*

Шлунок (*ventriculus, gaster*) розміщується в епігастральній ділянці, більша частина його (5/6) міститься зліва від середньої лінії.

У шлунку розрізняють такі частини: місце входження стравоходу в шлунок – *ostium cardiacum*, прилегла до нього частина шлунка – *pars cardiaca*, місце виходу з шлунка – *pylorus*, його отвір – *ostium pyloricum*, прилегла до нього частина – *pars pylorica*, куполоподібна частина шлунка зліва від *ostium cardiacum* називається дном – *fundus*, або склепінням – *fornix*. Тіло шлунка розміщується між кардіальною частиною і дном, з одного боку, і антральною частиною – з іншого. Межа між антральною частиною і тілом шлунка проходить по проміжній борозні, якій на малій кривизні відповідає кутова вирізка (рис. 3.1).

Стінка шлунка складається з трьох шарів:

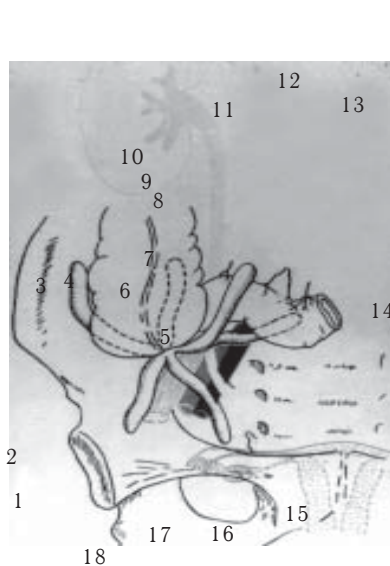
1) *tunica mucosa* – слизова оболонка з розвиненим підслизовим шаром (*tela submucosa*);

2) *tunica muscularis* – м'язова оболонка;

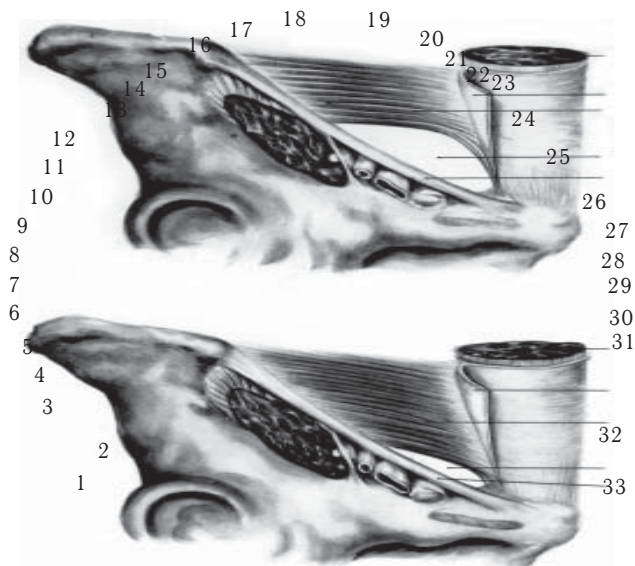
3) *tunica serosa* – серозна оболонка.

Кровопостачання шлунка відбувається за рахунок гілок черевного стовбура і селезінкової артерії (*truncus celiacus* і *a.lienalis*). По малій кривизні розміщується анастомоз між лівою шлунковою артерією та правою шлунковою артерією (*a.gastrica sinistra*), по великій кривизні – *aa.gastroepiploicae sinistrae* з *a.lienalis* і *aa.gastroepiploicae dextrae* з *a.gastroduodenalis*. До дна шлунка підходять короткі артерії від селезінкової (рис. 3.2).





**Рис. 3.1.** Шлунок (*ventriculus*) і частина дванадцятипалої кишки (*duodenum*): 1. Pars descendens duodeni. 2. Tunica muscularis duodeni. 3. Pars superior duodeni. 4. Pylorus 5. Incisura angularis. 6. Місце переходу очеревини в omentum minus. 7. Curvatura ventriculi minor. 8. Pars cardiaca ventriculi. 9. Ostium cardiacum. 10. Esophagus (pars abdominalis). 11. Incisura cardiaca ventriculi. 12. Fundus ventriculi. 13. Corpus (paries anterior). 14. Curvatura ventriculi major. 15. Місце переходу очеревини в omentum majus. 16. Tunica muscularis ventriculi. 17. Pars pylorica ventriculi. 18. Antrum pyloricum.



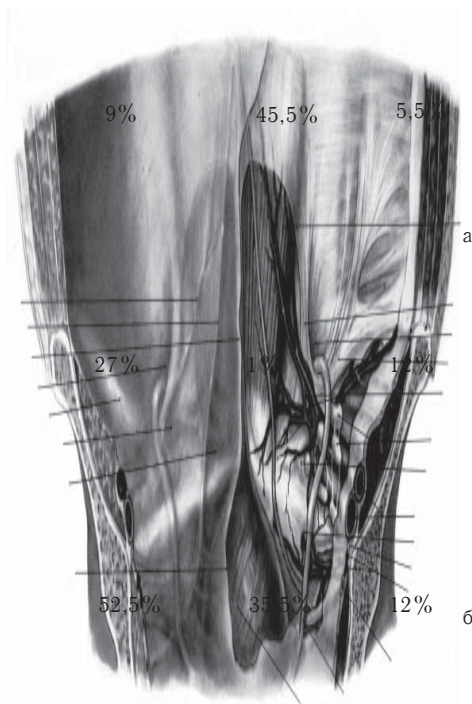
**Рис. 3.2.** Артерії органів черевної порожнини; вигляд спереду (печінка відведена догори, малий сальник видалений): 1. Rr.tpeploici. 2. A.gastroepiploica dextra. 3. V.cava inferior. 4. V.portae. 5. A.hepatica communis. 6. A.gastroduodenalis. 7. Ductus holedohus. 8. A.gastrica dextra. 9. A.hepatica propria. 10. Ductus cysticus. 11. A.cystica. 12. R.dexter a.hepaticae communis. 13. R.sinister a.hepaticae communis. 14. Ductus hepaticus communis. 15. Vesica fellea. 16. A.phrenica inferior dextra. 17. Lig.teres hepatis. 18. Truncus celiacus. 19. Hiatus aorticus. 20. Hepar. 21. Hiatus esophageus. 22. A.gastrica sinistra. 23. Esophagus (pars abdominalis). 24. R.esophageus. 25. Diaphragma. 26. A.phrenica inferior sinistra. 27. Aorta abdominalis. 28. Ventriculus. 29. Lien. 30. A.lienalis. 31. Pancreas. 32. A.gastroepiploica sinistra. 33. Omentum majus.

Вени шлунка відповідають однойменним артеріям, впадають у ворітну вену.

Іннервація шлунка здійснюється гілками блукаючого нерва (*n.vagus*) і симпатичного стовбура (*tr.sympathicus*). *N.vagus* посилює перистальтику і секрецію його залоз, розслаблює *m.sphincter pylori*, передає відчуття нудоти й голоду. Симпатичні нерви шлунка послаблюють перистальтику, викликають скорочення *m. sphincter pylori*, звужують судини, передають відчуття болю.

Варіанти розміщення *n.vagus* відносно стравоходу зображені на рисунках 3.3-3.5.

У ділянці тіла і дна шлунка розміщені основна кількість головних (виділяють пепсиноген) і обкладових (виділяють HCl) клітин, а також додаткові (мукоїдні) клітини, які виробляють муцин, мукополісахариди, гастромукопротеїн, фактор Кастла.



**Рис. 3.3.** Відмінності в будові стовбурів блукаючих нервів (за С.С. Юдіним): а – вигляд стравоходу і шлунка спереду; б – вигляд ззаду.


В антральній частині шлунка продукується гастрин.

Дванадцятипала кишка (duodenum) має довжину 25-30 см, підковоподібно охоплює голівку підшлункової залози. У ній розрізняють: верхню частину (pars superior), яка утворює згин вниз, переходить в низхідну (pars descendens) і, перегинаючись, утворює нижню горизонтальну pars horizontalis (inferior), яка проходить спереду від нижньої порожнистої вени та аорти, і висхідну (pars ascendens), яка піднімається до рівня I-II поперекових хребців і переходить в голонду кишку (jejunum).

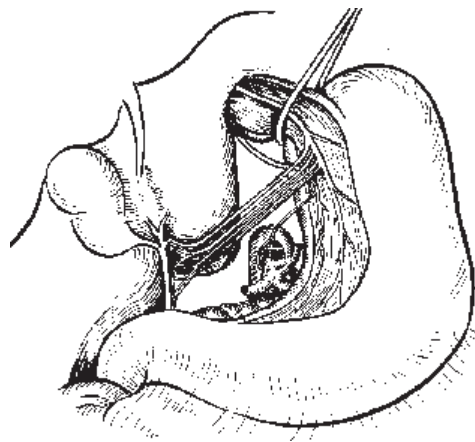
Стінка дванадцятипалої кишки складається з трьох оболонок: слизової, м'язової і серозної (tunica mucosa, tunica muscularis, tunica serosa).

Схема артеріального кровопостачання подана на рисунку 3.6.

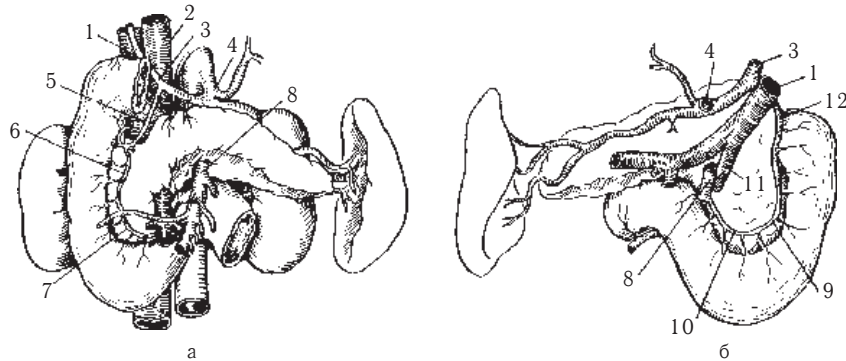
Венозний відтік зображений на рисунку 3.7.



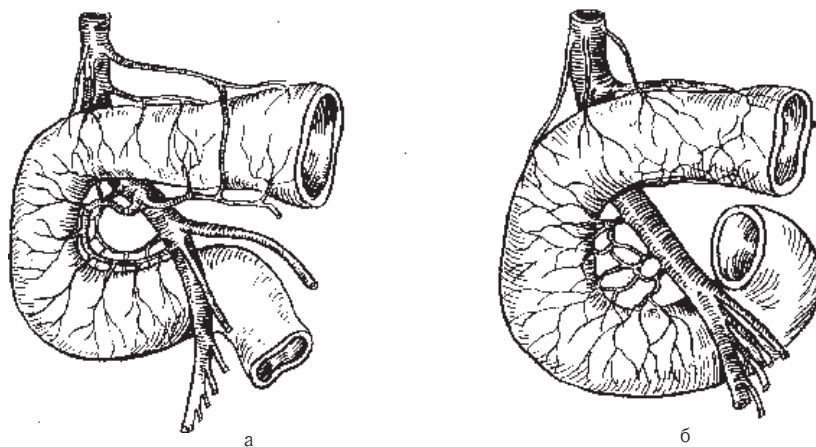
**Рис. 3.4.** Взаєморозміщення стравоходу, блукаючих нервів і стравохідного отвору діафрагми (за Н. Harkins і L. Nyhus) (схема): А, Б, С – рівні стравохідного отвору діафрагми.



**Рис. 3.5.** Гілки блукаючих нервів (за Н. Harkins і L. Nyhus).



**Рис. 3.6. Артерії дванадцятипалої кишки (за А.Н. Максименковим):** а – вигляд спереду; б – вигляд ззаду. 1 – ворітна вена; 2 – нижня порожниста вена; 3 – власна печінкова артерія; 4 – черевний стовбур; 5 – гастродуоденальна артерія; 6 – передня верхня панкреатодуоденальна артерія; 7 – передня нижня панкреатодуоденальна артерія; 8 – верхня брижова артерія; 9 – задня артеріальна дуга; 10 – задня нижня панкреатодуоденальна артерія; 11 – верхня брижова вена; 12 – задня верхня панкреатодуоденальна артерія.

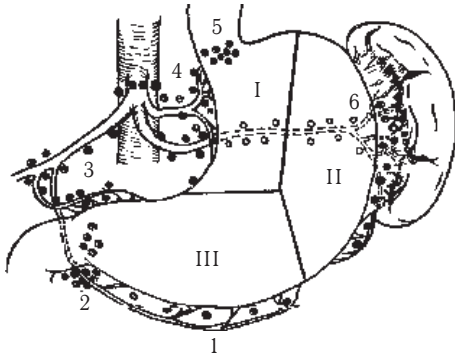


**Рис. 3.7. Крайні форми індивідуальних відмінностей екстраорганних вен дванадцятипалої кишки з наявністю (а) і відсутністю (б) чітко виражених венозних дуг (за А.Н. Максименковим).**

На медіальній стінці низхідної частини дванадцятипалої кишки розміщений великий дуоденальний сосок (*papilla duodeni major*), де відкриваються загальна жовчна (*ductus choledochus*) та вивідна протоки підшлункової залози. Проксимально від *papilla duodeni major* розміщений другий сосочок меншої величини – *papilla duodeni minor*, де відкривається додаткова протока підшлункової залози.

Лімфовідтік із шлунка здійснюється в лімфатичні вузли по ходу лівої шлункової, селезінкової та печінкової артерій (рис. 3.8).

Основними функціями шлунка є: хімічна і механічна обробка їжі, депонування її та евакуація в кишечник. Шлунок також бере участь у проміжному



**Рис. 3.8.** Поділ шлунка на лімфатичні зони за Рув'єром-Салпеем (схема): I – зона лівої шлункової артерії; II – зона селезінкової артерії; III – зона печінкової артерії. Лімфатичні вузли: 1 – шлунково-сальникові; 2 – субпілоричні; 3 – печінкові; 4 – лівошлункові; 5 – паракардіальні; 6 – селезінкові.

обміні речовин, гемопоезі, водно-сольовому обміні і підтриманні кислотно-лужної рівноваги (КЛР).

Власне травна функція шлунка забезпечується шлунковим соком, який секретується залозами. Клітини шлункових залоз секретують 8 фракцій пепсиногенів, які складають дві імунологічно гетерогенні групи. Пепсиногени першої групи секретуються фундальними залозами, пепсиногени другої групи – антральними. Шлунковий сік володіє протеолітичною активністю в широкому діапазоні рН з двома оптимальними точками: при рН 1,5-2,0 і 3,2-3,5. При першому оптимумі рН протеоліз здійснюється пепсинами, при другому – гастриксином, який відрізняється за амінокислотним

складом, молекулярною масою і рядом інших властивостей. Співвідношення вмісту пепсину і гастриксину в фізіологічних умовах коливається від 1:1,5 до 1:6. Пепсин і гастриксин забезпечують 95 % протеолітичної активності шлункового соку. Шлунковий сік володіє також незначною ліпо- і амінолітичною активністю.

Головні клітини шлункових залоз в основному стимулюються блукаючими нервами за допомогою ацетилхоліну. Рефлекторна стимуляція шлункового ферментовиділення опосередкована також гастрином. Холінергічний вплив підвищує реактивність головних клітин до гастрину. Гістамін посилює ферментовиділення, але слабше, ніж гастрин і блукаючі нерви. Секретин, пригнічуючи стимульоване гастрином виділення соляної кислоти, збільшує ферментовиділення. Подібну дію мають холецистокінін, панкреозимін.

Парієтальні клітини секретують соляну кислоту, яка бере участь в активації пепсиногену і створенні оптимального рН для дії шлункових ферментів. Стимуляція парієтальних клітин у фізіологічних умовах здійснюється через холінергічні нервові волокна гастрином і гістаміном, а гальмування – секретином і холецистокініном (панкреозиміном). Секреторна діяльність шлункових залоз регулюється рефлекторними і гуморальними механізмами. За механізмами стимуляції шлункових залоз розрізняють складнорефлекторну і нейрогуморальну фази. Однак на даний час встановлено, що принципової відмінності між ними немає, оскільки рефлекторна стимуляція здійснюється і через гуморальну ланку (гістамін, гастрин), а нервові механізми змінюють чутливість шлункових залоз до гуморальних агентів. Основним провідником центрального впливу на шлункові залози є блукаючий нерв. Гастрин звільняється з гастринпродукуючих клітин слизової оболонки антрального відділу як в результаті центрального впливу (через блукаючі нерви), так і внаслідок дії на

механо- і хеморецептори продуктів гідролізу екстрактивних речовин: м'яса, етанолу, кофеїну та ін. При дії на слизову оболонку антрального відділу кислих розчинів пригнічується звільнення гастрину пропорційно до зростання кислотності (при рН 1,0 звільнення гастрину повністю припиняється). Після переходу шлункового хімусу в дванадцятипалу кишку в ній утворюються гормони, які мають велике значення в регуляції діяльності гепатобіліарної системи, підшлункової залози, шлунка і кишечника. Фазу секреції, яка регулюється дванадцятипалою і тонкою кишками, називають кишковою. Виключення транзиту шлункового вмісту через дванадцятипалу кишку збільшує секреторну реакцію залоз шлунка на численні стимулятори. Основними інгібіторами кислої секреції шлунка є секретин і холецистокінін (панкреозимін). Проте у цьому процесі бере участь низка інших шлунково-кишкових гормонів.

Моторна діяльність шлунка забезпечує депонування їжі, змішування її з шлунковим соком і порційну евакуацію хімусу в дванадцятипалу кишку. Резервуарна функція здійснюється в основному тілом і дном шлунка, евакуаторна – його пілоричним відділом.

Регуляція моторики шлунка забезпечується нервовими і гуморальними механізмами. Подразнення блукаючих нервів підвищує рухову активність шлунка, подразнення симпатичних нервів зменшує її (аналогічний ефект має адреналін). Провідне значення в регуляції евакуаторної функції шлунка має ентерогастральний рефлекс: подразнення механо- і хеморецепторів дванадцятипалої і тонкої кишок пригнічує шлункову моторику та евакуацію.

Таким чином, секреторна і моторна функції шлунка тісно взаємопов'язані, мають складну систему регуляції і саморегуляції за типом зворотного зв'язку і тим самим забезпечують оптимальні умови для шлункової фази травлення в тісній взаємодії її з нервово-рефлекторною і кишковою фазами.

Дванадцятипала кишка в комплексі з підшлунковою залозою, печінкою і її жовчовідвідним апаратом відіграє провідну роль у здійсненні секреторної, моторної та евакуаторної функцій травного тракту. Шлунковий хімус піддається тут подальшій механічній і хімічній переробці. У порожнину кишки виділяються сік підшлункової залози і жовч, що змінюють рН її вмісту і забезпечують разом із кишковим соком подальший гідроліз поживних речовин протеолітичними, амілолітичними і ліполітичними ферментами. У нормі рН у дванадцятипалій кишці коливається від 4,0 до 8,0.

Секрет підшлункової залози містить гідролітичні ферменти, що забезпечують перетравлення білків, жирів і вуглеводів. Одні ферменти секретуються в активному стані (амілаза, ліпаза і нуклеази), інші (протеолітичні ферменти, трипсин, хімотрипсин і фосфоліпаза А) – у формі зимогенів. Останні складають близько 70 % від загальної кількості білків панкреатичного секрету.

Трипсин активує зимогени майже всіх панкреатичних ферментів. Активация самого трипсину може здійснюватися як автокаталітичним шляхом (під дією самого трипсину), так і під впливом ентерокинази, що міститься в дуоденальному соку. Активований трипсин розщеплює білки. Вуглеводи розщеплюються панкреатичною амілазою до мальтози.



Ліпаза діє на емульговані жири і здатна розщеплювати нерозчинні у воді тригліцериди. Рибонуклеаза і дезоксирибонуклеаза підшлункової залози розщеплюють нуклеїнові кислоти до нуклеотидів.

Секрет гепатоцитів – жовч виділяється у просвіт дванадцятипалої кишки і полегшує процес емульгування жирів. Жовчні кислоти сприяють їх розщепленню, активізуючи підшлункову і кишкову ліпази. Жовч відіграє важливу роль у процесах всмоктування жирних кислот, каротину, вітамінів D, F, A, E, K, амінокислот, холестерину і солей кальцію. Вона підвищує тонус і посилює перистальтику дванадцятипалої кишки. Крім цього, жовч має бактеріостатичну дію і бере участь у пристінковому травленні.

Секреторна діяльність дванадцятипалої кишки регулюється нервовими і гуморальними механізмами. Подразнення блукаючих і симпатичних нервів посилює секрецію брунерівських залоз. Холіноміметичні засоби і речовини, що блокують ацетилхолінестеразу, посилюють секрецію, а антихолінергічні й адреноміметичні засоби її гальмують. У слизовій оболонці дванадцятипалої кишки виробляється також ентерокінін, що посилює секрецію і сахарозну активність кишкового соку.

Таким чином, функції дванадцятипалої кишки, як і шлунка, складні і різноманітні. Секреторна і моторна діяльність її регулюється численними впливами і тісно пов'язана з діяльністю інших органів травного тракту на основі принципу зворотного зв'язку. Це необхідно враховувати при виборі методу оперативного лікування виразкової хвороби, оскільки виключення функції шлунка або дванадцятипалої кишки при недостатніх компенсаторних можливостях організму може призвести до серйозних наслідків, наприклад, постгастрорезекційного синдрому або захворювань оперованого шлунка.

### 3.1. НЕУСКЛАДНЕНА ВИРАЗКОВА ХВОРОБА ШЛУНКА ТА ДВАНАДЦЯТИПАЛОЇ КИШКИ

**Виразкова хвороба шлунка та дванадцятипалої кишки (ДПК)** – хронічне захворювання з поліциклічним перебігом, яке характеризується секреторними, моторними та трофічними змінами шлунка чи ДПК з утворенням виразкових дефектів їх слизових оболонок.

#### *Етіологія і патогенез*

У виникненні виразкової хвороби мають значення генетичні, аліментарні, нервово-психічні, медикаментозні, інфекційні чинники.

Із найбільшою достовірністю встановлено значення спадкового чинника у виникненні виразкової хвороби (30-38 %). Успадковується при цьому знизена реактивність слизової оболонки шлунка та дванадцятипалої кишки до пошкоджувальної дії шлункового соку, підвищеної кислотності за рахунок надмірного розвитку залозистого апарату його слизової оболонки.

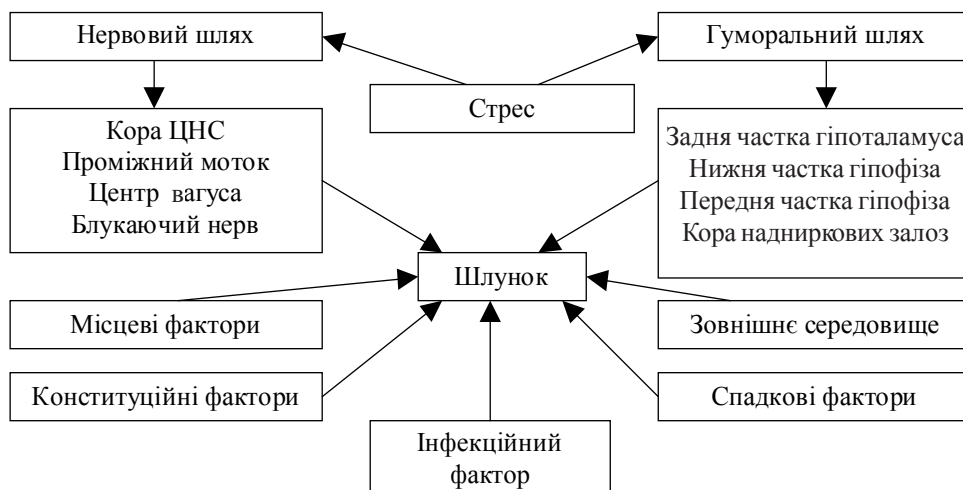
Аліментарним чинникам (споживання грубої і гострої їжі, прянощів, копченостей, надмірне вживання кави і рафінованих вуглеводів), що можуть спричинити механічну травму слизової або підвищення секреції і моторики шлунка,

надають дещо меншого значення. Виражені функціональні порушення шлункових залоз викликає і нерегулярне харчування. Секреція натще може також стати причиною кислотно-пептичного пошкодження шлунка та дванадцятипалої кишки. Певного значення надають і шкідливим звичкам – курінню, зловживанню алкоголем. Нікотин, як і алкоголь, може викликати спазм судин шлунка, особливо в поєднанні з якісними та кількісними порушеннями харчування.

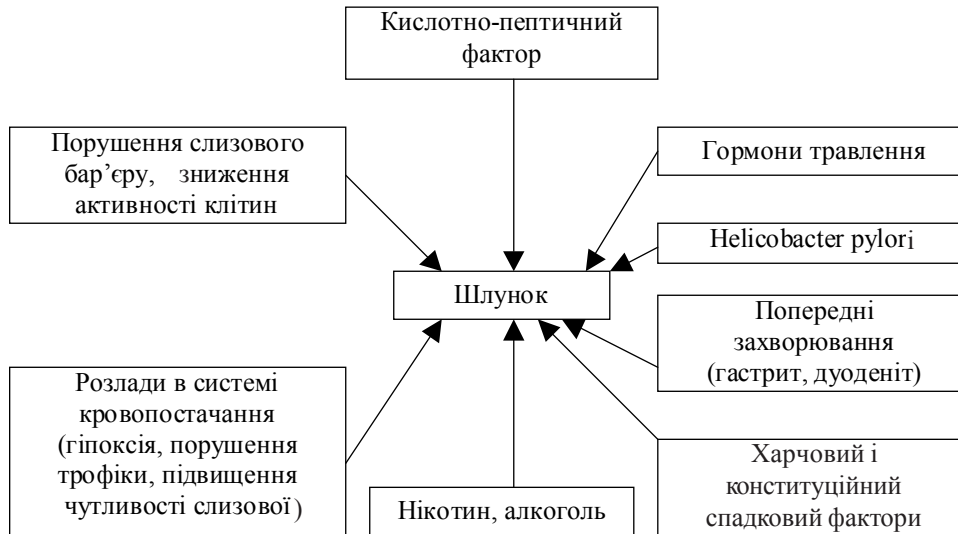
У деяких випадках виразкоутворенню сприяє приймання деяких лікарських засобів (саліцилати, глюкокортикоїди), які можуть викликати зниження виділення шлункового слизу і регенерацію епітелію слизової оболонки шлунка, спазм судин шлунка.

По-новому пояснюється роль судинного чинника в механізмі розвитку виразкової хвороби. Встановлено, що порушення кровообігу в стінці шлунка може настати при порушенні функції артеріовенозних шунтів, що містяться в підслизовому шарі. Відкриття їх призводить до ішемії слизової оболонки, закриття – до постійного повнокрів'я. Такі порушення можуть бути викликані гіпертонусом блукаючого нерва, гіперреактивністю кори надниркових залоз, підвищенням тонуусу і моторики шлунка. Гіпоксія слизової оболонки разом з іншими чинниками сприяє виникненню виразки.

Згідно з теорією слизового бар'єру Холландера, велике значення надають місцевим чинникам: порушенню утворення захисного шлункового слизу, пошкодженню клітин, які утворюють його, атрофії слизової оболонки шлунка. За теорією Дрегстеда, визначальним чинником у виникненні виразкової хвороби є кислотно-пептичний чинник. Численні наукові розробки останніх років свідчать про важливе значення в механізмі виникнення виразкової хвороби інфекційного фактора, зумовленого *Helicobacter pylori*. Враховуючи різноманітність причин і патогенетичних факторів, особливості клініко-морфологічних проявів, виразкову хворобу в даний час слід вважати поліетіологічним і поліпатогенетичним захворюванням (рис. 3.9, 3.10).



**Рис. 3.9.** Сучасні дані про патогенез виразкової хвороби шлунку і дванадцятипалої кишки (схема).



**Рис. 3.10.** Фактори, які впливають на виникнення і розвиток виразкової хвороби шлунка та дванадцятипалої кишки (схема).

### Класифікація

Єдиної класифікації виразкової хвороби на сьогодні не існує.

Виділяють три основні типи виразок шлунка:

- I тип – виразки малої кривизни;
- II тип – комбіновані виразки шлунка і дванадцятипалої кишки;
- III тип – препілоричні виразки.

О.Ф. Черноусов запропонував таку класифікацію (1996).

За локалізацією виразки:

1. Шлунок: кардіальна частина, субкардіальна частина, мала кривизна, велика кривизна, тіло шлунка, передня стінка, задня стінка, антральна частина.
2. Дванадцятипала кишка: цибулина, постбульбарні, передньої, задньої, верхньої, нижньої стінок.
3. Поєднані виразки шлунка і ДПК.

За клінічною формою:

1. Гостра чи вперше виявлена виразка.
2. Хронічна виразка.

За фазою процесу:

1. Загострення.
2. Неповна ремісія.
3. Повна ремісія.

За клінічним перебігом:

1. Латентна виразкова хвороба.
2. Легке (рідко рецидивне) захворювання.
3. Захворювання середньої тяжкості (1-2 рецидиви на рік).

4. Тяжкий (3 рецидиви на рік) чи безперервно рецидивний перебіг, розвиток ускладнень.

За морфологічною картиною:

1. Маленька виразка (менше 0,5 см).
2. Середніх розмірів (0,5-1,0 см).
3. Велика виразка (1-3 см).
4. Гігантська виразка (понад 3 см).

За наявністю ускладнень:

1. Виразка, ускладнена кровотечею (легкою, середньою, тяжкою, профузною, вкрай тяжкою).
2. Виразка, ускладнена перфорацією (відкритою, прикритою).
3. Пенетрувальна і кальозна виразки.
4. Виразка, ускладнена рубцевими деформаціями шлунка і ДПК, стенозом воротаря (компенсований, субкомпенсований, декомпенсований).
5. Малігнізована виразка.

#### *К л і н і ч н а с и м п т о м а т и к а*

Для більшості хворих із хронічною неускладненою виразковою хворобою характерний типовий виразковий симптомокомплекс. Основні скарги хворих: біль, печія, відрижка, нудота, блювання.

Біль може бути різного характеру: ниючий, пекучий та ін., характерний поступовий розвиток больового синдрому, прогресуюче його наростання, що часто пов'язане із загостренням виразкового процесу.

Локалізується біль, як правило, в епігастральній ділянці, по середній лінії живота, в ділянці мечоподібного відростка, в правому чи лівому підребер'ї. Він може бути раннім, пізнім, голодним та нічним. Ранній з'являється протягом першої години після прийому їжі, пізній – через 1,5-4 год після нього. Ранній біль частіше виникає у хворих із виразковою хворобою шлунка, пізній, нічний – з виразковою хворобою дванадцятипалої кишки. Поява болю може бути пов'язана з фізичним напруженням, перевтомою, хвилюванням. Деякі хворі не помічають його залежності від прийому їжі, інші страждають від постійного болю, що часто спостерігається при хронічній кальозній виразці, наявності перигастриту, перидуоденіту.

Печія спостерігається у 50-80 % хворих. З'являється вона здебільшого на початку захворювання, нерідко попереджує напади болю, виникає відразу або через 2-3 год після їди і зумовлена зниженням тонуусу кардіального жому, шлунково-стравохідним рефлюксом кислого вмісту з розвитком езофагіту.

Блювання спостерігається у половини хворих, частіше на висоті нападу болю. При виразці дванадцятипалої кишки причиною його є гіпертонус блукаючого нерва, який призводить до порушення секреторної та моторної функцій шлунка, а при виразці шлунка – порушення евакуації, викликане набряком слизової оболонки навколо виразки або спазмом пілоруса. Нудота завжди передує блюванню.

Відрижка при виразковій хворобі буває кислим, їжею або повітрям і пов'язана з порушеннями тонуусу кардіального сфінктера. Апетит при неуспадкованій виразці не порушений.

Із кишкових симптомів у значної кількості хворих, особливо з виразкою дванадцятипалої кишки, з'являються запори, які можуть супроводжуватись болем спастичного характеру. Останній зумовлений нервово-м'язовою дискінезією товстої кишки, посилюється при загостренні захворювання.

Характерними ознаками виразкової хвороби є добова ритмічність, періодичність та сезонність загострень. Виникнення болю найчастіше визначається в другій половині дня або вночі, що пов'язано з часом прийому їжі і найбільшою шлунковою секрецією. Періодичність – зміна періоду загострення з періодом ремісії різної тривалості. Загострення виразкової хвороби має місце частіше навесні і восени, що пов'язано з різкими коливаннями метеорологічних умов, нестійким атмосферним тиском, порушеннями вітамінного балансу.

Загальний стан хворих задовільний. Можуть розвиватися різні неврологічні реакції, зумовлені порушеннями діяльності вегетативної нервової системи. Хворі частіше зниженого живлення. При огляді язик обкладений біло-жовтим нальотом. Живіт звичайної форми. При аускультатії змін немає. При пальпації можна виявити помірну болючість в епігастральній ділянці. Великого значення надають виявленню зон перкуторної болючості: для виразок дванадцятипалої кишки – в правій половині епігастрія з поширенням на праве підребер'я (пілородуоденальна зона перкуторної болючості), для виразок малої кривизни – по серединній лінії і дещо вліво від неї (шлункова зона перкуторної болючості), при кардіальній виразці – біля мечоподібного відростка.

При обстеженні визначають больові точки: Боаса (біль при натискуванні зліва від X-XII грудних хребців), Менделя (біль при перкусії в епігастральній ділянці зліва).

Клініка виразкової хвороби залежно від локалізації виразки:

1. Виразка кардії. Характеризується болем у ділянці мечоподібного відростка з іррадіацією в ділянку серця, плече, спину, лопатку. Виникає під час прийому їжі чи через 20-30 хв після цього. Її інтенсивність зростає при пенетрації в підшлункову залозу (6-8 %).
2. Виразка великої кривизни – виразковий анамнез, анорексія, втрата маси тіла, нудота, блювання, часто пенетрація в брижу поперечно-ободової кишки, селезінку, печінку, підшлункову залозу.
3. Виразка воротаря (2-6 %) – біль, що іррадіює в спину, нудота, блювання, печія, відрижка кислим, ускладнюється кровотечами, стенозом.
4. Постбульбарна виразка – виразковий анамнез не чіткий, виражений больовий синдром з іррадіацією в спину, частий розвиток ускладнень.
5. Гігантська виразка – біль, як при панкреатиті чи печінковій коліці. Виснаження, анемія, гіпопротеїнемія. Виникає у людей похилого віку, характеризується нормальною чи зниженою секрецією і невеликою зоною пальпаторної болючості, уражає шлунок і ДПК.



Клініка виразкової хвороби залежно від статі і віку:

1. Ювенільні виразки мають 2 варіанти перебігу:
  - перебіг із вираженим больовим синдромом, блюванням, високою кислотністю; у 85 % випадків локалізуються в ДПК чи пілоричній зоні;
  - “німі” виразки, що часто діагностують, дуже рано пенетрують з різким больовим синдромом і блюванням.
2. Виразки у людей похилого віку: нерізко виражений больовий синдром, відсутність сезонності, нормальна або знижена кислотність шлункового соку, втрата маси тіла, часто шлункова локалізація виразки, виразки кальозні з розвитком ускладнень.
3. Виразки у жінок зустрічаються значно рідше, ніж у чоловіків, мають субклінічний або безсимптомний перебіг, переважають рубцево-склеротичні ускладнення.

Клінічний перебіг виразкової хвороби може бути гострим і хронічним. Гострі виразки найчастіше виникають при нервовому перевантаженні, травмах, стресових ситуаціях, як наслідок прийому деяких медикаментів.

У хворих із виразками можуть розвиватися такі ускладнення: пенетрація, перфорація, стенозування, кровотечі і малігнізація.

Перфорація виразки зустрічається у 8-12 % хворих, кровотеча – в 19-26 %, пілоростеноз – у 5-12 %, переродження виразки в рак – в 0,2-0,5 %, пенетрація виразки – в 9-13 %.

#### *Лабораторні та інструментальні методи діагностики*

1. Загальний аналіз крові і сечі.
2. Група крові і Rh-фактор.
3. Коагулограма.
4. Біохімічний аналіз крові (розгорнутий).
5. ЕКГ.
6. Рентгенографія чи рентгеноскопія органів грудної клітки.
7. Рентгенографія (контрастна) шлунка.
8. ЕГДС.
9. Спірографія.
10. УЗД.
11. Вивчення секреторної здатності шлунка.
12. Аналіз калу на приховану кров.

Лабораторні дослідження крові для діагностики неускладненої виразкової хвороби значення практично не мають, але відіграють роль при оцінці складності захворювання, порушенні функції інших органів та систем. Лейкоцитарна формула частіше буває в нормі, ШОЕ збільшується тільки під час загострення захворювання.

Дослідження калу сприяє виявленню порушень травлення і всмоктування, прихованих кровотеч, запальних процесів і різних форм дискінезій шлунково-кишкового тракту. Якщо виразкову хворобу супроводжують гнильні і

бродильні процеси, реакція калу може бути лужною або кислою. При прихованих кровотечах у хворих виявляється кров у калі (реакція Грегерсена). Копрологічне дослідження дозволяє виявити наявність запальних процесів у кишечнику і різних форм дискінезій.

Спеціальні методи дослідження. Спеціальні методи дослідження хворих із захворюваннями шлунка включають: вивчення шлункової секреції, рухової функції, морфологічних змін слизової оболонки, рентгенологічне, ендоскопічне обстеження та тести на *Helicobacter pylori*.

Методи дослідження шлункової секреції можна умовно поділити на дві групи. Першу з них складають методи, обґрунтовані на застосуванні зонда й аспірації шлункового вмісту. Другу групу – методи визначення рН вмісту безпосередньо в шлунку. Аспіраційні методи є головними в діагностиці захворювань і секреції шлунка та доповнюються рН-метричним дослідженням.

Максимальний гістаміновий тест Кея – найбільш значний аспіраційний метод дослідження секреції. Мета дослідження – за виділенням шлункового соку визначити стан слизової оболонки шлунка. Тест виконують таким чином: через 30 хв після початку аспірації шлункового вмісту тонким зондом (базальна секреція) вводять антигістамінні препарати (2 мл 2 % розчину супрастину), а ще через 30 хв – 0,024 мг/кг гістаміну дигідрохлориду. Потім протягом години через кожні 15 хв досліджують секреторну відповідь на стимуляцію (МПК – максимальна продукція кислоти). Вважають, що антигістамінні препарати не впливають на базальну секрецію (ВАО), у зв'язку з чим до неї відносять порції шлункового соку, отримані до і після введення антигістамінних засобів. Враховуючи ускладнення при введенні гістаміну дигідрохлориду, в даний час для проби широко застосовують пентогастрин у дозі 6 мг/кг.

Діагностичне значення має і визначення в шлунковому соку молочної кислоти, яка може утворюватись внаслідок молочнокислого бродіння при відсутності соляної кислоти і зустрічається при злоякісних пухлинах шлунка, в яких гліколіз відбувається за анаеробним типом з утворенням молочної кислоти. Наявність молочної кислоти не є патогномонічною ознакою раку шлунка, але потребує детального обстеження хворого.

У даний час в літературі наводяться такі показники секреторної функції шлунка.

1. Базальне виділення соляної кислоти (ВАО) за 1 год:
  - а) 2 ммоль – норма, виразка, рак шлунка;
  - б) 2-5 ммоль – норма, виразка шлунка, дванадцятипалої кишки;
  - в) 5 ммоль і вище – виразка дванадцятипалої кишки;
  - г) 20 ммоль і вище – синдром Золлінгера-Еллісона.
2. Максимальне виділення соляної кислоти за 1 год (МАО):
  - а) 0 ммоль – істинна ахлоргідрія, гастрит, рак шлунка;
  - б) 1-20 ммоль – норма, виразка шлунка, рак шлунка;
  - в) 20-25 ммоль – виразка дванадцятипалої кишки;

- г) 35-60 ммоль – виразка дванадцятипалої кишки, синдром Золлінгера-Еллісона;
  - д) 60 ммоль – синдром Золлінгера-Еллісона.
3. Співвідношення ВАО і МАО:
- а) ВАО менше МАО на 20 % – норма, виразка шлунка, рак шлунка;
  - б) ВАО складає 20-40 % МАО – виразка шлунка або дванадцятипалої кишки;
  - в) ВАО складає 40-60 % МАО – виразка дванадцятипалої кишки, синдром Золлінгера-Еллісона;
  - г) ВАО більше МАО на 60 % – синдром Золлінгера-Еллісона.

Для дослідження шлункової секреції застосовують радіотелеметрію і рН-метрію. Сутність методу полягає в тому, що в просвіт шлунка вміщують мініатюрний радіопередавач, коливальний контур якого реагує на зміни рН середовища. Сигнали передавача приймаються приймально-реєструвальним апаратом і у формі кривої фіксуються на стрічці самописця. Той же принцип інтрагастрального визначення концентрації водневих іонів використовується в рН-метричному зонді. Отримані дані аналогічні радіометричним, але зонд дозволяє реєструвати рН одночасно в різних відділах шлунка. У нормі базальний рівень рН в тілі шлунка складає 3,0-2,0, після стимуляції гістаміном – 2,0-1,0, в антральному відділі, відповідно, 7,0-6,0 і 6,0-5,0. Між аспіраційним та рН-метричним дослідженнями шлункового соку існує принципова відмінність. Результати обох методів не зовсім збігаються, але доповнюють один одного.

Дослідження моторики шлунка проводиться за допомогою балонографічного методу, методу відкритого катетера, електрогастрографії.

Суть балонографічного методу полягає в реєстрації внутрішньошлункового тиску, коливання якого значною мірою залежать від перистальтики шлунка. Базальний рівень тиску характеризує тонус шлунка. Заповнений повітрям гумовий балон об'ємом 1-4 мл, з'єднаний системою трубок з датчиком тиску і реєструвальним апаратом, фіксує дані моторики. При аналізі отриманих даних оцінюють ритм, силу скорочень, частоту перистальтичних хвиль за одиницю часу.

Метод відкритого катетера дозволяє реєструвати внутрішньошлунковий тиск. Декілька катетерів, з'єднаних разом, що відкриваються в просвіт шлунка або кишки в різних ділянках, використовують для визначення градієнта тиску як головного фактора, який визначає моторно-евакуаторну функцію шлунка та кишечника.

Електрогастрографія, електроентерографія дозволяють реєструвати потенціали з поверхні тіла пацієнта за допомогою вітчизняних апаратів ЕЕГ-3, ЕЕГ-4. Система фільтрів допомагає виділити вузький діапазон біопотенціалів, які характеризують рухову активність шлунка та дванадцятипалої кишки. При аналізі гастроентерограм враховують частоту, ритм і амплітуду потенціалів. Проте метод не завжди дає повну інформацію про тонус шлунка, дванадцятипалої кишки і їх скоротливу здатність. Застосовується в комплексі досліджень моторно-евакуаторної функції шлунка.

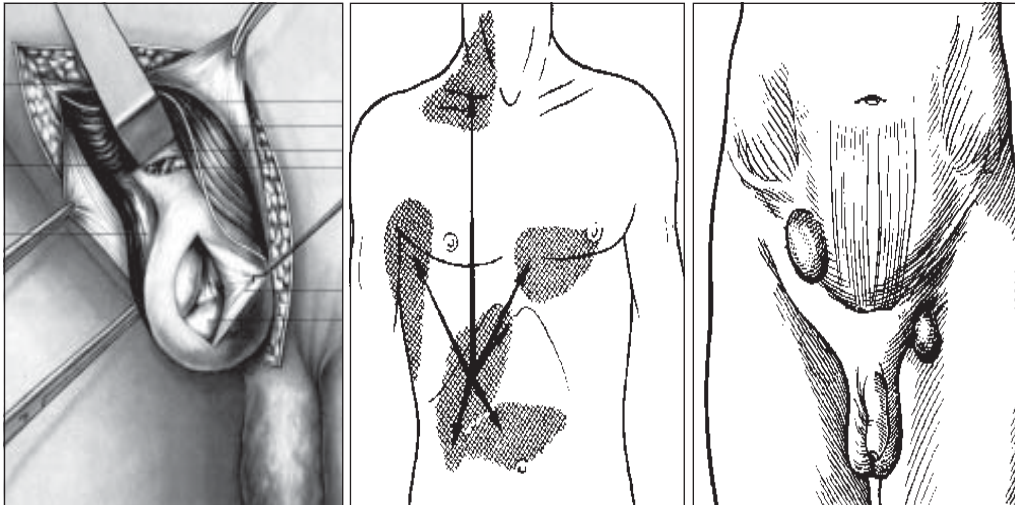
Рентгеноскопія та рентгенографія належать до найважливіших методів дослідження шлунка та дванадцятипалої кишки. Вони дозволяють визначити їх форму, величину, розміщення, локалізацію виразки, пухлини, рельєф слизової оболонки органів і їх функціональний стан.

Оглядова рентгенографія черевної порожнини дає можливість виявити в черевній порожнині газ, рентгеноконтрастні сторонні тіла в шлунку. При відповідній клінічній картині наявність вільного газу під куполом діафрагми свідчить про перфоративну виразку шлунка або дванадцятипалої кишки. Рентгенологічне дослідження з контрастними речовинами дозволяє визначити форму, розміщення органа, рельєф слизової. Після прийому невеликої кількості контрастної речовини вивчають рельєф слизової оболонки, при тугому заповненні шлунка визначають форму, величину, контури, рухомість, евакуацію, больові точки, патологічні зміни (симптом ніші, дефект наповнення та ін.).

*Helicobacter pylori* можна виявити шляхом гістологічного дослідження біопсійного матеріалу з країв виразки, фарбування за Грамом або Романовським-Гімзою. Враховуючи виражену уреазну активність, яка відрізняє *Helicobacter pylori* від інших мікроорганізмів, розроблено спеціальні тести:

1. Комерційний тест “CLO-test”, який випускає фірма “Дельта” (Австралія), чутливість тесту – до 100 %.
2. Визначення *Helicobacter pylori* за допомогою середовища Закса, яке включає розчин А (4 мл 90° етилового спирту, 4 мл дистильованої води, 2 г сечовини) і розчин В (0,1 г NaCl, 0,1 г однозаміщеного фосфату К, 0,1 г двозаміщеного фосфату К, 10 мл 0,2 % розчину фенолового червоного). Співвідношення розчинів А:В=1:2, додають біоптат з виразки, ставлять в термостат; зміна кольору з жовтого на рожевий через декілька годин свідчить про наявність *Helicobacter pylori*.
3. Тест з пероральним прийомом сечовини, попередньо міченої  $C^{13}$ ,  $C^{14}$ . Вуглекислий газ визначається в пробах повітря, яке видихаємо. За кількістю  $C^{13}$ ,  $C^{14}$  визначаємо наявність *Helicobacter pylori* та ефективність проведеної антибактеріальної терапії.
4. Спрощений тест (А.О. Нестеренко, 1990). Біоптат вводимо в пробірку з 0,15-0,20 мл реактиву, який включає: 10 мл 0,5 % розчину фенолфталеїну, 2 г сечовини, азид натрію 0,02, 0,01 М фосфатного буферного розчину з рН-6,5 – 100 мл. Зміна кольору з жовтого на червоно-фіолетовий свідчить про наявність уреазної активності. Чутливість тесту – до 90 %.

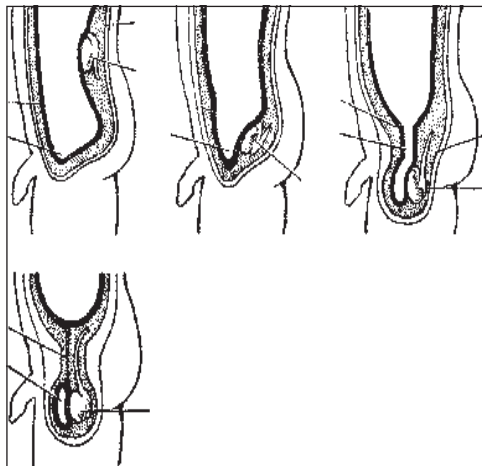
Основним методом діагностики виразкової хвороби шлунка та дванадцятипалої кишки був рентгенологічний, який ґрунтувався на виявленні прямих і непрямих ознак, які відображають анатомічні зміни, викликані виразковим процесом, і функціональні порушення. Прямий симптом виразки – ніша Гаудека, яка є додатковою тінню (плюс-тінь), що виступає за контури шлунка (рис. 3.11, 3.12, 3.13). Біля ніші можна часто спостерігати конвергенцію складок (рис. 3.14). Запальний вал (рис. 3.15), ніша рентгенологічно спостерігаються у 80 % хворих. Певні труднощі виникають при виявленні ніші при



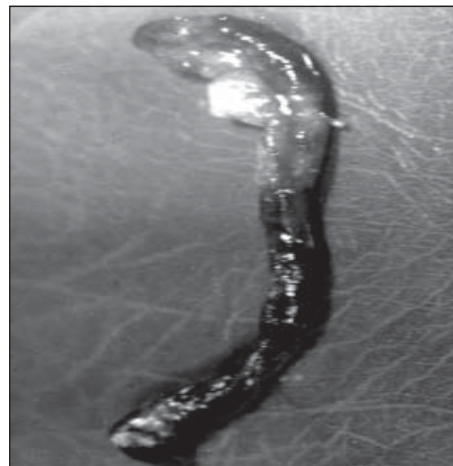**Рис. 3.11.** Ніша по малій кривизні шлунка при хронічній виразці. Гастритичні зміни рельєфу слизової.

**Рис. 3.12.** Виразка пілоруса. У верхньому його контурі – ніша.

**Рис. 3.13.** Подвійна виразка шлунка. По малій кривизні в середньому відділі – дві виразкові ніші.



**Рис. 3.14.** Прицільний знімок ніші по малій кривизні шлунка. Чітко видно конвергенцію складок слизової до ніші. Тривалість захворювання – близько 8 років.



**Рис. 3.15.** Ніша по малій кривизні шлунка при гострій виразці. Гострокінцева ніша із заглибленням біля її основи – запальним валом. Тривалість захворювання – близько 2 тижнів.

плоских виразках передньої та задньої стінок шлунка, виразках кардіального відділу, коли має місце порушення евакуації в результаті спазму або стенозу пілоруса. До непрямих ознак відносять деформації шлунка і дванадцятипалої кишки, зміни тону, порушення моторної та евакуаторної функцій шлунка,



зміни рельєфу слизової; при виразці дванадцятипалої кишки – вільний пілорус, порушення моторної функції дванадцятипалої кишки (швидка або сповільнена евакуація), зубчатість її контурів, наявність спастичних скорочень. Непрямі ознаки мають значення при динамічному спостереженні за виразкою, діагностованою за допомогою прямих ознак.

Основним методом діагностики на даний час є ЕГДС.

Ендоскопічна картина при виразковій хворобі залежить від локалізації процесу, стадії загоєння або загострення. У гострій стадії виразка має округлу або овальну форму, краї її припідняті у вигляді валу внаслідок запалення й інфільтрації слизової оболонки. Краї виразки і поверхня слизової оболонки рівні. Схили виразкового кратера обривчасті, дно закрите фібринозними на шаруваннями. Із зменшенням запального процесу зменшується гіперемія навколо виразки, вал згладжується. Виразка стає менш глибокою. Виразки в процесі загоювання можуть мати різну форму, фрагментуватися. Як правило, рубцювання виразки призводить до деформації слизової оболонки органа. Добраякісність виразки підтверджується результатами дослідження біопсійного матеріалу з її країв.

#### *Диференційний діагноз*

У практичній діяльності лікаря виразкову хворобу слід диференціювати з неспецифічними (хронічний гастрит, дуоденіт і пілородуоденіт, рак шлунка) та специфічними захворюваннями (туберкульоз, сифіліс шлунка, лімфогранулематоз) шлунка, захворюваннями зовнішніх жовчовивідних шляхів (жовчнокам'яна хвороба, хронічний холецистит) та підшлункової залози (хронічний панкреатит, пухлинами підшлункової залози – синдром Цоллінгера), хворобами кишечника (дуоденостаз, дивертикули шлунка та дванадцятипалої кишки, хронічний апендицит, хронічний гастроентерит), внутрішніми та зовнішніми грижами (діафрагмальна, пупкова, білої лінії), симптоматичними виразками (стресові, медикаментозні, токсичні) (табл. 3.1, 3.2).

#### *Лікувальна тактика та вибір методу лікування*

Лікувальна тактика залежить від тривалості захворювання, тяжкості перебігу, наявності ускладнень.

Консервативне лікування виразкової хвороби шлунка і ДПК повинно бути індивідуальним, етіологічним, патогенетичним, комплексним, етапним.

Більшість хворих із неускладненою виразковою хворобою шлунка та ДПК підлягає консервативній терапії.

Серед показань до хірургічного лікування виділяють абсолютні, умовно-абсолютні і відносні.

О.Ф. Черноусов (1996) пропонує таку схему показань до оперативного лікування виразкової хвороби шлунка та ДПК.

Абсолютними показаннями до операції є тяжкі ускладнення виразкової хвороби: перфорація виразки, профузна кровотеча або кровотеча, яка не зу-

Таблиця 3.1

**Диференційний діагноз виразки ДПК і жовчнокам'яної хвороби  
(за Heggin)**

	<b>Виразка ДПК</b>	<b>Жовчнокам'яна хвороба</b>
Стать	Переважаю чоловіки (80 %)	Переважаю жінки (80 %)
Тип конституції	Астенічний	Пікнічний
Сезонність	Весна-осінь	Немає
Фактори, які проваюють загострення	Часто психічні фактори	Часто огріхи в дієті
Тривалість загострення	Тижні	Дні
Переносимість молока	Добра	У більшості випадків досить погана
Переносимість шоколаду і яєць	Добра	Погана
Нудота, загальна слабкість	Відсутні	Часті
Іррадіація болю	В спину	В спину, плече
Локальні дані	Чітко обмежений спонтанний біль, який не посилюється при пальпації (середній відділ епігастрія і справа від нього)	Менш чітко обмежений біль при натискуванні нижче краю реберної дуги
ШОЕ	Сповільнена чи нормальна	Збільшена
Кількість еритроцитів	Часто підвищена	Нормальна
Сироватка крові	Нормальна	Жовтувата
Реакція на приховану кров у калі	У 50 % позитивна	Негативна
Фракційне дослідження шлункового вмісту	Підвищена кислотність, гіперсекреція	Кислотність нормальна або понижена
Дуоденальне зондування	Норма	Лейкоцити, кристали білірубину і холестерину
Рентгенологічні дані	Ніша чи деформація цибулини ДПК	Камені в жовчному міхурі, відсутність заповнення чи погана евакуація

пиняється консервативним шляхом, рубцево-виразковий стеноз воротаря і ДПК, малігнізація виразки.

Умовно-абсолютними показаннями до операції є виразки шлунка, які не піддаються комплексному консервативному лікуванню впродовж 2-3 місяців інтенсивної терапії, післябульбарні виразки ДПК, ускладнення: пенетрація і прикрита перфорація виразки, повторення виразкової кровотечі під час лікування або рецидивні кровотечі в анамнезі, перфорація виразки в анамнезі, відновлення клінічної картини виразкової хвороби, рецидивні виразки після ваготомії і резекції шлунка, гігантські та кальозні виразки.

Таблиця 3.2  
Диференційна діагностика найчастіших причин болю у верхній половині живота (за Hegglin)

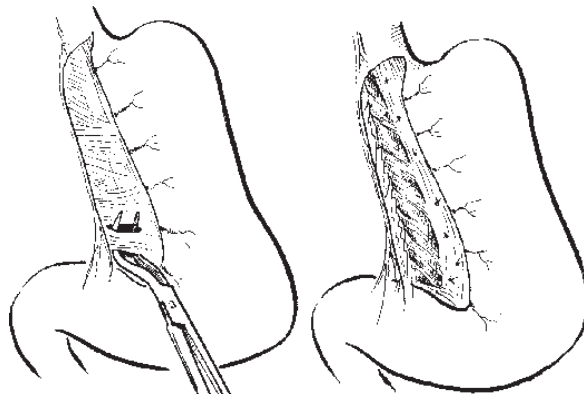
	Грижа стравохідного отвору діафрагми	Виразкова хвороба шлунка і дванадцятипалої кишки	Гастрит	Холестистит, холецистит, жовчнокам'яна хвороба	Хронічний панкреатит	Рак підшлункової залози	Ураження паренхіми печінки
Періодичність болю	Немає	Спостерігається з проміжками в кілька місяців	Можлива	Спостерігається, нерегулярні інтервали	Часто, нерегулярні інтервали, спалахами	Немає	Немає
Добовий ритм	Іноді нічний	Є	Є	Відсутній	Відсутній	Відсутній	Відсутній
Характер болю	Колькоподібний, залежить від положення тіла	Тривалий, колькоподібний	Не визначений	Колькоподібний	Не визначений	Тривалий із загостреннями	Не визначений
Тривалість болювого нападу	Хвилини, рідко години	1-2 години	Не визначена	1-2 години і більше	При каменях у протоках така ж, як при жовчних каменях	Біль постійний	-
Локалізація болю	Ділянка мечоподібного відростка, іррадіація в ділянку серця і шлунка	Лівий або правий епігастрій, часто чітко обмежена	Вся епігастральна ділянка без чітких меж	Праве підребер'я, іррадіація в спину, плече	Лівий середній відділ живота	Лівий середній відділ живота, край реберної дуги, спина	Не визначена
Залежність від прийому їжі	Нерідко покращення при рефлюксі езофагті	Покращення при виразковій хворобі дванадцятипалої кишки і покращення або погіршення при виразці шлунка	Покращення або погіршення	Незакономірна, виникнення нападу після прийому жирної їжі	Незакономірна, але часто є	Незакономірна	Відсутня

Продовження таблиці 3.2.

Нудота	Відсутня	Можлива	Є	Можлива	Можлива	Можлива	Можлива	Можлива
Пальпаторні дані	Відсутні	Обмежений біль при натискуванні зліва і справа від середньої лінії	Розлитий біль у верхній половині живота при натискуванні	Часто болочистість при натискуванні в ділянці жовчного міхура	Іноді болочистість при натискуванні в лівій середній частині живота	Іноді палюється пухлина (симптом Курвуазьє)	Збільшена болоча печінка	Можлива
Рентгенологічні дані	При відповідній техніці типовий симптом "перевернутого дзвона"	Типові	Дуже важкі для тлумачення	Типові	Недемонстраційні або є звапнення	При раку голівки часто розгорнута петля дванадцятипалої кишки, при раку хвостової частини – недемонстраційні дані або звуження лівого сечовода	Не характерні	
Найважливіші лабораторні дані	Не показові	Часто підвищена кислотність	Підвищена кислотність, анацидність	Іноді кристали в дуоденальному вмісті	Підвищення діастази тільки при загостреннях, зменшення панкреатичних ферментів в дуоденальному вмісті, патологічна цукрова крива після навантаження	Переважаю при функціональному дослідженні підшлункової залози порушення не виявляють	Печінкові функціональні проби	

Відносні показання включають: неускладнену виразку шлунка та ДПК з вираженим больовим синдромом і диспептичними проявами за умови неефективності всього комплексу консервативного лікування протягом 2-3 років та неускладнену виразкову хворобу шлунка і ДПК у поєднанні з іншими захворюваннями травного тракту, які вимагають оперативного лікування.

Основними принципами оперативного лікування виразкової хвороби шлунка та ДПК є: ліквідація кислотно-пептичного фактора, видалення виразки та покращання моторно-евакуаторної функції.



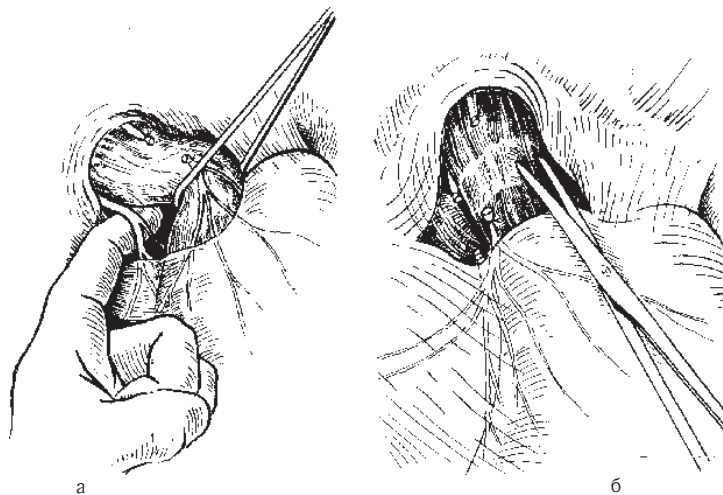
**Рис. 3.16.** Селективна проксимальна ваготомія. Перев'язка судин середнього шару малого сальника.

Методи операцій при виразковій хворобі залежать від локалізації виразки, наявності ускладнень, тривалості захворювання.

У хворих на виразкову хворобу виконують 2 типи оперативних втручань:

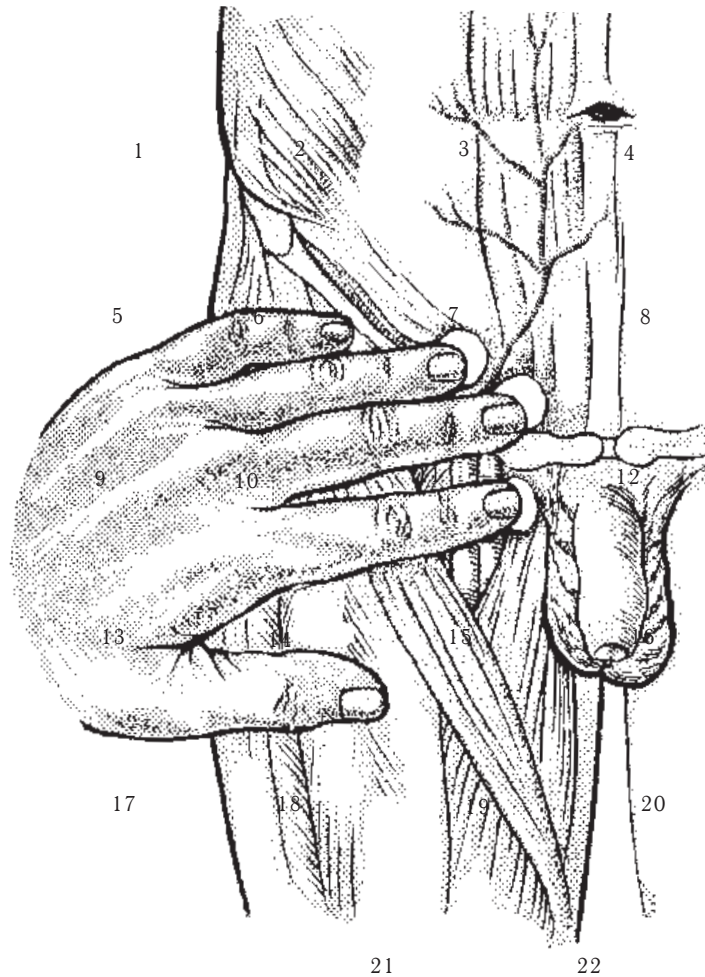
1. Органозберігаючі операції (ваготомії та ваготомії з дренажними операціями) (рис. 3.16, 3.17, 3.18, 3.19).

2. Резекційні типи оперативних втручань (спосіб Більрот I чи II) (рис. 3.20, 3.21).

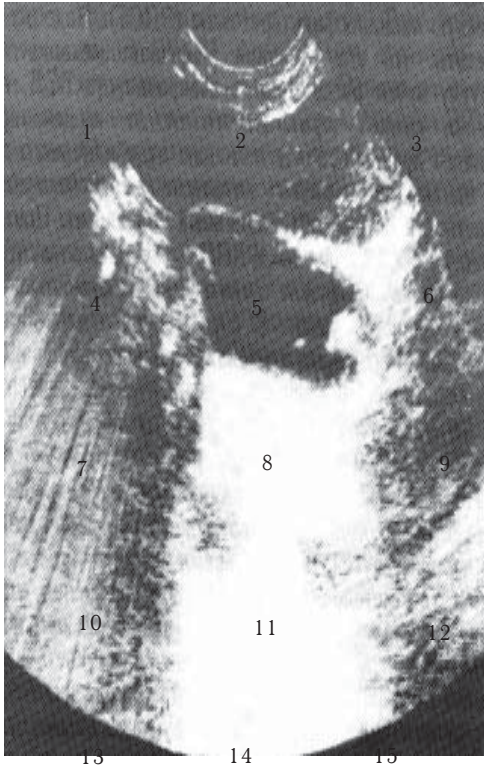


**Рис. 3.17.** Ствобурава ваготомія: а) пересікання переднього (лівого) блукаючого нерва, виведення заднього (правого) блукаючого нерва пальцем із клітковини позаду стравоходу; б) пересікання дрібних інтрамуральних гілок блукаючих нервів.

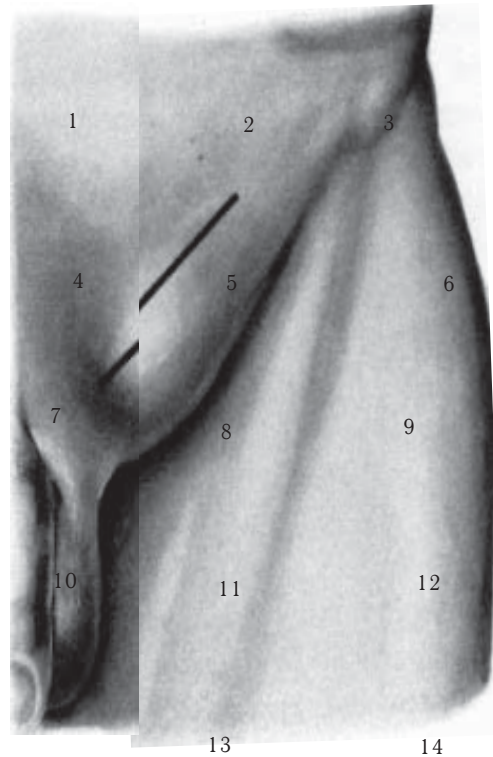




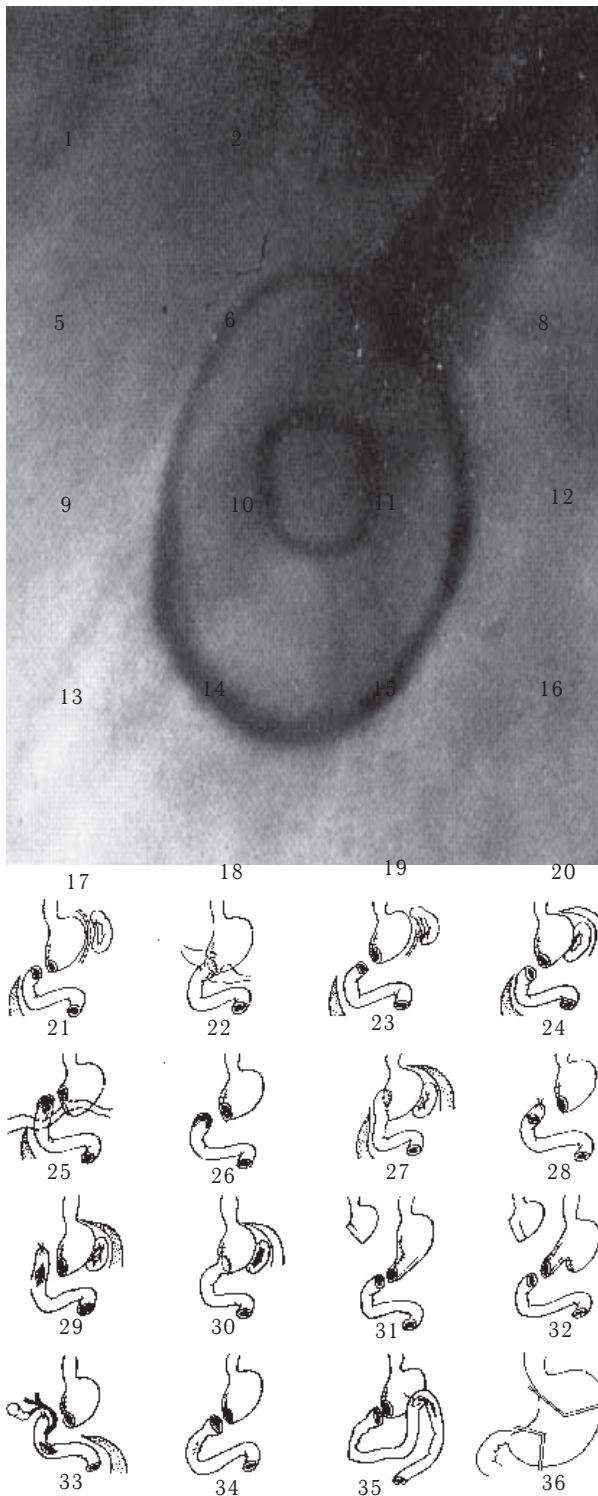
**Рис. 3.18. Методи хірургічного лікування виразкової хвороби дванадцятипалої кишки:**  
 1 – резекція шлунка за Більротом-I; 2 – резекція шлунка за Більротом-II; 3 – резекція шлунка з тонкокишковою вставкою за Захаровим; 4 – стовбурова ваготомія з гастроентеростомією (за Dragstedt); 5 – резекція дна шлунка з гастротомією (за Wangensteen); 6 – резекція шлунка за Більротом-II з ваготомією; 7 – стовбурова ваготомія з пілоропластиком за Гейнеке-Микуличем (за Weinberg); 8 – сегментарна резекція тіла шлунка з пілоропластиком (за Wangensteen); 9 – проксимальна резекція шлунка за Deloyers; 10 – стовбурова ваготомія з гастродуоденостомією (за Lagrot); 11 – селективна ваготомія і антрумектомія (за Martin, Kirk, Grassi); 12 – сегментарна резекція шлунка (за Ferguson); 13 – селективна ваготомія з пілоропластиком за Гейнеке-Микуличем (за Burge); 14 – селективна ваготомія з пілоропластиком за Фіннеєм (за Griffith); 15 – стовбурова ваготомія з пілоропластиком за Фіннеєм (за Hendry); 16 – селективна ваготомія з антрумектомією за Більротом-I (за Harkin, Nyhus); 17 – селективна ваготомія, сегментарна резекція шлунка, пілоропластика (за Wangensteen-Berne); 18 – резекція шлунка із збереженням воротаря (за О.О. Шалімовим); 19 – селективна ваготомія, гастродуоденостомія (за Schreiber); 20 – селективна ваготомія, антрумектомія із збереженням воротаря (за О.О. Шалімовим); 21 – селективна проксимальна ваготомія з пілоропластиком за Гейнеке-Микуличем (за Holle); 22 – селективна проксимальна ваготомія з резекцією шлунка за Більротом-I.



**Рис. 3.19. Варіанти пілоропластики.**  
 1 – за Гейнеке-Микуличем; 2 – за Фіннеєм;  
 3 – за Judd-Horsley; 4 – за Weber-Брайцевим;  
 5 – за Strauss; 6 – за Paug; 7 – за Deaver-Burden;  
 8 – за Weinberg; 9 – за Mochel;  
 10 – за Aust; 11 – за Judd Tanaka; 12 – за Ballinger-Solanke;  
 13 – за Imparto- Hauson;  
 14 – за Burry, Hill; 15 – за Qvist.



**Рис. 3.20. Методи хірургічного лікування виразкової хвороби шлунка:** 1 – резекція шлунка за Більротом-I; 2 – резекція шлунка за Більротом-II; 3 – резекція кардіальної частини шлунка; 4 – ступінчаста резекція шлунка (за Shoemaker, Schmieden, Pfuchet); 5 – резекція шлунка за Kelling-Madlener; 6 – резекція шлунка з тонкокишковою вставкою за Захаровим; 7 – операція Ніссена; 8 – ваготомія з пілоропластиком (за Farris, Smith); 9 – резекція шлунка зі збереженням воротаря (за О.О. Шалімовим); 10 – ваготомія, клиноподібна резекція виразки, пілоропластика (за Zollinger); 11 – операція Ніссена; 12 – селективна ваготомія, антрумектомія із збереженням воротаря (за О.О. Шалімовим); 13 – резекція кардіальної частини шлунка, селективна ваготомія, гастродуоденостомія (за О.О. Шалімовим); 14 – селективна проксимальна ваготомія, клиноподібна резекція виразки, пілоропластика (за Holle).



**Рис. 21. Модифікації резекції шлунка за Більротом-I:**

1 – Pean, Billroth; 2 – Rydygier, Billroth; 3 – Kocher; 4 – Schoemaker, Schmieden, Pauchet; 5, 6 – Haberer; 7 – Goepel, Babcock; 8 – Finsterer; 9 – Kutscha-Lisserg, Pototschnig; 10 – Ito i Soyesuna; 11 – Horsley; 12 – Leriche; 13 – Lundblad; 14 – Winkelbauer; 15 – Oliani; 16 – Kirschner; 17 – Mirirri; 18 – Flechtenmacher; 19 – А.І. Лаббок; 20 – Shoemaker; 21 – Corriego i Bayer; 22 – Vician; 23 – Stemens; 24 – О.О. Шалімова; 25 – Tomoda; 26 – Г.П. Зайцева; 27 – О.О. Шалімова; 28 – Andreoiu; 29, 30 – О.О. Шалімова; 31, 32 – Г.А. Хая; 33 – Orr; 34, 35 – Г.С. Топровера; 36 – Zacho, Amdrup.

## 3.2. УСКЛАДНЕНА ВИРАЗКОВА ХВОРОБА ШЛУНКА ТА ДВАНАДЦЯТИПАЛОЇ КИШКИ

### 3.2.1. Проривна виразка

Під **перфорацією** (проривом) виразки шлунка та дванадцятипалої кишки розуміють прорив виразки у вільну черевну порожнину з надходженням у неї шлунково-дуоденального вмісту і повітря. Серед інших ускладнень виразкової хвороби шлунка та дванадцятипалої кишки перфорація виразки займає перше місце за безпосередньою загрозою для хворого у зв'язку зі швидким розвитком розлитого перитоніту.

Ускладнення перфорацією виразкової хвороби зустрічається у 5-10 % хворих, а серед інших ускладнень вона складає 20-25 % випадків. Перфорація виразок трапляється частіше у чоловіків, ніж у жінок (10:1). Більшість хворих з перфоративною виразкою припадає на вік 20-40 років. У молодому віці частіше перфорує виразки дванадцятипалої кишки, в середньому та похилому – виразки шлункової локалізації. Перфорація виразок зустрічається здебільшого навесні і восени (56-76 %), що пов'язано із загостренням виразкової хвороби в ці періоди, авітамінозом, впливом кліматичних факторів.

#### *Етіологія і патогенез*

Основні причини виникнення перфорації гастродуоденальних виразок можна поділити на сприяючі і викликаючі.

До сприяючих причин виникнення перфорації гастродуоденальних виразок відносять загострення виразкової хвороби, яке супроводжується прогресуючим процесом деструкції і некрозу стінки шлунка або дванадцятипалої кишки.

Іншими факторами, які сприяють перфорації, є фізичне навантаження, переповнення шлунка їжею, зловживання алкоголем, нервово-психічні порушення в організмі (стреси), які призводять до підвищення внутрішньочеревного, внутрішньошлункового тиску, викликають підвищення секреції з високою кислотністю шлункового соку.

До викликаючих факторів відносять проникнення у виразку вірулентної інфекції, виникнення місцевої гіперергічної реакції, яка викликає тромбоз вен. Тромбоз, тромбофлебіт вен шлунка як місцева реакція на аутоімунний процес призводять до виникнення перфорації.

Перфорація гастродуоденальних виразок призводить до постійного надходження в черевну порожнину гастродуоденального вмісту, який діє на очеревину як хімічний, фізичний, а потім і бактеріальний подразник. У перші шість годин у зв'язку з бактерицидною дією шлункового соку виникає асептичне запалення. Клінічна картина і порушення в організмі нагадують патогенез та клініку шоку, що дало можливість назвати цю стадію шоковою.

З моменту, коли витікання вмісту шлунка або дванадцятипалої кишки припиняється і його бактерицидна дія закінчується, внаслідок порезу нерво-

вих закінчень очередини (6-12 год) зникають кардинальні ознаки перфорації. Стан хворого покращується, настає період уявного благополуччя. З розвитком бактеріального перитоніту, викликаного стрептококом, стафілококом, кишковою паличкою тощо, запальний процес переходить у третю стадію – прогресуючого перитоніту.

У деяких випадках перфоративний отвір невеликих розмірів може через певний час прикритися фібрином, сальником. При цьому загальний запальний процес обмежується і набуває локального характеру – виникає прикрита перфоративна виразка.

### *К л а с и ф і к а ц і я*

Враховуючи етіологічні фактори, локалізацію та перебіг перфоративних виразок, більшість хірургів використовує таку класифікацію перфоративних гастродуоденальних виразок (О.О. Шалімов, 1987).

За етіологією: виразкові і медикаментозні.

За локалізацією: виразки шлунка – передньої, задньої стінок, малої кривизни – антральні, препілоричні, пілоричні, кардіальні; виразки дванадцятипалої кишки – передньої, задньої стінок.

За перебігом: перфорація у вільну черевну порожнину, прикриті перфорації, атипові перфорації.

За клінічними стадіями: шокова, уявного благополуччя, перитоніту.

### *К л і н і ч н а с и м п т о м а т и к а*

У більшості хворих перфорація виразок шлунка та дванадцятипалої кишки виникає раптово, супроводжується різким болем у животі і клінічною картиною гострого перитоніту. Біль буває настільки сильним, що хворі порівнюють його з ударом багнета. Він має постійний характер, локалізується спочатку в епігастральній ділянці, потім поширюється по всьому животі, частіше по його правому боковому каналі.

Внаслідок подразнення шлунково-дуоденальним вмістом закінчень діафрагмального нерва у 30-40 % хворих біль іррадіює в праве або ліве плече, лопатку, надключичні ділянки, залежно від локалізації перфорації шлунка чи дванадцятипалої кишки (симптом Елекера).

У 80-90 % хворих до перфорації можна виявити виразковий анамнез або невизначені шлункові скарги, на фоні яких настає перфорація. Вона може настати і в період ремісії. У 10-15 % хворих трапляються безанамнезні (“німі”) перфоративні виразки, коли перфорація є першим симптомом виразкової хвороби. У 50-60 % випадків хворі помічають продромальні симптоми перфорації або загострення виразкової хвороби (посилення болю, загальна слабкість, нудота, блювання, субфебрильна температура та ін.), що описано в літературі як передперфоративний стан. До загальних симптомів перфоративної виразки відносять нудоту, спрагу, сухість у роті. У 30-40 % хворих буває блювання рефлекторного характеру, яке частішає при прогресуванні перитоніту, має місце затримка газів, випорожнень.



Стан хворих завжди тяжкий. Вони займають вимушене положення на спині або на боці з приведеними до живота ногами, попереджують найменші рухи, які посилюють біль. Вираз обличчя страждальний. Спостерігають блідість шкірних покривів, холодний піт на обличчі, похолодання кінцівок. Дихання часте, поверхневе, хворий не може зробити глибокого вдиху. З моменту настання перфорації пульс сповільнений або нормальний, артеріальний тиск понижений. Температура тіла спочатку нормальна або субфебрильна, при прогресуванні перитоніту підвищується разом із прискоренням пульсу.

Живіт при огляді плоский або втягнутий. Передня черевна стінка не бере участі в акті дихання. У 40-50 % випадків у хворих виявляють симптом Чугуєва: поперечна складка шкіри на рівні або вище пупка.

Із аускультативних симптомів у діагностиці перфоративної виразки має значення посилення перистальтичних шумів після перфорації, які потім стають слабшими і навіть повністю зникають, у зв'язку з розвитком і прогресуванням перитоніту визначається проведення серцевих тонів до пупка (симптом Гюстена).

Іншим постійним симптомом перфоративної виразки є напруження м'язів передньої черевної стінки. Воно може поширюватись на весь живіт, рідше — лише на верхні відділи. Тільки в деяких випадках у хворих похилого віку напруження м'язів може бути відсутнім або нечітко вираженим.

Постійне напруження м'язів передньої черевної стінки характеризується образним висловом — “дошкоподібний живіт”. Різке напруження м'язів передньої черевної стінки спостерігають у 95-98 % хворих із перфоративною виразкою, воно поєднується з різко позитивними симптомами подразнення очеревини (Щоткіна-Блюмберга, Роздольського).

При перкусії замість звичайного притуплення над ділянкою печінки виявляють зменшення печінкової тупості або її зникнення (позитивний симптом Спіжарного, який виявляють у 65-70 % хворих). У зв'язку з наявністю вільної рідини в черевній порожнині можна спостерігати притуплення перкуторного звуку в бокових відділах живота (симптом де Кервена).

При пальцевому дослідженні прямої кишки виявляють різку болючість, нависання передньої стінки прямої кишки (симптом Куленкампа), при вагінальному обстеженні — різку болючість заднього склепіння піхви (симптом Промтова).

Фактори, які визначають клініку гастродуоденальних перфоративних виразок:

1. Стадія клінічного перебігу (шоку, уявного благополуччя, перитоніту).
2. Захисні особливості організму при перфорації (прикрита перфорація, атипіві перфорації).
3. Поєднання перфорації з іншими ускладненнями виразкової хвороби.

До основних симптомів належать:

1. Раптове виникнення різкого болю у верхньому відділі живота (багнетоподібний біль).

2. Наявність типового виразкового анамнезу або невизначених шлункових скарг (85-90 % хворих).
  3. “Дошкоподібне” напруження передньої черевної стінки.  
Ці симптоми об’єднуються в триаду Мондора.  
Другорядні симптоми характеризуються:
    1. Загальними порушеннями: утрудненим диханням, брадикардією з переходом в тахікардію, зниженням артеріального тиску.
    2. Функціональними порушеннями: одноразовим блюванням, спрагою, сухістю у роті, загальною слабкістю, затримкою випорожнень.
    3. Об’єктивними змінами, які виявляються при обстеженні хворого:
      - 3.1. Вимушеним положенням тіла з приведеними до живота ногами.
      - 3.2. Блідістю шкірних покривів.
      - 3.3. Холодним липким потом.
      - 3.4. Патогномонічними симптомами:
        - а) симптомом Щоткіна-Блюмберга;
        - б) гіперестезією шкіри живота;
        - в) зникненням або зменшенням печінкової тупості (симптоми Спіжарного, Жобера);
        - г) підтягуванням яєчок до зовнішнього отвору пахового каналу (симптом Бернштейна);
        - д) “симптомом плеску”, який виявляється при перкусії епігастральної ділянки;
      - е) відчуттям при пальпації поштовху газів, які проникають через перфоративний отвір (симптом Юдіна);
      - є) шумом тертя діафрагми, який виникає при скупченні шлункового вмісту між діафрагмою і роздутим шлунком (симптом Бруннера);
      - ж) триадою Гюстена: проведенням серцевих тонів до пупка, перитонеальним тертям, яке нагадує шум тертя плеври в ділянці краю реберної дуги, металічним шумом, який виникає на вдиху і пов’язаний з наявністю вільного газу, що виходить через перфоративний отвір.
- Прикрита перфорація виразок зустрічається в 5-8 % випадків, коли перфоративний отвір невеликих розмірів і в шлунку мало вмісту в момент перфорації, при сприятливому взаєморозташуванні сусідніх органів, для прикриття перфоративного отвору сальником, фібрином, печінкою.
- У клінічній картині прикритої перфорації за перебігом розрізняють дві стадії:
1. Стадію перфорації, коли шлунково-дуоденальний вміст вільно виливається в черевну порожнину. Клініка в даний період нічим не відрізняється від типової перфорації.
  2. Стадію зменшення клінічних симптомів, при якій перфоративний отвір прикривається і вміст шлунка або дванадцятипалої кишки більше не виливається в черевну порожнину. Клінічний перебіг перфорації ніби зупиняється:

стихає біль, покращується загальний стан, зменшується напруження м'язів. Але і в цій фазі залишається ряд симптомів, які вказують на перфорацію виразки: різного ступеня напруження м'язів в епігастрії або правому підребер'ї (симптом Ратнера-Вікера), біль при пальпації, перитонеальні симптоми, прискорення пульсу, зниження артеріального тиску, субфебрильна температура.

Якщо прикриття перфоративного отвору настало відразу після перфорації і в черевну порожнину потрапило мало вмісту, то наслідок перфорації може бути сприятливим при відповідному лікуванні. Але у більшості хворих прикриття буває нестійким, прикриваючий орган відходить від отвору і шлунково-дуоденальний вміст знову надходить у черевну порожнину, що має назву "двоментної перфорації". У частини хворих навіть при стійкому прикритті перфоративного отвору нерідко прогресує перитоніт або утворюються підпечінкові, піддіафрагмальні абсцеси, при яких тяжкість, складність і ризик операції не менші, ніж при перфоративній виразці.

Атипові перфорації виразок спостерігаються при високих перфораціях шлунка, при перфорації задньої стінки шлунка або дванадцятипалої кишки, при вираженому спайковому процесі у верхньому поверсі черевної порожнини.

При перфорації задньої стінки шлунка, коли вміст його виходить в сальникову сумку, а потім поступово через отвір Вінслова в черевну порожнину, а також при перфорації виразок дванадцятипалої кишки в заочеревинний простір можуть бути відсутні основні симптоми перфорації – гострий початок з болю у животі, "дошкоподібне" напруження м'язів, швидкий розвиток перитоніту. В окремих випадках при перфорації виразок кардії може мати місце підшкірна емфізема в надключичній ділянці зліва (симптом Подлага), при перфорації виразок задньої стінки дванадцятипалої кишки – підшкірна емфізема в ділянці пупка (симптом Вігіацо).

Атипово перебігають також виразки при перфорації у хворих із вираженим спайковим процесом у верхньому поверсі черевної порожнини, що зустрічається при повторних перфораціях виразок, перфорації пептичних виразок анастомозу або після інших операцій на органах черевної порожнини. Гастро-дуоденальний вміст в таких випадках потрапляє в обмежений зрощеннями простір, і клініка перфорації буває маловираженою.

Атипові перфорації можуть траплятися в осіб похилого віку при зниженні реактивності організму. Внаслідок переваги процесів гальмування в корі головного мозку над процесами збудження, в'ялості м'язів передньої черевної стінки, зниження реактивності організму захворювання перебігає без вираженої загальної і місцевої реакції. Напруження м'язів, біль при пальпації виражені слабо. Швидко наростають явища перитоніту, парезу кишечника, зміни у серцево-судинній, дихальній системах, печінці, нирках. Запізніле лікування при цьому проводять на фоні розлитого перитоніту з усіма його наслідками.

Поєднання перфорації з кровотоцею зустрічається рідко. При цьому перфорація і кровотеча можуть настати одночасно, виразка може перфорувати на фоні кровотечі або навпаки.

При поєднанні цих двох тяжких ускладнень виразкової хвороби, особливо, коли перфорація настала на фоні кровотечі, в ослабленого, знекровленого хворого клініка перфоративної виразки завжди атипова. Менш виражений больовий синдром і перитонеальні симптоми, може бути відсутнім напруження м'язів. Перфорація таких виразок частіше діагностується пізно, ризик операції значно збільшується, післяопераційна летальність у декілька разів вища (20-25 %), ніж при перфоративній або тільки кровоточивій виразці.

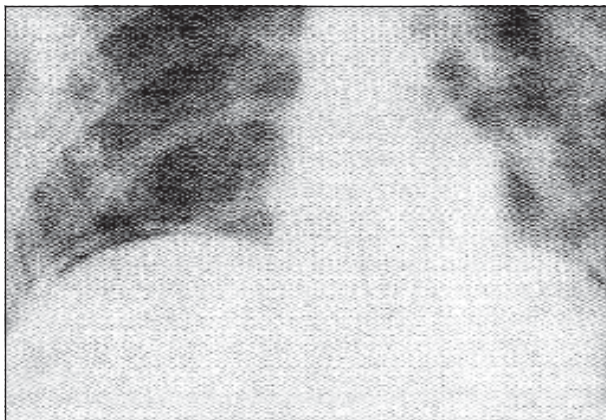
Утруднення в діагностиці перфоративних виразок виникають при безсимптомному перебізі виразкової хвороби ("німі" виразки). У даному випадку діагноз встановлюють на основі гострого початку захворювання і наявних клінічних симптомів.

#### *Лабораторні та інструментальні методи діагностики*

Лабораторні методи дослідження при перфоративній виразці не виявляють характерних змін у крові та сечі. Тільки при розвитку перитоніту з'являється гіперлейкоцитоз зі зсувом формули вліво.

Немає необхідності нераціонально розширювати показання до застосування інструментальних методів діагностики, яке потребує додаткового часу і може погіршити стан хворого. Етапність інструментального дослідження така:

1. Оглядова рентгеноскопія та рентгенографія черевної порожнини (піддіафрагмальні простори). Пневмоперитонеум виявляють в 42-80 % випадків (симптом Жобера) (рис. 3.22). Вільний газ під діафрагмою може симулювати інтерпозиція товстої кишки, характерна для гострого панкреатиту (симптом Хелатіді). Для виключення помилки слід змінити положення хворого.



**Рис. 3.22.** Пневмоперитонеум при перфорації виразки шлунка – вільний газ у черевній порожнині, серподібне просвітлення під обома куполами діафрагми.

При наявності вільного газу під діафрагмою після зміни положення хворого смужка газу зміщується, що не трапляється при інтерпозиції кишки.

2. Пневмогастрографія і пневмогастроманометрія. Метод включає введення в шлунок через зонд 400-500 мл кисню і вимірювання внутрішньошлункового тиску з наступним відсмоктуванням кисню. При цьому можливий пневмоперитонеум у піддіафрагмальному просторі.

3. Фіброгастродуоденоскопія. Дозволяє виявити виразку,

інколи перфоративний отвір у ній. Після цього обстеження при рентгенографії завжди виявляють вільний газ у черевній порожнині.

4. Контрастна гастрोगрафія проводиться шляхом введення в шлунок 40-60 мл водорозчинного контрасту (кардіотраст, урографін). Після цього здійснюють поліпозиційне обстеження на правому і лівому боках. При перфоративних виразках шлунка контрастна речовина затікає під печінку і в правий боковий канал живота. Перспективнішим є метод подвійного контрастування. Для цього після відсмоктування шлункового вмісту в шлунок вводять 400-600 мл повітря і 40-80 мл контрастної речовини.

5. Лапароцентез. Під місцевою анестезією проводять абдомінальну пункцію по середній лінії живота на 2-3 см нижче пупка під кутом 40° в напрямку до правого підребер'я за допомогою троакара. Після видалення стилета в гільзу вводять поліхлорвінілову трубку, з якої аспірується ексудат. Виконують діагностичну пробу І.І. Неймарка. До 2-3 крапель ексудату додають 4-5 крапель 10 % розчину йоду. Якщо в рідині є домішки шлункового вмісту, то під дією йоду він стає брудно-синім (наявність крохмалю).

6. Лапароскопія. Загальними у лапароскопічній картині перфоративної виразки є зміни звичайного співвідношення органів у зоні перфорації. Над ділянкою перфорації на передній стінці розташовується частина інфільтрованого сальника, який легко зміщується, відкриваючи перфоративний отвір. При цьому в черевній порожнині з'являється велика кількість мутної слизоподібної рідини, яка стає світлішою в міру віддалення від місця перфорації.

### *Диференційний діагноз*

Диференційну діагностику перфоративних виразок проводять із захворюваннями шлунка (загострення виразкової хвороби, гостра флегмона, заворот, перфорація злоякісних пухлин); жовчного міхура, підшлункової залози (гострий холецистит, печінкова колика, гострий панкреатит); кишечника (гострий апендицит, гостра кишкова непрохідність); серцево-судинної системи (тромбоз і емболія судин брижі, розшарувальна аневризма черевної аорти, інфаркт міокарда); дихальної системи (базальна пневмонія, плеврит); нирок (ниркова колика) (табл. 3.3).

### *Лікувальна тактика та вибір методу лікування*

Всі хворі з підозрою на перфоративну виразку шлунка або дванадцятипалої кишки підлягають негайній госпіталізації в хірургічний стаціонар. До даної групи належать хворі з так званими "передперфоративними станами".

Основний метод лікування перфоративних гастродуоденальних виразок — тільки оперативний. Показання до операції абсолютні (життєві), а результати лікування залежать від своєчасності оперативного втручання. Після операції в перші 6 годин летальність практично дорівнює нулю і досягає 20-30 % після 12-24 год з моменту перфорації. Протипоказанням до операції може бути лише агональний стан хворого. При прикритій перфоративній виразці шлунка лікувальна тактика може бути різною, залежно від часу звертання за медичною допомогою. Якщо хворий звернувся в перші 48 год, то, незалежно



Таблиця 3.3  
Основні ознаки гострих захворювань черевної порожнини.

Ознаки	Перфоративна виразка шлунка і дванадцятипалої кишки	Гострий холецистит	Гострий панкреатит	Гострий апендицит	Кишкова непрохідність	Ниркова колика	Харчове отруєння	Порушена позамагкова вагітність	Гостре запалення датків у жінок	Перитоніт
Початок	Раптовий	Гострий або поступовий	Гострий	Гострий	Гострий	Гострий	Гострий	Раптовий	Гострий або поступовий	Гострий
Локалізація болу	Епігастральна ділянка	Праве підребер'я	Епігастральна ділянка	Спочатку епігастральна ділянка або мезогастрий, потім права здухвинна ділянка	Різноманітна залежно від місця непрохідності	Права або ліва половина живота та поперекової ділянки	У верхній частині живота або повсюду	Права або ліва здухвинно-пахова ділянка	Здухвинна ділянка або внизу живота	Розлитий
Характер болу	Раптовий, дуже сильний (удар кинджалом)	Постійний, наростаючий	Дуже сильний, постійний, наростаючий, оперізуючий	Поступово наростаючий	Переймоподібний або постійний	Дуже сильний, нападаючий	Незначний залежно від ступеня отруєння	Сильний, нападаючий, рідко постійний	Постійний, посилюється при рухах	Постійний, наростаючий

Продовження таблиці 3.3

Іррадіація болю	В надпліччя (френікусимптом)	У праве плече, лопатку	У поперек, лопатку, стегно	Відсутня	Відсутня	У поперек, лопатку, стегно	Відсутня	У поперек, куприк, пряму кишку	У поперек, куприк, пряму кишку	У поперек, куприк, пряму кишку	Відсутня
Блювання	На початку відсутнє	Часто на початку їжі, а потім жовчо	Часто	Буває нерідко	Часто	Часто	Часто харчовими масами, виникає разом з болем	Відсутнє	Відсутнє	Часте, інколи невгамовне	
Випорожнення та гази	Затримка	Часто затримка	Часто затримка	Іноді затримка	Відсутні	Затримка	Часті рідкі випорожнення	Без змін	Без змін	Відсутні	
Патогномічні ознаки (симптоми)	Симптом Ортнера, Захар'їна, Мерфі, Мюссі-Георгієвського	Симптоми Грея-Турнера, Мондора, Холстеда, Чухрієнко, Мей-Робсона, Воскреснського	Симптоми Грея-Турнера, Мондора, Холстеда, Чухрієнко, Мей-Робсона, Воскреснського	Симптоми Ровзінга, Сітковського, Бартом'є-Міхельсона, Воскреснського	Симптоми Валя, Склярова, Обухівської лікарні, Шімана-Дансе, Гаші, Клойбера	Симптом Пастернацького	Немає	Симптом Куленкампа	Симптом Коупа	Немає	
Симптом Щоткіна-Блюмберга	Відсутній або виражений в правому підбер'ї	Виражений більшою чи меншою мірою	Виражений більшою чи меншою мірою	Позитивний при деструктивних формах	Негативний	Негативний	Негативний	Негативний	Інколи виявляється	Різко виражений	

Продовження таблиці 3.3.

Напруження м'язів	Дуже сильне, "дошкоповідний живіт"	У правому підребер'ї при деструктивних формах	Часто відсутнє або нерізно виражене	В правій ділянці при деструктивних формах	Відсутнє або з'являється лише при розвитку перитоніту	Відсутнє	Відсутнє	Часто відсутнє	Іноді виражене тією чи іншою мірою	По всьому живіт
Перкусія	Без змін або тимпаніт в ділянці печінки	Без змін	Без змін	Без змін, при наявності інфільтрату пригуплення	Високий тимпаніт	Без змін	Тимпаніт	Іноді пригуплення в нижніх відділах живота	Без змін	Тимпаніт за наявності випоту пригуплення
Аускультация (кишкові шуми)	Без змін	Без змін	Послаблені або відсутні	Без змін	Посилені на початкових стадіях	Без змін	Посилені	Без змін	Без змін	Послаблення або повне зникнення (мертва тиша)
Пульс	Повільний, слабого наповнення, потім пригуплення скорений	Прискорений	Прискорений, слабого наповнення	Прискорений або нормальний	Переважно без змін	Прискорений, інколи слабого наповнення	Прискорений або нормальний	Частий, слабого наповнення	Прискорений або нормальний	Прискорений, "обганяє" температуру
Температура	Нормальна, підвищується при розвитку перитоніту	Підвищена	У більшості випадків нормальна або незначно підвищена	Часто підвищена	На початку нормальна, підвищується при розвитку перитоніту	Нормальна або незначно підвищена	Підвищена	Нормальна або понижена	Підвищена	Підвищена

від стану хворого і вираженості клінічної картини, показане оперативне лікування. Після 48 год з моменту настання перфорації при задовільному стані хворого і відсутності перитонеальних симптомів можна утриматись від операції. Беручи до уваги, що безпосередня загроза життю минула, можна лікувати хворого консервативно, а в подальшому провести планове оперативне втручання.

Консервативне лікування перфоративних виразок за методом Тейлора може бути застосоване у виняткових випадках – при категоричній відмові хворого від операції, при відсутності хірурга. Тоді лікування спрямоване на передопераційну підготовку хворого. Метод включає назогастральну інтубацію шлунка, постійну аспірацію шлункового вмісту, введення речовин, що знижують шлункову секрецію, введення внутрішньом'язово, внутрішньовенно не менше 3-х антибіотиків широкого спектра дії, проведення інфузійної терапії і рентгенологічного обстеження черевної порожнини. Аспірація закінчується після того, як шлунковий вміст втратив зеленуватий колір. Перед видаленням зонда необхідно ввести водорозчинний контраст і рентгенологічно отримати достовірні дані про відсутність затікання контрастної речовини за контури шлунка та дванадцятипалої кишки.

Перфоративна виразка є абсолютним показанням до оперативного втручання. Підготовка хворого до операції триває 1,5-2 год. Об'єм передопераційної підготовки залежить від стадії клінічного перебігу перфоративної виразки. Хворим показані:

1. Проведення протишокових заходів:
  - а) вагосимпатична, паранефральна блокада;
  - б) нейролептаналгезія (дроперидол, фентаніл);
  - в) введення 200-400 мл поліглюкіну з гормонами кори надниркових залоз (гідрокортизон – 25-50 мг);
  - г) введення наркотичних речовин (1 % розчин морфіну – 1 мл, 2 % розчин промедолу – 1 мл).
2. Корекція гіповолемії, водно-сольового, білкового, жирового, вуглеводного, вітамінного обміну, кислотно-лужної рівноваги (10 % розчин глюкози – 500 мл, розчин Рінгера-Локка – 500 мл, амінопептид – 400 мл, ліпомайз – 400 мл, комплекс вітамінів груп В, С).
3. Дезінтоксикація, покращання мікроциркуляції в організмі (реополіглюкін – 400 мл).
4. Декомпресія шлунка.
5. Корекція порушень серцево-судинної, дихальної систем, печінки, нирок.
6. При підозрі на септичний шок призначають антибіотики широкого спектра дії.

Оперативне лікування перфоративних виразок проводять під ендотрахеальним наркозом.

Хірургічний доступ – верхньо-середина лапаротомія. Якщо в черевній порожнині є вільний газ, то очеревина випинає з черевної порожнини як

вітрило. У момент розкриття черевної порожнини з характерним шипінням може виділятися невелика кількість повітря. У черевній порожнині виявляють мутну рідину з домішками слизу, жовчі, їжі.

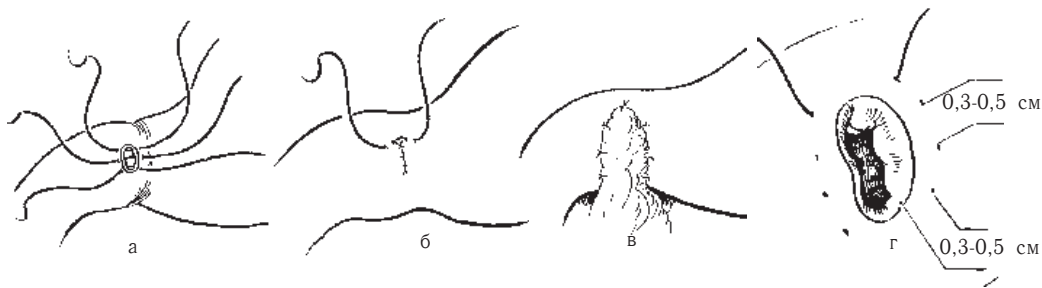
При ревізії органів черевної порожнини необхідно пам'ятати про можливість перфорації двох виразок (шлунка та ДПК); поєднання перфорації та кровотечі; перфорацію в сальникову сумку; прикриту перфорацію; перфорацію в позаочеревинний простір.

Об'єм оперативного втручання залежить від етіології виразки; діаметра перфоративного отвору; локалізації виразки; виду і поширення перитоніту; віку і стану хворого; кваліфікації хірурга. Всі операції при перфоративній виразці поділяють на паліативні і радикальні.

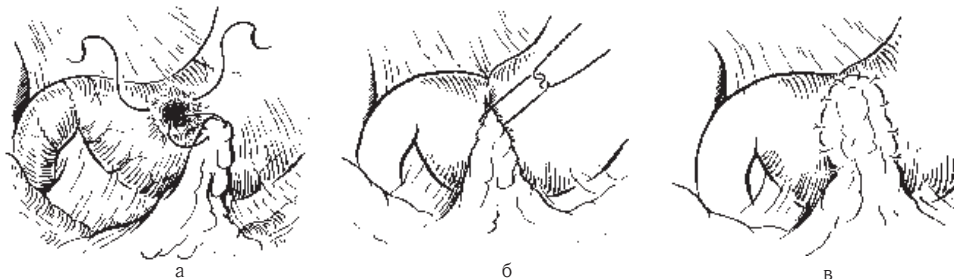
*Паліативні операції.*

Ушивання перфоративної виразки (Микулич, 1880) проводять у людей похилого віку з вираженою супровідною патологією, у хворих з підвищеним ризиком операції, при розлитому гнійному перитоніті, при перфорації гострих стресових і ювенільних виразок, у випадках, коли хірург не володіє іншими методами оперативного втручання або немає умов для їх виконання (рис. 3.23).

Тампонаду сальником на ніжці проводять при неможливості ушивання перфоративної виразки (операції Оппеля, 1896; Полікарпова, 1927) (рис. 3.24, 3.25).

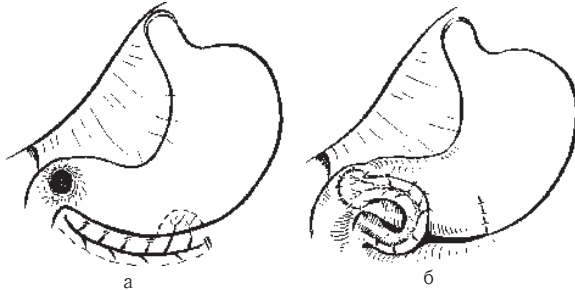


**Рис. 3.23.** Методика ушивання перфоративної виразки: а, б, в, г – етапи операції.



**Рис. 3.24.** Ушивання великих перфоративних виразок за Оппелем-Полікарповим: а, б, в – етапи операції.





**Рис. 3.25.** Прикриття великих перфоративних виразок серозно-м'язовим клаптем шлунка на судинній ніжці, запропоноване В.Г. Вальтером і співавторами (1974): а, б – етапи операції.

Радикальні операції.

Резекцію шлунка проводять: якщо з моменту перфорації пройшло не більше 6 год; у хворих віком до 60 років при відсутності тяжких супровідних захворювань; при перфорації хронічних калькозних виразок шлунка; при повторних перфораціях в поєднанні зі стенозом; при кровотечах.

Стовбурова ваготомія з висіченням виразки і пілоропластикією показана при перфорації пілородуоденальної зони за відсутності інфільтрату великих розмірів і різкої деформації пілоруса; відсутності поширених форм перитоніту; необхідності швидкого завершення операції.

Селективна проксимальна ваготомія з висіченням виразки і пілоропластикією проводиться при виразках ДПК з наявністю перипроцесу, дуоденостазу; збереженні моторно-евакуаторної функції шлунка; відсутності гнійних форм перитоніту; у хворих молодого віку (рис. 3.17, 3.19).

Важливим етапом операції є санація черевної порожнини. Необхідно повністю видалити шлунково-дуоденальний вміст і ексудат, особливо з піддіафрагмальних просторів, бокових каналів, малого таза. При розлитому перитоніті показаний лаваж черевної порожнини, її дренивання, назогастральна інтубація кишечника. В окремих тяжких випадках перитоніту проводять програмовану лапаростомію.

Після закінчення операції черевну порожнину дрениують силіконовими трубками (у верхніх відділах – піддіафрагмальні простори та підпечінковий простір, в нижніх – порожнина малого таза, ліва здухвинна ділянка) для відтоку ексудату, введення антибіотиків протягом 4-6 діб після операції. Лапаротомна рана при цьому зашивається пошарово.

У післяопераційний період основні заходи в першу чергу повинні бути спрямовані на лікування перитоніту, виразкової хвороби, профілактику гнійно-запальних ускладнень.

Хворим проводять декомпресію шлунка (назогастральна декомпресія тонкої кишки) до відновлення перистальтики і пасажу кишкового вмісту. При гнійному розлитому перитоніті застосовують постійне або фракційне промивання черевної порожнини, програмовану лапаростомію. Внутрішньовенно, внутрішньом'язово, внутрішньочеревинно вводять антибіотики широкого спектру дії (левоміцетин, канаміцин, гентаміцин), десятивідсотковий розчин діоксидину, метражил, норсульфазол, бісептол. Для зняття інтоксикації застосовують введення 200-400 мл гемодезу, гемосорбцію, лімфосорбцію. Для регуляції водно-сольового, білкового, вуглеводного, жирного і вітамінного обміну перелива-

ють плазму, амінокислотні препарати, жирові емульсії, глюкозу, хлорид натрію, розчин Рінгера-Локка, комплекс вітамінів груп В, С. За показаннями застосовують серцево-судинні засоби, проводять профілактику легеневих ускладнень (дихальна лікувальна гімнастика, гірчичники на грудну клітку, содові інгаляції, внутрішньоорганний електрофорез). Обов'язкова активна курація хворих, яка включає дихальну та лікувальну гімнастику, раннє вставання і раннє повноцінне харчування. Це означає активну поведінку хворого в ліжку зразу після оперативного втручання: вільно згинати та розгинати кінцівки, повертатися в ліжку, глибоко дихати, відкашлювати харкотиння, вставати наступного дня після операції. Для профілактики утворення піддіафрагмальних абсцесів хворому надають положення Федорова-Фоулера (з припіднятим головним кінцем ліжка). Для профілактики тромбоемболічних ускладнень хворому проводять бинтування нижніх кінцівок, особливо при варикозному розширенні вен, кардіосклерозі, підшкірне введення гепарину по 2500 ОД 4 рази на добу.

Лікування парезу кишечника у таких хворих проводиться введенням внутрішньовенно 40-60 мл 10 % розчину хлориду натрію, прозерину або пітуїтрину по 1-2 мл підшкірно, очисними клізмами, перидуральним блоком.

Харчування хворих необхідно проводити з врахуванням їх загального стану і характеру проведеної операції. У неускладнених випадках пити можна дозволити з 2-го дня після операції (за добу – півсклянки води чайними ложками з інтервалами). На 3-тю добу кількість рідини можна збільшити до 500 мл (вода, чай, бульйон). Коли хворому проведена назогастральна або назоінтестинальна декомпресія шлунково-кишкового тракту, можна дозволити пити рідину в необмеженій кількості. Починаючи з 4-ї доби, загальний об'єм рідкої їжі доводять до 4-5 склянок на день, які поділяють на 8-10 прийомів. У меню можуть входити кисіль, сирі яйця, сметана, кисле молоко, слизові супи. З 5-го дня рідину дозволяють вживати в необмеженій кількості, додають манну кашу, протерті супи, сир. На 6-7 добу можна додати протерте м'ясо, а починаючи з 7-8 дня, хворого переводять на противиразковий стіл № 1 за Певзнером, але харчування повинно бути 5-6-разовим.

Одночасно проводять лікування виразкової хвороби, яке включає седативні засоби (сибазон, нозепам), десенсибілізувальну терапію (димедрол, тавергіл), блокатори  $H_2$ -рецепторів (гістодил), обволікаючі засоби (альмагель).

При відсутності ускладнень шви знімають на 7-8 добу, в ослаблених хворих – на 10-12 добу. При сприятливому перебізі післяопераційного періоду хворих виписують на амбулаторне лікування.

Серед післяопераційних ускладнень за частотою виникнення на першому місці знаходяться бронхопневмонії, на другому – гнійні ускладнення черевної порожнини та післяопераційної рани і на третьому – порушення моторно-евакуаторної функції шлунка.

Бронхопневмонії при відсутності профілактичних заходів виникають уже на 1-2 добу після операції. Характеризуються болем у верхніх відділах живота та нижніх відділах грудної клітки без чіткої локалізації. Мають місце

підвищення температури тіла до 39-40 °С, гіперемія обличчя. Дихання поверхневе. При аускультатії грудної клітки – різко послаблене дихання, сухі та вологі хрипи. Рентгенологічне обстеження підтверджує діагноз пневмонії.

Профілактику бронхопневмонії необхідно проводити відразу після операції. Вона включає: активну курацію хворих, адекватне знеболювання в перші 3-4 доби після операції для зменшення болю, який утруднює глибоке дихання, перкусійний масаж грудної клітки, содові інгаляції, банки, гірчичники на грудну клітку, призначення препаратів камфори, які збуджують дихальний центр, посилюють вентиляцію легень, ефедрину, який викликає розширення бронхів і попереджує застій у легенях.

Розлитий чи відмежований перитоніт проявляється болем у животі, тривалим парезом кишечника, зміною температурної кривої, частоти пульсу, лейкоцитарної формули. Рентгенологічне, сонографічне обстеження дозволяють локалізувати процес.

Розлитий перитоніт у післяопераційний період, як правило, зумовлений неспроможністю швів при вшиванні перфоративного отвору або резекції шлунка.

Лікування перитоніту лише хірургічне.

При наявності інфільтрату в рані, причиною якого є травматизація тканин під час операції, недостатня зупинка кровотечі, порушення правил асептики та антисептики, показані призначення фізіотерапевтичних процедур (УВЧ, діатермія), накладання пов'язок з 20-25 % розчином димексиду, проведення дегідратаційної та протизапальної терапії. При нагноєнні післяопераційної рани знімають декілька швів, видаляють гній, дренують рану.

Порушення евакуації з шлунка проявляються зригуванням, блюванням. Останнє може бути зумовлене функціональним стазом шлунково-кишкового тракту або мати механічну природу. В разі, коли з'являються відрижка, зригування, блювання, необхідно ввести тонкий зонд в шлунок і аспірувати його вміст. При порушенні евакуації із шлунка внаслідок оперативної травми його стінок, набряку в ділянці анастомозу виникає часте блювання, яке змушує поставити зонд на декілька днів із наступною аспірацією вмісту. Хворому дозволяють пити без обмеження, проводять двосторонню паранефральну блокаду, внутрішньовенно вводять гіпертонічний розчин глюкози, хлориду натрію, призначають сечогінну терапію (лазикс), десенсибілізувальну терапію (димедрол, супрастин). У цей час хворий перебуває на парентеральному харчуванні. Контроль за введенням рідин, електролітів, білків, жирів, вуглеводів проводиться шляхом вимірювання діурезу, кількості електролітів у плазмі, сечі, втрат білка і маси тіла хворого. Одночасно здійснюється лікування парезу кишечника. При здутті живота слід провести двобічну паранефральну блокаду, внутрішньовенно ввести 40-60 мл гіпертонічного розчину натрію хлориду з наступною гіпертонічною клізмою. Хворому показані також введення 1 мл прозерину, церукалу, 20-25 мл 7,5 % хлориду калію з глюкозою, перидуральна блокада. Якщо після проведеного лікування протягом 5-7 днів,

незважаючи на ліквідацію парезу кишечника, явища застою в шлунку не зменшуються, слід подумати про механічний характер порушення евакуації і вирішувати питання про повторну операцію.

Механічні причини можуть бути такого характеру:

1. При вшиванні виразки – звуження просвіту пілоруса, різко виражений перигастрит, перидуоденіт.
2. При резекції шлунка – звуження анастомозу внаслідок запалення і рубцювання, звуження анастомозу внаслідок запалення та рубцювання в брижу поперечно-ободової кишки, затікання вмісту в привідну петлю зі стисканням відвідної.

Повторна операція завжди погіршує стан хворого, у зв'язку з чим необхідно форсувати передопераційну підготовку на фоні корекції діяльності серцево-судинної, дихальної систем, печінки, нирок. Хворому застосовують таку саму терапію, як при набряку анастомозу, і додають ентеральне харчування через зонд, який проводять у тонку кишку.

Післяопераційна курація хворих із вшиванням перфоративної виразки та стовбуровою ваготомією має особливості у зв'язку з порушеннями моторно-евакуаторної функції шлунка і частим виникненням шлункового стазу, який має переміжний характер. Для профілактики даного ускладнення необхідна постійна декомпресія шлунка шляхом введення зонда.

Ведення післяопераційного періоду після ваготомії з дренуючими операціями не має своїх особливостей, порівняно з резекцією шлунка. Ваготомія разом з дренуючими операціями в ряді випадків супроводжується диспептичними порушеннями, які, по суті, не є післяопераційними ускладненнями. Для лікування диспептичних порушень у післяопераційний період показане введення 1-2 мл 2,5 % бензогексонію, який нормалізує моторику ваготомованого шлунка під контролем артеріального тиску.

### 3.2.2. Пенетрація виразки

Одним з різновидів прикритої перфорації є **пенетрувальна виразка**, яка виникає в результаті прогресування деструктивних процесів у стінці шлунка або ДПК, супроводжується утворенням спайкового процесу, а дном виразки є паренхіматозний орган.

Розрізняють такі стадії перебігу хвороби: внутрішньостінкову пенетрацію виразки, стадію фіброзних зрощень, завершення пенетрації в сусідній орган.

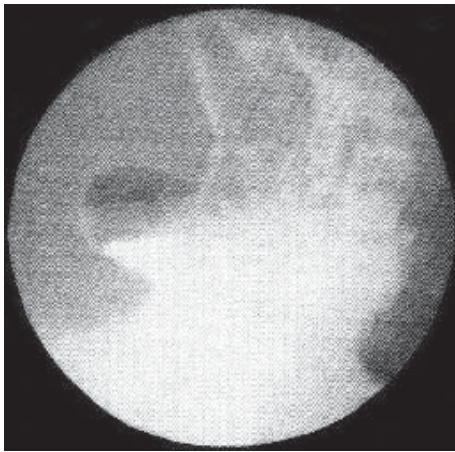
Виразка шлунка пенетрує в малий сальник, підшлункову залозу, печінку, поперечно-ободову кишку, а виразка ДПК – в голівку підшлункової залози, гепатодуоденальну зв'язку, жовчний міхур, жовчні протоки з утворенням нориці.

*Клінічна симптоматика.*

Клінічна симптоматика характеризується стійким, тривалим, постійним болювим синдромом; втратою характерної періодичності, ритмічності болю; іррадіацією болю в поперекову ділянку; постійною резистентністю, вираженою пальпаторною і перкуторною болючістю у проекції виразки; незначною ефективні-

стю консервативного лікування. Особливістю проявів хвороби є те, що на клініку виразкової хвороби нашаровується клініка захворювань органів, в які пенетрує виразка інколи спостерігають загальний симптом втрати маси тіла; властива субфебрильна температура.

*Лабораторні та інструментальні методи  
діагностики*



**Рис. 3.26.** Гришарова ніша при пенетрувальній виразці малої кривизни шлунка. У ніші три шари: повітря, рідина і барієва суміш. Прицільний знімок.

1. Загальний аналіз крові.
2. Загальний аналіз сечі.
3. Діастаза сечі, амілаза крові.
4. Біохімічний аналіз крові (цукор, білірубін, білок, сечовина, креатинін, електrolіти, трансамінази, лужна фосфатаза).
5. Контрастна рентгеноскопія (-графія) шлунка. Визначається глибока ніша, в ній розрізняють три шари: нижній – барій; середній – рідина; верхній – повітря (рис. 3.26).
6. Езофагогастродуоденоскопія. Визначаються глибока виразка, виражена запальна реакція тканин навколо виразки, ригідність стінки та деформація органа.
7. Біопсія з країв виразки для морфологічного дослідження.

*Лікувальна тактика та вибір методу лікування*

Лікування оперативне за умовно-абсолютними показаннями в поєднанні з лікуванням захворювання органа, в який пенетрує виразка.

### 3.2.3. Кровоточива виразка

**Кровотечі з виразок** – тяжке ускладнення виразкової хвороби, яке зумовлене прогресуванням некробіотичних процесів у виразці і надходженням крові в шлунково-кишковий тракт.

Частота кровотеч при виразковій хворобі досягає 22-28 %, вони бувають переважно у хворих після 40 років. У жінок кровотечі з виразок зустрічаються вдвічі рідше, ніж у чоловіків.

Кровотечі з виразок шлунка трапляються частіше, ніж з виразок ДПК. Особливо часто кровоточать виразки малої кривизни шлунка та задньої стінки ДПК.

*Етіологія і патогенез*

Основною причиною виразкових кровотеч є загострення виразкової хвороби з прогресуванням некробіотичного процесу в ділянці виразки і поширенням його на навколишні тканини. Загострення патологічного процесу пов'язано



не з дією різних екзогенних та ендогенних факторів (психічна травма, порушення нейрогуморальної регуляції гастродуоденальної системи та ін.), які призводять до порушення трофіки тканини безпосередньо біля виразки, посилення запального процесу в цій ділянці, який поширюється на стінку судин, а також пептичної дії шлункового соку, посилення локального фібринолізу, виникнення гіпокоагуляції і підвищення фібринолітичної активності крові.

Джерелом кровотечі можуть бути артерія, вена або дрібні судини дна виразки.

Головними патогенетичними механізмами кровоточивості при виразковій хворобі є:

1. Перманентна гіперемія всієї судинної системи шлунка, особливо поверхневих капілярів та вен, що призводить до гіпоксії і порушення судинно-тканинної проникності і в результаті – до масивного еритропедезу і геморагій.
2. Різкий ступінь дистрофії поверхневих шарів слизової оболонки і зниження обміну нуклеїнових кислот, що призводить до утворення мікроерозій.
3. Збільшення накопичення нейтральних мукополісахаридів, що вказує на розпад білково-вуглеводних сполук і збільшення судинної проникності.
4. Порушення ритмів полімеризації і деполімеризації кислих мукополісахаридів у стінці судин, зміна проникності гематопаренхіматозних структур.
5. Гіперпластично-дистрофічні процеси, перебудова і патологічна регенерація всієї гастральної системи залоз, які порушують секреторну діяльність шлунка і підтримують розширення судин і тканинну гіпоксію.

#### *К л а с и ф і к а ц і я*

Згідно з класифікацією О.О. Шалімова, В.Ф. Саєнка (1987), кровотечі поділяють на 3 ступені тяжкості крововтрати:

I ступінь – легкий, спостерігається при втраті до 20 % ОЦК (до 1000 мл у хворого з масою 70 кг).

II ступінь – середньої важкості, зумовлений втратою від 20 до 30 % ОЦК (до 1500 мл).

III ступінь – тяжкий, який відповідає втраті понад 1500 мл крові.

За тривалістю кровотечі поділяють на:

1. Гострі.
2. Хронічні.

За локалізацією – відповідно до локалізації виразок.

#### *К л і н і ч н а с и м п т о м а т и к а*

Клінічна картина кровотечі визначається ступенем тяжкості крововтрати, тривалістю кровотечі, характером основного захворювання, віком хворого, наявністю супровідної патології.

На фоні загострення виразкової хвороби (найчастіше) з'являються прогресуюча загальна слабкість, запаморочення, інколи втрата свідомості, “мушки” перед очима, в подальшому – блювання кров'ю (haematemesi). Залежно від об'єму і часу кровотечі, блювання може бути “кавовою гушею”, що пов'язано

з утворенням солянокислого гематину в шлунку. “Кавова гуща” є найбільш характерним симптомом кровотечі, може бути одноразовою і повторною, що вказує на продовження кровотечі. При кровоточивій виразці шлунка блювання “кавовою гущею” частіше, ніж при дуоденальній.

Кровотечі інколи передують посиленню болю і диспептичних явищ, які зникають після початку кровотечі (симптом Бергмана). У разі гострої профузної кровотечі з блювотними масами виділяється малозмінена, часто із згустками, кров.

Другою достовірною ознакою кровотечі є дьогтеподібні випорожнення з неприємним запахом (мелена). Утворення їх пов'язане з надходженням у просвіт кишечника крові, яка поступово розкладається, внаслідок чого утворюється сірчане залізо, що надає каловим масам чорного кольору. При профузних гострих дуоденальних кровотечах калові маси можуть бути темно-вишневого кольору, рідкої консистенції, що пов'язано зі швидким просуванням крові по кишечнику. При помірних кровотечах калові маси оформлені, звичайної консистенції, чорного кольору. При кровоточивій дуоденальній виразці мелена зустрічається частіше, а наявність мелени як першої ознаки при шлунковій кровотечі свідчить про помірну інтенсивність кровотечі.

При огляді хворий блідий, переляк на обличчі, лежить переважно на спині, боячись порухатися, щоб не спровокувати кровотечу (блювання кров'ю), дихання часте. Обличчя покрите холодним липким потом, що часто свідчить про продовження кровотечі. Блідість шкіри обличчя і видимих слизових оболонок, сухість у роті – постійні ознаки раннього постгеморагічного стану. Пульс частий, м'який, інколи ниткоподібний, в окремих випадках – аритмія. АТ понижений. Язик вологий, майже завжди обкладений білим нальотом, нерідко на ньому і яснах видно залишки блювотних мас. При огляді живіт запалий, часто помітна пульсація в епігастральній ділянці. Деколи на передній стінці живота визначаються пігментні плями як наслідок тривалого застосування грілок. При тяжких кровотечах живіт здутий внаслідок розпаду крові в кишечнику та інтоксикації. При аускультатії живота у хворих із кровотечею визначається посилення перистальтичних шумів, що пов'язано з подразненням кишечника кров'ю.

Пальпація при кровотечах допустима тільки поверхнева, при ній визначається помірна болючість у проекції виразки. Глибока пальпація черевної стінки ризикована, тому що вона може спровокувати відрив тромбу і кровотечу.

При перкусії визначається болючість у проекції виразки на передню черевну стінку (симптом Менделя).

Обов'язковим методом обстеження у хворих зі шлунково-кишковими кровотечами є пальцеве ректальне дослідження. При проведенні його виявляються рідкі дьогтеподібні калові маси в прямій кишці, а також можна виявити інші джерела кровотечі: пухлини прямої кишки, гемороїдальні вузли, анальну тріщину.

У випадках крововтрати легкого ступеня загальний стан хворого задовільний або середньої тяжкості, шкіра бліда (судинний спазм), з'являється

пітливість, пульс < 90-100 уд./хв, АТ – 100-90 і 60 мм рт. ст., неспокій змінюється легкою загальмованістю, свідомість ясна, дихання часте, рефлексии знижені, м'язи розслаблені. Виражених розладів кровообігу не спостерігають.

При крововтраті II ступеня загальний стан середньої тяжкості, хворий загальмований, говорить тихим голосом, повільно, визначаються виражена блідість шкірних покривів, липкий піт, пульс – 120-130 уд./хв, слабкого наповнення, АТ – 90-80 і 50 мм рт. ст., часте поверхнєве дихання, олігурія. Мають місце значні порушення кровообігу, метаболізму, функції нирок, печінки, кишечника.

Важка крововтрата характеризується тяжким або вкрай тяжким загальним станом, пригніченням всіх рефлексів, шкіра і видимі слизові блідо-ціанотичні або плямисті (спазм судин змінюється дилатацією). Хворий на запитання відповідає повільно, тихим голосом, часто втрачає свідомість, пульс ниткоподібний, 130-140 уд./хв, періодично на периферичних артеріях може не визначатися, максимальний АТ – 0-60 мм рт. ст., центральний венозний тиск дуже низький, дихання поверхнєве, нечасте, кінцівки і тіло холодні на дотик. Олігурія переходить в анурію. Без своєчасної компенсації крововтрати хворі помирають внаслідок зниження серцевої діяльності, виражених метаболічних порушень, загибелі клітин печінки, нирок.

Особливо небезпечним ускладненням виразкової хвороби є поєднання кровотечі з перфорацією виразки, що трапляється в 3,2-8,4 % хворих з ускладненою виразковою хворобою. В переважній більшості гострій шлунково-кишковій кровотечі при виразковій хворобі передують посилення болю в животі та інші диспептичні прояви, що свідчать про загострення захворювання. Але після виникнення кровотечі ці прояви, як правило, зникають (симптом Бергмана) і з'являються ознаки гострої шлунково-кишкової кровотечі. Якщо після початку кровотечі біль не зникає, а посилюється, стрімко погіршується загальний стан хворого, то можна думати про поєднання її з перфорацією виразки. В таких хворих напруження м'язів передньої черевної стінки може бути не виражене. В.Д. Братусь (1972) вважає, що це зумовлено потраплянням у черевну порожнину зміненої крові, яка менше подразнює очеревину, ніж звичайний шлунковий вміст.

#### *Лабораторні та інструментальні методи діагностики*

Лабораторні методи обстеження:

1. Загальний аналіз крові (розгорнутий).
2. Загальний аналіз сечі.
3. Визначення групи крові і Rh-фактора.
4. Коагулограма.
5. Час кровотечі.
6. Біохімічний аналіз крові.
7. ЕКГ.
8. ЕГДС.

Величину крововтрати можна визначити за питомою вагою крові, гематокритом, гемоглобіном (П.К. Дяченко, 1968) (табл. 3.4).

Таблиця 3.4

**Визначення величини крововтрати**

Питома вага	Гематокрит	Гемоглобін	Крововтрата
1057-1054	44-40	110 г/л	до 500 мл
1053-1050	38-32	100 г/л	до 1000 мл
1049-1044	31-23	80 г/л	до 1500 мл
1043 і нижче	23 і нижче	50 г/л і нижче	понад 1500 мл

Лабораторними дослідженнями виявляється зниження рівня гемоглобіну, кількості еритроцитів, гематокриту. На початку кровотечі ці показники не відображають істинного її ступеня, зниження їх спостерігають лише через декілька годин. В крові визначають постгеморагічний нейтрофільний лейкоцитоз, анізоцитоз, пойкилоцитоз і поліхромазію, а також зниження рівня загального білка в плазмі крові, порушення електролітного та азотистого обміну. При масивних кровотечах із зниженням артеріального тиску має місце збільшення кількості сечовини в крові в результаті зменшення фільтраційної функції нирок.

З інструментальних методів обстеження найважливішу роль відіграють ендоскопічні методи, які дають можливість встановити не тільки джерело кровотечі і її причину, а й визначити, зупинилась кровотеча чи триває.

При ендоскопії визначаються також і ознаки стабільного чи нестабільного гемостазу.

Ознаками стабільного гемостазу є відсутність крові в шлунку і цибуліні ДПК, дно виразки вкрите фібрином білого або брудно-сірого кольору, просвіт виступаючої над кратером виразки судини закритий тромбом білого кольору.

Ознаками нестабільного гемостазу є наявність світлої крові, згортків крові в шлунку, пухкого згортка крові темно-коричневого кольору над виразкою, визначається пульсація судини. Абсолютна ознака нестабільного гемостазу – витікання крові із судини.

У зв'язку з широким впровадженням ендоскопічних методів обстеження роль рентгенологічних методів значно зменшилася. При проведенні контрастної рентгеноскопії, рентгенографії у хворих з кишково-шлунковими кровотечами визначають симптом "відштовхування" барієвої суміші.

В окремих випадках у спеціалізованих відділах для діагностики шлунково-кишкових кровотеч застосовують селективну ангіографію гілок черевної аорти. При продовженні кровотечі визначають потрапляння контрасту в просвіт шлунково-кишкового тракту.

*Диференційний діагноз*

Диференційну діагностику кровотеч на основі виразкової хвороби шлунка та дванадцятипалої кишки проводять із захворюваннями шлунка (ерозивний

гастрит, синдром Менетріє, кровотечі при раку шлунка, раку стравоходу, дивертикули харчового тракту, синдром Маллорі-Вейса, синдром Золлінгера-Еллісона, поліпоз шлунка); кровотечами невиразкового характеру (діафрагмальна грижа, варикозне розширення вен стравоходу та шлунка при портальній гіпертензії); атеросклерозом судин черевної аорти; хворобою Рандю-Ослера, захворюваннями крові і порушеннями згортальної системи крові (табл. 3.5).

#### *Лікувальна тактика та вибір методу лікування*

Лікувальна тактика залежить від причини, тривалості кровотечі та її динаміки, ступеня тяжкості крововтрати.

Усі хворі з підозрою на шлунково-кишкову кровотечу повинні бути госпіталізовані в хірургічний відділ, а при підтвердженні діагнозу – в реанімаційний (О.О. Шалімов, 1987).

Консервативне лікування кровотеч проводять у разі: першого ступеня тяжкості крововтрати, яка зупинена; зупиненої кровотечі, коли відсутні дані про можливість її рецидиву; відсутності умов для виконання операції; наявності тяжкої супровідної патології.

Консервативне лікування передбачає:

1. Суворий ліжковий режим.
2. Катетеризацію двох вен, одна з яких повинна бути центральною.
3. Переливання еритроцитарної маси, плазми.
4. Введення гемостатичних засобів (фібриноген, амінокапронова кислота, кріопреципітат, заморожена плазма, хлорид кальцію, вікасол).
5. Внутрішньовенне введення інгібіторів протеаз (контрикал, трасилол).
6. Пригнічення шлункової секреції (атропіну сульфат, блокатори  $H_2$ -рецепторів).
7. Пригнічення фібринолітичної активності (амінокапронова кислота перорально).
8. Керовану гіпотонію (арфонад, пентамін).
9. Відновлення ОЦК.
10. Локальну гіпотермію (промивання шлунка холодною водою).
11. При зупинці кровотечі – дієту Мейленграхта (сметана, сирі охолоджені яйця).
12. Місцеву зупинку кровотечі. Через назогастральний зонд вводиться суміш:

4 мл норадреналіну, 50 мл фізіологічного розчину хлориду натрію, 50 мл амінокапронової кислоти, 200 г тромбіну. Механізм дії: норадреналін розкриває артеріовенозні шунти в підслизовому шарі, призводить до місцевого знекровлення слизової оболонки і гемостазу. Одночасно норадреналін активує XII фактор згортання крові. Амінокапронова кислота зменшує фібринолітичну активність крові. Тромбін викликає місцеву зупинку кровотечі.

При проведенні ЕФГДС можна місцево зупинити кровотечу шляхом електрокоагуляції, фотокоагуляції лазером, застосуванням клею КЛ-3.

Контроль за ефективністю консервативного лікування проводиться за показниками пульсу, артеріального та центрального венозного тиску, загального аналізу крові (еритроцити, гемоглобін, гематокрит), характеру виділень чи аспірованого вмісту з шлунка.



Таблиця 3.5.  
Диференційний діагноз гастроудоденальних кровотеч (за Л.А. Збиковською і Ю.Л. Мартиновим)

Захворювання	Виразка шлунка і ДПК	Геморагічні гастрити	Рак шлунка	Поліпоз кишечника	Синдром портальної гіпертензії		Хвороба Верльгофа	Гіпертонічна хвороба	Хімічні опіки
					Внутрішньо-печінковий тип	Позапечінковий тип			
Частота шлункових кровотеч, %	58	9,5	13,8	0,3	5,9	–	0,3	1,7	1
Стать	Частіше у чоловіків	Частіше у жінок	Частіше у чоловіків	Частіше у чоловіків	Частіше у чоловіків	Приблизно однаково частіше у чоловіків і жінок	Частіше у жінок	Однаково часто у чоловіків і жінок	Частіше у жінок
Вік	Частіше 30-50 років	Частіше 20-50 років	Старші 40 років	Частіше 40-60 років	Частіше 30-50 років	Частіше 15-30 років	Частіше молодий, інколи клімактеричний	Старші 40 років	Частіше 15-30 років
Анамнез, початок захворювання	Часто має місце виразковий анамнез. Кровотеча є в період загострення хвороби. Значно рідше вона буває першим проявом "німої" виразки	Інколи вказує на хронічний гастрит, алкоголізм. Досить часто кровотеча – перший прояв хвороби	Може бути вказівка на хронічний гастрит чи виразку. Втрата апетиту, швидка ситість, відрижка, відразу до деяких видів їжі, нудота, блювання, втрата маси, інколи дисфагія	Тривалий час перебігає без яскравих симптомів. Втрата апетиту, печія, відрижка, тухлим. Інколи поліп діагностується до кровотечі	Часто вказівка на перенесені хвороби печінки чи інфекції (хвороба Боткіна, малярія, бруцельоз, хр. алкоголізм), здебільшого кровотеча на фоні погіршення загального стану і змін в печінці	Часто вказівка на лихоманковий стан невизначеної етіології, малярію, туберкульоз, інколи носові маткові кровотечі з'являються при доброденному загальному стані	Часто вказівка на неодноразову геморагічну висипку на шкірі і слизових оболонках. Нерідко носові і маткові кровотечі. Перебіг частіше рецидивний	Звичайно вказує на гіпертонічну хворобу. Часто поява кровотечі пов'язана з різким нервовим чи фізичним перенапруженням, підвищенням АТ	Прийом всередину кислоти чи луку

Продовження таблиці 3.5

Блювання	Часто типу "кавової гуці". При дуже масивних кровотечах – блювання кров'ю	Інтенсивність і частота блювоти з домішками крові дуже різні	Частіше багаторазове, помірне за кількістю, кольору "кавової гуці", рідше масивна блювота з кров'ю	Частіше блювота з кров'ю, але можуть бути блівотні маси у вигляді "кавової гуці"	Звичайно блювота з кров'ю і незначною кількістю шлункового вмісту	Порівняно рідко блювота з шлунковим вмістом і помірними домішками крові	Порівняно рідко блювота з помірною кількістю шлункового вмісту і домішками крові	Блювота з домішками крові та помірно кількістю шлункового соку	Масивна блювота з кров'ю і шматочками некротизованої слизової оболонки
Дьогтеподібні випороження	Майже завжди	Часто	Майже завжди	Часто і тривалий період	Часто	Часто	Часто	Нечасто	Майже завжди
Біль	Біль у ділянці шлунка, пов'язаний із вживанням їжі. Інколи в момент кровотечі біль зменшується	Часто тупий, розлитий біль в епігастрії у зв'язку з порушенням режиму харчування	Біль спостерігається часто, але звичайно менш інтенсивний, ніж при виразковій хворобі. Інколи відступає	Гострий біль не характерний. Частіше тупий біль і відчуття важкості в ямці	Біль у ділянці печінки. Відчуття розпирання і важкості в животі, важкості і печії за грудниною	Тупий біль у ділянці селезінки. Часто кровотечі передують відчуття важкості і печії за грудниною	Біль не характерний	Біль не характерний	Різкий пекучий біль за грудниною і в ямці

Продовження таблиці 3.5

Інші об'єктивні дані	Болочість при пальпації в ділянці шлунка. Кровотечі і крововиливи іншої локалізації не спостерігаються	Помірна болочість в епігастрії, пурпурово-червоний язик, тріщини в куточках рота, пітливість, схильність до гіпотонії	Незначна болочість в епігастрії. Інколи вдається пальпувати пухлину	Характерних болючих точок немає. Пропальпувати не вдається	Гіперспленія, збільшення і ущільнення, інколи зменшення печінки. Розширення вен черевної стінки, жовтяниця, часто асцит. Після кровотечі нерідко настає зменшення селезінки	Збільшення селезінки. Печінка не змінена. Рідше асцит, жовтяниця і розширення вен черевної стінки. Після кровотечі часто зменшення селезінки	Селезінка не збільшена. Геморагії на передній поверхні тулуба і кінцівок. Симптоми джугута і щипка різко виражені	Частіше спостерігаються носові кровотечі, інколи легеневі	Сліди на слизовій оболонці губ і ротової порожнини. Можуть бути опіки шкіри, обличчя і кінцівок
Дані лабораторного дослідження крові	Анемія нормохромного типу, лейкоцитоз, нормальна або підвищена кількість тромбоцитів, зниження показників гемоглобіну і гематокригу	Анемія, лейкоцитоз, залежно від крововтрати	Наростаюча анемія гіпохромного типу при значно збільшеній ШОЕ	Повільно наростаюча анемія гіпохромного типу при значно збільшеній ШОЕ	Анемія нормохромного типу, лейкопенія, помірна тромбocyтopenія. Помірна кількість функціонально діяльних форм мегакаріоцитів у кістковомозковому пунктаті	Анемія нормохромного типу, незначна лейкопенія	Тромбоцитопенія, збільшення часу кровотечі. Зниження ретракції кров'яного згустка, підвищення числа мегакаріоцитів у кістковомозковому пунктаті	Без характерних змін	Анемія і лейкоцитоз

Продовження таблиці 3.5

Шлунковий сік	Нормальна або підвищена кислотність	Нормальна або підвищена кислотність	Значне зниження вільної соляної кислоти	Частіше зниження вільної соляної кислоти	Частіше нормальна, рідше знижена кислотність	Частіше нормальна кислотність	Без характерних змін	Звичайно не досліджується	Не досліджується
Загальний стан	Частіше виражена картина кровотривоти. Загальна слабкість, блідість, блідість, запаморочення, прискорення пульсу. Зниження показників АТ	Часто загальний стан не погіршується. Рідко при масивному ерозивному кровоточивому гастриті може розвинутися важкий колапс	Наростаюча загальна слабкість, схуднення, блідість і сухість шкіри, зниження тургору тканин	Спостерігається повільне погіршення загального стану. Поступове схуднення, погіршення сну.	Наростаюча загальна слабкість, втрата апетиту, частий асцит, метеоризм, при кровотечі – колапс	Загальний стан до кровотечі задовільний, інколи загальна слабкість. При кровотечі часто колапс	При гострій формі чи рецидиві загального стан різко погіршується. При масивних крововтратах – наростаюча слабкість з різкою блідістю покривів і зниженням АТ	Тяжкість загального стану зумовлена мовленою формою гіпертонічної хвороби, не зважаючи на кровотечу, показники АТ частіше залишаються високими	Тяжкість загального стану відповідає кількості прийнятої речовини, поєднання з отруєння з крововтратою

Продовження таблиці 3.5

Дані рентгенологічного дослідження шлунково-кишкового тракту	Нааявність “ніші”, конвергенція складок, різка деформация цибулини ДПК, інколи пілоростеноз	Гіпертрофовані складки слизової оболонки, дуже рідко виявляються дрібні “ніші” – ерозії	Дефект наповнення, обрив складок слизової оболонки, валики, подібні краї “ніші”, ригідність стінок	Дрібні, різко окреслені дефекти наповнення при згладженості складок оболонки	Часто встраході дефекти наповнення у вигляді звивистих ланцюжків. Шлунок без особливостей	Не характерні	Без змін	Без змін	В стадії рубцювання змінюється форма стравоходу і шлунка
Дані додаткових методів обстеження	При гастроскопії видно виразки малої криvizни і тіла шлунка; спленопортограма нормальна	При гастроскопії можуть бути виявлені ерозії на гребінцях складок слизової оболонки. Спленопортограма нормальна	При езофагогастроскопії троскопії можна виявити пухлину	При гастроскопії можуть бути виявлені спленопортограма нормальна	При езофагогастроскопії видно вузлувато розширені вени стравоходу; спленопортограма фічно визначається вгнурішньопечіноковий блок	При езофагогастроскопії видно вузлувато розширені вени стравоходу; на спленопортограмі – позапечіноковий блок	Рідко при езофагогастроскопії виявляють ерозію оболонки і крововиливи в слизову оболонку; спленопортограма без змін	При езофагогастроскопії можуть бути виявлені дрібноточкові крововиливи в слизову оболонку; спленопортограма без змін	Езофагогастроскопія, яка проводиться рідко в легких випадках, може виявити ділянки некрозу
Операційна діагностика	При лапаротомії виявляється інфільтрат виразки. “Гострі” виразки можуть бути виявлені при гастростомії	При лапаротомії і широкій гастростомії виявляють ерозії чи “плачучу” кров’ю слизову оболонку	При лапаротомії звичайно легко виявляють пухлину	При лапаротомії печінка щільна, часто зменшена. Селезінка часто збільшена. Судини шлунка, різко розширені	При лапаротомії – підвищена кровотоковість. Селезінка звичайно не збільшена	Печінка не змінена, селезінка збільшена; помірне розширення вен переважно стравоходу, карді і малого сальника	При лапаротомії не показана	Лапаротомія не показана	Лапаротомія в ранній період не показана. Пізніше при ній виявляють звуження стравоходу і рубця шлунка



Хірургічне лікування. Хірургічна тактика при шлунково-кишкових кровотечах до сьогодні є невирішеною проблемою. Використовують два основні способи лікування:

1. Активна тактика – оперативне лікування на висоті кровотечі.
2. Вичікувальна тактика, яка передбачає зупинку кровотечі консервативними засобами і в подальшому – планове оперативне втручання.

Абсолютним показанням до хірургічного лікування є профузна кровотеча, а умовно-абсолютними – рецидивні кровотечі в анамнезі; рецидив кровотечі під час лікування або неефективність консервативного лікування; локалізація виразки в ділянках з посиленням кровопостачанням, в проекції магістральних судин; несприятлива ендоскопічна картина (глибока виразка, кальозна виразка з тромбованою судиною).

Підготовка хворого до операції триває 1,5-2 год, в окремих випадках профузних кровотеч практично не проводиться. Об'єм передопераційної підготовки залежить від ступеня тяжкості крововтрати.

Оперативне лікування гастродуоденальних кровотеч проводять під ендотрахеальним наркозом.

Хірургічний доступ – верхньо-середина лапаротомія. Проводять огляд шлунка та кишечника для виявлення в них крові.

При відсутності даних, що свідчать про виразку, проводять поздовжню гастротомію, яка розпочинається на відстані декількох сантиметрів від пілоруса, ревізію шлунка та ДПК.

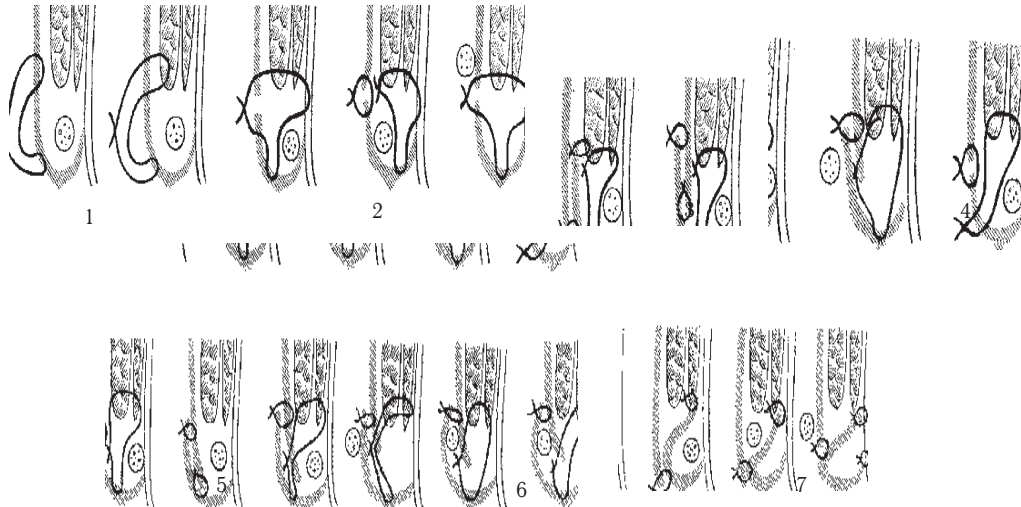
Після встановлення джерела кровотечі перед вибором оптимального методу операції застосовують невідкладні заходи для забезпечення зупинки кровотечі. Для цього під час гастротомії необхідно прошити, перев'язати, діатермокоагулювати кровоточиві судини або відповідну ділянку слизової, накласти 8-подібний шов на виразку.

Об'єм оперативного втручання визначається станом хворого, тяжкістю кровотечі, супровідними захворюваннями, анатомічною локалізацією і характером виразки.

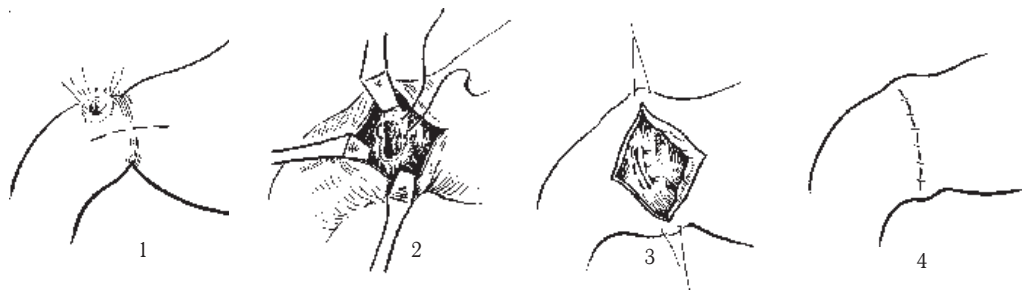
У надзвичайно тяжких хворих виправдане виконання паліативних операцій:  
– прошивання кровоточивої судини з боку слизової чи клиноподібне висічення виразки;  
– прошивання стінки шлунка наскрізь по периметру виразки з наступним накладанням серозно-м'язових швів, ушивання кровоточивої виразки шлунка та ДПК (рис. 3.27, 3.28).

При кровоточивій виразці шлунка показана резекція шлунка. В похилому віці з високим ризиком операції – висічення виразки з пілоропластикою і ваготомією або прошивання судин через гастротомічний отвір у комбінації з пілоропластикою та стовбуровою ваготомією.

При кровоточивих виразках дванадцятипалої кишки, залежно від її локалізації, можна проводити висічення виразки на передній стінці, селективну або стовбурову ваготомію, пілоропластику, при локалізації на задній стінці – дуо-



**Рис. 3.27.** Ушивання кровоточивої виразки шлунка: 1-7 – етапи операції.



**Рис. 3.28.** Ушивання кровоточивої виразки дванадцятипалої кишки: 1-4 – етапи операції.

денотомію, візуальну зупинку кровотечі (прошивання судин, діатермокоагуляція, пломбування медичним клеєм), ваготомію та пілоропластику.

При низьких виразках дванадцятипалої кишки показана візуальна зупинка кровотечі та резекція шлунка на виключення виразки.

При комбінованій виразці шлунка та дванадцятипалої кишки показана ваготомія з пілороантрумектомією.

Основні принципи лікування у післяопераційний період полягають у: відновленні ОЦК, замісній терапії препаратами крові, покращанні реологічних властивостей крові, профілактиці або лікуванні печінково-ниркової недостатності, дезінтоксикаційній терапії, противиразковій терапії, декомпресії шлунка до відновлення перистальтики та пасажу кишкового вмісту, звільненні кишечника від вмісту очисними клізмами, гемостимулювальної і симптоматичній терапії, профілактиці серцево-судинних, легневих тромбоемболічних ускладнень.

Масивні трансфузії компонентів крові і кровозамінників, парентеральне харчування треба проводити під контролем ЦВТ. У нормі ЦВТ становить від 80 до 140 мм вод. ст. ЦВТ, нижчий 80 мм вод. ст., свідчить про невідповідність

(дефіцит) ОЦК. Високий ЦВТ є ознакою перенаповнення судинного русла або слабкості серцевої діяльності. В даному випадку подальша внутрішньовенна інфузія рідини призводить до набряку легень.

Ентеральне харчування розпочинають з 2-3 доби (дивись розділ “Перфоративна виразка”).

З ранніх післяопераційних ускладнень найчастіше зустрічаються: неспроможність порушення прохідності гастроентероанастомозу, неспроможність швів кукси шлунка, дванадцятипалої кишки чи анастомозу, перитоніт, панкреатит, бронхолегеневі та судинні порушення.

Порушення моторно-евакуаторної функції шлунка – одне з ускладнень після його резекції, яке зумовлене функціональними і рідше механічними причинами. Функціональні порушення пояснюють: зниженням тону, атонією кукси шлунка внаслідок операційної травми, набряком анастомозу, анастомозитом.

Причинами механічної непрохідності анастомозу можуть бути грубе і багатоплодове накладання швів, неправильне ушивання кукси шлунка у вікні мезоколон, стиснення відвідної петлі тонкої кишки у вікні мезоколон, утворення запального інфільтрату в ділянці анастомозу, раннє рубцеве звуження анастомозу. В таких хворих з 2-3 доби після операції у хворих з'являється відчуття важкості в епігастрії, гикавка, нудота, зригування і блювання застійним шлунковим вмістом. Стан хворих погіршується, наростає загальна слабкість, порушується водно-електролітний обмін. Вирішальне значення для діагнозу мають рентгенологічне обстеження і гастроскопія, при яких виявляють розширену куксу шлунка, повну або довготривалу затримку контрасту, звуження анастомозу або перепону у відвідній петлі кишки. Для лікування застосовують постійну аспірацію шлункового вмісту, протизапальну терапію, парентеральне харчування, корекцію водно-сольового обміну, а для стимуляції моторної функції кукси шлунка – бензогексоній, прозерин. У разі неефективності такого лікування показане оперативне втручання: роз'єднання спайок, правильна фіксація кукси шлунка у вікні мезоколон, накладання переднього гастроентероанастомозу з анастомозом за Брауном.

При функціональних порушеннях моторно-евакуаторної функції прохідність анастомозу відновлюється через 2-5 діб після операції. Якщо порушення евакуації тривають понад 10 діб, це свідчить про їх механічну причину. Перитоніт зустрічається у 3-7 % оперованих і розвивається частіше при неспроможності швів кукси дванадцятипалої кишки, шлунково-кишкового анастомозу і рідше – при інфікуванні черевної порожнини під час операції. При неспроможності швів явища перитоніту нагадують картину перфорації. В окремих випадках перитоніт може розвиватись поступово протягом декількох днів, коли спочатку запальний процес обмежений або спостерігають поступове просякання вмісту між швами без їх повного розходження. При обмеженні запального процесу можуть утворюватись окремі гнояки в черевній порожнині.

При перитоніті показані екстрена релапаротомія, ліквідація вогнища перитоніту, лаваж, дренування черевної порожнини з наступною інтенсивною терапією.

Неспроможність швів кукси дванадцятипалої кишки після резекції шлунка за Більротом-II зустрічається у 1-4 % хворих, частіше у випадках низько розташованих виразок дванадцятипалої кишки, які пенетрують у голівку підшлункової залози або гепатодуоденальну зв'язку, при виражених рубцевих і запальних змінах кишки.

Сприяють неспроможності швів ослаблення і схуднення хворого, крововтрата, анемія, дегідратація, гіпопротеїнемія.

Післяопераційний панкреатит зустрічається в 0,6-6 % хворих. Причини його виникнення вважають травму підшлункової залози, порушення її кровообігу в результаті перев'язки або тромбування судин, дуоденостаз із гіпертензією в панкреатичних протоках.

Клінічні прояви післяопераційного панкреатиту, на відміну від симптоматики при звичайному панкреатиті, своєрідні. Больовий синдром менш виражений, мають місце повторне блювання, парез кишечника, помірне напруження м'язів черевної стінки, ознаки судинної недостатності, загальна інтоксикація. Підтвердженням діагнозу є підвищений вміст амілази в крові, виділення з черевної порожнини, амілази сечі.

Лікування проводять за загальними принципами: паранефральна блокада, аспірація шлункового вмісту, антиферментна (контрикал, трасилол), антибактеріальна, дезінтоксикаційна терапія. При появі ознак перитоніту і безуспішності консервативного лікування виконують наскрізне дренування сальникової сумки, дренування черевної порожнини з продовженням консервативної терапії панкреатиту.

Крім ускладнень після резекції шлунка, зустрічаються ускладнення і після ваготомії: дисфагія, атонія шлунка і діарея. Дисфагія – після стовбурової ваготомії, причинами є денервація дистального відділу стравоходу, післяопераційний езофагіт, травма кардії та стравоходу.

Атонію шлунка спостерігають у 3-10 % прооперованих, проявляється відчуттям важкості в епігастрії, відрижкою повітрям, зригуванням, періодичним блюванням. Для нормалізації тону шлунка призначають прозерин, бензогексоній, аспірацію шлункового вмісту, обмежують прийом рідини. Рентгенологічним дослідженням у частини хворих визначають сповільнену евакуацію контрастної маси протягом декількох тижнів, але виражених явищ гастростазу не спостерігають. У більшості хворих ці явища до моменту виписування зменшуються.

Діарея часто має місце після стовбурової ваготомії і рідко – після селективної. Причинами її є: посилення моторики кишечника, різке зменшення шлункової секреції, застій їжі в шлунку, гнильне бродіння її, дисбактеріоз. Легкі форми діареї минають самостійно. При тяжких і середньої тяжкості формах застосовують дієтотерапію, призначають антихолінергічні препарати,

які нормалізують моторику шлунково-кишкового тракту (ганглерон, бензогексоній), засоби, що зменшують абсорбцію жовчних солей у кишечнику (холестирамін).

Післяопераційні ускладнення у серцево-судинній і дихальній системах спостерігають частіше у хворих з хронічними захворюваннями (коронарокардіосклероз, ІХС, варикозне розширення вен, емфізема легень, хронічна пневмонія). Безпосередня причина ускладнень – операційна травма, при якій в перші години через біль у животі, вимушене положення порушується дихання, розвивається застій у легенях, великому колі кровообігу. Основними ускладненнями у серцево-судинній системі можуть бути гостра серцева недостатність, інфаркт міокарда, тромбоемболія легеневої артерії; в органах дихання – пневмонія, плеврит, гострий бронхіт або його загострення.

До пізніх післяопераційних ускладнень належать: рецидиви виразок, пептичні виразки, шлунково-ободово-кишкові нориці, патологічні синдроми, зумовлені видаленням частини шлунка, ваготомією, порушенням функції інших органів.

#### 3.2.4. Стеноз виходу з шлунка

**Пілородуоденальний стеноз** – звуження пілоричного відділу шлунка або верхньо-горизонтального відділу дванадцятипалої кишки, викликане грубою деформацією органа внаслідок рубцювання виразкового дефекту.

Це одне з частих ускладнень виразкової хвороби, яке виникає у 10-40 % випадків захворювання. Частіше розвивається в осіб із довготривалим виразковим анамнезом. Співвідношення чоловіків та жінок – 3:1.

##### *Етіологія і патогенез*

Причиною пілородуоденального стенозу найчастіше є виразки ДПК, рідше препілоричні і пілоричні виразки. Звуження просвіту відбувається в результаті навколівирязкового інфільтрату, набряку, спазму і рубцювання виразки.

У процесі рубцювання виразки вихідного відділу шлунка і початку дванадцятипалої кишки різні форми рубців деформують і звужують просвіт органа. У зв'язку з тим, що стенозування може виникати не тільки в пілоричному відділі, але і в початковій частині дванадцятипалої кишки, термін “стеноз пілоруса” є збірним поняттям для обох форм патології. Рубцеве звуження призводить до утруднення переходу вмісту шлунка у дванадцятипалу кишку. Шлунок розтягується і опускається донизу, що зумовлює ще більшу перешкоду для евакуації. Процес рубцювання має незворотний характер, спричиняє значні порушення усіх видів обміну організму з перевагою порушень водно-сольового та білкового. Внаслідок втрати скоротливої здатності м'язів шлунка настає розширення шлунка (гастроектазія).

*К л а с и ф і к а ц і я (О.О. Шалімов, В.Ф. Саєнко, 1987)*

Залежно від локалізації виразкового процесу, розрізняють три типи стенозу: пілоричного відділу; цибулини ДПК; позацибулинний дуоденальний стеноз.



За морфологічною картиною розрізняють три стадії стенозу: запальна, рубцева виразкова, рубцева.

За клінічним перебігом виділяють такі стадії стенозу: компенсована, субкомпенсована, декомпенсована.

Окремі автори в III стадії стенозу розрізняють дві підстадії: декомпенсований пілоростеноз із збереженою моторною функцією шлунка та декомпенсований пілоростеноз із відсутньою моторною функцією шлунка.

#### *Клінічна симптоматика*

Компенсований стеноз. На фоні звичайних симптомів виразкової хвороби хворі помічають відчуття важкості і повноти в епігастрії, переважно після вживання великої кількості їжі, печію, відрижку кислим і епізодичне блювання шлунковим вмістом з вираженим кислим присмаком. Після блювання зникає відчуття важкості та повноти в епігастрії.

При огляді стан хворих задовільний. Аускультативні, пальпаторні, перкуторні дані без особливих змін. Натще при зондуванні виявляється 200-300 мл шлункового вмісту.

Субкомпенсований стеноз. Хворих турбують майже постійне відчуття важкості і повноти в епігастральній ділянці, відрижка з неприємним запахом тухлих яєць внаслідок тривалої затримки їжі в шлунку. Виражений різкий колікоподібний біль, який пов'язаний з посиленою перистальтикою шлунка, супроводжується переливанням, бурчанням у животі. Щоденно виникає блювання з домішками спожитої напередодні їжі, яке приносить полегшення. Турбують слабкість, швидка втомлюваність. При огляді стан хворих порушений, схуднення, в окремих випадках видно хвилеподібну перистальтику шлунка, зміну контурів передньої черевної стінки.

Аускультативно визначають посилення перистальтики над шлунком. При пальпації натще визначають шум плеску в шлунку, опущення його нижньої межі. Натще при зондуванні виявляють 500-600 мл шлункового вмісту з домішками спожитої напередодні їжі з ознаками гниття.

Декомпенсований стеноз. Клінічна картина прогресує, виражена важкість в епігастрії, відрижка тухлим, часте щоденне блювання з неприємним запахом внаслідок бродильних процесів у шлунку. Хворі самостійно викликають блювання для полегшення стану. Больовий синдром практично відсутній, переважають ознаки порушення евакуації, хворі відмовляються від їжі, виражена спрага.

При огляді стан хворих тяжкий, значна втрата маси, виражене зневоднення, адинамія. Шкіра суха, тургор її різко знижений. Спостерігають також сухість язика і слизових оболонок ротової порожнини, зменшення діурезу. На передній черевній стінці видно контури розтягнутого шлунка.

При аускультативній – сповільнення перистальтики над шлунком, пальпаторно-перкуторно виражений шум плеску, різке опущення нижньої межі шлунка, аж до входу в малий таз. Натще при зондуванні з шлунка видаляють декілька літрів шлункового вмісту з домішками їжі з ознаками гниття.

Пілородуоденальний стеноз у стадії декомпенсації може ускладнюватись хлоропривною азотемією. Вона розвивається поступово і характеризується слабкістю, в'ялістю, апатією, сонливістю, які чергуються з підвищенням нервової збудливості, головним болем, болем у м'язах верхніх і нижніх кінцівок, парестезіями кінцівок, особливо рук. При підвищенні м'язової збудливості виникають характерні патогномонічні симптоми:

- симптом Хвостека – скорочення мимічних м'язів обличчя при постукуванні молоточком у проекції виходу лицьового нерва або його гілок;
- симптом Гоффмана – нестерпний біль при постукуванні молоточком у ділянці виходу гілок лицьового нерва;
- симптом Труссо – судоми пальців рук при стисненні серединного нерва на плечі, передпліччі у вигляді “руки акушера”;
- симптом Бехтерева – згинання пальців при ударі по тильній поверхні ступні в ділянці 3-4 плюсневих кісток.

У хворих наявні такі ознаки, як акроціаноз, похолодання кінцівок, тахікардія, зниження артеріального тиску, втрата свідомості, галюцинації, психомоторне та мовне збудження з наступним розвитком коматозного стану.

У крові настають такі зміни: гіпопротеїнемія, гіпохлоремія, збільшення рівня сечовини, креатиніну, алкалоз, нейтрофільний лейкоцитоз, токсична зернистість нейтрофілів, а в сечі – олігурія, гематурія, протеїнурія, циліндрурія.

#### *Лабораторні та інструментальні методи діагностики*

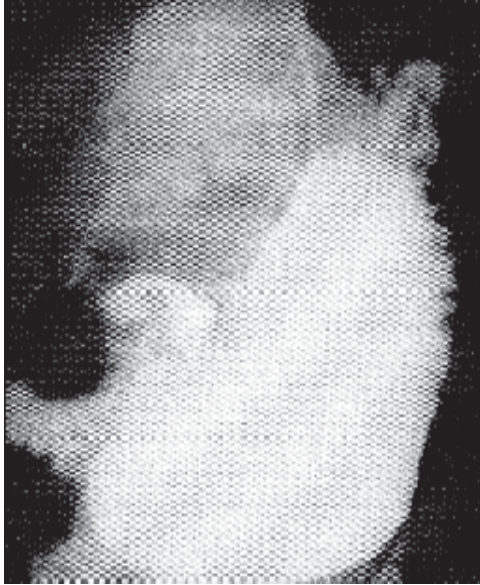Лабораторні та інструментальні обстеження спрямовані на визначення причини стенозу, встановлення ступеня стенозу і гемодинамічних розладів, порушення водно-електролітного, білкового обміну, кислотно-лужної рівноваги.

План обстеження такий:

1. Загальний аналіз крові і сечі.
2. Група і Rh-фактор крові.
3. Коагулограма.
4. Біохімічний аналіз крові з визначенням: цукру, білірубину, білків та їх фракцій, АсТ, АлТ, сечовини, креатиніну, залишкового азоту, електролітів.
5. ЕКГ.
6. Рентгеноскопія, -графія органів грудної клітки.
7. Рентгенографія (контрастна) шлунка.
8. ЕГДС.
9. Вивчення секреторної здатності шлунка.
10. Спірографія.
11. УЗД.

Для визначення причини, рівня та стадії стенозу використовують контрастну рентгенографію шлунка і ДПК. В стадії компенсації шлунок звичайних розмірів або дещо розширений, перистальтика посилена, пілородуоденальний канал звужений, евакуація з шлунка сповільнена до 6-12 год.

При субкомпенсації шлунок розширений, перистальтика сповільнена, пілородуоденальний канал звужений, виражене сповільнення евакуації контрастної



**Рис. 3.29. Рубцево-виразкова деформація шлунка у вигляді кисету.** Вкорочена мала кривизна, збільшена і опущена вниз велика кривизна. Високе розміщення пілоруса. Шлунок розширений, гіпотонічний, моторна функція знижена.

маси, через 6-12 год у шлунку залишки контрастної маси, але через 24 год у шлунку контрастної маси не виявляють.

Для декомпенсованого пілоростенозу характерне значне розширення шлунка з великою кількістю вмісту на тще. Контрастна речовина накопичується в нижній частині шлунка у формі чаші з широким верхнім горизонтальним рівнем, над яким видно шар рідкого вмісту. Нижня межа шлунка розміщена низько, аж до рівня лобкового з'єднання. Перистальтика шлунка сповільнена, інколи виявляється антиперистальтика. В момент обстеження надходження контрастної суміші в ДПК немає. Евакуація контрастної маси з шлунка затримується більше ніж на 24 год (рис. 3.29).

#### *Диференційний діагноз*

Диференційний діагноз пілородуоденального стенозу проводиться з органічними звуженнями пухлинного

генезу і функціональними – гастроптозом і дуоденостенозом.

Для пілоростенозу пухлинного генезу характерні “синдром малих ознак”, кахексія, анемія. При пальпації можна виявити горбисту пухлину, інколи віддалені метастази. В шлунковому соку відсутня соляна кислота, наявна молочна кислота. При рентгеноскопії – ознаки пухлинного процесу. Остаточне вирішення питання – після проведення ЕФГДС із біопсією.

Гастроптоз характеризується відчуттям важкості в черевній порожнині, відрижкою, нудотою, інколи блюванням. У хворих наявні відвислий живіт, часто розходження прямих м'язів. Шлунок розташований низько в черевній порожнині з розширенням, атонією стінок. У хворих виявляють порушення моторно-евакуаторної функції шлунка, але при рентгеноскопії відсутнє звуження в пілородуоденальній зоні. Виявляють ознаки опущення інших органів. Вирішальну роль відіграє проведення ЕФГДС.

Для дуоденостазу характерні: наявність періодичного болю, відчуття важкості в епігастральній ділянці, блювання після прийому їжі. Загальний стан хворих погіршується рідко. При гастродуоденоскопії відсутня патологія органічного характеру в пілородуоденальній зоні, а при рентгеноскопії визначаються розширення дванадцятипалої кишки, ретроградне закидання барію в шлунок і повільна його евакуація.

*Лікувальна тактика та вибір методу лікування*

Наявність органічного пілородуоденального стенозу є абсолютним показанням до оперативного втручання.

Вибір методу оперативного втручання проводять індивідуально, залежно від стану хворого, ступеня стенозу і характеру патоморфологічних змін, стану секреторної та моторної функцій шлунка, наявності супровідної патології. Принципи оперативного лікування пілородуоденального стенозу полягають в усуненні стенозу і створенні умов для відновлення моторно-евакуаторної функції, противиразковій операції.

Тривалість передопераційної підготовки та її об'єм залежать від ступеня стенозу та індивідуальних особливостей хворого. При компенсованому стенозі вона коротка, включає в себе щоденну аспірацію вмісту шлунка, противиразкову терапію, загальноприйняті заходи. Хворих оперують через 4-6 діб після проведення підготовки. Хворим із субкомпенсованим і декомпенсованим стенозом із вираженими розладами водно-електролітного балансу і кислотно-лужної рівноваги необхідна комплексна передопераційна підготовка, яка охоплює корекцію водно-електролітного, білкового балансу, волемічних порушень, кислотно-лужної рівноваги, адекватне парентеральне харчування, противиразкову терапію, систематичну декомпресію шлунка.

Об'єм інфузійної терапії в таких хворих досягає 3-3,5 л, а тривалість передопераційної підготовки становить 7-10 діб.

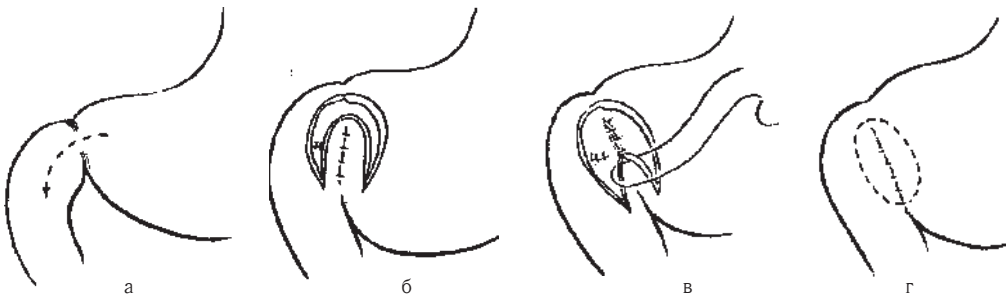
Знеболювання – ендотрахеальний наркоз із ШВЛ.

Методи операцій залежать від ступеня стенозу, наявності супровідної патології та індивідуальних особливостей хворого. При компенсованому стенозі і достатній прохідності пілоробульбарної зони можна виконати СПВ.

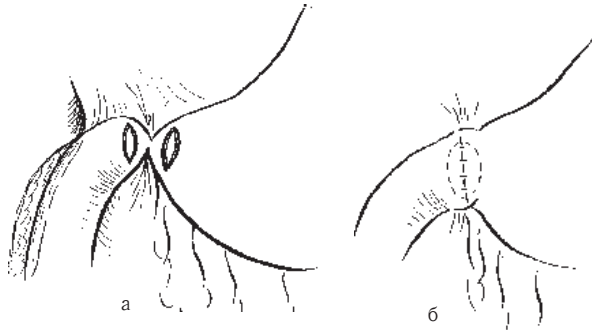
При субкомпенсованому стенозі необхідне поєднання ваготомії з дренируючими операціями (рис.3.30, 3.31, 3.32, 3.33).

Резекція 2/3 шлунка або пілороантрумектомія з ваготомією показана при декомпенсованому стенозі, поєднанні пілородуоденального стенозу з виразкою шлунка, наявністю інтраопераційних ознак дуоденостазу.

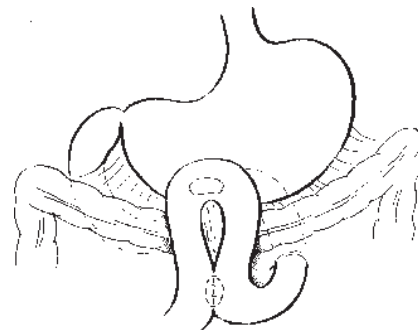
У хворих з високим ризиком операції, осіб похилого віку з тяжкою супровідною патологією проводять формування гастроентероанастомозу як варіант паліативного втручання (рис. 3.34, 3.35).



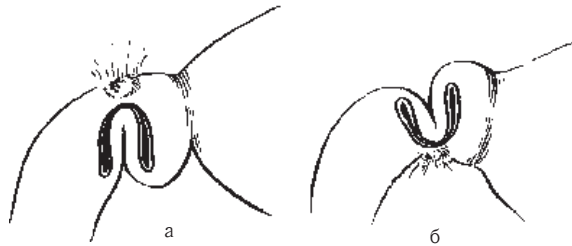
**Рис. 3.30.** Вшивання кровоточивої постбульбарної виразки дванадцятипалої кишки: а, б, в, г – етапи операції.



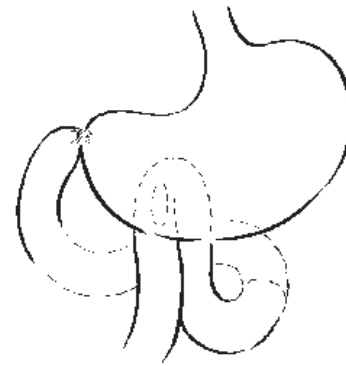
**Рис. 3.31.** Поперечна гастродуоденостомія: а, б – етапи операції.



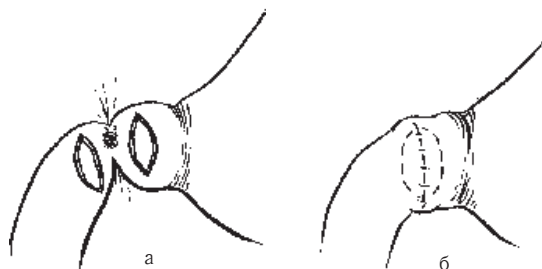
**Рис. 3.34.** Гастроентеростомія за Вельфлером-Брауном.



**Рис. 3.32.** Підковоподібна дуоденопластика при постбульбарному стенозі: а, б – етапи операції.



**Рис. 3.35.** Гастроентеростомія за Гаккером-Петерсеном.



**Рис. 3.33.** Поперечна дуодено-дуоденостомія при постбульбарному стенозі: а, б – етапи операції.

### 3.2.5. Малігнізація

**Малігнізація виразки** означає її злоякісне переродження.

Малігнізація виразки ДПК зустрічається в 0,1-0,3 %, при виразці шлунка – у 3-15 % хворих.

#### *Етіологія і патогенез*

Етіологічні фактори на сьогодні не повністю вивчено. Відзначено підвищення кількості малігнізованих виразок на окремих територіях, що пов'язано зі структурними особливостями ґрунтів, зокрема із збільшеним вмістом магнію, цинку. Деякі автори відзначають підвищення ризику малігнізації виразок у населення, яке споживає велику кількість крохмалю (картопля, рис, хліб),



мало свіжих овочів та фруктів, а також у великих кількостях продукти, які містять канцерогенні речовини (смажена їжа, копченості).

Доведена роль надто гарячої їжі у виникненні малігнізації. При вивченні ролі спадковості визначено існування сімейної схильності до раку шлунка, яка підтверджується тим, що у хворих з групою крові А(ІІ) злоякісні процеси в шлунку трапляються частіше. Розвитку малігнізації виразки передують порушення обміну речовин і функціонального стану різних систем, нейротрофічні розлади шлунка.

Частіше перероджуються виразки кардіального відділу шлунка, великої кривизни, тіла, рідше – виразки антрального відділу. Рак розвивається частіше у хворих похилого віку зі старими кальцозними виразками, а інколи – з післявиразкового рубця.

При виразці шлунка часто спостерігають картину хронічного гастриту з явищами перебудови слизової (перебудова епітелію і його кишкова метаплазія). Острівці кишкового типу, які пов'язані з явищами метаплазії, а можливо, і гіпертрофії, можуть бути джерелом розвитку раку шлунка. Рак шлунка може розвинутися самостійно на фоні хронічного гастриту чи існуючої виразки. Таким чином, в одному органі здатні співіснувати два різні, хоч і взаємопов'язані, патологічні процеси.

#### *К л а с и ф і к а ц і я*

Малігнізація виразки може починатися з дна, країв виразки чи післявиразкового рубця.

Залежно від зовнішнього вигляду, виділяють такі типи пухлин:

1. Поліпоподібний рак – характеризується екзофітним ростом у просвіт шлунка, переважно локалізується на малій кривизні, зустрічається в 6-10 % випадків.
2. Блюдцеподібний рак – також має екзофітний ріст із виразкуваннями в центрі і припіднятими краями по периферії.
3. Виразково-інфільтративний рак – одна з найчастіших форм, зустрічається в 60 % випадків. Локалізація – дистальний відділ шлунка.
4. Дифузний рак – зустрічається в 5-10 % випадків. Візуально визначається як потовщення стінки шлунка з нечіткими межами, часто без виразкування.

Як підвид дифузного раку виділяють слизовий дифузний рак, тканини якого містять багато слизу, займають значну частину шлунка. Ця форма спостерігається в 15 % випадків.

Гістологічно найчастіше зустрічаються пухлини зі схильністю до залозистих формувань (класичні аденокарциноми).

При переважанні сполучної тканини розвивається фіброзний рак (скір).

Найбільш злоякісними, рано метастазуючими раками є колоїдний і медулярний. Вони характеризуються переважанням ракової паренхіми і малою кількістю сполучнотканинних елементів.

Рідкісною формою є плоскоклітинний рак шлунка, який виникає на основі атипової регенерації слизової тих частин кардіальної ділянки, де плоский епітелій стравоходу переходить у слизову шлунка.

*Клінічна симптоматика*

Визначають такі ознаки малігнізованої виразки: погіршення загального стану, втрата апетиту, відмова від м'ясної їжі, зниження кислотності шлункового соку, поява молочної кислоти в шлунковому соку.

Характерних клінічних ознак злоякісного переродження виразки не встановлено. При тривалому виразковому анамнезі з чітким клінічним перебігом, чергуванням загострень і ремісій кардинальні зміни характеру симптомів повинні викликати “онкологічну настороженість лікаря”. Світлі проміжки в перебізі виразкової хвороби скорочуються або зникають.

Біль втрачає зв'язок із прийомом їжі, не має ритмічності, періодичності, стає безпричинним, постійним, не купірується звичайними засобами, нерідко інтенсивність болю наростає, і він лише на короткий термін купірується наркотиками.

Хворі відзначають зниження або втрату апетиту, відмовляються від м'ясної їжі. При локалізації раку в пілоантральному відділі з'являється блювання, частота якого залежить від прогресування стенозу вихідного відділу шлунка.

У процесі розвитку захворювання спостерігають схуднення хворого, виникають ознаки полігіповітамінозу, що відображається на його загальному стані.

На ранніх стадіях розвитку раку зовнішній вигляд хворого не змінений. Може виявлятися помірна блідість шкірних покривів і видимих слизових. В подальшому шкіра набуває жовтуватого або жовто-землистого відтінку. З прогресуванням захворювання розвивається кахексія. В окремих випадках можуть виявлятися набряки – від невеликої пастозності гомілок, ступень до значних набряків, а в запущених випадках – до анасарки в поєднанні з вираженою інтоксикацією. Аускультативні дані – без характерних змін. При наявності малігнізації виразки з ознаками кровотечі визначається посилення перистальтики, можлива поява мелени.

Пальпація дозволяє виявити пухлину, якщо вона має розміри декілька сантиметрів і міститься в нижніх відділах шлунка. Пухлини, розміщені у верхніх відділах шлунка, переважно не доступні для пальпації. Найбільш часто пальпуються скірозні пухлини.

При прогресуванні процесу можливі метастази у печінку, лімфатичні вузли ший зліва над ключицею (“вірховська залоза”), ректовезикальну заглибину в чоловіків і дугласів простір у жінок, яєчники (пухлина Крукенберга).

При перкусії – локальна болючість, яка властива виразці, інколи відсутня або стає менш вираженою при малігнізації виразки.

Умовно симптоми і синдроми, які супроводжують малігнізацію виразки і розвиток раку, можна поділити на загальні і місцеві (В.М. Іванов, 1959).

До загальних належать адинамія, швидка втомлюваність, знижена працездатність.

З місцевих симптомів і синдромів виділяють втрату апетиту, саливацію, відрижку, нудоту, зригування, блювання, відчуття повноти в епігастральній ділянці.

А.І. Савицький виділяє “синдром малих ознак” при малігнізації виразки, який включає “безпричинну” загальну слабкість, зниження працездатності, немотивоване стійке зниження апетиту, ознаки шлункового дискомфорту, схуднення.

Перебіг малігнізованої виразки може ускладнюватися кровотечею, перфорацією, розвитком стенозу.

#### *Лабораторні та інструментальні методи діагностики*

Загальноклінічні, лабораторні та інструментальні обстеження у хворих на малігнізовану виразку аналогічні обстеженням у хворих на виразкову хворобу.

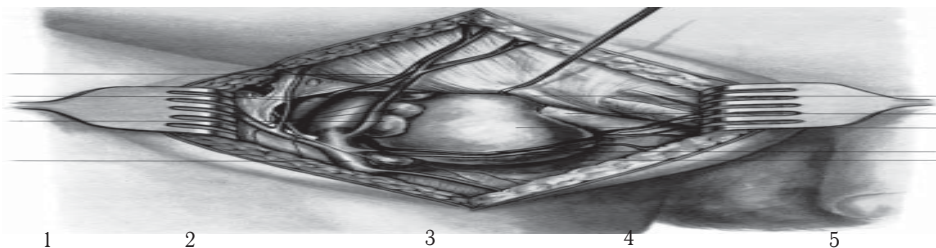
Досить швидко у разі злоякісного перебігу виразкової хвороби розвивається гіпохромна анемія, в лейкоцитарній формулі з'являється нейтрофілоз, зростає ШОЕ. Дослідження секреторної функції шлунка виявляє зниження кислотності, інколи до ахлоргідрії, появу молочної кислоти. Позитивна реакція Грегерсена на приховану кров у калі протягом тривалого часу часто свідчить про малігнізацію виразки. Ексфолюативна цитологія, люмінесцентна мікроскопія промивних вод шлунка дозволяє виявити атипові клітини і підтвердити малігнізацію виразки.

При проведенні рентгенологічного обстеження з барієвою сумішшю великі ніші (більше 2 см), нерівність контурів ніші, ригідність стінок шлунка, відсутність перистальтики біля виразки вказують на її малігнізацію (рис. 3.36, 3.37, 3.38).

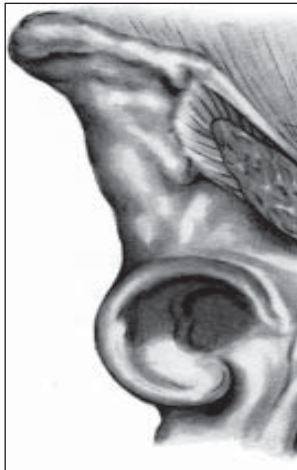
Основним методом діагностики малігнізованих виразок є ЕФГДС з біопсією (табл. 3.6).

Підтверджується малігнізація виразки проведенням біопсії виразки. Лапароскопія не є методом ранньої діагностики малігнізованої виразки, оскільки виявляє пухлину лише при проростанні нею всієї товщі стінки шлунка, але дає можливість визначити дисемінацію пухлинного процесу по очеревині, множинні метастази в печінку, а також діагностувати інші захворювання, подібні за клінічними проявами.

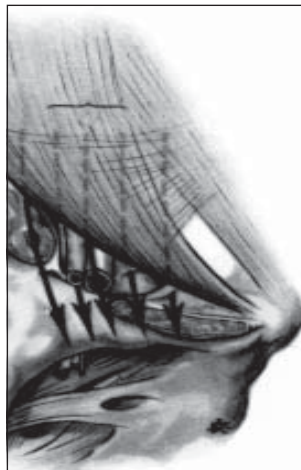Метастазування також виявляється при УЗД, комп'ютерній томографії.



**Рис. 3.36.** Схематичне зображення основних рентгенологічних ознак раку шлунка – звиразковані форми (за Hegglin): 1 – ніша у вигляді плато; 2 – ніша на фоні вікна; 3 – ніша з меніском; 4 – ніша з неправильними контурами; 5 – ніша на плоскій основі.

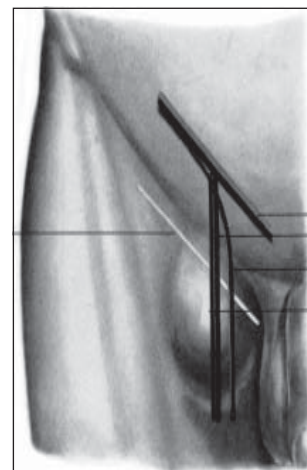


а



б

**Рис. 3.37. Злоякісна виразка (рентгенограма за Templeton):** а – видно лейкоподібний кратер, який виступає із задньої стінки шлунка; б – після 7 місяців кратер збільшився в діаметрі і в глибину. При лапаротомії була виявлена виразкова карцинома.



**Рис. 3.38. Ракова виразка по великій кривизні шлунка (операція).** Видно глибоку нішу, яка вписується в тінь шлунка. Знімок зроблений в лежачому положенні з невеликим поворотом вліво.

Таблиця 3.6

### Гастроскопічні критерії діагностики доброякісних і злоякісних виразок шлунка

№	Ознаки	Доброякісна виразка	Злоякісна виразка
1	Форма виразки	Правильна, овальна	Неправильна
2	Стан країв виразки	Гладкі, чіткі	Нерівні, нечіткі
3	Стан дна	Гладеньке	Нерівне, горбисте
4	Межа дна і краю виразки	Різко виражена	Виражена нерівномірно
5	Кровоточивість	Частіше дна	Частіше країв
6	Стан навколишньої слизової оболонки	Конвергенція складок	Дифузна інфільтрація, поліпоподібні потовщення слизової навколо виразки
7	Ригідність країв при біопсії	Відсутня	Виявляється

### Диференційний діагноз

Диференційну діагностику малігнізованої виразки проводять з первинно-виразковою формою раку шлунка, виразковою хворобою. Вирішальне значення належить рентгенологічним, ендоскопічним обстеженням у поєднанні з біопсією.

*Лікувальна тактика та вибір методу лікування*

Принципи лікувальної тактики найбільш лаконічно визначив С.С. Юдін: “Чим більша виразка, чим глибша ніша, чим старший хворий, чим нижча кислотність, тим більша реальність виникнення раку з виразки, а звідси – тим швидше показане оперативне лікування.”

Підтверджений діагноз малігнізованої виразки є абсолютним показанням до оперативного лікування.

Передопераційна підготовка при відсутності ускладнень (перфорація, кровотеча, стеноз) – звичайна, при розвитку ускладнень залежить від ступеня їхньої вираженості.

Знеболювання – інтубаційний наркоз із ШВЛ.

Хірургічний доступ – верхньо-серединна лапаротомія.

Паліативні операції – формування гастроентероанастомозу або, якщо можливо, паліативна резекція шлунка, що позбавляють хворого від порушень прохідності вихідного відділу шлунка, зменшують інтоксикацію, небезпеку кровотечі. Методом вибору радикального оперативного лікування при малігнізованих виразках середньої і нижньої третин шлунка є субтотальна його резекція з видаленням малого та великого сальників і регіонарних лімфатичних вузлів.

При високих малігнізованих виразках показана субтотальна проксимальна резекція шлунка або гастректомія з видаленням обох сальників і регіонарних лімфатичних вузлів.

Через 6 місяців після операції при відсутності ознак метастазування хворі вважаються практично здоровими, виставляється III клінічна група.

**Експертиза працездатності і реабілітація**

Перебування в стаціонарі після операції – 8-10 днів. Термін тимчасової непрацездатності – 45-60 днів з переходом, за рішенням ЛКК, на роботу, не пов'язану з фізичним навантаженням. У післяопераційний період хворі перебувають під диспансерним наглядом, повинні дотримуватись режиму харчування, особливо в перший рік після операції. У разі появи післярезекційних та післяваготомічних порушень необхідно проводити курси терапевтичного і санаторно-курортного лікування, а з пептичною виразкою – противиразкове лікування навесні і восени. Перехід на інвалідність встановлює МСЕК залежно від об'єму операції та післяопераційних ускладнень.

**Контрольні питання**

1. Топографо-анатомічні та фізіологічні дані шлунка і дванадцятипалої кишки.
2. Лабораторні та інструментальні методи діагностики хвороб шлунка і дванадцятипалої кишки.
3. Класифікація, причини виникнення та клінічна симптоматика виразкової хвороби.



4. Сучасні принципи хірургічного лікування виразкової хвороби.
5. Перфорація виразки. Фази клінічного перебігу та їх ознаки. Діагностика, диференційний діагноз. Методи хірургічного лікування.
6. Кровотеча з виразки, класифікація, клінічні ознаки. Методи діагностики. Диференційний діагноз. Ознаки припиненої, тієї, що триває, і рецидивної кровотеч. Консервативне лікування кровотеч. Показання до хірургічного лікування.
7. Пілородуоденальний стеноз. Класифікація, клініка, методи діагностики. Показання до хірургічного лікування.
8. Малігнізація і пенетрація виразки. Клініка, діагностика, диференційний діагноз, лікування.
9. Методи хірургічного лікування виразкової хвороби. Ваготомії, дренажні операції на шлунку і дванадцятипалій кишці. Резекції шлунка: види операцій, показання і протипоказання до застосування.
10. Основні принципи лікування та реабілітації хворих на виразкову хворобу в ранній і пізній післяопераційні періоди.

#### Література

1. Братусь В.Д. Дифференциальная диагностика и лечение острых желудочно-кишечных кровотечений. – К.: Здоров'я, 1971. – 420 с.
2. Братусь В.Д. Острые желудочные кровотечения. – К.: Здоров'я, 1971. – 420 с.
3. Бурчинский Г.И. Внутренние болезни. – К.: Вища школа, 1981. – 768 с.
4. Бурчинский Г.И. Клиническая гастроэнтерология. – К.: Здоров'я, 1979. – 640 с.
5. Кузин М.И. Хирургические болезни. – М.: Медицина, 1987. – 704 с.
6. Лидский А.Т. Симптоматическая диагностика хирургических заболеваний. – М.: Медицина, 1973. – 228 с.
7. Окорочков А.Н. Лечение болезней внутренних органов. Практич. рук.: В 3 т. – М.: Вища школа, 1998. – 552 с.
8. Рысс С.М., Рысс Е.С. Язвенная болезнь. – Л.: Медицина, 1968. – 296 с.
9. Стародуб Е.М., Гаврилюк М.Е., Чайка Н.А. Геликобактериоз и язвенная болезнь. – Л., 1991. – 31 с.
10. Фишзон-Рысс Ю.И., Рысс Е.С. Гастродуоденальные язвы. – Л.: Медицина, 1978. – 231 с.
11. Черноусов А.Ф., Богопольський П.М., Куртанов Ф.С. Хирургия язвенной болезни желудка и двенадцатиперстной кишки. – М.: Медицина, 1996. – 213 с.
12. Шалимов А.А., Саенко В.Ф. Хирургия пищеварительного тракта. – К.: Здоров'я, 1987. – 567 с.

## **Розділ 4. ЖОВЧНОКАМ'ЯНА ХВОРОБА**

### *Загальні відомості*

**Жовчнокам'яна хвороба** (cholelithiasis) – полівалентне захворювання, при якому в результаті вродженого чи набутого порушення метаболізму холестерину і жовчних кислот в асоціації з порушеннями пасажу жовчі по жовчних шляхах і діяльністю інфекційних агентів утворюються жовчні конкременти (жовчні камінці).

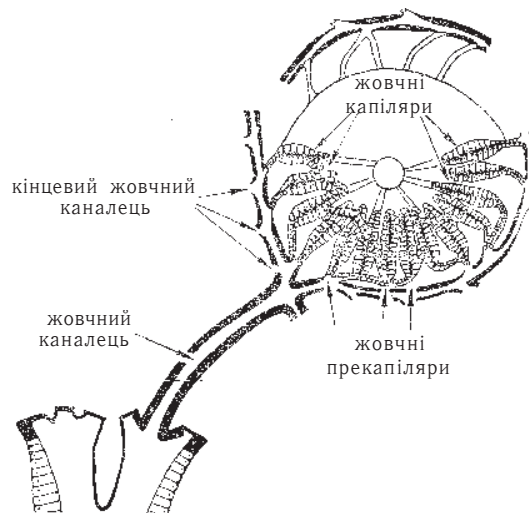
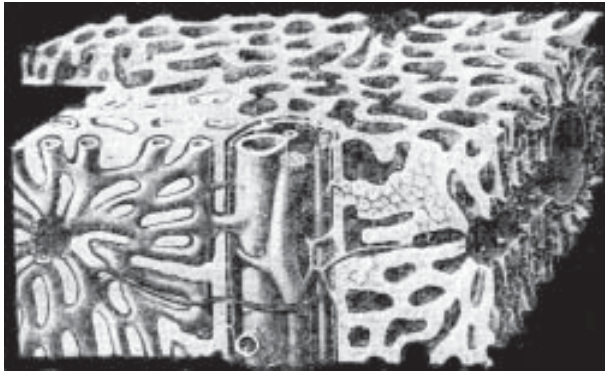
Клінічні прояви і прогноз у конкретних випадках залежать від стадії конкрементоутворення, первинної локалізації, шляхів міграції, тривалості існування конкрементів, характеру мікрофлори, індивідуальних особливостей організму пацієнта.

За зведеними даними статистики, жовчнокам'яна хвороба є поширеним захворюванням, особливо серед міського населення розвинутих країн Європи і Північної Америки. Якщо в Китаї і Японії жовчні камінці виявляють у 2-3 % дорослого населення, то в країнах Європи – від 10 до 25 %, а в осіб віком понад 60 років – до 35-55 %. Причому співвідношення між жінками і чоловіками становить в середньому 5:1, а у віці понад 60 років – 2:1. За даними англосаксонської літератури, жовчнокам'яну хворобу прийнято називати захворюванням п'яти "f": femina (жінка), after forty (після сорока), fertile (плодовита, багатодітна), а fat (з надлишковою масою тіла), fletulent (страждає від газів, метеоризму). Відомо, що жовчнокам'яна хвороба виникає навіть у новонароджених.

Разом із тим, на теренах України протягом останніх 15 років щороку реєструють близько 300 тис. осіб, хворих на жовчнокам'яну хворобу, виконують до 12-15 тис. холецистектомій. Післяопераційна летальність у середньому становить 6-9 %, в осіб віком понад 50 років вона сягала 18-24 %. У 1997 р. в Тернопільській області виконано 838 операцій у хворих на жовчнокам'яну хворобу, зокрема в Тернополі – 612 (у тому числі з приводу гострого холециститу – 144). Післяопераційна летальність становила 0,7 %. 87 холецистектомій було виконано лапароскопічно.

### *Анатомо-фізіологічні дані*

Печінка (hepar) – найбільший непарний життєво важливий орган людини, що займає верхню праву і, частково, ліву частини черевної порожнини. Основним її функціонально-морфологічним елементом є печінкова часточка, яка має діаметр 0,7-2,0 мм, представлена клубком капілярів ворітної вени і печінкової артерії, між якими розміщені два ряди печінкових клітин і первинний жовчний



**Рис. 4.1.** Конструкція печінкової структури за Еліасом і схема внутрішньопечінкових жовчних шляхів.

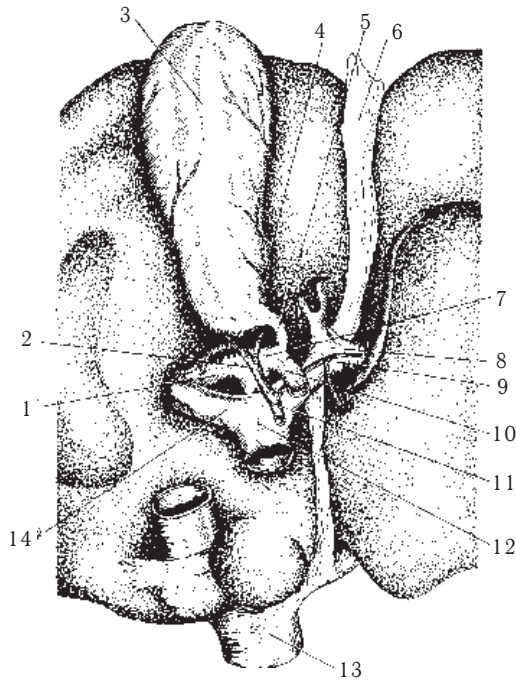
— спереду — місце круглої зв'язки печінки, ззаду — залишку венозної протоки. Заглибини посередині з'єднуються поперечною виїмкою (подібно до літери "Н") — ворота печінки (porta hepatis), в яких проходять основні кровоносні й жовчовивідні магістралі (a.hepatica, v.portae, ductus hepaticus) (рис. 4.2).

Вироблена печінковими клітинами жовч потрапляє в первинні жовчні капіляри, з них — у часточкові протоки (ductuli biliferi), потім — у ворітні протоки (каналця Герінга), сегментарні жовчні, праву і ліву часткові (ductus hepaticus dexter et sinister) внутрішньопечінкові протоки (рис. 4.1).

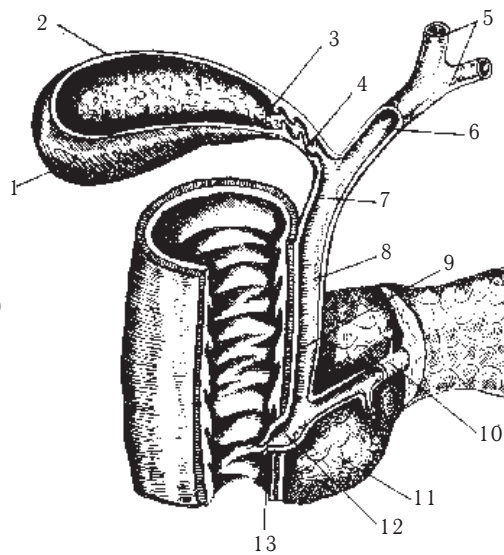
З'єднавшись у ділянці воріт печінки, права і ліва печінкові протоки утворюють загальну печінкову (ductus hepaticus communis), яка, приймаючи протоку жовчного міхура (ductus cysticus), продовжується у вигляді загальної жовчної протоки до дванадцятипалої кишки, впадаючи в останню разом із протокою підшлункової залози (рис. 4.3).

капіляр (рис. 4.1). Розгалуження капілярів ворітної вени, печінкової артерії і центральної вени печінкової часточки з множинними анастомозами становлять "чудову" сітку судин печінки (rete mirabile vasorum hepatis), яка відрізняє печінку від інших органів і забезпечує її множинні функції.

Поперечна серпоподібна зв'язка (lig.falciforme s. suspensorium hepatis) розділяє по передній поверхні печінку на дві частки: (праву — більшу і ліву — меншу), що не відповідає її істинному сегментарному поділу. Згідно з останнім, лінія, що розділяє праву і ліву частки ("вісь печінки" — за Reiferscheid, Roux), проходить через проекцію нижньої порожнистої вени і середину ложа жовчного міхура. Coui-poud ділить печінку на вісім сегментів. На нижній поверхні печінки розрізняють дві сагітальні заглибини. Права — ложе жовчного міхура і місце нижньої порожнистої вени, ліва



**Рис. 4.2. Ворота печінки:** 1. Права печінкова протока. 2. Права печінкова артерія. 3. Жовчний міхур. 4. Ліва гілка міхурової артерії. 5. Міхурова протока. 6. Кругла зв'язка печінки. 7. Загальна печінкова протока. 8, 12, 14. Ворітна вена. 9. Ліва печінкова артерія. 10. Загальна жовчна протока. 11. Власна печінкова артерія. 13. Нижня порожниста вена.



**Рис. 4.3. Жовчний міхур, жовчні й панкреатичні протоки:** 1. Дно. 2. Тіло. 3. Шийка жовчного міхура. 4. Міхурова протока і клапан Гейстера. 5, 6. Печінкові протоки. 7, 8, 9. Загальна печінкова протока. 10. Панкреатична протока. 11. Підшлункова залоза. 12, 13. Ампула і дуоденальний сосочок.

Відомі численні анатомічні варіанти структури зовнішніх жовчновивідних проток, протоки підшлункової залози (рис. 4.4, 4.5).

Жовчний міхур (*vesica fellea*) – грушоподібної форми резервуар ємністю 40-100 мл, що розміщений в однойменній заглибині на нижній поверхні правої частки печінки (рис. 4.2, 4.3). З позицій хірургічної анатомії, в ньому виділяють дно, тіло, шийку з кишенею Гартмана, вивідну протоку (*ductus cysticus*), яка впадає в загальну печінкову протоку, утворюючи загальну жовчну протоку. Стінка жовчного міхура складається із (ззовні досередини) серозної, м'язової, підслизової і слизової оболонок (чи шарів). Відносно серози жовчний міхур здебільшого розміщується мезоперитонеально, але досить часто спостерігають варіанти (рис. 4.6).

М'язова оболонка жовчного міхура представлена гладкими м'язами (*musculus detrussor vesicae fellea*) трабекулярної структури, які в ділянці вивідної протоки утворюють сфінктер (Люткенса). Слизова оболонка разом з підслизовою, проникаючи поміж трабекулами м'язової, утворює множинні дрібні

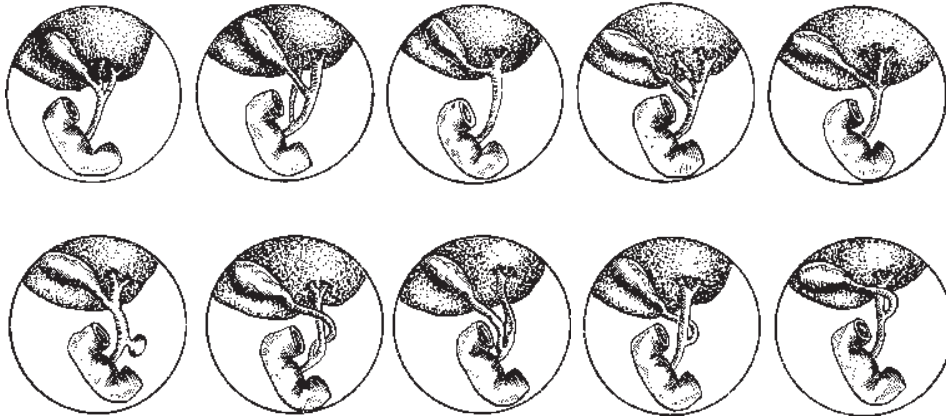


Рис. 4.4. Анатомічні варіанти позапечінкових жовчних проток.

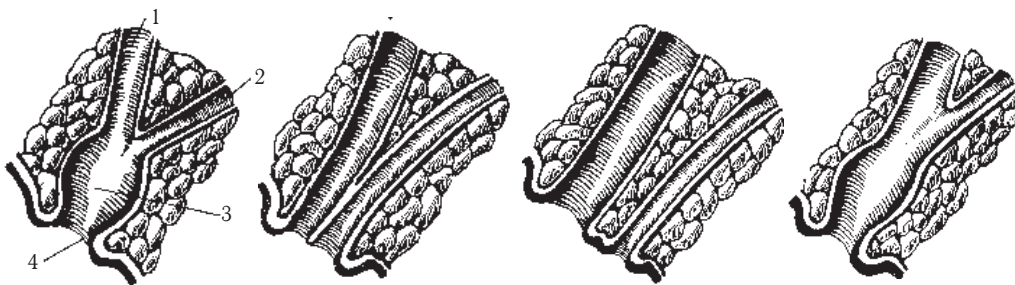


Рис. 4.5. Найчастіші варіанти взаємозв'язків загальної жовчної і панкреатичної проток: 1. Хоledох. 2. Панкреатична протока. 3. Ампула фатерового сосочка. 4. Великий дуоденальний сосочок.

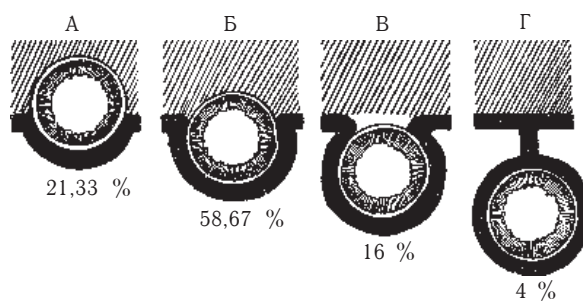
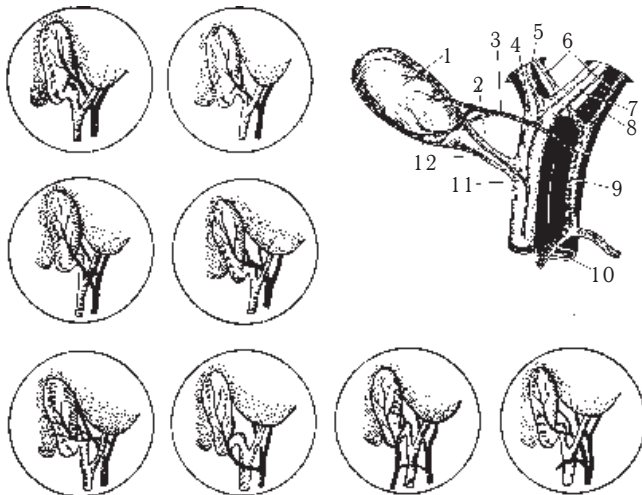


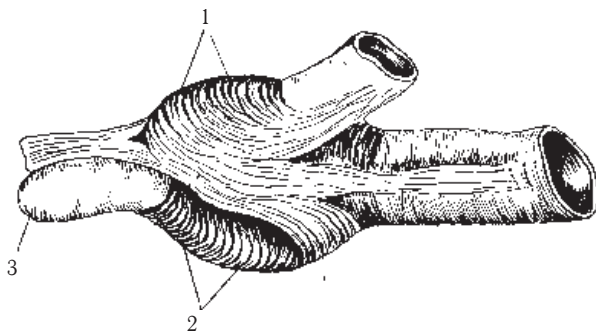
Рис. 4.6. Розташування жовчного міхура відносно очеревини: А. Внутрішньопечінкове розміщення. Б. Мезоперитонеальне. В, Г. Варіанти інтраперитонеального.

випинання (кишені Ашофа-Рокитанського). У ділянці печінкового ложа жовчного міхура можливі додаткові дрібні жовчовивідні протоки (ходи Люшка), що з'єднують його просвіт з дрібними внутрішньопечінковими протоками. Слизова оболонка жовчного міхура в ділянці вивідної протоки утворює спіралеподібну складку (*valvula spiralis*), відому як клапан Гейстера.





**Рис.4.7.** Анатомічні особливості елементів гепатодуоденальної зв'язки, трикутника Калло, міхурової артерії: 1. Жовчний міхур. 2. Трикутник Калло. 3. Міхурова артерія. 4. Загальна печінкова протока. 5, 7. Печінкові протоки. 6. Права і ліва печінкові артерії. 8, 10. Ворітна вена. 9. Власне печінкова артерія. 11. Загальна жовчна протока. 12. Міхурова протока.



**Рис. 4.8.** М'язи термінальної частини загальної жовчної протоки: 1. Сфінктер Вестфалія. 2. Сфінктер Одді. 3. Сосочок Фатера.

У термінальному відрізу загальної печінкової протоки перед впадінням протоки жовчного міхура циркулярні м'язові волокна утворюють сфінктер Міріцці.

Таким чином, м'язово-сфінктерний апарат зовнішніх жовчних шляхів представлений м'язом жовчного міхура і сфінктерами Люткенса, Міріцці, Одді, зладжена робота яких забезпечує нормальне жовчовиділення.

Виділення жовчі – досить складний акт, що включає активну секрецію і фільтрацію гепатоцитами, фільтрацію і реабсорбцію слизовою оболонкою жов-

Кровопостачання жовчного міхура відбувається через міхурову артерію (a.cystica), яка переважно є відгалуженням правої печінкової артерії, але можливі численні варіанти (рис. 4.7).

Загальна жовчна протока (ductus choledochus) довжиною 4-6 см, діаметром 0,5-0,7 см поділяється на супрадуоденальну, ретродуоденальну, інтрапанкреатичну і трансдуоденальну частини та впадає у дванадцятипалу кишку разом із протокою підшлункової залози в ділянці великого дуоденального сосочка (papilla duodeni major Vateri) (рис. 4.3). Циркулярні м'язові волокна термінальних відрізків загальної жовчної і панкреатичних проток утворюють м'язовий жом (сфінктер Одді), представлений трьома м'язовими групами: сфінктери власне жовчної протоки, протоки підшлункової залози (Вестфалія) й ампули – власне сфінктер Одді (рис. 4.8).

чного міхура та виділення через внутрішні і зовнішні жовчні протоки в кишечник. Протягом доби в середньому виділяється до 700-1000 мл жовчі – біологічної рідини, до складу якої входять понад 20 інгредієнтів.

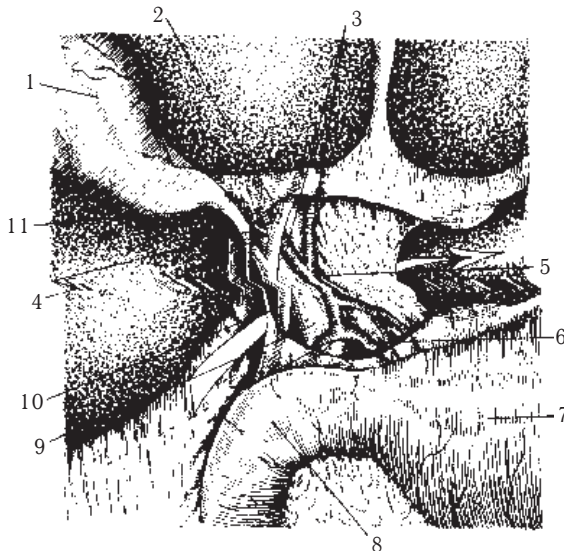
Найважливішими (з точки зору жовчнокам'яної хвороби) є холестерин, жовчні кислоти, жовчні пігменти, фосфоліпіди і кальцій. Жовч, як перенасичений розчин, зберігає їх у розчинному стані завдяки складній фізіологічній рівновазі.

Печінкова жовч відрізняється від міхурової вмістом хімічних складових частин через активну роль жовчного міхура, в якому відбувається різною мірою виражена концентрація її складових: білків – у 2-3 рази, холіну, лецитину, жовчних кислот – у 9-12 разів, а жовчних пігментів – ще більше. Отже, в жовчному міхурі печінкова жовч концентрується в 5-8 разів. Таким чином, він може вміщувати до 1/3-1/5 кількості виробленої за добу жовчі. Механізм виділення міхурової жовчі у дванадцятипалу кишку рефлекторний – рефлекс Мельтцера-Лайона: подразнення рецепторів слизової оболонки дванадцятипалої кишки іжею викликає розслаблення сфінктерів Одді й Люткенса та майже одночасно енергійне скорочення м'яза жовчного міхура і сфінктера Мірісці. Тиск у жовчних шляхах поза травлення становить 70-110 мм вод. ст., при виділенні міхурової жовчі у кишечник він сягає 140-300 мм вод. ст., градієнт – 100-120 мм вод. ст. Навіть помірні перешкоди транзиту жовчі зумовлюють больовий напад, відомий як печінкова (жовчна) коліка. Жовч необхідна для зміни шлункового травлення на кишкове, емульгування жирів, стимуляції моторики кишечника, секреторної функції підшлункової залози, активізації кишкового травлення, бактеріостатичного впливу на кишкову флору, забезпечення ефективного проміжного обміну речовин і регуляції водно-електролітного балансу.

Печінка і жовчовивідні шляхи проєктуються на нижню частину правої половини грудної клітки (від IV ребра) і праве підребер'я. Після розкриття передньої черевної стінки в правому підребер'ї для огляду є доступними нижня частина передньої поверхні, нижня поверхня печінки, жовчний міхур, ворота печінки, печінково-дванадцятипала і печінково-шлункова зв'язки, антральний та пілоричний відділи шлунка, дванадцятипала кишка, печінковий кут і права третина поперечно-ободової кишки, частина великого сальника.

Печінково-дванадцятипала і печінково-шлункова зв'язки утворюють частину передньої стінки відмежованої порожнини малого сальника, вільним входом в яку є отвір, утворений спереду печінково-дванадцятипалою зв'язкою, ззаду – заднім листком парієтальної очеревини, зверху – нижньою поверхнею печінки, знизу – голівкою і зв'язками підшлункової залози – *foramen epiploicum Winslovi*. Пальцеве обстеження через отвір Вінслова дає можливість під час операції дослідити стан загальної жовчної протоки.

Печінково-дванадцятипалу зв'язку (*lig.hepatoduodenale*) вважають життєво важливим утворенням, що складається (справа наліво) із загальної жовчної протоки, ворітної вени (дещо ззаду) і власне печінкової артерії (*ductus-*



**Рис. 4.9.** Топографія елементів гепатодуоденальної зв'язки і вхід у порожнину малого сальника (стрілкою) через отвір Вінслова: 1. Жовчний міхур. 2. Загальна печінкова протока. 3, 5, 6. Печінкові артерії. 4. Міхурова артерія. 7. Шлунок. 8. Дуоденум. 9. Ворітна вена. 10. Холедох. 11. Міхурова протока.

трастними) і некальцифікованими. За сучасними уявленнями, утворення жовчних конкрементів є результатом комплексної (сумарної) взаємодії ряду факторів, які можна умовно поділити на три основні групи: печінкові, жовчного міхура і кишкові (рис. 4.10).

**Печінкові фактори.** Пусковими механізмами в послідовному і тривалому процесі жовчного літогенезу слід вважати порушення синтезу і виділення з жовчю печінковими клітинами холестерину, жовчних кислот, фосфоліпідів і некон'югованого білірубину. В нормі для утримання холестерину в розчинній формі на одну його молекулу необхідно 2 молекули лецитину (фосфоліпиду) і 6 молекул жовчних кислот. Інтенсивність синтезу холестерину визначається активністю печінкової гідроксиглютанат-коензим-А-редуктази, інтенсивність синтезу жовчних кислот залежить від активності ферменту холестерин-7- $\alpha$ -гідроксилази. Порушення кількісного співвідношення в жовчі холестерину, жовчних кислот і фосфоліпідів як причина літогенезу можливі в результаті вроджених чи набутих дефектів вищевказаних ферментів. Перші визначають схильність до успадкування жовчнокам'яної хвороби, другі виникають внаслідок перенесених захворювань печінки різного генезу, неправильного харчування, різних метаболічних порушень (ожиріння, цукровий діабет), захворювань (чи резекції) термінальних відділів тонкої кишки.

**Жовчоміхурові фактори.** По-перше, порушення кількісного взаємовідношення між холестерином, фосфоліпідами і жовчними кислотами печінково-

vena-arteria – “dva”), покритих вісцеральною очеревиною. Пальцеве перетискання цієї зв'язки використовують для тимчасової (не більше 10-15 хв) зупинки кровотечі при пошкодженнях печінкових судин (рис. 4.9).

Міхурова протока, стінка жовчного міхура, загальна печінкова протока і міхурова артерія утворюють трикутник Калло (Callot) з гострим кутом у напрямі до тіла жовчного міхура. Ці топографічні співвідношення важливо чітко визначити при виконанні холецистектомії “від шийки” (рис. 4.7).

#### *Етіологія і патогенез*

Розрізняють холестеринові, пігментні й змішані жовчні конкременти. Усі вони можуть бути кальцифікованими (рентгеноконт-

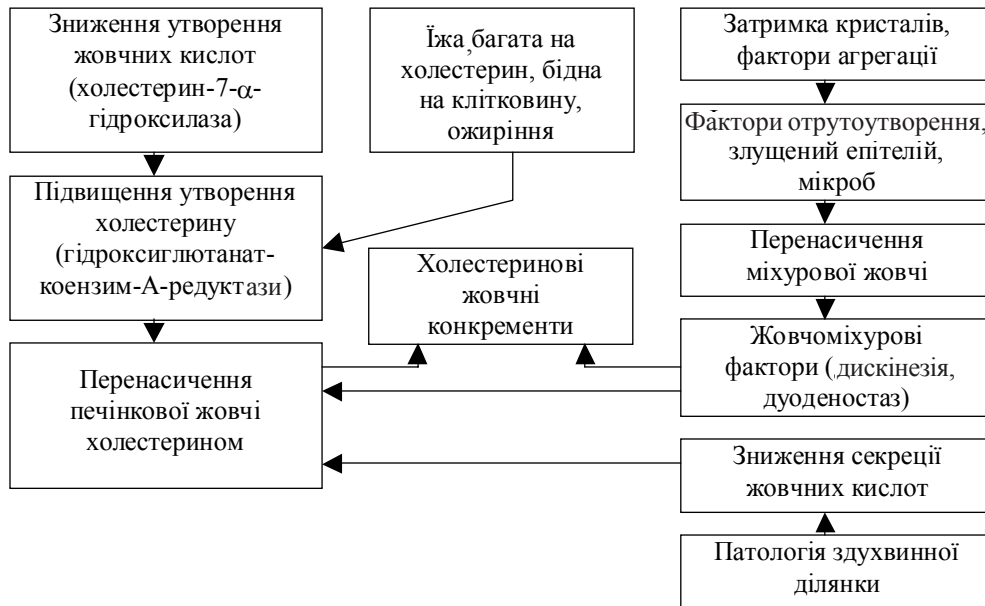


Рис. 4.10. Механізм утворення жовчних конкрементів (схема).

го генезу може посилюватись підвищеною проникністю запаленої слизової оболонки жовчного міхура для жовчних кислот. По-друге, первинне чи вторинне (в тому числі й спровоковане вже наявними конкрементами) запалення слизової оболонки жовчного міхура супроводжується десквамацією епітелію, гіперсекрецією мукоїдних субстанцій, що, у свою чергу, сприяє утворенню центрів кристалізації. По-третє, наявність інфекції в жовчному міхурі (проникає висхідним шляхом із кишечника або гематогенно чи лімфогенно) спричиняє декон'югацію жовчних кислот. Останні легко реабсорбуються шляхом пасивної дифузії слизовою оболонкою міхура, також приводячи до посилення літогенності. По-четверте, застій міхурової жовчі, що виникає в результаті порушення пасажу останньої через міхурові (набряк, рубцеві зміни) чи позапечінкові (дуоденостаз, вторинна гіпотонія жовчного міхура) протоки, теж інтенсифікує літогенез.

*Кишкові фактори.* Надмірні порушення абсорбції жовчних кислот (понад 20 %) у результаті різних захворювань тонкої кишки (ентериту, ентероколіту, термінального ілеїту Крона, резекції тонкої кишки) призводять до надмірних втрат жовчних кислот, що не можуть компенсуватись печінковими клітинами. Це теж спричиняє підвищення літогенності жовчі.

Окрім того, певне значення для виникнення умов, які сприяють утворенню холестеринових конкрементів, мають гіповітаміноз А, вагітність, тривале приймання гормональних контрацептивів, порушення евакуаторної функції жовчного міхура нейрогенного чи ендокринного генезу тощо.

## Класифікація

В еволюції жовчнокам'яної хвороби розрізняють доклінічний і клінічний періоди. У першому мають місце чи генетично зумовлені, чи спровоковані різними екзогенними факторами дефекти в метаболізмі холестерину, жовчних кислот і фосфоліпідів, що спричиняють сприятливий фон для каменеутворення. Діагностику і лікування цих дефектів, на жаль, ще не розроблено. Клінічний період доцільно поділити на три стадії: порушення фізико-хімічних властивостей жовчі, стадія утворення жовчних конкрементів (терапевтична), хірургічна стадія (табл. 4.1).

Таблиця 4.1

## Еволюція утворення жовчних конкрементів

Період доклінічний	Період клінічний		
	1 стадія	2 стадія	3 стадія
Метаболічна	Фізико-хімічна	Формування конкрементів	Хірургічна
Наявність дефекту в метаболізмі холестерину, жовчних кислот, фосфоліпідів	Секреція печінкою літогенної жовчі	Конкременти виявляють при холецистографії чи УЗД	Виразені клінічні ознаки: печінкові коліки, блокування жовчовивідних проток
Холестерин-7- $\alpha$ -гідроксилаза, гідроксиглютанат-коензим-А-редуктаза	Наявність кристалів холестерину в міхуровій жовчі й дуоденальному вмісті	Конкременти в жовчному міхурі дрібні, без ускладнень	Конкременти в жовчному міхурі, протоках, ускладнення

Перші дві є суто терапевтичною проблемою. У хірургічній стадії спостерігаються типові клінічні прояви жовчнокам'яної хвороби, характер і вираження яких визначаються локалізацією і вираженням конкрементів, наявністю асоціацій з інфекцією, можливим втягненням у процес інших органів.

## 4.1. КЛІНІЧНІ ВАРІАНТИ ЖОВЧНОКАМ'ЯНОЇ ХВОРОБИ

Розрізняють такі основні клінічні варіанти жовчнокам'яної хвороби:

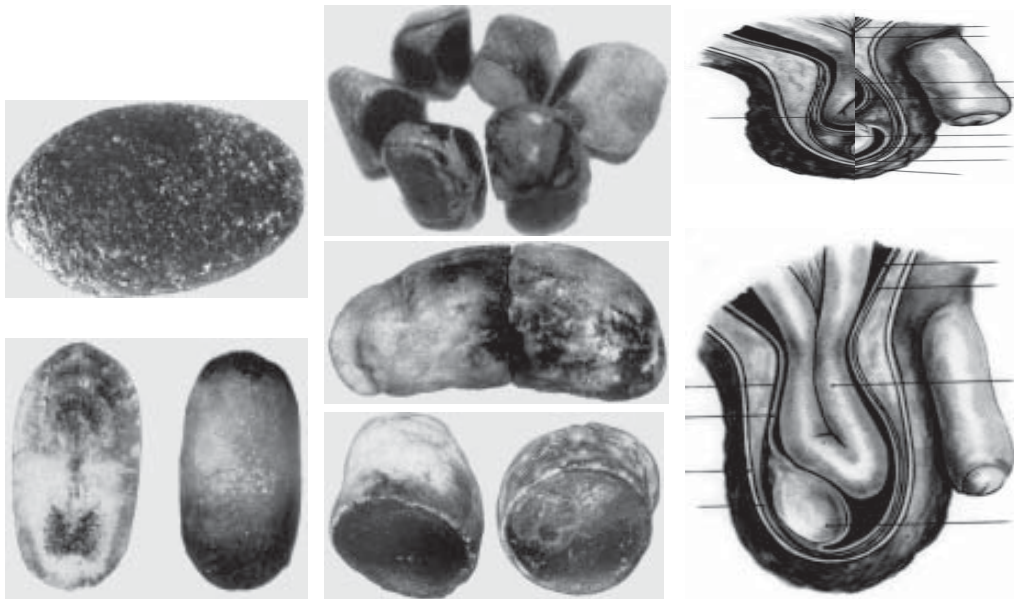
1. Камененосіння.
2. Гострий калькульозний холецистит.
3. Хронічний калькульозний холецистит.
4. Внутрішньопечінковий літіаз.
5. Холедохолітіаз.
6. Білідигестивні нориці.

## 4.1.1. Камененосіння

Як свідчать зведені статистичні дані, 15-25 % осіб, які мають конкременти в жовчному міхурі, не відчувають ніяких суб'єктивних чи об'єктивних ознак захворювання – “камененосії”.



Захворювання діагностують випадково: рентгенологічно чи при УЗД. Лікувальна тактика в таких осіб визначається розміром і кількістю конкрементів (рис.4.11), але більшість хірургів схиляється до хірургічного лікування.



**Рис. 4.11.** Варіанти вмісту жовчного міхура при хронічному холециститі (солітарній та множинні конкременти).

#### 4.1.2. Гострий калькульозний холецистит

**Гострий калькульозний холецистит** – неспецифічне гостре запалення жовчного міхура, що виникає в результаті дії комплексу факторів, основними з яких є блокада міхурової протоки і розвиток інфекції.

Серед ургентних хірургічних захворювань органів черевної порожнини гострий холецистит на сьогодні займає друге місце після гострого апендициту. Післяопераційна летальність в осіб до 60 років становить 2-3 %, від 60 до 70 років – 6-7 %, старших 70 років – 25-30 %.

##### *К л а с и ф і к а ц і я*

1. Гострий простий холецистит.
2. Гострий деструктивний неускладнений із місцевим невідмежованим перитонітом.
3. Гострий деструктивний ускладнений холецистит:
  - а) жовчним перитонітом (без видимої перфорації);
  - б) перфоративним жовчним перитонітом;
  - в) паравезикальним інфільтратом;
  - г) паравезикальним абсцесом;
  - д) механічною жовтяницею;

- е) септичним холангітом;
- є) гострим панкреатитом.

Багато хірургів гострий деструктивний калькульозний холецистит класифікують як гострий обструктивний холецистит.

Патанатомічна класифікація гострого холециститу:

1. Катаральний холецистит.
2. Флегмонозний холецистит (гостра емпієма жовчного міхура).
3. Гангренозний холецистит:
  - а) без перфорації;
  - б) перфоративний із розлитим жовчним перитонітом;
  - в) перфоративний із біліміхуровим абсцесом.

#### *Клінічна симптоматика*

Суб'єктивними ознаками гострого холециститу є:

1. Біль у правому підребер'ї – починається гостро або раптово, вираженої інтенсивності, спочатку переймоподібний (жовчна коліка), потім постійний, періодично посилюється, часто виникає після вживання жирної, смаженої страви; іррадіює в більшості випадків у праве надпліччя, ділянку правої лопатки, правого попереку, іноді поширюється в праву епігастральну ділянку, параумбілікальну, часом у ліве підребер'я – оперізувальний (при захопленні в процес підшлункової залози), рідко поширюється в ділянку серця (холецистокардіальний рефлекс С.П. Боткіна) (рис. 4.12).

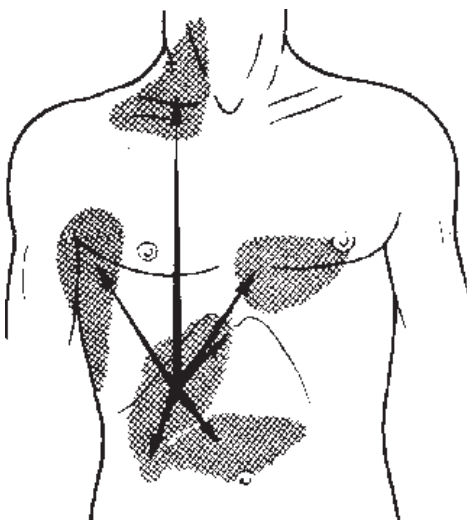
2. Диспептичний синдром: нудота – виникає здебільшого разом із болем, іноді передує йому, помірна до сильної, постійна; блювання – на висоті болю, виражене, повторне, шлунковим вмістом, часто з домішкою жовчі, не полегшує болю. Обидва симптоми рефлекторного характеру. Часто спостерігають затримку газів і випорожнень.

3. Виражені загальна слабкість, дискомфорт, підвищення температури тіла, які прогресують зростанням тривалості захворювання.

4. Подібні повторні больові напади в анамнезі.

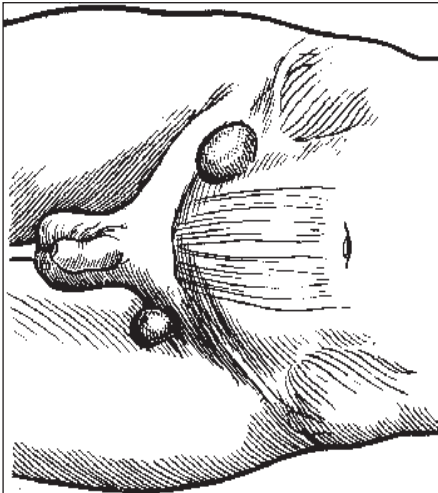
Об'єктивні ознаки гострого холециститу:

1. При огляді – субіктеричність (іктеричність) склер, шкіри; сухий, обкладений язик; іноді в правому підребер'ї, епігастральній ділянці гіперпігментація шкіри (часте користування грілкою в минулому); при печінковій (жовчній) коліці хворий не спокійний, не знаходить місця від болю, на стадії деструктивного холециститу лежить нерухомо, обмежена дихальна екскурсія правої половини грудної

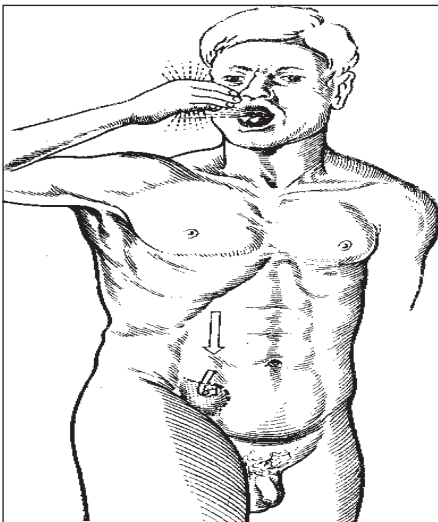


**Рис. 4.12.** Можливе поширення болю при гострому холециститі (схема).

- клітки в нижніх відділах і передньої черевної стінки в правому підребер'ї та епігастральній ділянці.
2. Температура тіла – до 38 °С і вища, адекватна підвищенню температури тіла тахікардія.
  3. Напруження м'язів передньої черевної стінки в правому підребер'ї і правій епігастральній ділянці.



**Рис. 4.13.** Вентральна бімануальна пальпація жовчного міхура за Жильбером.



**Рис. 4.14.** Вентродорсальна бімануальна пальпація жовчного міхура за Шоффаром.

4. Болючість при глибокій пальпації в правому підребер'ї, точці Кера (перетин зовнішнього краю правого прямого м'яза живота з реберною дугою – точка жовчного міхура), зоні Шоффара (медіальна частина ділянки передньої черевної стінки в правому підребер'ї, відмежована серединною лінією, горизонталлю, проведеною на рівні пупка, бісектрисою утвореного ними прямого кута і медіальною половиною правої реберної дуги), при захопленні в процес підшлункової залози болючість у проекції останньої.

5. У правому підребер'ї пальпаторно визначають жовчний міхур (рис. 4.13, 4.14).

Відомо п'ять клінічних ситуацій, коли можна пропальпувати жовчний міхур:

а) гострий холецистит – жовчний міхур збільшений, напружений, болючий, поверхня гладка, промацується на фоні напруженої черевної стінки в правому підребер'ї з позитивними ознаками подразнення очеревини; в ряді випадків можна пропальпувати запальний навколومیхуровий інфільтрат;

б) водянка жовчного міхура – збільшений, напружений, еластичний, поверхня гладка, не болючий, обмежено рухомий, на фоні незміненої передньої черевної стінки (м'якої), без ознак подразнення очеревини;

в) рак голівки підшлункової залози, великого дуоденального сосочка чи термінальної частини загальної жовчної протоки – жовчний міхур при промацуванні має ті ж характеристики, що й при водянці, тільки більш еластичний і обов'яз-

ково на фоні механічної жовтяниці – позитивний патогномонічний симптом Курвуазьє;

г) рак жовчного міхура – хрящоподібної щільності, з нерівною (горбистою) поверхнею, майже не болючий, іноді на фоні помірної жовтяниці;

д) жовчний міхур, переповнений конкрементами, – промацується рідко, щільний, із гладкою поверхнею, при м'якій передній черевній стінці, без жовтяниці й ознак подразнення очеревини.

6. Помірний метеоризм, послаблена перистальтика при аускультатції живота.

7. Позитивні симптоми, характерні для патології жовчного міхура:

а) Кера – болючість при глибокій пальпації в точці Кера;

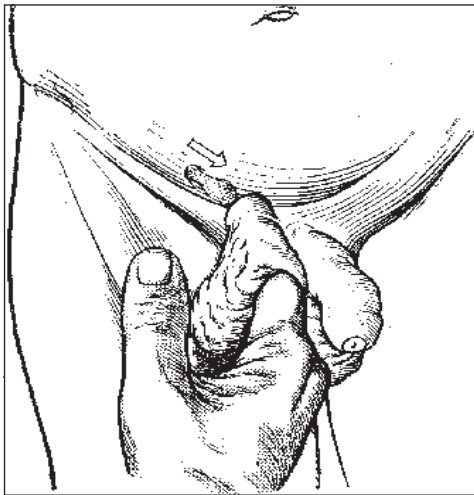


Рис. 4.15. Визначення симптому Мерфі.

б) Ортнера – біль при дозованому порівняльному постукуванні по правій реберній дузі;

в) Мерфі – посилення болю на висоті вдиху при пальпації в правому підребер'ї (рис. 4.15);

г) френікус-симптом (у зв'язку з розгалуженням правого діафрагмального нерва в перитонеальному покриві жовчного міхура) Мюссі-Георгієвського – іррадіація болю (провокована пальпацією чи ні) з правого підребер'я в праве надпліччя, з одного боку, та провокований пальпацією біль у правій надключичній ділянці між ніжками правого кивального м'яза (в зоні проходження правого діафрагмального нерва) – з іншого;

д) при захопленні в процес підшлункової залози можуть бути позитивними симптоми Керте, Мейо-Робсона тощо (див. відповідний розділ);

е) подразнення очеревини в правому підребер'ї: Щоткіна-Блюмберга, Роздольського.

Наведена клінічна характеристика властива гострому деструктивному обтураційному холециститу.

#### *Лабораторні та інструментальні методи діагностики*

Для верифікації діагнозу “гострий холецистит” у клінічній практиці використовують загальний аналіз крові, загальний аналіз сечі, біохімічне дослідження крові (білірубін, амілаза, сечовина, креатинін, АлТ, АсТ), рентгенологічне дослідження (оглядову рентгенографію правої підреберної ділянки, внутрішньовенну холецистографію), ультразвукове дослідження печінки, жовчного міхура і проток, підшлункової залози, лапароскопію:

а) загальний аналіз крові – спостерігають нейтрофільний лейкоцитоз ( $8 \cdot 10^9$ – $15 \cdot 10^9$ ), вираження якого прямо залежить від стадії запального проце-

су в жовчному міхурі, зсув лейкоцитарної формули вліво до появи навіть незрілих форм гранулоцитів і токсичної зернистості нейтрофілів, лімфопенію, еозінопенію, моноцитопенію, можливе збільшення швидкості осідання еритроцитів;

б) загальний аналіз сечі – можливі помірні протеїнурія, гематурія (частіше вилужені еритроцити), піурія, циліндрурія як прояви інтоксикації і гіпостенурія як прояв порушення концентраційної функції нирок; при захопленні в процес підшлункової залози характерна гіперамілазурія;

в) біохімічні дослідження крові – можливі гіпербілірубінемія, в основному за рахунок прямого білірубину, збільшена кількість сечовини, креатиніну, гіперамілаземія, незначне збільшення кількості ферментів АлТ, АсТ;

г) рентгенологічне дослідження – на оглядовій рентгенограмі правого підребер'я можливі тіні рентгеноконтрастних (кальцинованих) жовчних конкрементів, на внутрішньовенній холецистограмі відсутня тінь жовчного міхура (негативна холецистограма);

д) УЗД – найбільш повна і безпосередня інформація для верифікації діагнозу – збільшений, блокований жовчний міхур із потовщеними стінками і жовчними конкрементами у просвіті з точною кількісною характеристикою розмірів міхура, його стінки, протоки, конкрементів, загальної жовчної протоки та якісною характеристикою вираження запальних змін у навколومیхуровому просторі (рис. 4.16, 4.17);

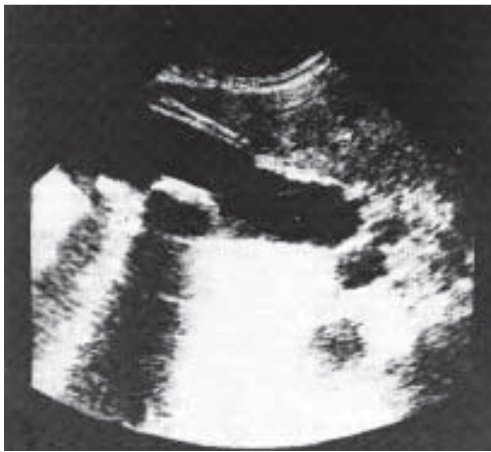

Рис. 4.16. УЗД при гострому калькульозному холециститі.

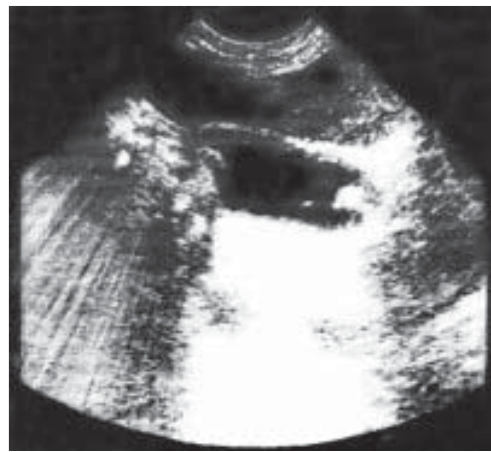


Рис. 4.17. УЗД при гострому обтураційному холециститі.

е) лапароскопія – візуальні морфологічні ознаки гострого холецистити (наявність ексудату, гіперемія, запальна інфільтрація, фібринні нашарування тощо).

#### *Диференційний діагноз*

Диференційну діагностику при гострому холециститі найчастіше проводять із гострими хірургічними захворюваннями органів черевної порожнини (проривною виразкою, гострим апендицитом, гострою кишковою непрохідністю), право-



сторонньою базальною плевропневмонією, інфарктом міокарда (холецисто-кардіальним синдромом), ускладненою сечокам'яною хворобою (див. табл. в розділі “Проривна виразка”). Вирішальними для верифікації діагнозу є УЗД печінки і жовчних шляхів, оглядова рентгенографія органів черевної порожнини, внутрішньовенна холецистохолангіографія, рентгенографія органів грудної клітки, ЕКГ.

#### *Лікувальна тактика та вибір методу лікування*

Консервативне лікування показане хворим на гострий простий безкам'яний холецистит, проводять у хірургічному стаціонарі. Воно включає: ліжковий режим, голод, шлункову декомпресію за допомогою назогастрального зонда, холод на праве підребер'я, паранефральну блокаду чи блокаду круглої зв'язки печінки 0,5 % розчином новокаїну з антибіотиками, аналгетики (окрім морфіну, який викликає спазм сфінктера Одді), спазмолітики, антибактеріальну терапію

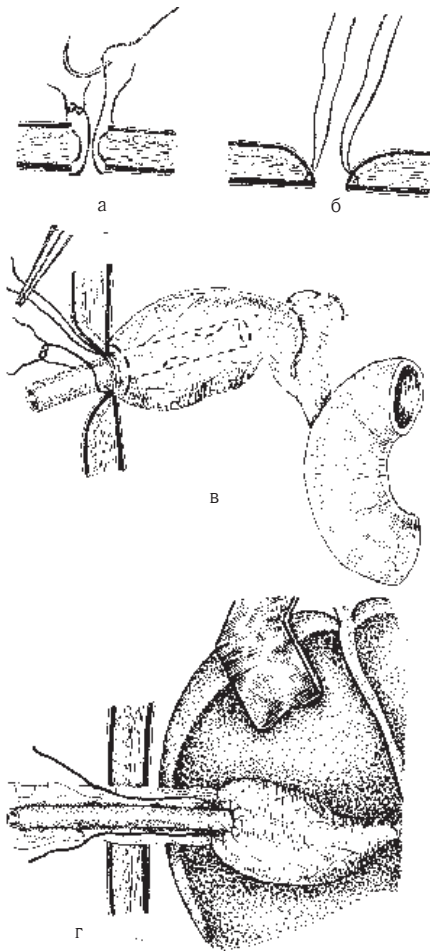
парентерально, інфузійну дезінтоксикаційну терапію. При позитивному результаті комплексне лікування продовжують 3-5 днів із подальшим адекватним поступовим припиненням до повного видужання. Відсутність позитивного результату консервативного лікування впродовж 12-24 год свідчить про те, що запальний процес у жовчному міхурі прогресує в деструктивну стадію.

Оперативне лікування показане хворим на гострий простий калькульозний холецистит, гострий деструктивний холецистит і деструктивний ускладнений холецистит.

Наведений вище комплекс консервативного лікування використовують як передопераційну підготовку.

Операції можна виконувати як традиційним способом, так і лапароскопічно. У більшості хворих виконують холецистектомію (звичайну чи розширену холедохотомією в асоціації з різними варіантами дренивання зовнішніх жовчних шляхів) – радикальну операцію.

У хворих похилого віку, в яких наявні супровідні захворювання життєво важливих органів у стадії декомпенсації, що зумовлюють надто високий ризик втручання, виконують холецистостомію – паліативну операцію як перший етап оперативного лікування (рис. 4.18). У подальшому, при можливості й необхідності, проводять радикальну операцію.



**Рис. 4.18.** Операція холецистостомії (схема): а, б – шкірно-апоневротичні шви; в, г – варіанти холецистостомії.

У післяопераційний період необхідно продовжувати наведену вище консервативну терапію, доповнену парентеральним харчуванням і симптоматичним лікуванням.

Радикальні операції проводять під ендотрахеальним наркозом, паліативну – під місцевою анестезією чи внутрішньовенним наркозом. Особливості операційної хірургічної тактики наведено нижче.

Лікувальну тактику у хворих на перфоративний жовчний перитоніт, механічну жовтяницю, холецистопанкреатит визначають залежно від стадії і поширення процесу. Її характеристика наведена у відповідних розділах.

#### 4.1.3. Хронічний калькульозний холецистит

**Хронічний калькульозний холецистит** – поліморфне захворювання, клінічна характеристика якого визначається не стільки наявністю конкрементів у жовчному міхурі, скільки порушеннями його моторно-евакуаторної функції, функції слизової оболонки, дистрофічними змінами всіх шарів стінки.

##### К л а с и ф і к а ц і я

1. Неускладнений хронічний калькульозний холецистит.
2. Ускладнений:
  - а) водянкою жовчного міхура;
  - б) хронічною емпіємою жовчного міхура;
  - в) рубцевим стенозом вивідної протоки жовчного міхура – стенозуючим циститом;
  - г) міхурово-протоковою (білібіліарною) норицею;
  - д) міхурово-кишковою (білідигестивною) норицею;
  - е) раком жовчного міхура.

Неускладнений хронічний калькульозний холецистит клінічно проявляється двома формами: диспептичною (приблизно 1/4-1/3 випадків) і формою, що супроводжується больовим синдромом (4/5-2/3 випадків)

Диспептична форма. Хворі скаржаться на відчуття важкості, повноти в епігастральній ділянці, зригування повітрям, непереносимість жирної, смаженої їжі, запори, що часом змінюються проносами, метеоризм. Ці ознаки біліарної диспепсії проявляються через 1-3 год після вживання їжі, продовжуються 2-3 год, спостерігаються тижнями, можуть чергуватися з періодами затихання, іноді супроводжуватись тиснучим болем у правому верхньому квадранті живота. Об'єктивна картина при цій формі "бідна": помірно обкладений білим нальотом язик, помірний біль при глибокій пальпації в правому підребер'ї.

Больова форма. Основна ознака – повторні напади печінкової (жовчної) коліки (див. характеристику болю при гострому калькульозному холециститі). Напад печінкової коліки виникає звичайно ввечері або серед ночі, як правило, після ситної "жирної" вечері, раптово, продовжується 2-6 год, припиняється самовільно або після приймання чи ін'єкції спазмолітика. Печінкова коліка розвивається в результаті неефективних спроб жовчного міхура (ско-

рочень *m. detrussor vesicae felleae*) проштовхнути конкремент через вивідну протоку і припиняється, коли конкремент проходить у загальну жовчну протоку або повертається назад у тіло чи кишеню Гартмана жовчного міхура.

Окрім “драматичного” болю, яким проявляється печінкова коліка, при хронічному калькульозному холециститі можливий помірний стискальний біль в епігастральній ділянці, під правою реберною дугою, що виникає після порушення дієти, фізичної чи психічної напруги, серед ночі чи в пізню післяобідню пору, продовжується від декількох хвилин до півгодини, самовільно проходить. Це є, по суті, абортивна форма печінкової коліки.

При об’єктивному дослідженні, окрім ознак, що визначаються при диспептичній формі, можна пропальпувати в правому підребер’ї збільшений, напружений, гладкий, дещо болючий жовчний міхур на фоні незначної резистентності черевних м’язів.

Водянка (емпієма) жовчного міхура. Обтурація конкрементами вивідної протоки жовчного міхура при відсутності (або слабовірулентній) інфекції призводить до утворення водянки жовчного міхура. Жовч у порожнині міхура змінюється, жовчні пігменти всмоктуються слизовою оболонкою, бактерії гинуть, функція слизової трансформується, і вона починає продукувати білуватий прозорий секрет. Вміст міхура стає асептичним, сам міхур збільшується в розмірах, стінка розтягується, стоншується, слизова і м’язова оболонки гіпотрофуються, склерозуються. Клінічно загальний стан хворого залишається без змін, він скаржиться на відчуття стороннього тіла в правому підребер’ї, рідко – на незначний тупий біль. При пальпації визначають гладке, овальне, еластичне, часто обмежено рухоме, напружене, неволюче пухлиноподібне утворення (жовчний міхур) на фоні м’якої черевної стінки. Діагноз верифікують за допомогою дуоденального зондування (відсутність міхурової порції) і УЗД.

Якщо блокада жовчного міхура відразу ж супроводжується активізацією інфекції, то розвивається гострий обтураційний холецистит (див. вище). Активізація інфекції чи додаткове інфікування (гемато- чи лімфогенно) при вже сформованій водянці призводить до виникнення хронічної емпієми жовчного міхура. Клінічно вона характеризується поступовою появою постійного прогресуючого болю в правому підребер’ї та інтермітуючої лихоманки. При пальпації жовчний міхур стає болючим з ознаками перифокального запалення. При водянці жовчного міхура загроза перетворення її в емпієму є постійною.

Стенозуючий дисцитит клінічно характеризується частими нападами печінкової коліки на фоні постійного тупого болю в правому підребер’ї, диспептичного синдрому, що патогенетично зумовлені постійною внутрішньоміхуровою гіпертензією.

Рак жовчного міхура. Постійну, довготривалу механічну травму слизової оболонки жовчного міхура в асоціації з хронічним інфекційним процесом можна вважати обставинами, що породжують метаплазію епітелію слизової оболонки, малігнізацію і виникнення раку жовчного міхура.

#### 4.1.4. Внутрішньопечінковий літіаз

**Внутрішньопечінковий літіаз** – наявність конкрементів у сегментарних печінкових протоках.

Спостерігається приблизно в 1-3 % хворих на жовчнокам'яну хворобу. В більшості випадків він вторинний, виникає в результаті або міграції конкрементів із жовчного міхура, загальної жовчної протоки, або протокової жовчної гіпертензії. Первинний внутрішньопечінковий літіаз зустрічається рідко. Вірогідними причинами його вважають виражену печінкову дисхолію, інфекцію жовчних шляхів (холестеринові конкременти), гемолітичні жовтяниці (пігментні конкременти).

Клінічно внутрішньопечінковий літіаз може перебігати латентно, іноді з рідкими абортивними печінковими коліками, спалахами холангіту і механічної жовтяниці, а при агресивному тривалому перебізі – з розвитком холангітичного біліарного цирозу печінки. Верифікувати діагноз дає можливість УЗД.

#### 4.1.5. Холедохолітіаз

**Холедохолітіаз** – наявність конкрементів у загальній жовчній протоці.

Розвивається в 10-25 % хворих на жовчнокам'яну хворобу. В більшості випадків конкременти потрапляють у загальну жовчну протоку з жовчного міхура (чи через протоку, чи через холецисто-холедохальну норицю), рідко первинно формуються в холедосі в результаті тривалої внутрішньопротокової жовчної гіпертензії, здебільшого на основі стенозуючого папіліту, іноді мігрують із печінки при первинному внутрішньопечінковому літіазі. Можливі такі клінічні варіанти перебігу холедохолітіазу:

- а) латентний (“німий”);
- б) з вентильним конкрементом, стенозуючим папілітом – періодичні безсистемні спалахи механічної жовтяниці й холангіту;
- в) з повною блокадою холедоха – прогресуюча механічна жовтяниця з або без холангіту;
- г) з повною блокадою термінального холедоха на рівні ампули великого дуоденального сосочка – прогресуюча механічна жовтяниця і панкреатит;
- д) стенозуючий папіліт на основі холедохолітіазу в анамнезі;
- е) з холедохо-кишковою норицею.

Отже, основними клінічними синдромами холедохолітіазу є механічна жовтяниця і холангіт.

Відома характерна тріада холедохолітіазу Вілляра: печінкова коліка, гарячка, жовтяниця.

Для верифікації діагнозу “холедохолітіазу” вирішальне значення мають результати рентгенологічного (оглядова рентгенографія, ретроградна холангіографія, черезшкірна черезпечінкова холангіографія, комп'ютерна томографія) та ультразвукового досліджень. Диференційну діагностику жовтяниць різного генезу подано в таблиці 4.2.

Таблиця 4.2

## Диференційний діагноз жовтяниць різного генезу

Ознаки і метод дослідження	Паренхіматозна	Гемолітична	Обтураційна	
			Пухлинна	Калькульозна
Стать, вік	Найчастіше до 40 років	Найчастіше до 50 років, нерідко в дітей	Переважно після 40 років, найчастіше в чоловіків	Найчастіше в жінок старшого віку
Ранні ознаки	Головний біль, біль у суглобах, катаральні явища	Загальна слабкість, анемія	Втомлюваність, загальна слабкість, втрата апетиту і маси тіла	Нападоподібний біль
Розвиток хвороби	Протягом 3-5 тижнів, циклічний	Прояви жовтяниці в ранньому віці	Поступово прогресуючий	Гострий із больовими нападами
Біль	Важкість у правому підребер'ї	–	Помірний, постійний або відсутній. Важкість і правому підребер'ї	Печінкові коліки
Свербіння шкіри	Не тривале, на висоті жовтяниці	–	Постійне, виснажливе, часом з'являється ще перед жовтяницею	Не інтенсивне, не постійне
Розвиток жовтяниці	Швидкий	Повільний, тривала субіктеричність	Повільний, постійно прогресуючий	Гострий, після больового нападу, іноді інтермітуючий
Температура тіла	Субфебрильна	Нормальна	Нормальна, субфебрильна	Висока, часом гектична
Колір шкіри	Жовто-лимонний	Блідо-жовтий	Жовто-зелений, до бурого	Жовтий
Печінка	Помірно збільшена, не щільна, чутлива	Незначно збільшена	Збільшена, щільна	Не завжди помірно збільшена
Жовчний міхур	–	–	Пальпується, не болючий (симптом Курвуазьє)	Часто не пальпується
Селезінка	Збільшена	Збільшена	–	–
Асцит	–	–	Може виникати	–
Гіпотонічна дуоденографія	–	–	Прямі й посередні ознаки пухлини	–
Дуоденоскопія	–	–	Ознаки пухлини	–
Лапароскопія	Печінка червона, жовчний міхур нормальний	Печінка жовто-зелена	Печінка буро-зелена, жовчний міхур збільшений	Печінка дещо збільшена, жовчний міхур запалений



Продовження таблиці 4.2

Аналіз крові	Лейкопенія, лімфоцитоз	Анемія, лімфоцитоз, збільшена ШОЕ, підвищений гемоліз	Помірна анемія, збільшена ШОЕ	Лейкоцитоз
Гіпербілірубінемія	Помірна, здебільшого за рахунок непрямого білірубіну	Помірна, переважно за рахунок непрямого білірубіну	Виражена за рахунок прямого білірубіну	Виражена за рахунок прямого білірубіну
Амінотрансферази	Різко підвищені	Норма	Норма, помірно підвищені	Норма, помірно підвищені
Лужні фосфатази	Норма, незначно підвищені	Норма, незначно підвищені	Підвищені	Підвищені
Спеціальні тести	–	Реакція Кумбса	–	–
Сеча	Уробілінурія	–	Білірубінурія	Білірубінурія
Кал	Гіпохолічний	Гіперхолічний	Ахолічний	Ахолічний
УЗД	Збільшені печінка і селезінка	Збільшені печінка і селезінка	Збільшені печінка і жовчний міхур, є пухлина	Жовчні конкременти в міхурі й протоках

#### 4.1.6. Білідигестивні нориці

**Білідигестивні нориці** – патологічні сполучення між жовчними шляхами (найчастіше жовчним міхуром) і сусідніми відділами шлунково-кишкового тракту, що виникають у 95-99 % на основі холедохолітіазу.

Під тиском частіше, ніж великого жовчного конкремента утворюються пролежень і некроз стінки жовчного міхура, який поступово переходить на адгезовану до останньої стінку порожнистого органа, утворюючи патологічне сполучення – білідигестивну норицю.

У 50-60 % випадків нориці виникають між жовчним міхуром і поперечно-ободовою кишкою, інколи спостерігають холецисто-шлункові, холецисто-єюнальні, дуже рідко – холедохо-дуоденальні, холедохо-колічні.

Клінічно білідигестивні нориці проявляються хронічним, іноді тривало і вперто прогресуючим висхідним холангітом, холангіогепатитом, цирозом печінки, часом в асоціації з ознаками ентероколіту. Випадаючи через норицю в просвіт шлунково-кишкового тракту, жовчний конкремент може спричинити виникнення гострої obturаційної кишкової непрохідності.

Верифікація білідигестивної нориці можлива на підставі виявлення:

- а) аерохолії (повітря в позапечінкових жовчних шляхах) за допомогою оглядової рентгенографії чи УЗД;
- б) контрастування жовчних шляхів при контрастному рентгенологічному дослідженні шлунково-кишкового тракту.

*Лабораторні та інструментальні методи  
діагностики*

Зміни в загальному аналізі крові й загальному аналізі сечі (див. вище) свідчать про наявність і вираження запального процесу в жовчних шляхах, печінці й підшлунковій залозі.

При біохімічному дослідженні крові у хворих з ускладненою жовчнокам'яною хворобою можна виявити гіпербілірубінемію (здебільшого за рахунок прямого білірубіну), гіперхолестеринемію, гіпо- і диспротеїнемію, гіперамілаземію, помірно підвищену кількість ферментів (АлТ, АсТ, лужної фосфатази).

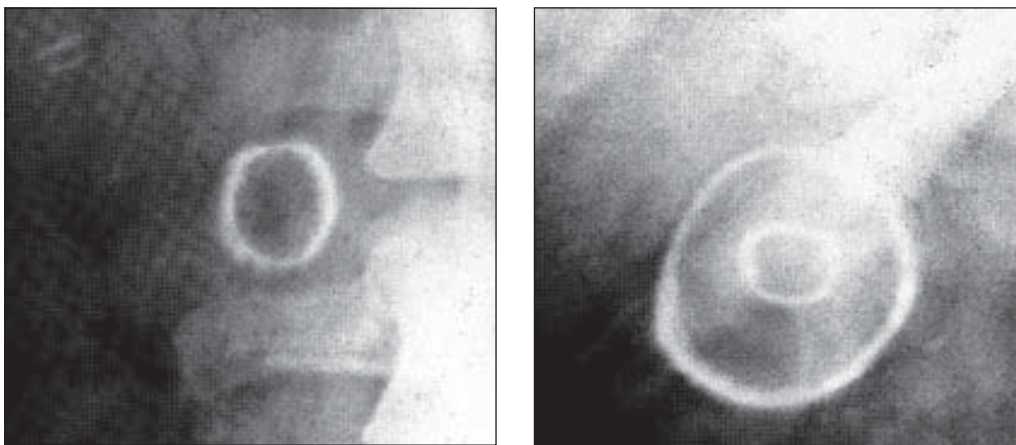
Достатньо інформативним для діагностики жовчнокам'яної хвороби є дуоденальне зондування. Воно протипоказане при гострому холециститі. Результати дуоденального зондування оцінюють за кількістю порцій дуоденального вмісту, наявністю фізичних, бактеріологічних і мікроскопічних змін у цих порціях. Відсутність порцій "В", "С" в асоціації з відсутністю жовчних пігментів у порції "А" патогномонічна для механічної жовтяниці.

Відсутність порції "В" (міхурової) свідчить про відключений жовчний міхур (водянка, емпієма тощо). Наявність змін у міхуровій порції (зміна насиченості, кольору, наявність кристалів холестерину, слизу, злушеного епітелію, лейкоцитів) – про вираження запального процесу, порушення функції слизової оболонки жовчного міхура. Зміни біохімічного складу жовчі (особливо міхурової) маніфестують підвищену її літогенність.

Найбільш достовірними для верифікації діагнозу є рентгенологічне й ультразвукове дослідження.

Для рентгенологічного дослідження застосовують такі методи: оглядову рентгенографію, холецистохолангіографію (пероральну, внутрішньовенну, інфузійну, комбіновану, черезшкірну черезпечінкову, ретроградну, черезфістульну).

На оглядовій рентгенограмі правого підребер'я в ділянці жовчного міхура можна діагностувати тіні кальцинованих конкрементів і аерохолію (рис. 4.19).

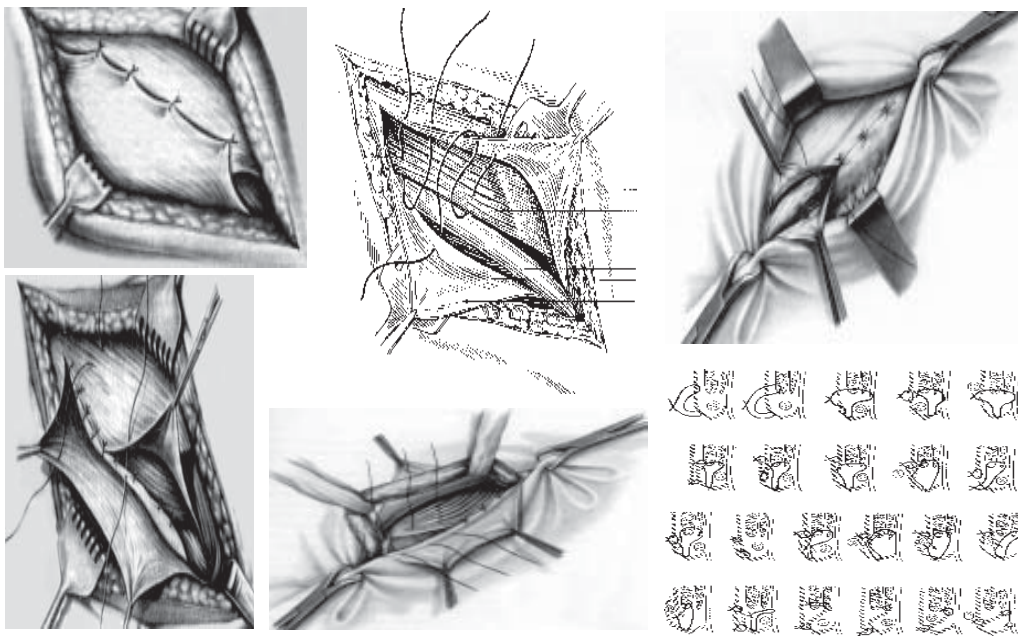


**Рис. 4.19.** Звапнені холестеринові конкременти на оглядових рентгенограмах.

Пероральну холецистографію (холевід, йопагност, білітраст) виконують через 12-14 год після перорального приймання діагностичної дози контрасту (6-12 таблеток), верифікують контрастовану тінь жовчного міхура з дефектами наповнення від жовчних конкрементів, порушення евакуаторної функції міхура через 1 год після жовчогінного сніданку (два яєчні жовтки, сірчано-кисла магnezія, сорбіт).

Внутрішньовенну холецистографію (білігност, біліграфін) виконують через 30-60 хв після внутрішньовенного введення контрасту, окрім змін у жовчному міхурі, верифікують зміни загальної печінкової і жовчної проток.

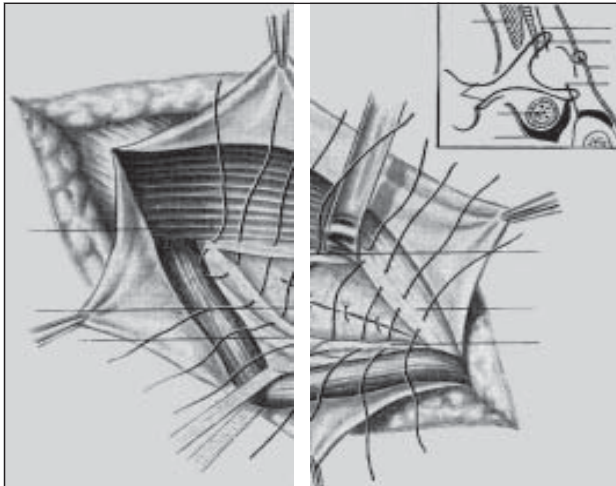
При комбінованій холецистографії контраст використовують перорально і внутрішньовенно одночасно, при інфузійній – контраст у подвійній, потрібній кількості (до 60 мл) вводять краплинно протягом 15-30 хв (краще з розчином альбуміну) (рис. 4.20).



**Рис. 4.20.** Варіанти конкрементів у жовчному міхурі на холецистограмах.

Для верифікації причини механічної жовтяниці, рубцевих стриктур жовчних чи панкреатичної проток застосовують черезшкірну черезпечінкову, черезфістульну, ретроградну панкреатохолангіографію (ЕРПХГ) з використанням водорозчинного судинного контрасту (рис. 4.21).

При ультразвуковому дослідженні, яке останнім часом майже повністю витіснило з арсеналу рентгенологічний метод, можна швидко отримати чітку і конкретну інформацію про форму, розміри, товщину стінки, характер вмісту жовчного міхура, проток, підшлункової залози, вираження перифокального запального процесу.



**Рис. 4.21.** Ендоскопічна ретроградна панкреатико-холангіограма.

ності у хворого жовчнокам'яної хвороби, поряд із клінікою, є результати спеціальних рентгенологічних і ультразвукового досліджень (див. вище).

#### *Лікувальна тактика та вибір методу лікування*

Хворим на жовчнокам'яну хворобу в хірургічній стадії абсолютно показане оперативне лікування. Операції можна виконувати традиційним способом або ендоскопічно. Вид і об'єм оперативного втручання, характер операційної діагностики визначають залежно від клінічного варіанту захворювання й особливостей конкретного хворого. Основний вид знеболювання – ендотрахеальний наркоз. У більшості випадків для хірургічного доступу використовують верхню серединну лапаротомію, хоча можна застосовувати і косий доступ у правому підбер'ї та інші.

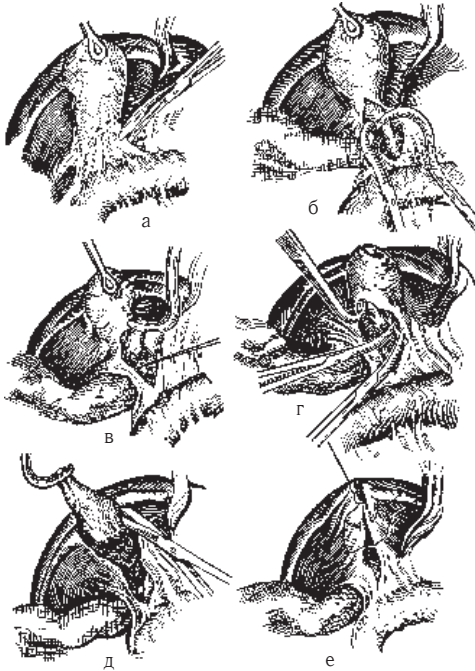
При неускладненому хронічному калькульозному холециститі показана холецистектомія, яку можна виконувати як традиційним способом, так і ендоскопічно. Перевагами ендоскопічного способу є його малоінвазивність, короткий ранній післяопераційний період, швидка реабілітація хворого після операції, відсутність післяопераційних гриж. Абсолютним протипоказанням до ендоскопічної холецистектомії слід вважати перенесені в минулому операції на органах черевної порожнини, що спричиняють розвиток спайкового процесу.

Особливої підготовки, окрім звичної премедикації, до операції хворі з неускладненим хронічним калькульозним холециститом не потребують. Об'єм і тривалість передопераційної підготовки при наявності механічної жовтяниці визначають, зважаючи на вираження порушень функцій печінки. Підготовка включає комплексну 1-2-добову інфузійну терапію, спрямовану на нормалізацію порушень усіх функцій печінки, згортальної системи крові, водно-електролітного балансу, вітамінотерапію, гепатопротектори, форсований діурез, препарати гормонів кори надниркових залоз, антибактеріальну терапію (при холангіті).

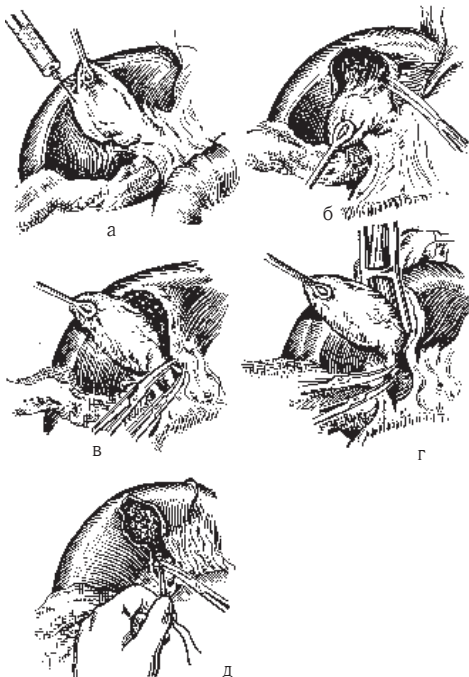
#### *Диференційний діагноз*

Диференційну діагностику жовчнокам'яної хвороби необхідно проводити з усіма хронічними захворюваннями органів черевної порожнини (виразкова хвороба шлунка і дванадцятипалої кишки, хронічний панкреатит, ентероколіт, хронічний апендицит), ІХС, сечокам'яною хворобою, хронічним гепатитом, некалькульозними захворюваннями жовчного міхура і позапечінкових жовчних шляхів тощо. Підставою для ствердження наяв-





**Рис. 4.22. Ретроградна холецистектомія:**  
а-е – етапи операції.



**Рис. 4.23. Антеградна холецистектомія:**  
а-д – етапи операції.

Існують два типові способи холецистектомії:

а) “від шийки” (ретроградний) – спочатку виконують мобілізацію міхурової протоки і перев’язують основний стовбур міхурової артерії, а потім субсерозно видаляють жовчний міхур (рис. 4.22);

б) “від дна” (антеградний) – жовчний міхур видаляють субсерозно від дна з поетапною послідовною перев’язкою гілок міхурової артерії (рис. 4.23).

Операцію закінчують зашиванням ложа жовчного міхура і дренажуванням підпечінкового простору хлорвініловими чи силіконовими трубками у правому підребер’ї.

При ускладненому хронічному калькульозному холециститі (жовтяниця, панкреатит, холангіт в анамнезі, холедохолітіаз) подальшу хірургічну тактику визначають за результатами інтраопераційної ревізії жовчних шляхів, що включає:

а) огляд і пальпацію загальної жовчної протоки, гепатодуоденальної зв’язки, голівки підшлункової залози (рис. 4.24), зондування жовчних шляхів (рис. 4.25);

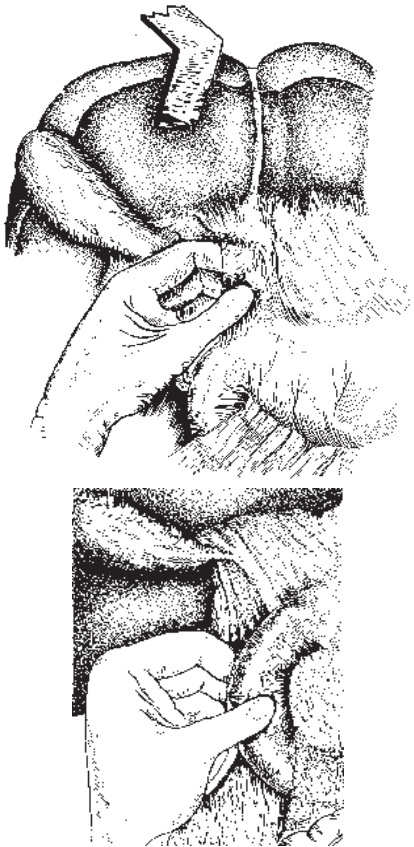
б) холангіоманометрію: нормальний залишковий тиск у загальній жовчній протоці становить 80-120 мм вод. ст., тиск проходження – до 180-200 мм вод. ст. (рис. 4.26);

в) холангіографію (пункційна або частіше через куксу міхурової протоки; використовують будь-який водорозчинний судинний контраст) – один із найбільш інформативних і широковживаних методів (рис. 4.27);

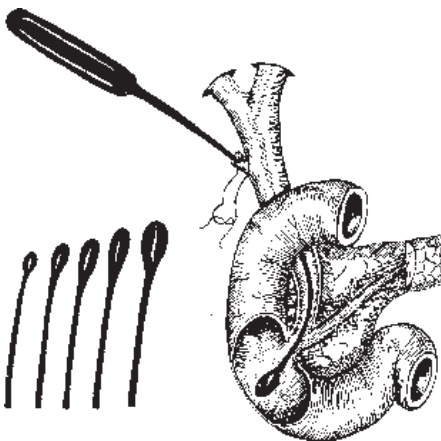
г) холангіоскопію (металічним чи волоконним холедохоскопом).

Коли інтраопераційною ревізією жовчних шляхів порушень пасажу жовчі у дванадцятипалу кишку не виявлено, відсутні зміни гепатодуоденаль-

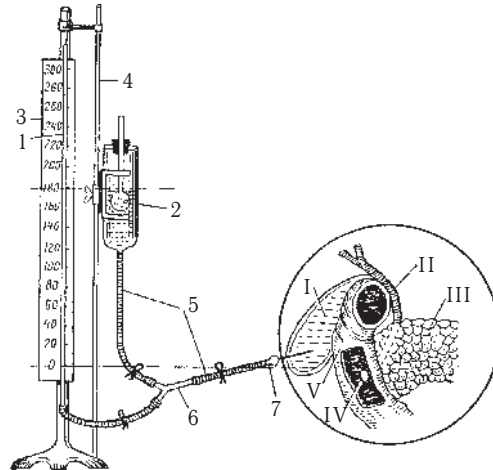




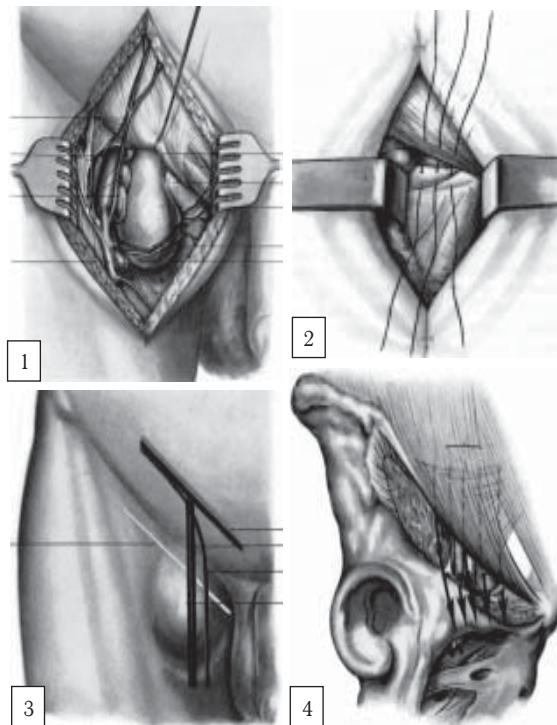
**Рис. 4.24.** Пальпаторна ревізія жовчних шляхів і ділянки дуоденального сосочка.



**Рис. 4.25.** Зондування жовчних шляхів (схема).



**Рис. 4.26.** Операційна холангіоманометрія (схема): 1, 3, 4 – водяний манометр; 2 – колба Ру; 5, 6, 7 – система трубок; I – жовчний міхур; II – холедох; III – підшлункова залоза; IV – фатерів сосочок; V – дванадцятипала кишка.



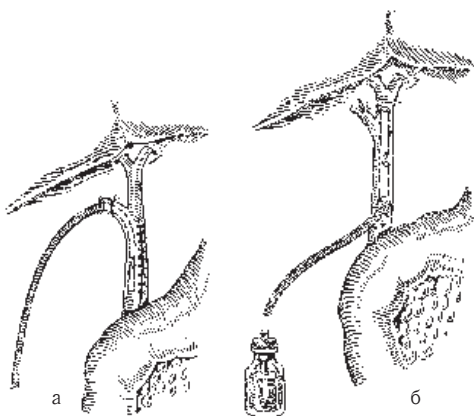
**Рис. 4.27.** Операційні холангіограми: 1 – холедохолітіаз, стеноз сосочка; 2 – заклинений камінь фатерового сосочка; 3 – папілолітіаз; 4 – стеноз сосочка.

ної зв'язки, великого сосочка, голівки підшлункової залози, втручання обмежують холецистектомією.

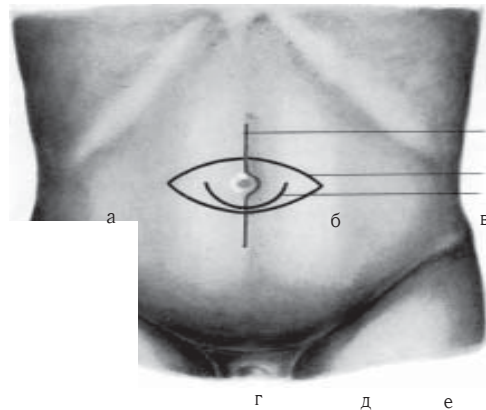
При наявності ознак холангіту, можливої тимчасової жовчної гіпертензії в ранній післяопераційний період загальну жовчну протоку дренують через куксу міхурової протоки за Д.Л. Піковським (зовнішній дренаж).

При холедохолітазі виконують холедохолітотомію – розріз стінки холедоха, видалення жовчних конкрементів, санація холедоха (при необхідності). Вибір варіанту завершення холедохолітотомії залежить від наявності й вираження холангіту і порушення пасажу жовчі через великий дуоденальний сосочок:

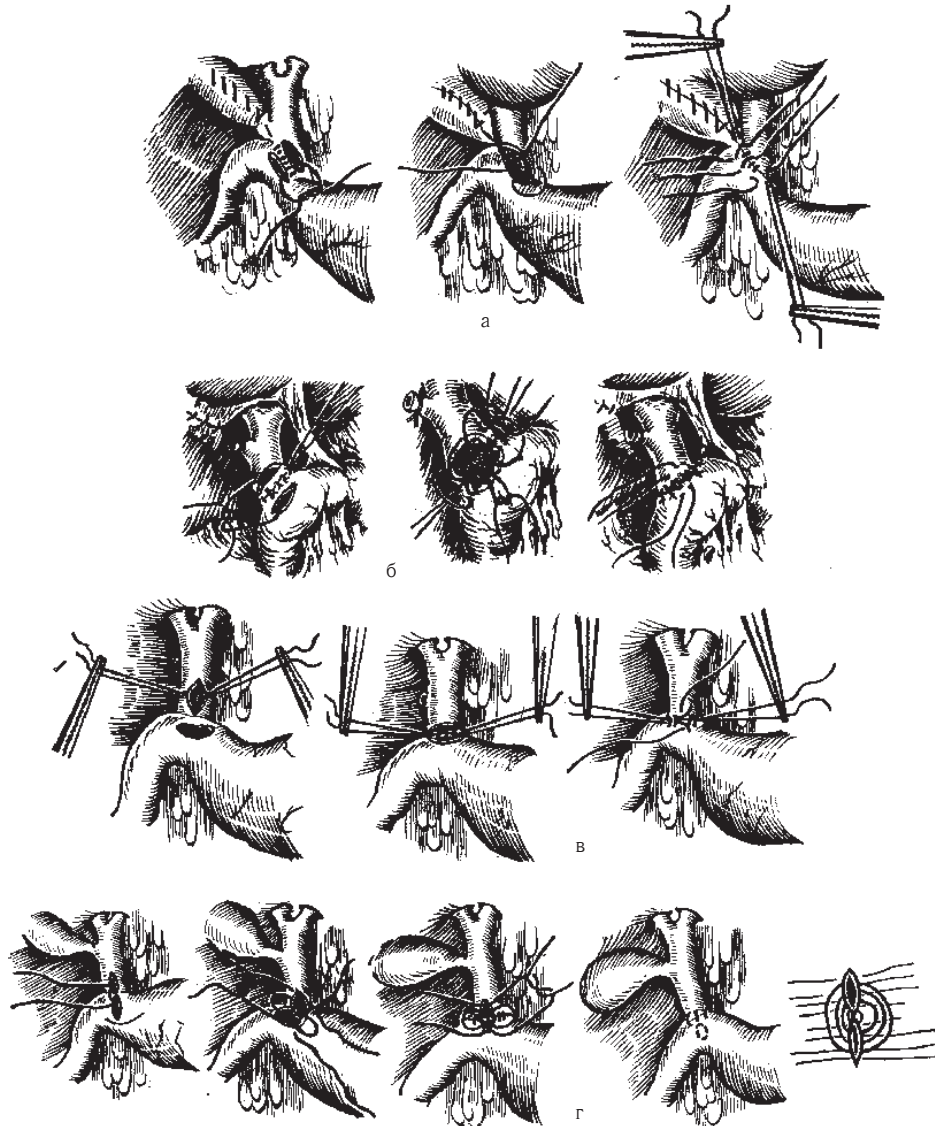
- а) глухий шов холедоха з (або без) дронуванням через куксу міхурової протоки – при відсутності (або незначному) холангіту і нормальному пасажі жовчі через дуоденальний сосочок (рис. 4.28);
- б) холедохостомія (зовнішній дренаж холедоха) через холедохотомічний отвір за Кером, Вишневським, Доліотті – при вираженому холангіті й нормальному (відновленому) пасажі жовчі через дуоденальний сосочок (рис. 4.29);
- в) глухий шов холедоха з дронуванням за Д.Л. Піковським або холедохостомією в поєднанні з інструментальною ендоскопічною папілотомією в перші дні після операції – при заклиненому в дуоденальному сосочку конкременті, відсутності холангіту і незначному розширенні холедоха;
- г) глухий шов холедоха з (або без) дронуванням за Д.Л. Піковським у поєднанні з трансдуоденальною папілосфінктеропластикою – при стенозуючому папіліті, відсутності (або помірно вираженому) холангіту, розширенні холедоха до 2 см;
- д) супрадуоденальна холедоходуоденостомія – при неусуненій причині порушення пасажу жовчі через дуоденальний сосочок (заклинений конкремент, рубцевий стеноз, індуративний панкреатит тощо), розширенні холедоха більше як до 2 см (рис. 4.30).



**Рис. 4.28.** Глухий шов холедоха з дронуванням: а) через куксу міхурової протоки, б) холедохостомія за О.В. Вишневським.



**Рис. 4.29.** Дренування холедоха: а, б – за Кером; в – помилкове за типом Кера; г – за Вишневським; д – за Холстедом-Доліотті; е – за Піковським.



**Рис. 4 30.** Методи супрадуоденальної холедоходуоденостомії: а – Фінстерера; б – Кера; в – Флеркена; г – Юраша.

*Ускладнення під час операції.* Найчастіше виникають кровотечі з міхурової і печінкових артерій, печінки в зоні ложа жовчного міхура, рідше – із судин гепатодуоденальної зв'язки. Друга група ускладнень пов'язана з можливими пошкодженнями жовчних проток, частіше правої і лівої печінкових, загальної печінкової, дванадцятипалої чи ободової кишок. Основною причиною цих ускладнень є велика частота варіантів анатомічних аномалій структури позапечінкових жовчних проток і кровопостачання жовчного міхура, які обов'язково повинен знати хірург.

*Післяопераційний період.* Після холецистектомії з приводу неускладненого хронічного калькульозного холециститу особливих призначень хворі не потребують: дотримують активного принципу ведення – ранній (з першого дня після операції) руховий режим, дихальна гімнастика, лікувальна фізкультура, анальгетики (краще ненаркотичні), 1-2 доби парентеральне харчування з подальшим поступовим розширенням дієти, 1-2-разова аспірація шлункового вмісту, профілактика тромбоемболічних ускладнень (фраксипарин).

Дренажі з черевної порожнини видаляють на 2-4 добу після операції, після відновлення моторно-евакуаторної функції шлунково-кишкового тракту.

Після “розширених” холецистектомій (із холедохолітотомією, зовнішнім і внутрішнім дренажуванням холедоха), особливо у хворих на механічну жовтяницю, холангіт, панкреатит, наведений вище комплекс призначень доповнюють комплексною антибактеріальною терапією. Парентеральне харчування продовжують 2-4 доби, призначають інтенсивну інфузійну дезінтоксикаційну терапію, гепатопротектори, корекцію порушень згортальної системи крові, водно-електролітної рівноваги, функцій печінки, інгібітори протеолітичних ферментів підшлункової залози. Дренажі з холедоха видаляють на 10-14 добу після операції за умови відновлення пасажу жовчі у дванадцятипалу кишку, верифікованого за допомогою фістулохолангіографії.

Ранні ускладнення післяопераційного періоду: кровотечі внутрішньочеревинні (найчастіше з ложа жовчного міхура, рідко з кукси міхурової артерії) і з черевної стінки в ділянці рани, неспроможність кукси міхурової протоки з жовчним перитонітом, запальні інфільтрати, абсцеси в ділянці підпечінкового простору, післяопераційний панкреатит, рання післяопераційна спайкова кишкова непрохідність.

### **Експертиза працездатності і реабілітація**

Після холецистектомій із приводу неускладненого хронічного калькульозного холециститу на стаціонарному лікуванні хворі перебувають 5-7 діб. Надалі до 3-4 тижнів лікування продовжують у денному стаціонарі, амбулаторно. У цей період хворих вважають тимчасово непрацездатними згідно з висновком ЛКК. Вона ж визначає тривалість обмеження працездатності до 2 місяців для хворих, професія яких пов'язана з важкою фізичною працею.

Після операцій із приводу ускладненого хронічного калькульозного холециститу тривалість стаціонарного (в денному стаціонарі), амбулаторного лікування і, відповідно, тривалість тимчасової непрацездатності визначають за клінічним варіантом жовчнокам'яної хвороби, вираженням функціональних порушень печінки, підшлункової залози, жовчновивідних шляхів, дванадцятипалої кишки. В окремих випадках можлива тимчасова втрата працездатності до 3-4 місяців, що вирішується ЛКК, і навіть інвалідизація пацієнтів (III-II групи на 6-12 місяців) згідно з висновком МСЕК.

Такі хворі підлягають диспансерному спостереженню в хірурга і гастроентеролога, санаторно-курортному лікуванню в профільних санаторіях (Моршин, Трускавець, Східниця).

**Контрольні питання**

1. Клінічна анатомія і фізіологія зовнішніх жовчних шляхів.
2. Класифікація жовчнокам'яної хвороби.
3. Гострий калькульозний холецистит: клінічна характеристика, верифікація діагнозу, лікувальна тактика.
4. Хронічний калькульозний холецистит: клінічні форми, верифікація діагнозу, лікувальна тактика, лапароскопічні операції.
5. Холедохолітиаз: характеристика клінічних форм, методи верифікації діагнозу, лікувальна тактика.
6. Водянка жовчного міхура: клінічна характеристика, диференційний діагноз, лікувальна тактика.
7. Гострий калькульозний холецистопанкреатит: особливості клінічного перебігу, діагностики, лікувальної тактики.
8. Види і диференційна діагностика жовтяниць.
9. Характеристика методів оперативних втручань, що застосовуються для оперативного лікування різних клінічних форм жовчнокам'яної хвороби.
10. Особливості передопераційної підготовки і ведення післяопераційного періоду після різних операцій на зовнішніх жовчних шляхах. Санаторно-курортне лікування. Реабілітація.

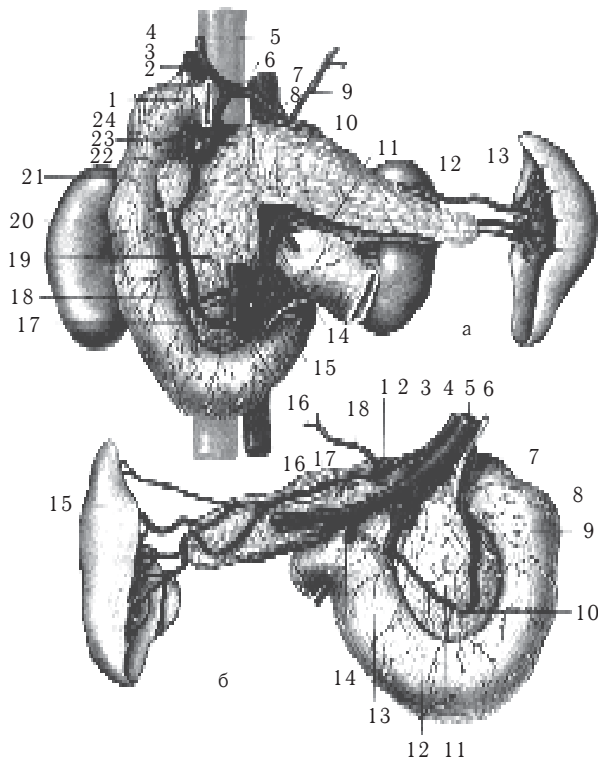
**Література**

1. Вишне夫斯基 А.А., Гришкевич И.В., Саркисов Д.С. Хронический калькулёзный холецистит и его хирургическое лечение. – М.: Медицина, 1967. – 267 с.
2. Глоуцал Л. Заболевания жёлчного пнннузыря и жёлчных путей. – Прага: Гос. изд-во мед. литературы, 1967. – 311 с.
3. Королёв Б.А., Пиковский Д.Л. Осложнённый холецистит. – М.: Медицина, 1971. – 239 с.
4. Королёв Б.В., Пиковский Д.Л. Экстренная хирургия жёлчных путей. – М.: Медицина, 1990. – 240 с.
5. Кочиашвили В.И. Атлас хирургических вмешательств на жёлчных путях. – М.: Медицина, 1971. – 203 с.
6. Малле-Ги П., Кестенс П.Т. Синдром после холецистэктомии. – М.: Медицина, 1973. – 139 с.
7. Неотложная хирургия брюшной полости / Под ред. В.Т. Зайцева. – К.:Здоров'я, 1989. – С. 125-148.
8. Смирнов Е.В. Ошибки, опасности и осложнения при операциях на жёлчных путях. – М.: Медицина, 1976. – 151 с.
9. Хирургические болезни // Под ред. М.И. Кузина. – М.: Медицина, 1986. – С. 596-628.
10. Хирургия печени и жёлчевыводящих путей / Под ред. А.А. Шалимова. – К.: Здоров'я, 1975. – 208 с.
11. Цыбырне К., Прокупец И. Диагностика и лечение холециститов. – Кишинёв: Картя Молдовеняске, 1970. – 231 с.



## Розділ 5. ХВОРОБИ ПІДШЛУНКОВОЇ ЗАЛОЗИ

### Анатомо-фізіологічні дані



**Рис. 5.1. Кровопостачання дванадцятипалої кишки та підшлункової залози:** а) вигляд спереду: 1 – pars superior duodeni; 2 – ductus choledochus; 3. – v.portae; 4 – a.hepatica propria; 5 – v.cava inferior; 6 – a.hepatica communis; 7 – aorta abdominalis; 8 – truncus coeliacus; 9 – a.gastrica sinistra; 10 – a.lienalis; 11 – flexura duodenojejunalis; 12 – ren sinister; 13 – lien; 14 – a.mesenterica superior; 15 – pars ascendens duodeni; 16 – v.mesenterica superior; 17 – a. pancreaticoduodenalis inferior anterior; 18 – a.colica media; 19 – голівка підшлункової залози; 20 – передня артеріальна дуга; 21 – a.pancreaticoduodenalis superior anterior; 22 – a.pancreaticoduodenalis superior posterior; 23 – a.gastroepiploica dextra; 24 – a.gastroduodenalis. б – вигляд ззаду: 1 – truncus coeliacus; 2 – a.mesenterica superior; 3 – a.hepatica communis; 4 – a. hepatica propria; 5 – v.portae; 6. ductus choledochus; 7 – a. pancreaticoduodenalis superior posterior; 8 – v. mesenterica superior; 9 – pars descendens duodeni; 10 – задня артеріальна дуга; 11 – голівка підшлункової залози; 12 – a. pancreaticoduodenalis inferior posterior; 13 – pars ascendens duodeni; 14 – v.mesenterica inferior; 15 – lien; 16 – v.lienalis; 17 – a.lienalis; 18 – a. gastrica sinistra.

Підшлункова залоза розташована за очеревиною, позаду шлунка, на рівні  $L_1$ - $L_2$ , розтягнута по горизонтальній площині від правої до лівої ниркових ділянок і поділяється на чотири відділи: голівку, перешийок, тіло і хвіст.

У голівці органа, яка є найбільшим відділом залози, розрізняють верхню частину – “верхній полюс”, який межує з верхньо-горизонтальною гілкою дванадцятипалої кишки, середню частину, розташовану, головним чином, позаду кишки, і нижню більшу частину.

Кровопостачання органа здійснюється гілками трьох основних судинних стовбурів: печінковою, верхньою брижовою та селезінковою артеріями (рис.5.1).

Особливе значення має вивчення анатомічних особливостей лівої половини підшлункової залози, тому що тут найчастіше розташовуються кістозні утвори й норичі і саме ця половина є об'єктом оперативного втручання при резекції залози і геміпанкреатектомії.

Тіло і хвіст органа кровопостачаються селезінко-

вою артерією, яка проходить вздовж верхнього краю залози у власному клітково-винному футлярі.

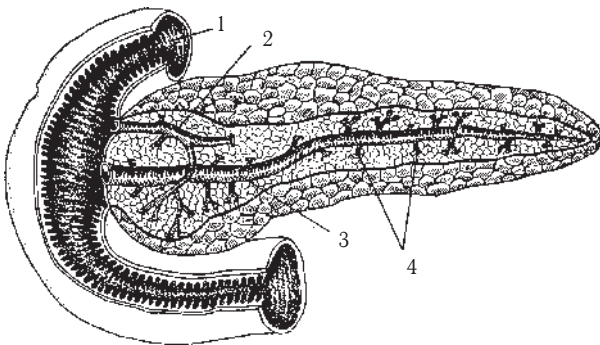
Підшлункова залоза іннервується з двох джерел: від симпатичного та блукаючого нервів.

Симпатична іннервація відбувається сонячним, печінковим, селезінковим, верхньобрижовим та лівим печінковим сплетеннями. Парасимпатична іннервація здійснюється за рахунок гілок блукаючого нерва.

Лімфа відтікає від підшлункової залози вгору, вниз, направо та наліво по лімфатичних судинах в регіонарні лімфатичні вузли.

Свою зовнішню секрецію орган здійснює за допомогою двох панкреатичних проток: головної – ductus pancreaticus Wirsungi й додаткової – ductus pancreaticus accessorius (Santorini). Головна вивідна протока йде вздовж підшлункової залози, по її осі, від хвоста до голівки (рис. 5.2).

Існує декілька варіантів впадання цих проток у дванадцятипалу кишку (див. рис. 4.5).



**Рис. 5.2.** Система вивідних протоків підшлункової залози (дванадцятипала кишка і підшлункова залоза розсічені): 1 – просвіт дванадцятипалої кишки; 2 – додаткова протока Санторіні; 3 – головна протока Вірсунга; 4 – мілкі протоки.

За гістологічною будовою підшлункову залозу відносять до розряду високодиференційованих альвеолярних залоз із часточковою будовою. Серед багатьох клітин панкреатичної паренхіми виділяють клітинні скупчення особливого виду, які називають панкреатичними острівцями (Лангерганса). Вони розташовані по всій залозі, але більше в лівій її половині, особливо у хвості.

Залоза протягом доби виділяє 500-2000 мл соку лужної (рН 7,8-8,4) реакції з відносною щільністю від 1,010

до 1,030. Важливими елементами соку органа є ферменти: трипсин, амілаза, ліпаза, мальтаза, інвертаза, лактаза, нуклеаза, ерепсин, ренін.

Внутрішня секреція підшлункової залози відбувається за рахунок виділення гормонів. Інсулін виробляється у В-клітинах панкреатичних острівців, головний ефект від його введення – зниження вмісту цукру в крові, депонування глікогену в печінці та засвоєння цукру тканинами.

Другим панкреатичним гормоном є глюкагон, дія якого протилежна дії інсуліну. Він виробляється  $\alpha$ -клітинами.

Третім гормоном підшлункової залози є ліпокаїн, який бере участь у регуляції жирового обміну.

### 5.1. ГОСТРИЙ ПАНКРЕАТИТ

**Гострий панкреатит** – гостре асептичне запалення підшлункової залози, в основі якого лежать процеси некробіозу панкреоцитів і ферментної автоагресії з подальшим розвитком некрозу, дегенерації залози, приєднанням вторинної інфекції.

Серед основних форм гострих хірургічних захворювань органів черевної порожнини гострі панкреатити займають третє місце (12 %) після гострого апендициту (58 %) та гострого холециститу (20 %). Жінки хворіють у тричотири рази частіше, ніж чоловіки, переважно у віці 30-60 років. Загальна летальність при гострому панкреатиті становить від 15 до 23 %, здебільшого при деструктивних ускладненнях.

#### *Етіологія і патогенез*

Фактори, що сприяють розвитку захворювання:

1. Нейрогуморальні – порушення жирового обміну, системні захворювання судин, функціональні захворювання шлунка, вторинні порушення кровообігу в підшлунковій залозі, захворювання печінки, серця, вагітність, пологи.
2. Токсикоалергічні – харчова та медикаментозна алергія, алкоголізм, різні отруєння, вогнища гострої та хронічної інфекції.

Фактори, що спричиняють захворювання:

1. Дуктогенні – 48 %:
  - а) дуоденобіліарні (жовчнокам'яна хвороба, дуоденостаз, первинні та вторинні дуоденопапіліти, постхолецистектомічний синдром) – 25 %;
  - б) генуїнні (хронічний панкреатит, інфільтрати запального характеру, пухлини підшлункової залози) – 23 %.
2. Гострий холецистит – 10 %.
3. Контактні (виразкова хвороба шлунка та дванадцятипалої кишки з пенетрацією в підшлункову залозу) – 1,5 %.
4. Судинні (оклюзія панкреатичних артерій, вен, портална гіпертензія) – 4 %.
5. Посттравматичні (травми залози, відкриті та закриті, операційні) – 5 %.
6. Криптогенні (захворювання, які знижують захисні сили організму) – 29 %.
7. Ускладнення інших захворювань і супровідної патології (отруєння термінальних станів гострої кишкової непрохідності тощо) – 2,5 %.

Поєднана дія трьох діючих факторів – автосенсибілізації тканинними антигенами, порушень внутрішньоорганного капілярного кровообігу і змін згортальної системи крові – складає патогенетичну основу гострого панкреатиту.

Порушення внутрішньоорганної гемодинаміки і розвиток імунологічних реакцій супроводжуються активацією і виходом в інтерстиціальну тканину внутрішньоклітинних ферментів. З цього моменту до пошкоджувальної дії гіпоксії і ацидозу приєднується самоперетравлювання залози під впливом власних ферментів. Великого значення надають активаторам згортальної системи крові і ліполітичним ферментам, зокрема фосфоліпази А (рис. 5.3).

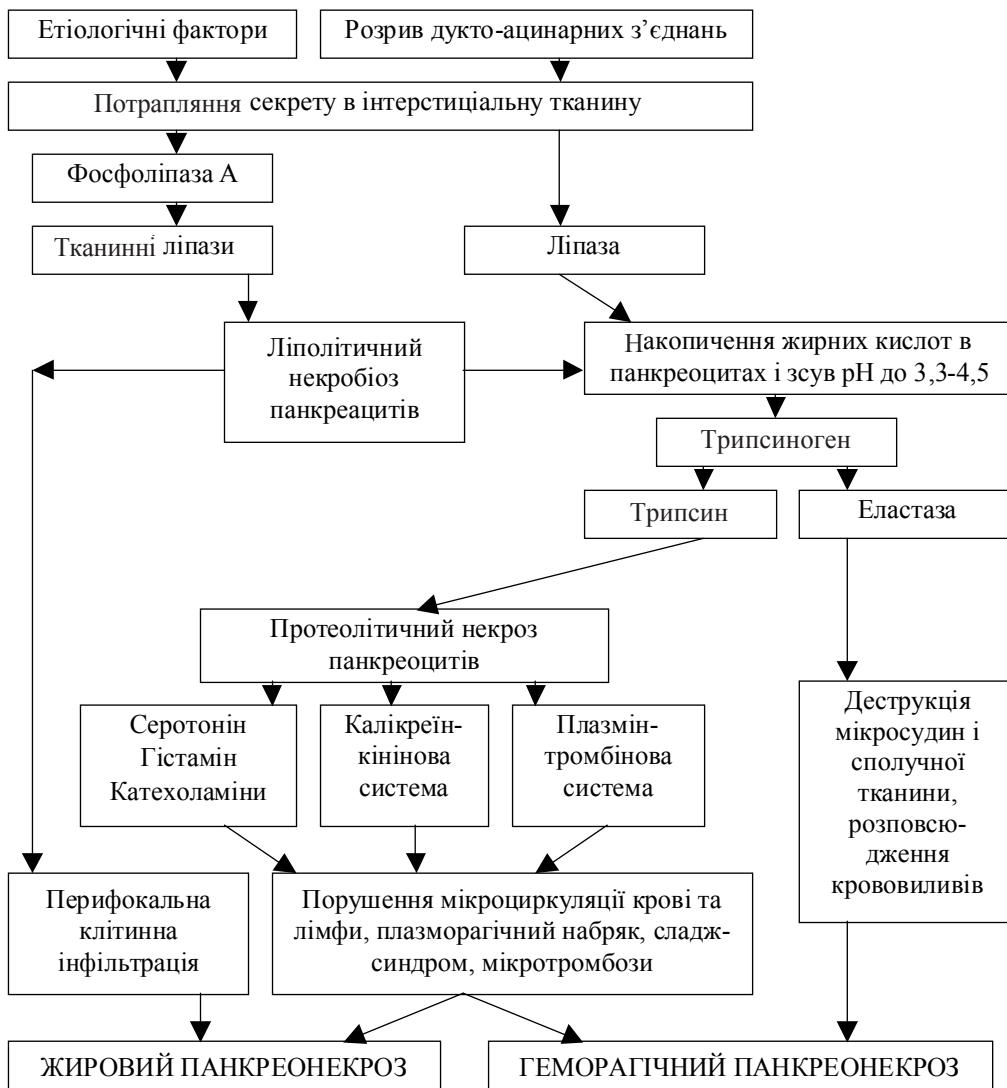


Рис. 5.3. Патогенез гострого панкреатиту (схема).

Пусковим механізмом хвороби є причина, яка викликає пошкодження ацинозних кіст підшлункової залози. Внаслідок пошкодження із клітин виділяється активна речовина – цитокіназа, яка активує трипсиноген, перетворюючи його в трипсин. Активний трипсин активує калікреїноген, хімотрипсиноген, проеластазу, прокарибоксипептидазу і, таким чином, започатковує автокаталітичний процес у залозі, самоактивує її ферменти з наступним виходом активних ферментів у кров і розвитком клінічної картини гострого панкреатиту.

Вихід протеолітичних і ліполітичних ферментів підшлункової залози в кров спричиняє активацію калікреїнкінінової системи, яка супроводжується зниженням тону і порушенням проникності судин, виходом плазми крові за

межі судинного русла і, як наслідок, серцево-судинною і нирковою недостатністю, набряком легень, головного мозку, тобто поліорганною недостатністю.

### *К л а с и ф і к а ц і я*

Міжнародна класифікація гострого панкреатиту (Атланта, 1992).

- I. Гострий панкреатит:
  - а) легший;
  - б) тяжкий.
- II. Гостре накопичення рідини (в тканині підшлункової залози і парапанкреатичній клітковині) – гострий інтерстиціальний панкреатит.
- III. Панкреонекроз:
  - а) стерильний;
  - б) інфікований.
- IV. Панкреатична несправжня кіста.
- V. Панкреатичний абсцес.
  1. Клініко-анатомічні форми:
    - а) набряковий панкреатит (абортивний панкреонекроз);
    - б) жировий панкреонекроз;
    - в) геморагічний панкреонекроз.
  2. Розповсюдження некрозу:
    - а) локальне (вогнищеве) ураження залози;
    - б) субтотальне ураження залози;
    - в) тотальне ураження залози.
  3. Перебіг:
    - а) абортивний;
    - б) прогресуючий.
  4. Періоди захворювання:
    - а) період гемодинамічних порушень і панкреатогенного шоку;
    - б) період функціональної недостатності паренхіматозних органів;
    - в) період дистрофічних і гнійних ускладнень.

### *К л і н і ч н а с и м п т о м а т и к а*

Хворих турбує біль в епігастральній ділянці, який виникає в 100 % випадків і відзначається високою інтенсивністю, найчастіше оперізувального характеру, та різноманітною іррадіацією (підреберні ділянки, поперек, міжлопатковий простір). З'являються нудота, багаторазове блювання, після якого не настає полегшення. Біль локалізується в епігастрії та лівому підребер'ї. Хворі скаржаться на затримку випорожнень та газів, можливий колаптоїдний стан.

Передують розвитку хвороби оріхи дієти, надмірне вживання алкоголю, захворювання жовчних шляхів.

При огляді відзначають субіктеричність склер та позитивні симптоми: Мондора – фіолетові плями на шкірі обличчя та тулуба; Турнера – ціаноз бокових поверхонь живота та тулуба; Холстеда – ціаноз шкіри живота; Кулена – жовтяничність навколо пупка; Бонде – здуття живота тільки в епігастральній ділянці.



Пальпаторно визначаються зниження чи відсутність пульсації черевної аорти (симптом Воскресенського), болючість у точках де- Жардена, Прейоні та позитивні симптоми: Керте – глибока болючість та стійке напруження м'язів в епігастрії з переходом на ліве підребер'я; Мейо-Робсона – болючість у лівому реберно-хребетному куті.

При перкусії відзначають метеоризм, а при аускультатії – послаблення чи відсутність кишкових шумів.

У діагностиці гострого панкреатиту важливе значення мають клінічні прояви панкреатогенної токсемії, найбільш постійними симптомами якої є: зміна кольору шкірних покривів, сухість язика, тахікардія, порушення функції нирок, лімфоцитопенія.

Розрізняють легкий, середній та тяжкий ступені токсемії, критеріями якої є клінічні симптоми, дані деяких методів спеціального дослідження, що характеризують реологічні властивості крові й рівень агрегації еритроцитів.

Легкому ступеню властиві блідість шкірних покривів, помірна тахікардія з випередженням температури на 10-20 ударів за хвилину. Виникають сухість язика, відносна гіпертензія, зменшення діурезу, помірна лімфоцитопенія. Реологічні властивості крові не порушені.

При токсемії середнього ступеня спостерігають гіперемію обличчя, інколи з жовтяничним відтінком, підвищену сухість шкіри, помірну задишку, невідповідність температури тіла і частоти серцевих скорочень. Частота пульсу випереджає температуру, з'являються гіпотонія, олігурія, загальмованість або ейфорія, помірна агрегація еритроцитів, лімфоцитопенія, сладж-синдром.

Для токсемії тяжкого ступеня характерні: акроціаноз, судинні плями або мармуровий відтінок шкіри, підвищена її вологість, сухий язик, виражена задишка, тахікардія до 120 і більше ударів за хвилину, гіпотензія, колапс, анурія, гематурія, тяжкі порушення в згортальній системі крові.

На основі патофізіологічних змін в організмі прогресуючий панкреонекроз можна поділити на три чітко відмежовані періоди:

1. Гемодинамічних порушень і панкреатогенного шоку (1-3 доби).
2. Функціональної недостатності паренхіматозних органів (3-7 діб).
3. Органічних (місцевих абдомінальних) ускладнень (понад 7 діб).

Перший період характеризується різко вираженим больовим синдромом і змінами гемодинаміки (брадикардією, коливаннями АТ). Майже в 42 % хворих виникає нормокардія. У міру розвитку деструктивного процесу розвивається тахікардія. АТ змінюється неоднотипно: підвищується або знижується. У 20 % хворих розвивається панкреатогенний шок, при якому стан тяжкий, шкірні покриви холодні, вологі, бліді, часто плямисті, мармурового кольору. Виникають акроціаноз, часте дихання, ниткоподібний пульс, гіпотензія з різким зменшенням пульсового тиску, зміни ЕКГ за ішемічним типом. У багатьох хворих можливе порушення психіки: психомоторне збудження, галюцинації, делірій.

Період функціональної недостатності органів проявляється в основному порушенням функцій життєво важливих органів, у зв'язку з чим розрізняють основні плюривісцеральні синдроми гострого панкреатиту.

Абдомінальний синдром включає ряд загальних та місцевих симптомів: сильний біль в епігастрії, динамічну кишкову непрохідність, нудоту, блювання, сухість у роті, іктеричність шкірних покривів, яку може спричинити не тільки порушення відтоку жовчі у дванадцятипалу кишку, а й токсичний гепатит. Нерідко виникає блювання “кавовою гушею”, що зумовлено утворенням ерозій у шлунку і кровотечею з них. Місцева картина при дослідженні живота може бути поліморфною: від абсолютно м'якого живота до напруження м'язів і ознак перитоніту.

Панкреатокардіоваскулярний синдром може проявлятися болем за грудниною, різким послабленням тонів серця, тахікардією, розширенням меж серцевої тупості й змінами на ЕКГ (зниженням вольтажу шлуночкового комплексу, зміщенням сегмента ST, інверсією зубця Т, змінами вольтажу, розщепленням тощо). Зміни на ЕКГ при цьому мають рефлекторний характер, швидко проходять після купірування больового синдрому.

Панкреатоплевральний синдром виникає в 50 % хворих і характеризується різного ступеня змінами у легенях та плеврі: високим стоянням діафрагми та обмеженням її рухомості, наявністю дископодібних ателектазів у нижніх відділах легень, плевральним випотом і пневмонією.

Панкреатосупраренальний синдром тісно пов'язаний із судинними порушеннями. Порушуються функції кори надниркових залоз, здебільшого вони знижуються, що проявляється гіпотонією, колапсом, адинамією, гіпотермією, гіперкаліємією, лімфопенією та нейтрофіліозом.

Панкреаторенальний синдром проявляється порушеннями функції нирок, які умовно поділяють на три форми: легку, середню та тяжку. Для легкого ступеня, окрім загальних симптомів, характерні альбумінурія, незначна олігурія впродовж двох-трьох діб. При середньому ступені в сечі виявляють мікрогематурію, циліндрурію, зниження питомої густини сечі, більш виражену олігурію. Тяжка форма характеризується анурією, азотемією. У результаті некрозу кортикального шару нирок виникають анурія, уремія, які часто є незворотними.

Панкреатоцеребральний синдром характеризується порушеннями психіки: збудженням, страхом, дилірієм, депресією, загальмованістю, відсутністю свідомості.

Панкреатопечінковий синдром. Розвивається тяжкий, токсичний гепатит, який часто переходить у гостру дистрофію печінки. Ознаками печінкової гепатаргії є психічні порушення, сухість шкірних покривів, іктеричність шкіри, тахікардія, стійка гіпотонія, збільшення або зменшення печінки, кровотечі, тромбоцитопенія, білірубінемія, глюкозурія, гіпопротеїнемія.

Третій період характеризується розвитком місцевих післянекротичних процесів. Вони можуть перебігати асептично з утворенням парапанкреатичного інфільтрату чи формуванням несправжньої кісти або ж із приєднанням інфекції, коли утворюються флегмони заочеревинного простору, внутрішньочеревні абсцеси, нориці, можливі арозійні кровотечі.

Ускладнення гострого панкреатиту поділяють на ранні і пізні.

Ранні ускладнення зумовлені генералізованою дією панкреатичних ферментів, біологічно активних амінів та інших вазоактивних речовин. До них відносять шок, ферментативний розлитий перитоніт, гостру печінково-ниркову недостатність, ранні гострі виразки і шлунково-кишкові кровотечі, жовтяницю, пневмонію, тромбози судин, психози інтоксикаційного характеру.

Пізні ускладнення виникають на 10-12 добу захворювання і зумовлені приєднанням інфекції. Серед них виділяють гнійний панкреатит та парапанкреатит, флегмону заочеревинної клітковини, абсцеси черевної порожнини, нориці підшлункової залози, арозійні кровотечі, шлунково-кишкові кровотечі, пілефлебіт, сепсис, кісти підшлункової залози.

Шок виникає при тяжкому перебізі панкреатиту з розвитком широкого некрозу залози. Він характеризується різким больовим синдромом, блідістю шкірних покривів, акроціанозом, прискореним поверхневим диханням, тахікардією, яка не відповідає температурі. ОЦК і ЦВТ різко знижені. На ЕКГ – ішемічні зміни в міокарді. Діурез знижений. Виражене психомоторне збудження.

Печінково-ниркова недостатність. Характерні ознаки: загальмований стан хворих, сухість шкіри, жовтяниця, тахікардія, підвищення АТ, збільшення печінки, олігурія, анурія. У крові – анемія, тромбоцитопенія, гіпербілірубінемія, гіперглікемія, гіпоальбумінемія. У сечі – протеїнурія, зниження питомої густини, мікрогематурія, гіалінові циліндри.

Плевро-легеневі ускладнення виникають в 1/3 хворих на панкреонекроз. Найчастіше це лівобічні плеврити і пневмонії, що призводять до дихальної недостатності: утрудненого частого поверхневого дихання, задишки, акроціанозу. З'являються біль у грудній клітці, притуплення легенового звуку, тупість, послаблення дихання, хрипи. Рентгенологічно – наявність плеврального ексудату і вогнищевих інфільтративних затемнень у легенях.

Інтоксикаційний психоз виникає на 2-3 добу від початку захворювання здебільшого в осіб, які зловживали алкоголем. Хворі дезорієнтовані в просторі, з'являються словесне збудження, галюцинації, гіпертермія.

Гнійні ускладнення в більшості випадків характеризуються розвитком резорбтивної лихоманки, спочатку переміжної, а потім септичної. Температурна реакція супроводжується лихоманкою, тахікардією, пітливістю. Місцева симптоматика може бути незначною, в деяких хворих виявляють інфільтрати. Аналіз крові: високий нейтрофільний лейкоцитоз, поява юних форм та мієлоцитів, токсичної зернистості нейтрофілів. Характер інших вісцеральних ускладнень визначає їх клінічні прояви.

#### *Лабораторні та інструментальні методи діагностики*

Обов'язкові лабораторні дослідження:

1. Загальний аналіз крові, загальний аналіз сечі.
2. Цукор крові.

3. Амілаза сечі.
4. Група крові і резус-фактор.
5. Біохімічний аналіз крові (білірубін, АлТ, АсТ, ЛФ, тимолова проба, електроліти, сечовина, білок креатинін, сечовина).
6. Білок і білкові фракції.
7. Коагулограма.
8. Середні молекули.
9. Біохімічний, бактеріологічний, цитологічний аналізи ексудату з плевральної порожнини і черевної порожнини (якщо проводили плевральну пункцію чи лапароцентез).

Обов'язкові інструментальні дослідження:

1. Оглядова рентгенографія органів черевної порожнини.
2. Рентгенографія органів грудної порожнини.
3. УЗД органів черевної порожнини.

Додаткові лабораторні та інструментальні дослідження:

1. Імунограма (включаючи визначення ІЛ 1, 2, 8, 10).
2. Прокальцитонін.
3. Церулоплазмін.
4. Амілаза, ліпаза крові.
5. ЕФГДС.
6. ЕРХГП.
7. КТ з контрастним підсиленням.
8. Лапароскопія.

У крові – гіпокальціємія, гіповолемія, гіпопротеїнемія зменшенням кількості альбумінів, гіперглікемія, підвищення гематокриту, еритроцитоз, лейкоцитоз, зсув лейкоцитарної формули вліво, збільшення ШОЕ, гіперхолестеринемія, підвищення рівня амілази, гіперкоагуляція.

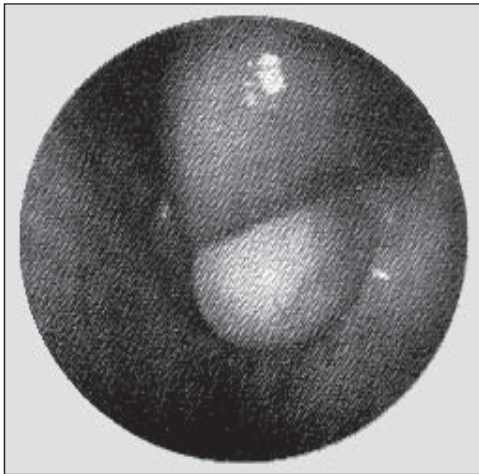
У сечі – підвищення діастази, яка при деструктивних формах може знижуватись або бути в межах норми; поява гіалінових циліндрів білків.

Лапароскопія базується на виявленні прямих (геморагічний випіт у черевній порожнині, геморагічне просякання заочеревинної клітковини, плями жирового некрозу, набряк круглої зв'язки печінки) і непрямих ознак (відтиснення шлунка до передньої черевної стінки, вибухання шлунково-ободової зв'язки, парез шлунка та товстої кишки, застійний жовчний міхур тощо) (рис. 5.4).

Оглядова рентгенографія органів черевної порожнини, а при необхідності і грудної клітки, виявляє непрямі ознаки захворювання, які з'являються через 5-6 год від початку захворювання. До них відносять: високе стояння й обмежену рухомість діафрагми, в черевній порожнині наявні дрібні пневматизовані тонкокишкові арки на рівні тіл 2-3 поперекових хребців (симптом чергової петлі), регіонарний спазм поперечно-ободової кишки при вираженому роздутті згинів ободової кишки (симптом вирізаної кишки), горизонтальний рівень рідини в проекції дванадцятипалої кишки, відтиснення шлунка вгору і вправо. При некрозі залози на оглядових знімках можна побачити дрібні міхурці газу, розташовані ланцюгом або у вигляді скупчення в проекції залози.

При ультразвуковій діагностиці виявляють збільшення підшлункової залози в розмірах, розпливчастість її країв, наявність конкрементів у жовчних шляхах, збільшення діаметра загальної жовчної протоки (рис. 5.5).

В ангіографічній діагностиці найбільш характерними симптомами є затримка контрастної речовини в артеріях підшлункової залози, порушення артеріального кровотоку в селезінковій, шлунково-дванадцятипалій черевній артеріях, наявність “німих зон” (рис. 5.6).



**Рис. 5.4.** Лапароскопія. Набряковий панкреатит. Збільшений застійний жовчний міхур без ознак запалення.

При фіброгастродуоденоскопії спостерігають потовщення стінки шлунка, її деформацію, також звуження дванадцятипалої кишки та її деформацію.

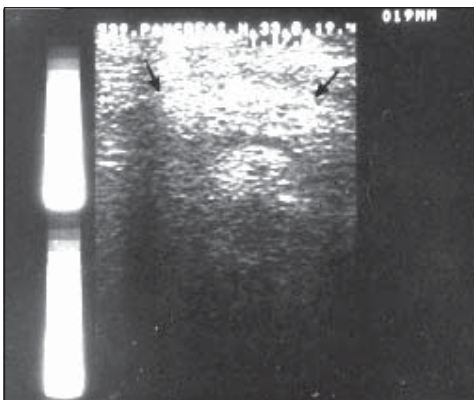
#### *Диференційний діагноз*

Диференційну діагностику проводять з такими захворюваннями:

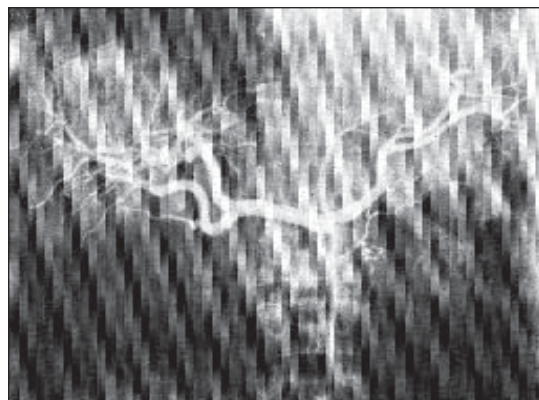
1. Гострими захворюваннями органів черевної порожнини (гострим холециститом, панкреатитом, апендицитом, перфоративною виразкою шлунка, кишковою непрохідністю (таб. 5.1, 5.2).

2. Захворюваннями серця і судин (інфарктом міокарда, тромбозом мезентеріальних судин).

3. Захворюваннями органів грудної клітки (пневмоніями, плевритами).



**Рис. 5.5.** Сонограма. Набряковий панкреатит (нечіткість контурів залози).



**Рис. 5.6.** Целіакограма при вогнищевому жировому некрозі голівки і тіла підшлункової залози. Артеріальна фаза: відсутність судин в зоні голівки і тіла залози.



Таблиця 5.1

## Диференційний діагноз гострого панкреатиту

Клінічні ознаки	Гострий панкреатит	Гострий холецистит	Перфоративна виразка
Початок	Гострий	Поступовий	Гострий
Характер болю	Тупий, інтенсивний	Переймоподібний	Гострий
Локалізація болю	Над пупком, в лівому підребер'ї	У правому підребер'ї	В епігастрії по правому боковому каналу
Іррадіація болю	У поперекову ділянку	У праве плече, лопатку	У середину спини
Анамнез захворювання	Алкоголь, огріхи дієти	Огріхи дієти	Виразковий анамнез
Нудота, блювання	Блювання	Нудота	Нудота, разове блювання
Субіктеричність	Часто симптоми Мондора, Холстеда	Часто	Можливо
Пальпація	Симптом Керте, біль у точках Де-Жардена, Прейоні	Напруження в правому підребер'ї, точці Кера	Розлите напруження у всьому животі
Перкусія, аускультация	Метеоризм, відсутність кишкових шумів	Атонія кишечника	Симптом Жобера, "гробова тиша"
Позитивні симптоми	Мейо-Робсона, Воскресенського	Мерфі, Мюссі-Георгієвського	Щоткіна-Блюмберга
Фізіологічне відправлення	Затримка випорожнень	Затримка газів	Затримка випорожнень та газів
Первинний шок	Часто	Не буває	Зрідка
Аналіз крові	Еритроцитоз, лейкоцитоз, гіперглікемія, підвищення амілази, гіпокальціємія, гіперкоагуляція	Лейкоцитоз, білірубінемія	Лейкоцитоз
Аналіз сечі	Діастазурія, гіалінові циліндри	Позитивна реакція на жовчні пігменти	Гіалінові циліндри

Таблиця 5.2

## Диференційний діагноз гострого панкреатиту

Клінічні ознаки	Кишкова непрохідність	Мезентеріальний інфаркт	Гострий апендицит
Початок	Поступовий	Гострий	Поступовий
Характер болю	Переймоподібний, колікоподібний	Постійний, переймоподібний, посилюється під час нападу	Постійний, посилюється поступово
Локалізація болю	У нижній частині живота	Дифузно в нижній частині живота	У правій здухвинній ділянці

Продовження таблиці 5.2

Анамнез захворювання	Вживання їжі з великою кількістю клітковини на фоні тривалого утримування від їжі	Хвороби серця, судин	Біль в епігастрії з переходом у праву здухвинну ділянку
Нудота, блювання	Нудота, блювання, часто з неприємним запахом	Нудота	Одноразове блювання
Пальпація	Обмежений дефанс	Обмежений дефанс	Дефанс у нижній частині живота справа
Перкусія, аускультация	Метало-тимпанічний звук	Метало-тимпанічний звук над зоною притуплення	–
Позитивні симптоми	Симптоми Валя, Ківуля, Склярова	Симптом Мондора	Симптом Шоткіна-Блюмберга
Первинний шок	Тільки при завороті та защемленні	Настає пізно	Не буває
Рентгенографія	Чаші Клойбера	–	–
Аналіз крові	Лейкоцитоз, гуморальний симптом Самаріна	Лейкоцитоз	Лейкоцитоз
Аналіз сечі	Гіалінові циліндри	Гіалінові циліндри	–

При інфаркті міокарда біль локалізується в епігастрії, часто має оперізувальний характер, йому властиві колапс, шок, парез кишечника, задишка, холодний піт. Але при інфаркті міокарда виявляють різку загальну слабкість на початку захворювання, відсутнє підвищення рівня діастазі сечі та амілази в крові, негативні симптоми Мейо-Робсона, Воскресенського, Керте, Мондора, Грей-Турнера, Холстеда, Кулена. Дані ЕКГ – розщеплення зубця Т, зниження вольтажу – завжди говорять на користь інфаркту міокарда.

Защемлена діафрагмальна грижа. Біль виникає гостро, здебільшого після фізичного навантаження, локалізується в грудній клітці на боці ураження та локалізації грижі, іррадіює в передпліччя і кут лопатки. Як правило, хворі займають колінно-ліктьове положення або лежать на боці, сильно підтягуючи ноги до живота. З початком защемлення, якщо защемився шлунок, з'являється блювання. При защемленні селезінкового кута товстої кишки – метеоризм. У тих випадках, коли защемлюється більша частина шлунка або кишечника, виникає симптом защемленої грижі – “симптом порожнього живота”. При защемленні грижі спостерігають картину колапсу: блідість шкірних покривів, холодний піт, часте поверхнєве дихання, прискорений пульс. Діастаза сечі – в межах норми. Рентгенологічно завжди можна підтвердити діагноз діафрагмальної грижі.

Харчова токсикоінфекція, крім відповідного анамнезу, характеризується менш інтенсивним болем у животі, порівняно з панкреатитом, біль не має

оперізувального характеру, супроводжується посиленою перистальтикою кишечника і проносом. Діастаза сечі не підвищена. Немає характерних симптомів панкреатиту.

Нижньочасткова пневмонія. Захворювання починається гостро з підвищення температури тіла, ознобу, болю в лівій половині грудної клітки. Біль посилюється при кашлі, який спочатку буває сухим, а потім, через 2-3 дні, з'являється мокротиння. Хворий щадить уражений бік. При огляді – гіперемія обличчя, задишка. Грудна клітка відстає в акті дихання. Аускультативно – послаблене жорстке дихання. У крові – гіперлейкоцитоз. Аналіз сечі не вказує на підвищення діастази. Відсутні симптоми панкреатиту, фази перебігу. Рентгенологічно можна виявити вогнище затемнення.

#### *Лікувальна тактика та вибір методу лікування*

Хворі з набряковою формою гострого панкреатиту лікуються консервативно (за винятком біліарного панкреатиту, при якому виконуються оперативні втручання на жовчних шляхах переважно без яких-небудь маніпуляцій на залозі).

Лікування проводять в хірургічному стаціонарі. Госпіталізують хворих з обґрунтованою підозрою на гострий панкреатит, а також тих, які потребують диференційної діагностики з іншими гострими хірургічними захворюваннями органів черевної порожнини.

Консервативне лікування є базисним при гострих набрякових панкреатитах, панкреонекрозах з відносно легким, абортивним перебігом. Воно певною мірою дозволяє стабілізувати стан хворих, прогресування процесу деструкції органа при деструктивних формах.

Показаннями до хірургічного лікування є прогресування перитоніту, погіршення стану хворого, незважаючи на проведення інтенсивної терапії, виникнення і прогресування гнійного панкреатиту, арозивна кровотеча чи перфорація порожнистого органа у хворих на гострий панкреатит та підозра на наявність другої гострої патології органів черевної порожнини.

Консервативне лікування гострого набрякового панкреатиту:

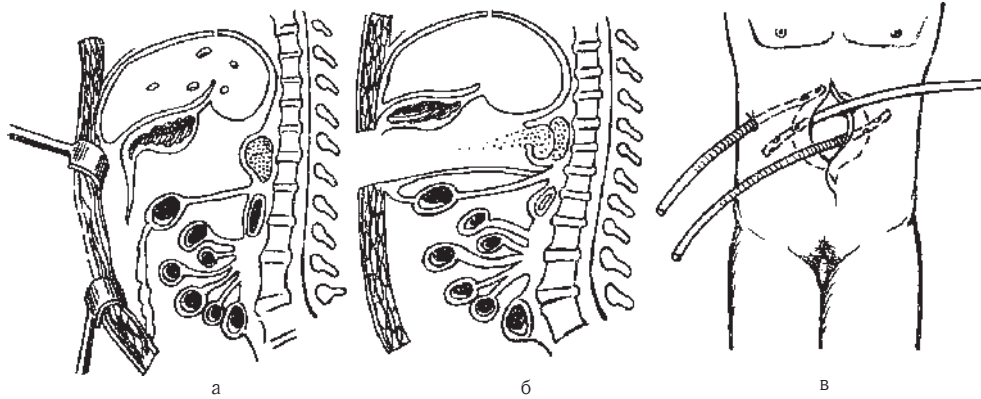
1. Аналгетики (переважно ненаркотичні, в деяких випадках – трамал, трамадол, морадол).
2. Спазмолітики (но-шпа, папаверин, галідор, бускопан).
3. М-холіноблокатори (атропін, платифілін, гастроцепін).
4. Інфузійна терапія (колоїди, кристалоїди), об'єм якої визначається клінічною ситуацією.
5. Антиоксиданти (церулоплазмін, аскорбінова кислота, токоферол).
6. Н<sub>2</sub>-блокатори, антациди, сукральфат.
7. Назогастральна аспірація шлункового вмісту.
8. Паранефральна новокаїнова блокада однобічна, краще двобічна чи епідуральна анестезія за допомогою постійного катетера.
9. Виключення ентерального харчування, промивання шлунка холодною лужною водою.

Консервативне лікування деструктивного панкреатиту:

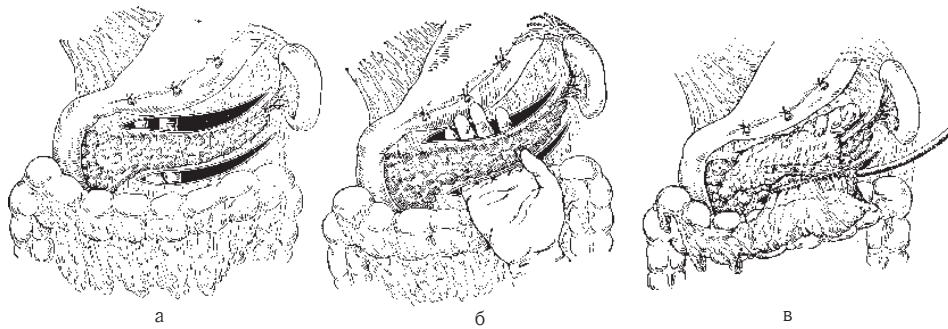
- I. У стадії токсемії і поліорганної недостатності.
  1. Блокатори секреції підшлункової залози. Призначати блокатори панкреатичної секреції слід лише в перші 5-7 діб розвитку захворювання, а препарати соматостатину – при розвитку арозійних кровотеч і нориць (панкреатичних чи кишкових).
    - 1.1. Соматостатин (сандостатин) – 0,1 мг 3 рази на добу підшкірно, 5-7 днів.
    - 1.2. Кальцитонін – 300 МЕ на добу внутрішньовенно впродовж 6 днів.
    - 1.3. Даларгін – 10 мг внутрішньовенно краплинно, потім 4 мг 3 рази на добу внутрішньом'язово.
  2. Цитокінова блокада (пентоксифілін – 20 мл на добу внутрішньовенно краплинно впродовж 5-7 діб).
  3. Антиоксиданти.
    - 3.1. Аскорбінова кислота 5 % – 10-20 мл на добу.
    - 3.2. А-токоферол – 2 мл на добу.
    - 3.3. Церулоплазмін – 100 мг на добу.
    - 3.4. Фіноптин – 5-10 мг на добу.
  4. Аналгетики ненаркотичні (баралгін, кетанов), наркотичні (за винятком морфію), перидуральна анестезія.
  5. Спазмолітики (но-шпа, папаверин, бускопан, галідор), М-холіноблокатори (атропін, платифілін, гастроцепін).
  6. Стимулятори моторики кишечника (убретид – 0,5 мг на добу; бензогексоній 2,5 % – 0,5 мл 2 рази на добу; перидуральна анестезія).
  7. Профілактика транслокації кишкової мікрофлори.
    - 7.1. Детоксикація (внутрішньокишковий лаваж, ентеросорбція).
    - 7.2. Корекція метаболічних порушень і відновлення бар'єрної функції кишечника (глутамін, аргінін, антиоксиданти).
    - 7.3. Імунокорекція (поліненасичені жирні кислоти, аргінін, глутамін).
    - 7.4. Раннє ентеральне харчування через зонд в тонкій кишці, який встановлено інтраопераційно чи ендоскопічно.
    - 7.5. Селективна деконтамінація кишечника (поліміксин, норфлораксацин, амфотерицин В).
  8. Інфузійна терапія (об'єм визначається клінічною ситуацією, перевага надається колоїдним розчинам).
  9. Антибактеріальна терапія.
    - 9.1. Карбопенеми (тієнам – 500 мг 3-4 рази на добу внутрішньовенно чи меропенем – 500-1000 мг внутрішньовенно краплинно 1 раз на добу).
    - 9.2. Фторохінолони (ципрофлоксацин – 500-750 мг 2 рази на добу; офлоксацин – 400-800 мг 2 рази на добу внутрішньовенно краплинно; перффлоксацин (абактал) – 400 мг 2 рази на добу внутрішньовенно краплинно).
    - 9.3. Цефалоспорины III-IV поколінь (цефтріаксон – 1-2 г 1-2 рази на добу; цефобід – 1-2 г 3 рази на добу; цефатаксим – 1-3 г 4 рази на добу).

- 9.4. Синтетичні пеніциліни (піперацилін – 2-6 г 4 рази на добу; мезлоцилін – 2-6 г 4 рази на добу). Всі антибіотики, за винятком карбопенемів, необхідно комбінувати з антианаеробними препаратами (метронідазолу – 100 мг 3 рази на добу внутрішньовенно). Курс антибіотикотерапії доцільно проводити впродовж не менше 14 діб і доповнювати антимикотичними препаратами (нізоралу – 200 мг на добу, дифлюкану – 50-400 мг на добу).
10. Профілактика ерозивно-виразкових уражень шлунково-кишкового тракту ( $H_2$ -блокатори, антациди, омепразол, сукральфат).
11. Парентеральне харчування.
12. Інгібітори протеаз (контрикал, гордокс, трасилол, особливо у випадках ДВЗ-синдрому).
13. Гепатопротектори.
14. Посиндромне лікування при наявності уражень органів-мішеней (респіраторний дистрес-синдром, гостра ниркова, гостра печінкова недостатність).
- II. У стадії панкреатичного інфільтрату (окрім базисного лікування).
1. Антибіотикотерапія (препарати і дози вказані вище).
  2. Антациди, сукральфат,  $H_2$ -блокатори.
  3. Імуномодулювальна терапія.
  4. Аналгетики, спазмолітики.
  5. Інфузійна терапія.
  6. Парентеральне харчування.
- III. У стадії гнійно-некротичних ускладнень.
1. Хірургічне лікування.
  2. Консервативна терапія в післяопераційний період в об'ємі, вказаному вище.
- Хірургічне лікування гострого панкреатиту доцільно поділити на раннє та хірургію гнійних ускладнень.
- Показаннями до ранніх оперативних втручань у хворих на деструктивний панкреатит є:
1. Прогресування біліарного панкреатиту.
  2. Гострий травматичний панкреатит при “свіжому” розриві залози.
  3. Прогресуюча поліорганна недостатність, яка не піддається адекватній інтенсивній терапії впродовж 48-72 год.
  4. Розвиток гнійних ускладнень (інфікований некроз, абсцес чи абсцеси підшлункової залози є показаннями до хірургічного лікування). Оптимальний термін виконання операцій з приводу цих ускладнень – 15-21 доба від початку захворювання.
- У випадках раннього хірургічного лікування виконують такі операції:
1. Наскрізне дренирування сальникової сумки (рис. 5.7)
  2. Абдомінізація підшлункової залози (рис. 5.8).
  3. Оментопанкреатопексія (рис. 5.10).
  4. Лівобічна резекція залози (рис. 5.9).

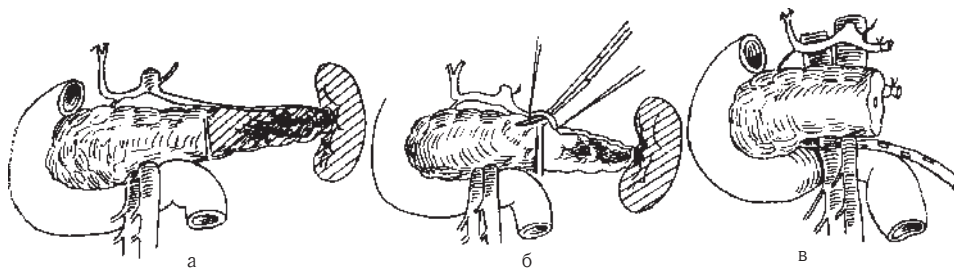




**Рис. 5.7.** Метод лікування гнійного панкреатиту шляхом формування ізолюваного дренажного каналу: а – місце розсічення шлунково-ободової зв'язки; б – фіксація шлунково-ободової зв'язки і великого сальника; в – закінчений вигляд операції.



**Рис. 5.8.** Техніка операції абдомінізації підшлункової залози за методикою Козлова: а – розсічення парієтальної очеревини; б – мобілізація задньої поверхні залози; в – обгортання залози сальником.



**Рис. 5.9.** Лівобічна резекція підшлункової залози при гострому деструктивному панкреатиті: а – широка мобілізація тіла і хвоста підшлункової залози; б – ізолювана перетинка селезінкової артерії; в – кінцевий вигляд операції.

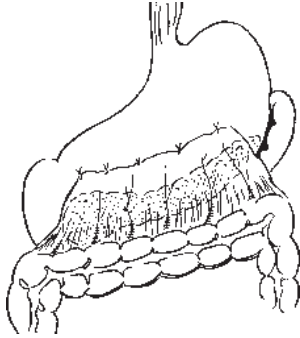


Рис. 5.10. Оментопанкреатопексія.

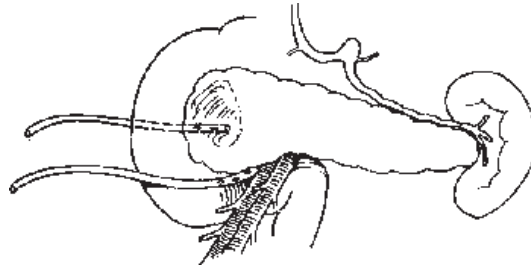


Рис. 5.11. Некропанкреатомія при великовогнищевому панкреонекрозі головки підшлункової залози з подальшим дрениванням залишкової порожнини.

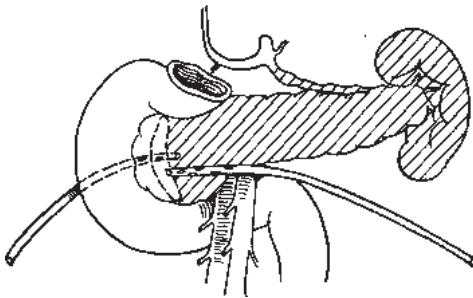


Рис. 5.12. Субтотальна панкреатектомія при тотальному панкреонекрозі з подальшим дрениванням ложа підшлункової залози.

При панкреатичних абсцесах та інфікованих некрозах виконують такі операції:

1. Розкриття абсцесу з дрениванням.
2. Панкреатонекросеквестректомію.
3. Панкреатосеквестректомію (рис. 5.11).
4. Панкреатосеквестректомію з лапаростомією.
5. Різні види резекції підшлункової залози (рис. 5.12).

При операціях на жовчних шляхах та підшлунковій залозі більшість хірургів рекомендує підкладати під спину хворого на рівні  $D_{x1}$ - $D_{xp}$  тугий щільний валик діаметром 18-20 см (рис. 5.13).

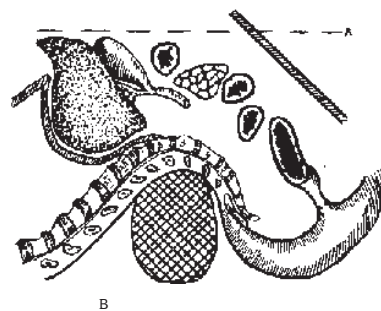
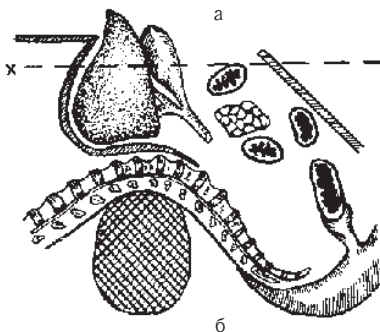
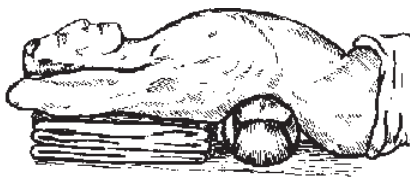
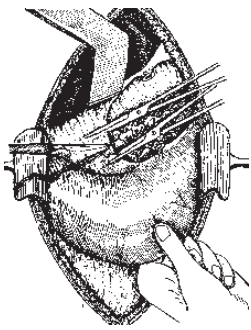


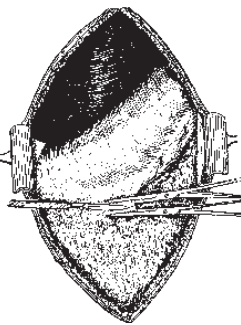
Рис. 5.13. Положення хворого на операційному столі з валиком для операцій на жовчних шляхах і підшлунковій залозі (за Ріо-Бранко): а – загальний вигляд правильно укладеного хворого; на схемах б – правильне положення; в – неправильне положення; х-лінія, проведена через найвищу частину тіла в лежачому положенні хворого.

Запропоновано велику кількість шкірних розрізів для доступу до печінки, жовчного міхура та підшлункової залози. Усі вони мають свої переваги та недоліки. Деякі з них застосовують рідше, інші – частіше, що залежить від досвіду та звичок хірурга.

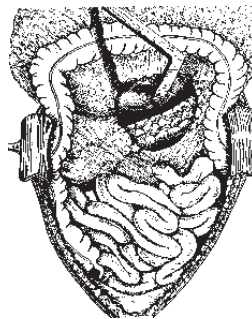
Доступ до підшлункової залози при будь-якому виді шкірного розрізу проводять 4-ма шляхами: через малий сальник, шлунково-товстокишкову зв'язку, брижу поперечно-ободової кишки і шляхом відділення великого сальника від поперечно-ободової кишки (рис. 5.14-5.17).



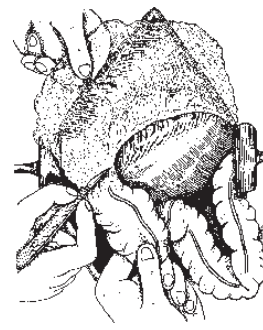
**Рис. 5.14.** Доступ через *lg.hepatogastricum*.



**Рис. 5.15.** Доступ через *lig. gastrocolicum*.



**Рис. 5.16.** Доступ через корінь брижі поперечно-ободової кишки.



**Рис. 5.17.** Доступ шляхом відділення великого сальника від поперечно-ободової кишки.

## 5.2. ХРОНІЧНИЙ ПАНКРЕАТИТ

**Хронічний панкреатит** – запальнодистрофічне захворювання залозистої тканини підшлункової залози, яке супроводжується порушенням прохідності її проток, екзо- та ендокринної функцій.

За епідеміологічними даними, частота хронічного панкреатиту становить 0,18-6 %. Серед хворих переважають жінки віком 30-50 років. Протягом останніх років ріст захворювання спостерігають в індустріально розвинених країнах.

### *Етіологія і патогенез*

Захворювання поліетіологічне. У більшості випадків його поява пов'язана з перенесеним гострим панкреатитом і є наслідком інших причин, серед яких на першому місці стоять хронічні захворювання гепатобіліарної системи та хронічний алкоголізм.

До основних факторів, які сприяють виникненню хронічного панкреатиту, належать:

1. Захворювання жовчного міхура і жовчних проток (обтурувальні й стенозувальні ураження, жовчнокам'яна хвороба); холепанкреатит, папілопанкреатит, які пов'язані з утрудненням відтоку жовчі й панкреатичного соку, проникненням інфекції.

2. Захворювання шлунка та дванадцятипалої кишки як органів, що мають тісні анатомічні та функціональні зв'язки з підшлунковою залозою (хронічна дуоденальна непрохідність), – дуоденопанкреатит, зумовлений закиданням вмісту кишечника в протоки залози, активацією ліполітичних і протеолітичних ферментів панкреатичного соку. Їх активація призводить до набряку залози і некротичних змін з подальшим розвитком склерозу.
3. Алкоголь має пряму токсичну дію на паренхіму залози, збільшує в'язкість панкреатичного секрету (надмірна стимуляція алкоголем зовнішньої секреції залози і затримка евакуації панкреатичного соку з підвищенням внутрішньопротокового тиску). Він також подразнює слизову оболонку дванадцятипалої кишки, що призводить до стимуляції секреції і рефлекторного спазму сфінктера Одді.
4. Судинні ураження підшлункової залози (атеросклероз).
5. Медикаментозний панкреатит, який виникає при застосуванні кортикостероїдів, тетрацикліну, сульфаніламідних препаратів, саліцилатів, діуретиків.
6. Травми підшлункової залози, особливо під час операції з приводу пенетрувальних виразок у підшлункову залозу.
7. Алергія й автоалергія, які призводять до утворення імунних комплексів у залозі й зумовлюють рецидивний характер захворювання.
8. Інфекція, яка проникає гематогенним та лімфогенним шляхами (паротит, хвороба Боткіна), обмінні захворювання (гемохроматоз, гіперліпопротеїнемія). У патогенезі хронічного і гострого панкреатиту багато спільного. В основі лежить пошкодження тканини залози власними ферментами, якому допомагає зрив механізмів захисту залози від автоімунної ферментної агресії (нормальний метаболізм ацинозних клітин, лімфовідтік, лужне середовище в тканинах залози, утворення слизу епітелієм проток, достатня кількість у тканинах залози інгібіторів протеаз). Рецидиви захворювання призводять до включення в процес нових відділів підшлункової залози, що характеризує заміщення функціональної паренхіми сполучною тканиною, до склеротичних процесів у залозі й паравазальній системі.

У тканині підшлункової залози відбуваються розростання сполучної тканини, фіброз і склероз. Останній буває як пери-, так і інтерфолікулярним з одночасною атрофією залозистої тканини. У результаті посиленого розвитку сполучної тканини змінюється об'єм тканини залози. Мікроскопічно одночасно з фіброзом тканин спостерігають і запальну інфільтрацію, ліпоматоз, запальні зміни в стінках проток. Інколи визначають множинні дрібні кісти як результат облітерації протоки, відкладення солей кальцію в тканинах залози (кальцинозний панкреатит).

#### *К л а с и ф і к а ц і я*

Класифікація хронічного панкреатиту за етіологічним та патогенетичним принципами (О.Л. Гребеньов, 1982):

##### I. За етіологією:

1. Первинний хронічний панкреатит.
2. Вторинний хронічний панкреатит.

II. За морфологічними ознаками:

1. Набрякова форма.
2. Склеротично-атрофічна форма.
3. Фібозна (дифузна і дифузно-вузлова форми).
4. Псевдокістозна форма.
5. Кальцифікуюча форма.

III. За особливостями клініки:

1. Багатосимптомна форма.
2. Больова форма.
3. Псевдопухлинна форма.
4. Диспептична форма.
5. Латентна форма.

IV. Фаза: загострення, ремісії.

V. За перебігом захворювання:

1. Панкреатит легкого ступеня тяжкості – ознаки порушення зовнішньосекреторної і внутрішньосекреторної недостатності не виявляються.
2. Панкреатит середньої тяжкості перебігу – наявні порушення зовнішньої і (чи тільки) внутрішньосекреторної недостатності підшлункової залози.
3. Панкреатит тяжкого ступеня (термінальна, кахектична стадія) – наявність панкреатичних проносів, гіповітамінозів, прогресуючого виснаження).

Міжнародна класифікація (Марсельсько-Римська, 1988):

1. Хронічний кальцифікуючий.
2. Хронічний обструктивний.
3. Хронічний фіброзно-індуративний.
4. Хронічні кісти і псевдокісти підшлункової залози.

#### *Клінічна симптоматика*

Хворі скаржаться на нападopodobний біль оперізувального характеру в епігастрії та лівому підребер'ї, який посилюється при зміні положення хворого й з'являється після вживання жирної, солодкої і гарячої їжі, загальне нездужання, подразливість, сонливість, безсоння, субфебрильну температуру тіла, інколи жовтяницю, яка не супроводжується сверблячкою, втрату маси тіла, відчуття важкості в животі, нудоту, блювання, проноси, інколи запори, що змінюються проносами.

При огляді відзначають зменшення маси тіла, субіктеричність склер та шкірних покривів.

Пальпаторно визначаються болючість у правому та лівому підребер'ях, інколи можна пропальпувати збільшену підшлункову залозу за Гроттом та Мейо-Робсоном, позитивний симптом Мейо-Робсона, болючість у точці Кача (проекція лівого прямого м'яза на 5 см вище пупка), болючість у точці Малле-Гі (нижче реберної дуги навпроти зовнішнього краю лівого прямого м'яза).

Живіт помірно рівномірно здутий, при перкусії – різного відтінку тимпаніт.

Основні симптоми й ускладнення хвороби представлені на схемі (рис. 5.18).



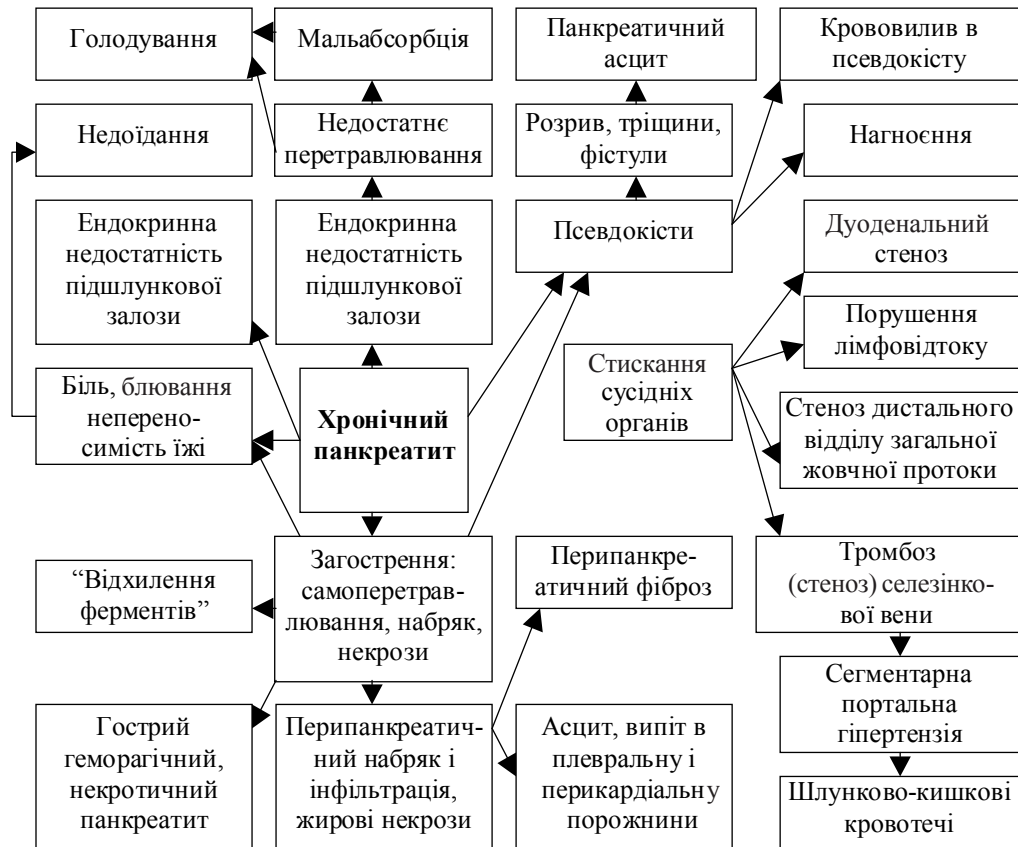

Рис. 5.18. Основні симптоми й ускладнення хронічного панкреатиту (схема).

Симптоматика хронічного панкреатиту в основному зумовлена характером морфологічних змін в залозі і тяжкістю порушень її функцій.

Больова форма хронічного панкреатиту трапляється рідко. Характерною її особливістю є наявність постійного болю різних інтенсивності й характеру, який локалізується в епігастрії, лівому та правому підребер'ях, інколи – внизу живота. Він не проходить місяцями, посилюється внаслідок огріхів у харчуванні й супроводжується диспептичними явищами: нудотою, іноді блюванням, зниженням апетиту, затримкою випорожнень, потім – проносом. Часто хворі скаржаться на втрату маси тіла, зменшення працездатності, появу подразливості й безсоння. Температура тіла, як правило, нормальна, підвищується лише під час загострення. Фізикальні дані стосовно черевної порожнини відсутні. В окремих випадках у положенні за Гроттом пальпують тверду болючу залозу.

Хронічний калькульозний панкреатит – утворення конкрементів у підшлунковій залозі, що зумовлено склерозом і рубцевим звуженням проток, порушенням метаболічного і мінерального обміну в тканинах залози. Клінічні

прояви калькульозного панкреатиту ідентичні при рецидивній або больовій формі хронічного панкреатиту.

Псевдотуморозний панкреатит характеризується переважанням хронічного гіперпластичного запалення підшлункової залози, яке призводить до значного її збільшення. Основним клінічним симптомом вважають інтенсивну механічну жовтяницю, яка з'являється поступово і має стійкий характер. Крім жовтяниці, хворі скаржаться на біль в епігастральній ділянці й диспептичні порушення. При пальпації живота інколи можна пальпувати збільшену підшлункову залозу.

Латентній формі хронічного панкреатиту властиві симптоми порушення функціональної активності підшлункової залози. Розвиток захворювання поступовий. Турбують нудота, блювання, відчуття важкості в епігастральній ділянці після вживання їжі, метеоризм, нестійкі випорожнення. Ці явища виникають здебільшого після вживання жирної їжі й при зловживанні алкоголем і можуть зникнути при дієтичному харчуванні. У тяжких випадках виявляють явища авітамінозу, глосит, стоматит, гіперкератоз. Випорожнення часті з неприємним запахом, великою кількістю жиру (стеаторея). Інколи розвивається панкреатогенна тетанія. Нерідко спостерігають пригнічення інкреторної функції залози з порушенням вуглеводного обміну і цукровий діабет.

Виражена жовтяниця супроводжується ахолією і виникає як результат набряку голівки підшлункової залози, стиснення індуративним процесом жовчовивідних шляхів, рубцевих та запальних змін у протоках і сфінктері Одді, конкрементів в ампулі великого соска.

Схуднення хворих досягає різних ступенів. Його можуть спричинити недостатнє вироблення та надходження ферментів підшлункової залози у дванадцятипалу кишку, труднощі у доборі дієтичного харчування. Хворі бояться вживати їжу, щоб не з'явився біль.

При об'єктивному дослідженні в період загострення нерідко виявляють симптоми, характерні для гострого панкреатиту. В міжнападковий період хворі скаржаться на помірну болючість по ходу підшлункової залози. У худих хворих можна пальпувати підшлункову залозу за Образцовим-Стражеском, Мейо-Робсоном, Гроттом.

#### *Лабораторні та інструментальні методи діагностики*

1. Загальний аналіз крові, сечі, калу, копрограма.
2. Амілаза сечі, крові, ліпаза крові.
3. Біохімічний аналіз крові (глюкоза, білірубін, білок і білкові фракції, сечовина, креатинін, лужна фосфатаза).
4. Кальцій сироватки крові.
5. Глікемічний, глюкозуричний профілі.
6. Імунореактивний трипсин, панкреатична ізоамілаза, с-реактивний пептид.
7. УЗД органів черевної порожнини.
8. ЕФГДС.
9. ЕРХПГ.

10. Дуоденорентгенографія в умовах штучної гіпотонії.
11. КТ органів черевної порожнини.
12. Аортоцелиакографія.

Аналіз крові – помірна гіпохромна анемія, нейтрофільний лейкоцитоз, збільшена ШОЕ, збільшення амілази і ліпази в крові та сечі, білірубінемія, зменшення кількості білків і їх фракцій у крові, збільшення кількості ферментів підшлункової залози, амілази (діастази), трипсину, ліпази. У міжнападковий період дані лабораторних досліджень бувають у межах норми. Концентрація всіх основних ферментів у дуоденальному вмісті знижена.

У зв'язку з включенням у процес острівкового апарату залози виникає гіпоглікемія (низький рівень глюкози в крові).

Копрологічне дослідження при хронічному панкреатиті характеризується жирними (глазурованими) випорожненнями – стеаторея, креаторея, міорея.

При оглядовій рентгенографії органів черевної порожнини інколи визначають кальцинати по ходу підшлункової залози.

При рентгенографії підшлункової залози та дванадцятипалої кишки в умовах гіпотонії можна виявити непрямі ознаки хронічного панкреатиту: розвернуту підкову дванадцятипалої кишки, втиснення або дефект наповнення по внутрішньому контуру низхідної частини, зміни рельєфу слизової оболонки в ділянці розташування дуоденального сосочка та його деформацію (симптом Фростберга) (рис. 5.19).

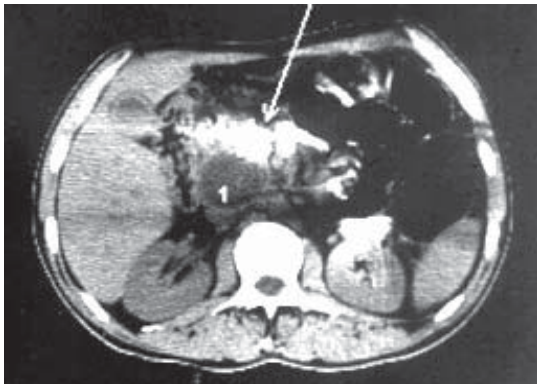


**Рис. 5.19.** Рентгенограма дванадцятипалої кишки. Симптом Фростберга.

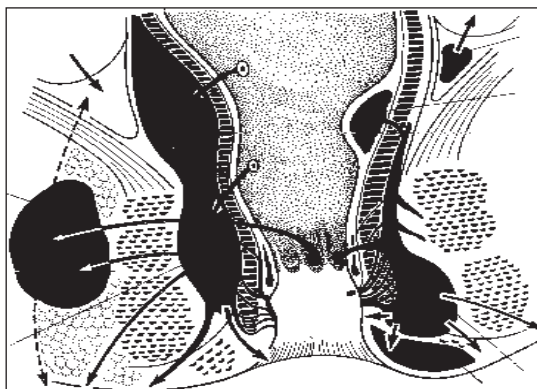
Ультразвукове дослідження та комп'ютерна томографія дають можливість виявити збільшення голівки підшлункової залози (псевдотуморозний панкреатит), всієї залози, кістозні зміни. У ряді випадків спостерігають тверді ехоструктурні зміни справа та зліва від хребта на рівні II-III поперекових хребців, які залежать від наявності в просвіті конкрементів, у паренхімі – кальцифікатів (рис. 5.20).

Ретроградна панкреатографія дає можливість виявити характерні ознаки хронічного панкреатиту (деформацію проток, звуження їх просвітів, дефекти наповнення по ходу основної та додаткової проток залози – наявність конкрементів), диференціювати його з раком підшлункової залози, виявити ускладнені форми хвороби, оцінити результати операцій на підшлунковій залозі, а також отримати матеріали для визначення функціональної активності екзокринної функції залози (рис. 5.21).

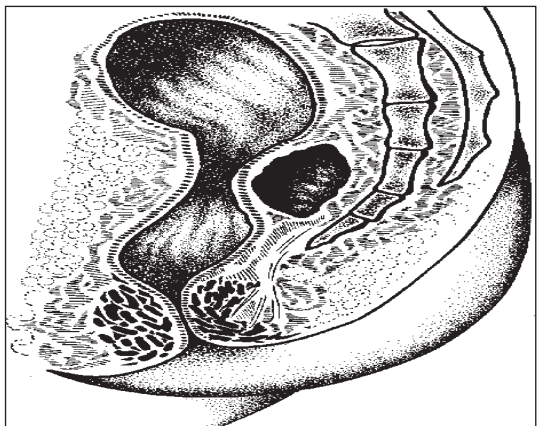
Ангіографічне обстеження (целиако- та мезентерикографія) на ранніх стадіях розвитку панкреатиту вказує на зони гіперваскуляризації, пізніше на збільшення судинного малюнка, зміни архітекτονіки



**Рис. 5.20.** Комп'ютерна томографія. Хронічний панкреатит: 1 – кіста голівки підшлункової залози. Кальциноз паренхіми залози (вказано стрілкою).



**Рис. 5.21.** ЕРПХГ. Хронічний панкреатит.



**Рис. 5.22.** Целіакограма. Артеріальна фаза. Хронічний панкреатит. Гіповаскулярна форма.

внаслідок фіброзу, відтиснення судин при формувальних кістах залози (рис. 5.22).

При ЕФГДС виявляють багато ендоскопічних ознак, зумовлених стисненням дванадцятипалої кишки збільшеною голівкою підшлункової залози: розгорнутість підкови дванадцятипалої кишки, згладження рельєфу, деформацію стінок, звуження і навіть стиснення просвіту.

#### Диференційний діагноз

Хронічний панкреатит необхідно диференціювати з:

1. Жовчнокам'яною хворобою.
2. Виразковою хворобою шлунка та дванадцятипалої кишки.
3. Пухлинами підшлункової залози.
4. Хронічним колітом.
5. Соляритом.
6. Абдомінальним ішемічним синдромом.
7. Туберкульозом кишечника.
8. Безбольовою формою хронічного панкреатиту.

Жовчнокам'яна хвороба характеризується болем тупого характеру у правому підребер'ї з іррадіацією в праве плече, лопатку, нудотою, блюванням з періодичним погіршенням стану, часто з печінковою колікою. При обстеженні хворих виявляють болючість у точці Кера, інколи – напруження м'язів у правому підребер'ї, позитивні симптоми Ортнера, Мерфі, Мюссі-Георгієвського.

Виразковій хворобі шлунка та дванадцятипалої кишки властиві виразковий анамнез, чергування світлих проміжків із періодами загострення, сезонність болю. Останній часто виникає при вживанні їжі,

натще (голодний). Захворювання характеризується гіперсекрецією, підвищеною кислотністю шлункового соку, рентгенологічно – наявністю ніші, при фіброгастроскопії – наявністю виразкового дефекту.

Рак підшлункової залози супроводжується стійкою жовтяницею при локалізації пухлини в голівці залози, при ураженні тіла органа – нестерпним болем у животі та спині. Хворі скаржаться на втрату апетиту, різке схуднення. Захворювання характеризується швидким наростанням синдромів у зв'язку з метастазуванням, ознаками ураження печінки, наявністю симптому Тер'є-Курвуазьє (збільшений неболючий жовчний міхур разом із механічною жовтяницею).

При хронічному коліті відсутні ознаки порушення зовнішньої та внутрішньої секреції підшлункової залози, з'являються біль тупого спастичного характеру, порушення випорожнень (запори). При іригографії виявляють спастичний компонент.

При соляриті – біль у лівому підребер'ї з іррадіацією в поперек. В анамнезі хворих з'являються різноманітні захворювання шлунково-кишкового тракту. Клінічно і рентгенологічно, крім болю, патологічні зміни відсутні. Відсутні також порушення секреторної та інкреторної функцій підшлункової залози.

Для абдомінального ішемічного синдрому характерна наявність болю різного характеру в животі, який часто виникає через 15-45 хв після їди і не знімається спазмолітичними середниками та наркотиками. Хворі скаржаться на запори з проносами, часто з прожилками крові. Захворювання супроводжується загальними ознаками атеросклерозу (пульсацією черевної аорти, систолічним шумом над черевною аортою), позитивним синдромом Блінова – підвищенням максимального та мінімального артеріального тиску на 40-60 мм рт. ст.

При туберкульозі кишечника завжди уражуються термінальний відділ тонкої кишки та сліпа кишка. У ранній стадії захворювання виявляють загальну слабкість, пітливість, швидко втомлюваність, наявність субфебрильної температури тіла, проноси. Первинне вогнище туберкульозу завжди міститься в легенях. Часто можна пальпувати неболючий інфільтрат у правій здухвинній ділянці, нерідко виникає гостра кишкова непрохідність. Аналіз крові завжди виявляє гіпохромну анемію.

Особлива форма хронічного панкреатиту – безбольова перебігає без болю, характеризується різким схудненням хворого, втратою апетиту, цукровим діабетом. Хворі скаржаться на порушення зовнішньосекреторної та внутрішньосекреторної функцій залози, що підтверджується даними копрологічного дослідження.

#### *Лікувальна тактика та вибір методу лікування*

Тактика лікування хронічного панкреатиту залежить від фази, форми захворювання, локалізації патологічного процесу. Першочерговим завданням лікування є ліквідація чи зменшення болю, зупинка прогресування патологічного процесу, заміщення недостатньої функції екзо- чи ендокринної функції підшлункової залози, попередження ускладнень.



Лікування при загостренні хвороби проводиться в стаціонарі (залежно від ступеня важкості клінічних проявів – у терапевтичному чи хірургічному).

Консервативне лікування:

1. Паранефральна новокаїнова блокада.
2. Аналгетики (ненаркотичні, в деяких випадках трамадол, трамал, морадол).
3. Спазмолітики (но-шпа, папаверин, голідор, бускопан).
4. М-холіноблокатори (атропін, платифілін, гастроцепін).
5. Інфузійна терапія (колоїди, кристалоїди), об'єм якої визначається клінічною ситуацією.
6. Антиоксиданти (аскорбінова кислота, церулоплазмін).
7. Блокатори  $H_2$ -рецепторів, антациди, супральфат.
8. За показаннями: голод, лужні води, харчування в межах дієтичного стола 5П.

Після зменшення больового синдрому (переважно з 3-4 дня лікування) пацієнтам призначають:

1. Замінну терапію ферментами (креон, панцитрат, лікреаз, панкреатин). Доза препарату залежить від клінічних проявів зовнішньосекреторної недостатності.
2. Блокатори  $H_2$  рецепторів, еубіотики (лактобактерин, біфідобактерин), кишкові антисептики.
3. В разі необхідності – корекція внутрішньосекреторної недостатності.
4. При вираженому больовому синдромі показані паранефральні блокади з новокаїном, ненаркотичні аналгетики, сандостатин по 0,1 мг 3 рази на добу підшкірно, антидепресанти, транквілізатори.

Тривалість стаціонарного лікування – 20-25 днів, продовження лікування з застосуванням фізіотерапевтичних процедур проводиться в амбулаторно-поліклінічних умовах. Значного покращання можна досягнути при використанні курортного лікування (Трускавець, Моршин, Поляна).

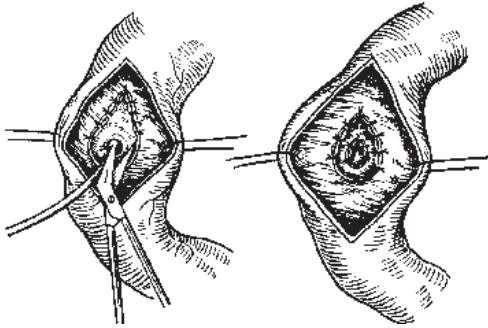
Хірургічне лікування. Показаннями до хірургічного лікування є:

1. Больова форма панкреатиту зі схудненням і частими рецидивами при відсутності ефекту консервативного лікування.
2. Панкреатогенний стеноз загальної жовчної протоки чи (і) дванадцятипалої кишки.
3. Сегментарна портальна гіпертензія.
4. Поєднання хронічного панкреатиту із захворюваннями органів панкреатодуоденальної зони, які спричиняють рецидиви запалення підшлункової залози (дуоденостаз, виразкова хвороба шлунка чи дванадцятипалої кишки, жовчнокам'яна хвороба).

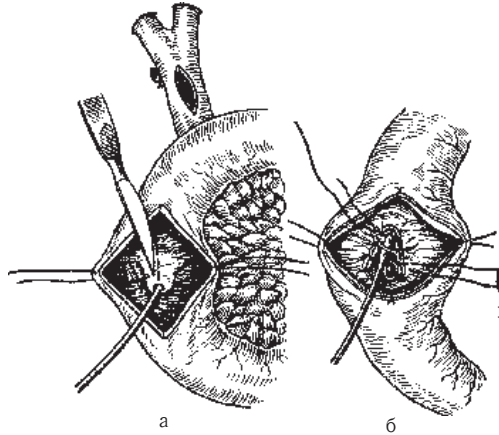
Основна мета хірургічного лікування – створення умов для оптимального відтоку панкреатичного соку в шлунково-кишковий тракт.

Методи хірургічного лікування хронічного панкреатиту поділяються на:

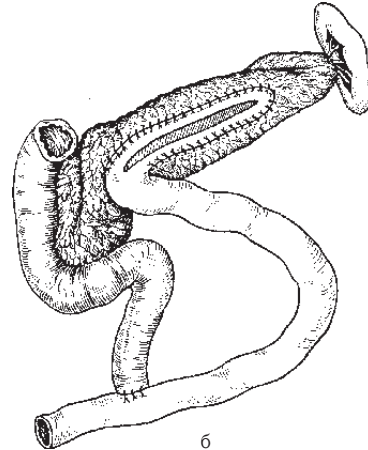
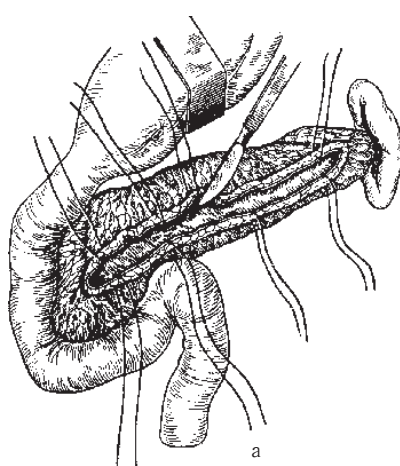
1. Внутрішнє дренивання протокової системи підшлункової залози: трансдуоденальна папілосфінктеропластика з транспапілярним дрениванням протоки підшлункової залози (рис. 5.23, рис. 5.24), поздовжня панкреатоеюностомія (рис. 5.25)



**Рис. 5.23.** Трансдуоденальне розсічення та пластика гирла головної панкреатичної протоки.



**Рис. 5.24.** Папілосфінктеротомія за допомогою конусоподібного зонда (а); папілосфінктеропластика (б).



**Рис. 5.25.** Повздожня панкреатосюностомія без резекції підшлункової залози: а, б – етапи операції.

2. Резекція залози: дистальна, сегментарна, панкреатодуоденальна, тотальна панкреатодуоденектомія. Показаннями до таких операцій є фіброз різних ділянок залози з обструкцією головної панкреатичної протоки, множинні псевдокісти підшлункової залози, неможливість виключити рак голівки чи тіла залози.
3. Корекція хронічних порушень дуоденальної прохідності: поперечна дуоденоюностомія, антрумектомія за Ру з ваготомією.
4. Спленектомія – при сегментарній портальній гіпертензії.

Добрий і задовільний результати резекції підшлункової залози складають близько 70 %. Післяопераційна летальність становить близько 3 %. Після операцій обов'язковими є замісна терапія, курортне лікування, дотримання дієтичного харчування.

### 5.3. КІСТИ ПІДШЛУНКОВОЇ ЗАЛОЗИ

**Кісти підшлункової залози** – порожнинні утвори, наповнені рідиною, виходять із підшлункової залози, вистелені зсередини епітелієм (справжні) або не мають епітеліальної вистилки (несправжні).

Гострий панкреатит ускладнюється кістою у 3,5-11 % хворих. Значно частіше (у 25 % спостережуваних) кісту виявляють після травм підшлункової залози. Вроджені і паразитарні кісти складають близько 3 % всіх кіст.

#### *Етіологія і патогенез*

Причиною виникнення вродженої кісти є вади її розвитку, які часто поєднуються з вадами розвитку інших органів і систем. Дермоїдна кіста відноситься до класу тератом. Паразитарна кіста – нечаста патологія. Вона утворюється внаслідок осідання і розвитку паразита безпосередньо в тканині залози (ехінокок, цистицерк). Псевдокіста – це накопичення панкреатичного соку у відмежованій порожнині, стінками якої є фіброзна і грануляційна тканина без епітеліальної вистилки. Кіста при гострому панкреатиті утворюється внаслідок панкреонекрозу з наступним розпадом і самоперетравлюванням тканини залози. Із відкритих проток виділяється панкреатичний сік, який, викликаючи реактивне запалення очеревини і прилеглих органів, відмежується і накопичується в замкненій порожнині.

#### *Класифікація*

I. За етіологією:

1. Після деструктивного панкреатиту в оперованих і неоперованих.
2. Післятравматичні.
3. Паразитарні.
4. Пухлинні (первинні і метастатичні).
5. Вроджені.
6. Метастатичні.

II. За клінічними ознаками:

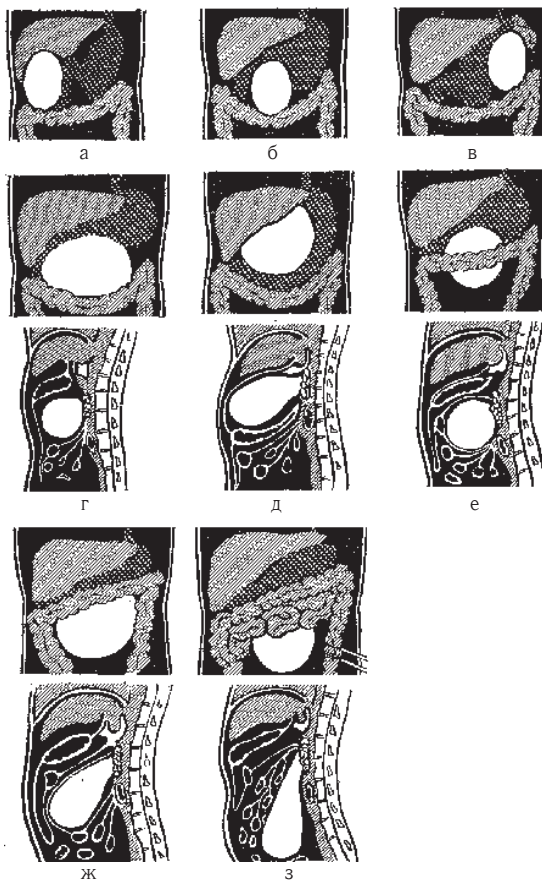
1. За термінами утворення:
  - гострі (2-3 міс.);
  - підгострі (3-6 міс.);
  - хронічні (понад 6 міс.).
2. За тяжкістю перебігу:
  - прості (неускладнені);
  - ускладнені (нагноєння, перфорація, перитоніт, кровотеча, нориця, злоякісне переродження).

III. Первинні і рецидивні.

#### *Клінічна симптоматика*

Клінічним ознакам кіст підшлункової залози властивий значний поліморфізм. Він зумовлений етіологічними чинниками, відмінностями механізмів кістоутворення, локалізацією кісти в черевній порожнині.

При кістах невеликих розмірів клінічні симптоми відсутні. Симптоматика кісти зумовлена переважно основним захворюванням, на фоні якого вона виникла, наявністю самої кісти і її ускладненнями. Ознаки рецидивного хронічного панкреатиту переважають у клінічній картині кісти, що утворилась внаслідок запалення. Постійним симптомом є типовий для панкреатиту біль, який локалізується в надчеревній і лівій підреберній ділянках, іррадіює в поперекову ділянку і ліве плече, часто оперізувального характеру. Біль постійний, тупий, інколи розпираючий. Він зумовлений збільшенням кісти в розмірах та стисканням органів, які оточують її. Сильний наростаючий біль виникає при усклад-



**Рис. 5.26.** Можливі локалізації кіст підшлункової залози (схеми): а – кіста задньо-латерального відділу головки підшлункової залози з відтисненням вертикального відділу дванадцятипалої кишки ліво; б – кіста передньої поверхні голівки залози; в – кіста хвостового відділу; г – кіста, розташована між шлунком та попереково-ободовою кишкою; д – кіста між нижньою поверхнею печінки і шлунком (в порожнині малого сальника); е – кіста між листками брижі попереково-ободової кишки; ж – кіста під очеревиною брижі тонкої кишки; з – кіста, яка спускається в малий таз.

неннях кісти: нагноєнні, крововиливи в її порожнини, прориви кісти у сусідній орган чи вільну черевну порожнину.

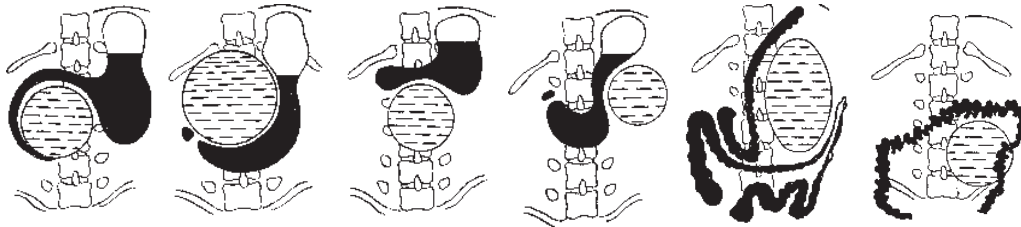
Постійною і характерною ознакою кісти є наявність пухлиноподібного утвору, який пальпується в черевній порожнині. Розміри кісти впродовж короткого часу можуть то збільшуватись, то зменшуватись. При швидкому і значному збільшенні розмірів кісти виявляються ознаки гострого панкреатиту. Зменшення кісти зумовлене частковим спорожненням її через протокову систему залози; при цьому стан хворих покращується.

Проявами ендокринної недостатності залози є нудота, блювання, відрижка, розлади випорожнень. Характерними ознаками є нестійкість характеру випорожнень (запори і проноси), наявність у калі неперетравленої їжі.

Хворих турбують загальна слабкість, швидка втома, схуднення, відсутність апетиту. В міру збільшення кісти в розмірах виникають ознаки компресії її на сусідні органи і анатомічні утвори: непрохідність кишечника, механічна жовтяниця, сегментарна портальна гіпертензія.

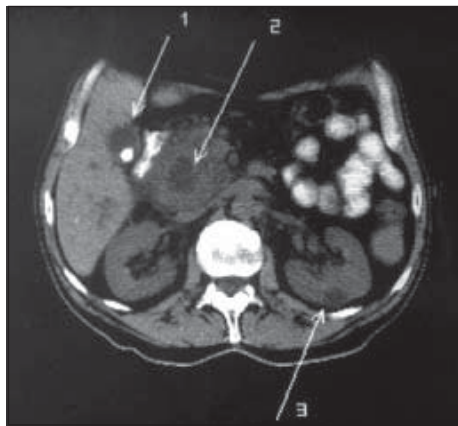
Місця можливих локалізацій кіст і взаємозв'язків їх з органами черевної порожнини показані на рисунках 5.26, 5.27.





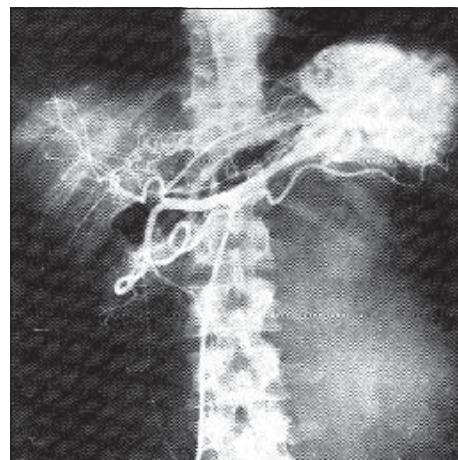
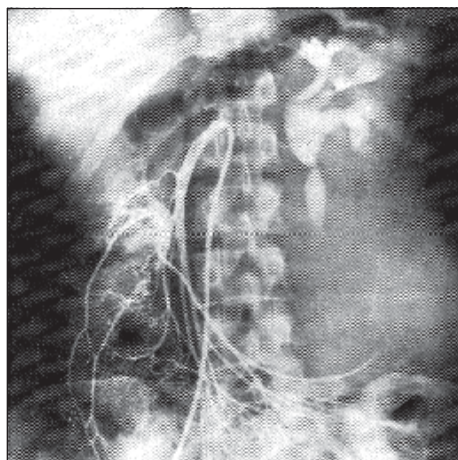
**Рис. 5.27.** Взаємозв'язки кіст підшлункової залози з органами травного тракту при рентгенологічному дослідженні (схема).

*Лабораторні та інструментальні методи  
діагностики*



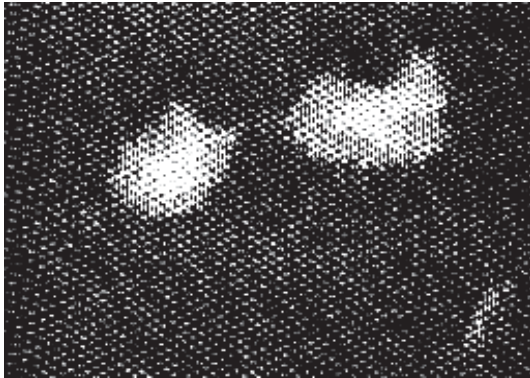
**Рис. 5.28.** Комп'ютерна томографія. Кіста тіла підшлункової залози (2).

1. Загальний аналіз крові, сечі, калу, копрограма.
2. Біохімічний аналіз крові (цукор, білірубін, загальний білок, залишковий азот, сечовина, креатинін, лужна фосфатаза, електроліти).
3. Глікемічний, глюкозуричний профілі.
4. УЗД органів черевної порожнини.
5. Рентгенографія органів грудної клітки.
6. КТ органів черевної порожнини (рис.5.28).
7. ЕФГДС.
8. ЕРХПГ.
9. Дуоденографія на фоні штучної гіпотонії.
10. Лапароскопічна ультразвукова панкреатографія.
11. Аортоцеліакографія (рис. 5.29).



**Рис. 5.29.** Артеріограма. Кіста підшлункової залози. Відтиснення судин басейну черевної артерії доверху і верхньобрижової артерії – вправо.





**Рис. 5.30.** Гамма-сцинтиграфія підшлункової залози.

12. Гамма-сцинтиграфія підшлункової залози (рис. 5.30).

#### *Диференційний діагноз*

При панкреатичних кістах слід проводити диференційну діагностику з:

1. Пухлинами шлунка.
2. Пухлинами (кістами) печінки.
3. Водянкою жовчного міхура.
4. Раком підшлункової залози.
5. Спленомегалією.
6. Раком ободової кишки.
7. Пухлинами нирок.
8. Аневризмою черевного відділу аорти.

Пухлини шлунка. При ураженні шлунка, як правило, пальпують пухлину антрального відділу і малої кривизни. При цьому є прояви ракової хвороби: анемія, кахексія, явища стенозу, дисфагія. При рентгенологічному дослідженні виявляють прямі ознаки ураження стінки, включаючи зміну рельєфу слизової. Саме ці ознаки відрізняються від “дефекту наповнення”, викликаного стисненням стінки шлунка кістою підшлункової залози.

Пухлини печінки. Частіше в лівій частці. Допомагають провести диференційну діагностику результати УЗД, ізотопного сканування печінки та селективної ангіографії.

Водянка жовчного міхура. Остаточними діагностичними методами слід вважати УЗД та рентгеноконтрастне дослідження жовчних шляхів.

Рак підшлункової залози. Рідко пухлини досягають значних розмірів, при яких їх можна пропальпувати. Як правило, вони супроводжуються вираженим болем, загальними проявами ракової хвороби. При раковому ураженні голівки підшлункової залози рано виникає синдром механічної жовтяниці. Остаточний діагноз верифікують за допомогою комп’ютерної томографії, УЗД та релаксативної дуоденографії.

Спленомегалія. Утруднення виникають при інтимному зрощенні капсули кісти із селезінкою. У таких випадках навіть при лапароскопії не завжди вдається чітко верифікувати зацікавлені органи в широкому інфільтративно-спайковому конгломераті. Найбільш достовірними методами діагностики є селективна ангіографія, УЗД та комп’ютерна томографія.

Рак ободової кишки. Великі пухлини товстої кишки, розташовані в ділянці селезінкового кута, супроводжуються вираженим порушенням прохідності товстої кишки. Кінцевий діагноз встановлюють за допомогою іригоскопії та УЗД.

Пухлини нирок гіпернефрома, гідронефроз. З метою верифікації діагнозу необхідно провести комплекс урологічних досліджень (екскреторну урографію, ретроградну пієлографію, реносканування, УЗД).

Аневризма черевного відділу аорти. Відрізняється від кісти наявністю бокової пульсації при пальпації. Інколи над аневризмою вислуховують характерний шум. Остаточними дослідженнями для кінцевого встановлення діагнозу слід вважати аортографію, УЗД, комп'ютерну томографію.

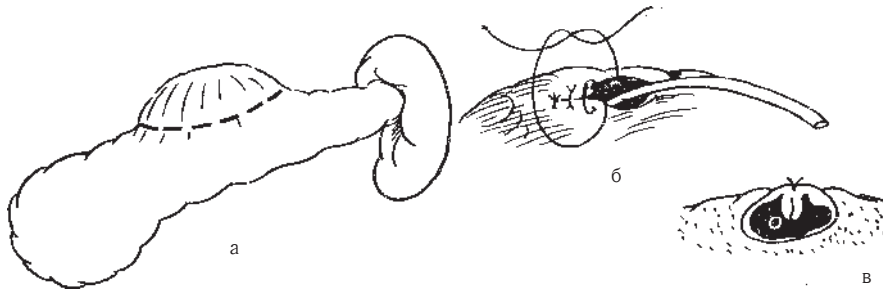
*Лікувальна тактика та вибір методу лікування*

Несправжні кісти:

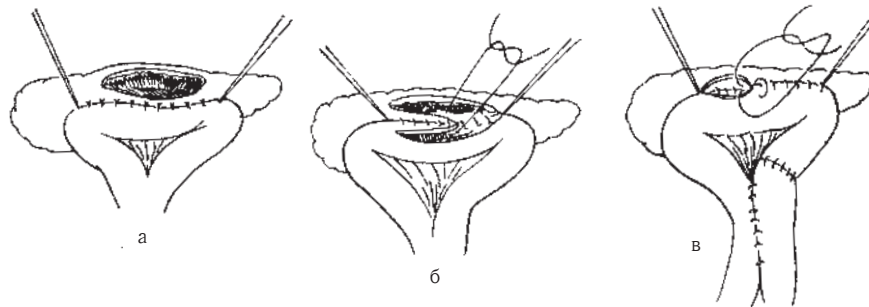
1. Несформовані неускладнені кісти – консервативне лікування ( $H_2$ -блокатори чи антациди, еубіотики, антиоксиданти, вітаміни, замісна ферментна терапія).
2. Несформовані ускладнені кісти – хірургічне лікування: зовнішнє дренування (рис. 5.31).
3. Сформовані неускладнені кісти – хірургічне лікування: внутрішнє дренування (цистогастростомія, цистоеюностомія (рис. 5.32), панкреатоцистоеюностомія (рис. 5.33), цистодуоденостомія).
4. Сформовані ускладнені кісти – хірургічне лікування: зовнішнє чи внутрішнє дренування залежно від хірургічної ситуації.

Паразитарні кісти. Хірургічне лікування – ізольована цистектомія (рис. 5.34) чи зовнішнє дренування.

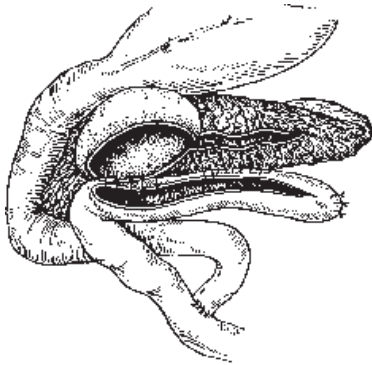
Ретенційні і пухлинні кісти. Хірургічне лікування – резекція підшлункової залози з кістою, панкреатодуоденальна резекція, цистоеюно- чи цистогастроанастомоз.



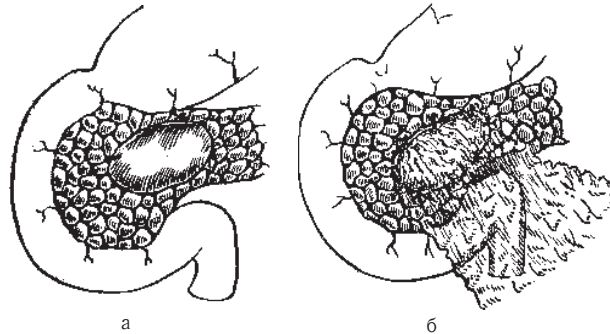
**Рис. 5.31.** Часткове висікання стінок кісти і її марсупіалізація: а-в – етапи операції.



**Рис. 5.32.** Цистоеюностомія за О.О. Шалімовим: а-в – етапи операції.



**Рис. 5.33.** Повздожня панкреатоцистостомія (схема).



**Рис. 5.34.** Операція цистектомії (енуклеації) з перитонізацією «ложа» кісти ділянкою неізольованого сальника: а – «ложе» кісти в тканині залози; б – сальник підшитий до «ложа» окремими швами.

У післяопераційний період обов'язковим є призначення антибактеріальних препаратів (фторхінолони, цефалоспорини III-IV поколінь, карбапенеми, метронідазол), блокаторів панкреатичної секреції (сандостатин),  $H_2$ -блокаторів, антацидів і, за показаннями, інфузійної терапії, аналгетиків, спазмолітиків.

Тривалість лікування індивідуальна, залежить від характеру перебігу хвороби, наявності ускладнень.

### Експертиза працездатності і реабілітація

Тривалість стаціонарного лікування після операції визначається індивідуально залежно від характеру перебігу хвороби, наявності ускладнень.

У неускладнених випадках тривалість перебування в стаціонарі становить 7-15 днів, середній термін обмеження важкої фізичної праці – до 2-3 місяців.

При ускладнених формах захворювання (наявність післяопераційних ускладнень) ці терміни збільшують. Можлива постійна втрата працездатності з визначенням на рік II чи III групи інвалідності.

Реабілітацію здійснюють шляхом амбулаторного лікування за місцем проживання, лікування – в реабілітаційних лікарнях, стаціонарах, профілакторіях, на курортах (Трускавець, Моршин). За місцем проживання чи роботи організують диспансерне спостереження.

### Контрольні питання

1. Топографічна анатомія та фізіологія підшлункової залози.
2. Класифікація захворювань підшлункової залози.
3. Методи лабораторної та інструментальної діагностики захворювань підшлункової залози.
4. Клінічні і лабораторно-інструментальні ознаки гострого панкреатиту.

5. Консервативне лікування гострого панкреатиту. Показання до хірургічного лікування. Види оперативних втручань.
6. Ускладнення гострого панкреатиту. Профілактика, клінічні ознаки, методи діагностики, лікування.
7. Хронічний панкреатит. Класифікація, клінічні ознаки, методи діагностики, лікування.
8. Кісти підшлункової залози. Методи діагностики, хірургічне лікування. Види оперативних втручань.
9. Профілактика хірургічних хвороб підшлункової залози, реабілітація хворих у ранній і пізній післяопераційні періоди. Санаторно-курортне лікування.

#### Література

1. Білий І.С., Десятерик В.І., Вахтангішвілі Р.Ш. Деструктивний панкреатит. – К.: Здоров'я, 1986. – 128 с.
2. Скуя Н.А. Заболевания поджелудочной железы. – М.: Медицина, 1986. – 240 с.
3. Хирургические болезни / Под ред. М.И. Кузина. – М.: Медицина, – 1986. – С. 628-653.
4. Шалимов А.А., Шалимов С.А., Ничитайло М.Е. и др. Хирургия поджелудочной железы. – Симферополь: Таврия, 1997. – 560 с.

## Розділ 6. ЗАХВОРЮВАННЯ ТОВСТОЇ, ПРЯМОЇ КИШОК І АНОРЕКТАЛЬНОЇ ЗОНИ

### *Анатомо-фізіологічні дані*

Товста кишка, довжина якої складає 130-150 см, розміщена між ілеоцекальною (баугініевою) перетинкою та заднім проходом.


В ній виділяють ободову і пряму кишку. Ободова кишка включає сліпу (caecum), висхідну (colon ascendens), поперечну (colon transversum), низхідну (colon descendens), сигмовидні (colon sigmoids) частини. Діаметр товстої кишки не перевищує 5 см. Деяке її звуження відбувається в печінковому, селезінковому і ректосигмоїдному згинах.

Відмінною ознакою товстої кишки є наявність повздожних м'язів на її стінці у вигляді поздовжніх тяжів (teniae), які починаються від основи червоподібного відростка і закінчуються на рівні ректосигмоподібного переходу.

Для товстої кишки характерними є випинання – гаустри (heustras), які розділені циркулярними борознами, де кільцеві м'язи більш виражені.

На всьому протязі товстої кишки відбувається інтенсивне всмоктування води і продуктів розщеплення їжі. В цих процесах важливу роль відіграє кишкова мікрофлора, яка бере активну участь в синтезі вітамінів груп В, К, і пригнічує розвиток патологічних штамів мікроорганізмів, грибків. При участі нормальної мікрофлори відбувається бродіння вуглеводів, утворення органічних кислот, синтез ряду речовин, в тому числі токсичних (індол, скатол, терпаптаніл), які знезаражуються в печінці чи видаляються з калом.

Зменшення чи зникнення нормальної мікрофлори, перш за все при тривалій антибіотикотерапії, призводить до дисбактеріозу з різким посиленням бродильних процесів, сприяє розвитку неклостридіальної анаеробної інфекції, діяльність якої в нормальних умовах пригнічена.

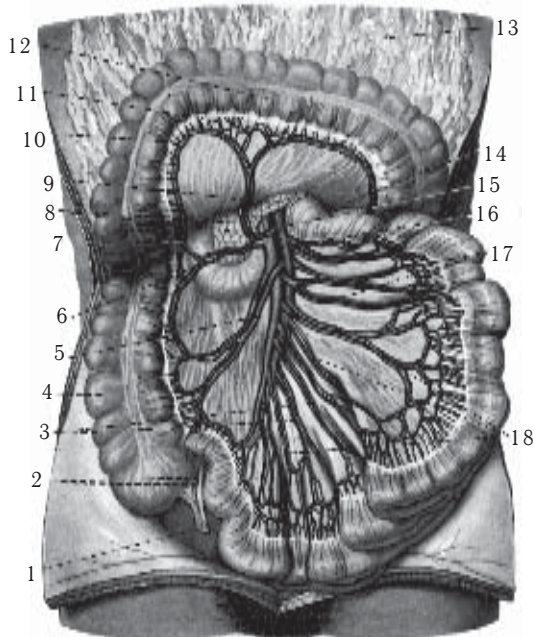


**Рис. 6.1. Товста кишка:** 1 – appendices epiploicae; 2 – haustra coli; 3 – plica semilunaris coli; 4 – tenia omentalis; 5 – tenia mesocolica; 6 – tenia libera.

На відміну від тонкої кишки, на очеревині, що покриває товсту кишку, є жирові підвіски (appendices epiploicae). Останні розміщуються в два ряди по обидва боки від передньої і задньобоквої теній. Найбільша кількість жирових підвісок зустрічається на сигмоподібній кишці (рис. 6.1).

Оскільки в основі жирових підвісок проходять суди-





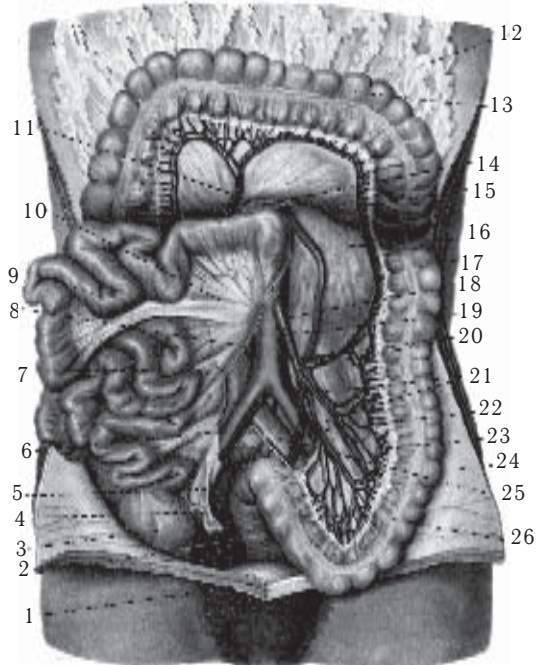
**Рис. 6.2. Артерії та вени товстої і тонкої кишок:** 1 – appendix vermiformis; 2 – a.et v.appendicularis; 3 – aa.et vv.ileae; 4 – colon ascendens; 5 – a.ileocolica; 6 – a.colica dextra; 7 – r.ascendens a.colicae dextrae; 8 – a.colica media; 9 – pancreas; 10 – r.descendens a.colicae mediae; 11 – arcus arteriosus; 12 – colon transversum; 13 – omentum majus; 14 – a.colica sinistra; 15 – a.mesenterica superior; 16 – v.mesenterica superior; 17 – aa.et vv.jejunales; 18 – aa.intestinales.

ни, при їх пересіченні в ході операції можна отримати інформацію про адекватність кровопостачання кишки. Жирові підвіски можуть використовуватись для укріплення кишкових швів. Підвіски можуть спонтанно закручуватись і некротизуватись.

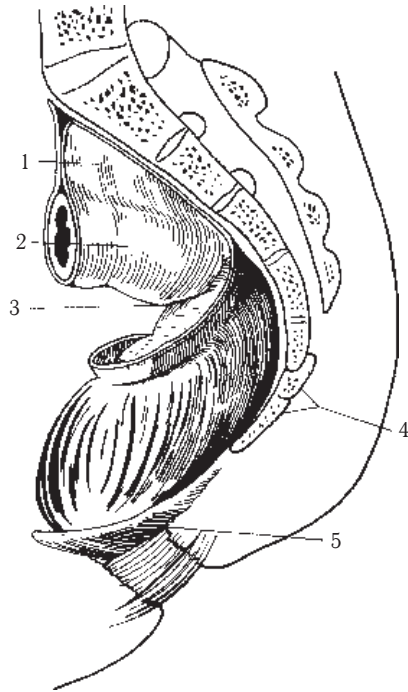
Права половина товстої кишки до селезінкового кута має кровопостачання із системи верхньої брижової артерії. Дистальна частина товстої кишки отримує кровопостачання із нижньої брижової артерії (рис. 6.2-6.3).

На протязі всієї товстої кишки проходять взаємозв'язані артеріальні аркади. Артеріальний зв'язок (arcus Rioldandi) – анастомозуюча a.colica media з a.colica sinistra з'єднує верхньобрижову і нижньобрижову артерії.

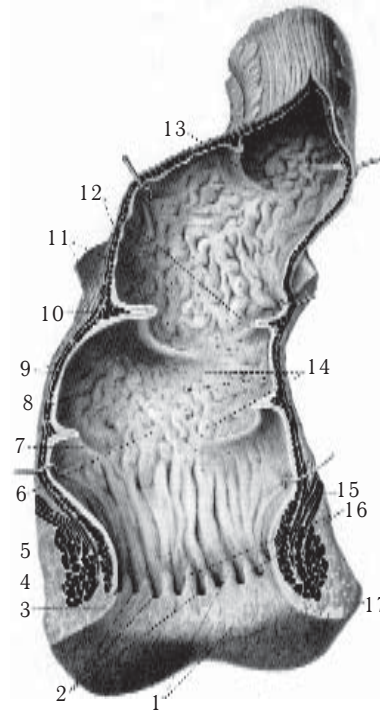
Вени товстої кишки супроводжують однойменні артерії і впадають у ворітну вену.



**Рис. 6.3. Артерії і вени товстої кишки:** 1 – vesica urinaria; 2 – rectum; 3 – caecum; 4 – appendix vermiformis; 5 – mesenteriolium appendicis vermiformis (лежачі в ній a.et v.appendiculares); 6 – a.iliaca communis dextra; 7 – v.cava inferior; 8 – radix mesenterii (місце відрізу); 9 – intestinum tenue; 10 – mesenterium; 11 – a.et v.colicae mediae; 12 – omentum majus; 13 – colon transversum; 14 – pancreas; 15 – анастомоз між a.colica media і a.colica sinistra; 16 – v.mesenterica inferior; 17 – colon descendens; 18 – a.mesenterica inferior; 19 – aorta abdominalis; 20 – a.et v.colicae sinistrae; 21 – aa.et vv.sigmoideae; 22 – a.et v.rectales superiores; 23 – вісцеральний листок очеревини; 24 – парієтальний листок очеревини; 25 – v.iliaca communis sinistra; 26 – colon sigmoideum.



**Рис. 6.4.** Сагітальний і фронтальний згини та складки прямої кишки (схема): 1 – mesocolon sigmoideum; 2 – colon sigmoideum; 3 – flexura sacralis; 4 – os coccygis; 5 – flexura perinealis.



**Рис. 6.5.** Пряма кишка: 1 – canalis analis; 2 – sinus anales; 3 – integumentum commune; 4 – m.sphincter ani externus; 5 – m.sphincter ani internus; 6 – ampula recti; 7 – plica transversalis inferior; 8 – tunica mucosa; 9 – tunica muscularis; 10 – m.sphincter tertius; 11 – peritoneum; 12 – plica transversalis superior; 14 – folliculi lymphatici; 15 – m.levator ani; 16 – communae anales; 17 – zona hemorroidalis.

Лімфатична система товстої кишки. Первинним лімфатичним бар'єром товстої кишки є внутрішньостінкові сплетення. Вони утворені лімфатичними щілинами, підслизовими фолікулами, а також між'язовими та субсерозними лімфатичними капілярами. Далі лімфа збирається в епіколічні (підчеревно, біля стінки кишки або між петлями брижі); параколічні (по ходу крайової артерії); проміжні (по ходу великих артеріальних стовбурів); базальні (в гирлі великих артерій, наприклад, нижньої або верхньої брижової артерії).

В іннервації товстої кишки бере участь цереброспінальна і вегетативна нервова система.

Пряма кишка починається на рівні верхнього краю III крижового хребця і має довжину 12-15 см. За формою відповідає своїй назві лише в ранньому дитячому віці. У дорослих вона має два згини (рис. 6.4, 6.5).

Площиною тазового дна пряма кишка ділиться на тазовий і промежинний відділи. У свою чергу, тазовий відділ поділяється на 2 частини: інтраперитонеальну (надампулярний, або ректосигмоїдний, відділ) довжиною 3-4 см і підчеревну

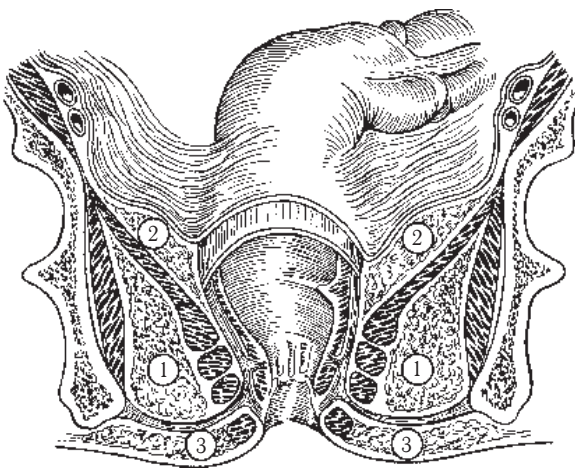
(ампулярний відділ) довжиною 7-8 см. Промежинний відділ прямої кишки представлений анальним каналом довжиною 3-4 см, зовнішньою межею якого є анальний отвір, а внутрішньою – аноректальна лінія.

В цій частині слизова оболонка утворює 8-10 поздовжніх морганієвих складок. Між ними розміщені анальні крипти, в які відкриваються анальні залози.

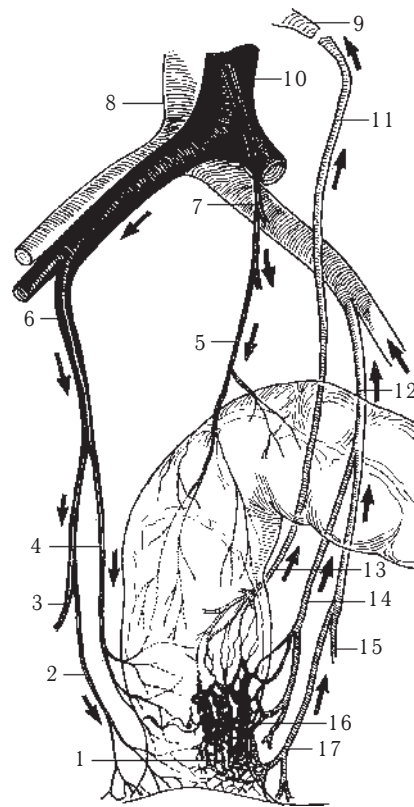
М'язовий шар прямої кишки складається із зовнішніх поздовжніх і внутрішніх циркулярних волокон. Поздовжні м'язи розділяють внутрішній та зовнішній сфінктери. Основною функцією прямої кишки є затримка і концентрація калу і газів до акту дефекації, що здійснюється складною замикаючою мускулатурою: внутрішніми циркулярними м'язовими волокнами, зовнішніми та внутрішніми сфінктерами і м'язом, що піднімає задній прохід.

Важливе практичне значення мають навколопрямокишкові клітковинні простори, де можуть утворюватися параректальні абсцеси (рис. 6.6).

Пряма кишка добре кровопостачається (рис. 6.7). Венозний відтік проходить двома шляхами. Зовнішня венозна сітка зумовлює відтік крові через парні зовнішні та середні



**Рис. 6.6.** Клітковинні простори навколо прямої кишки: 1 – сіднично-прямокишковий; 2 – тазово-прямокишковий; 3 – періанальний.



**Рис. 6.7.** Система кровообігу прямої кишки (схема): 1 – plexus haemor. ext.; 2 – a.rectalis inf.; 3 – a.pudenda int.; 4 – a.rectalis med.; 5 – a.rectalis sup.; 6 – a.iliaca int.; 7 – a.mesenterica inf.; 8 – v.cava inf.; 9 – v.portae; 10 – aorta; 11 – v.mesenterica inf.; 12 – v.iliaca int.; 13 – v.rectalis sup.; 14 – v.rectalis med.; 15 – v.pudenda int.; 16 – plexus haemor. int.; 17 – v.rectalis inf.

прямокишкові вени в систему нижньої порожнистої вени. Внутрішня венозна сітка забезпечує відтік крові через непарні верхні вени у ворітну вену.

Іннервація прямої кишки здійснюється гілками крижового відділу пограничного симпатичного сплетення, симпатичними нервами, гілками, які відходять від 2-4 корінців крижових нервів.

Іннервація надампулярного та ампулярного відділів здійснюється в основному вегетативними нервами.

Лімфовідтік із прямої кишки проходить також двома шляхами. Бар'єром для лімфи, що відтікає з анального каналу, є пахові лімфатичні вузли. Лімфатичні судини ампули проходять позаду прямої кишки і йдуть доверху. Причому першим бар'єром є лімфовузли вздовж верхньої вени прямої кишки.

## 6.1. ГЕМОРОЙ

**Геморой** – гіперплазія кавернозних тілець анального каналу внаслідок посиленого припливу в них артеріальної крові по завиткових артеріях і утрудненого відтоку венозної крові по кавернозних венах.

Термін походить від грецьких слів “кров” і “течу”, що відображають основну клінічну ознаку захворювання; староросійська назва “почечуй” чітко визначає 2 провідних симптоми геморою: кровотечу і свербіж.

Геморой – одне з найрозповсюдженіших захворювань людини, від якого страждає 10-15 % дорослого населення, а його питома вага серед захворювань прямої кишки становить 42 %. Чоловіки хворіють у 3-4 рази частіше, ніж жінки. За даними провідних колопроктологічних центрів, хірургічному лікуванню підлягають близько 30 % хворих на хронічний геморой.

Широка розповсюдженість захворювання, яка набуває в індустріально розвинених країнах характеру епідемії, переважне ураження людей працездатного віку, часте і тривале перебування їх на лікарняному листку обумовлюють медичну та соціально-економічну актуальність проблеми.

### *Етіологія і патогенез*

Кавернозні тільця прямої кишки й анального каналу формуються на 3-8 тижні ембріонального розвитку плода. Вони розташовуються в основі задньо-прохідних (морганієвих) стовпів прямої кишки переважно в 3 зонах: на лівій боковій, правій передньобоковій і правій задньобоковій стінках анального каналу, що відповідає 3, 7 і 11 годинам за циферблатом в положенні хворого на спині. Кавернозні тільця відрізняються від звичайних вен прямої кишки наявністю прямих артеріовенозних анастомозів між завитковими артеріями і кавернозними венами, що обумовлює артеріальний характер кровотеч при геморої.

Провідними в патогенезі геморою є гемодинамічний (судинний) та дистрофічний фактори. В основі судинного фактора лежить дисфункція завиткових артерій і кавернозних вен прямої кишки, що призводить до гіперплазії кавернозних тілець внаслідок посиленого припливу артеріальної крові й утрудненого відтоку венозної через кавернозну в нижню порожнину і ворітну вену.



Дистрофічним фактором розвитку геморою є вроджена функціональна недостатність сполучної тканини в підслизовому шарі стінки кишки та зв'язці Паркса, яка розташована в міжсфінктерному просторі анального каналу. Вказані структури утворюють “каркас” для внутрішніх гемороїдальних вузлів, який утримує їх в анальному каналі. Факторам, що сприяють розвитку геморою, є тяжка фізична праця, тривале стояння на ногах, вагітність, хронічні запори й ін. Крім того, сприяє розвитку геморою зловживання алкоголем, гострою їжею та прянощами, що обумовлює посилений артеріальний приплив крові до кавернозних тілець.

#### *К л а с и ф і к а ц і я*

Із численних класифікацій геморою найбільш поширеною і зручною для клінічної практики є клініко-анатомічна, згідно з якою розрізняють геморої:

За локалізацією: зовнішній; внутрішній; змішаний.

За клінічним перебігом: хронічний; гострий.

За ступенем розвитку і важкості клінічного перебігу:

– хронічний: I, II, III, IV стадії;

– гострий: I стадія – легка; II стадія – середньої важкості; III стадія – тяжка; IV стадія – некротична.

Гострий і хронічний геморої може бути первинним і вторинним (як прояв інших захворювань – портальної гіпертензії, пухлин, флеботромбозу органів малого таза й ін.).

Внутрішній геморої локалізується вище прямокишково-задньопрохідної (зубчатої) лінії під слизовою прямої кишки, а зовнішній – нижче вказаної лінії підшкірно. Більш як у 40 % хворих спостерігається змішаний геморої (поєднання внутрішнього і зовнішнього). Зовнішній геморої виникає лише у 10-12 % хворих.

#### *К л і н і ч н а с и м п т о м а т и к а*

Клінічні прояви геморою залежать перш за все від характеру його клінічного перебігу.

При хронічному геморої основними ознаками є наявність гемороїдальних вузлів, які локалізуються в межах прямої кишки або ж випадають за межі анального каналу, тривале виділення артеріальної яскраво-червоного кольору крові різної інтенсивності (від декількох крапель чи прожилків крові до масивної кровотечі; кров не змішується з каловими масами, а знаходиться на їх поверхні), свербіж шкіри періанальної ділянки. Звичайно спостерігається певна послідовність розвитку клінічних проявів. На початкових стадіях захворювання, як правило, з'являється свербіж шкіри в періанальній зоні, у подальшому виявляються гемороїдальні вузли, які поступово збільшуються в розмірах, починають випадати з прямої кишки при акті дефекації, фізичних навантаженнях. Одночасно або дещо пізніше проявляється кишкова кровотеча, яка призводить до анемізації хворих.

Інтенсивність клінічних проявів геморою залежить від стадії його розвитку.



У I стадії при проктологічному огляді виявляються гемороїдальні вузли, розташовані в межах прямої кишки, м'яко-еластичної консистенції, не болючі. Хворі відзначають відчуття дискомфорту, а інколи – наявність стороннього тіла в прямій кишці, свербіж шкіри періанальної ділянки. Виділення крові відмічається під час або ж відразу після акту дефекації.

У II стадії під час дефекації відзначається пролабування гемороїдальних вузлів за межі ануса, які самостійно вправляються. Кровотечі стають майже регулярними. Періодично можуть бути загострення захворювання, особливо після вживання алкоголю, гострої їжі, прянощів.

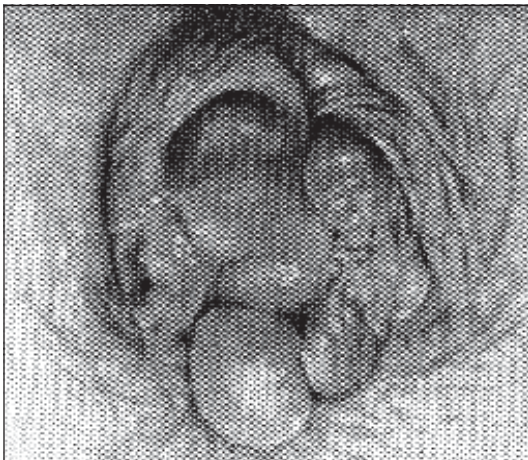
У III стадії гемороїдальні вузли пролабують, самостійно не вправляються. Внаслідок травмування вузлів і мацерації шкіри періанальної ділянки до вказаних вище ознак додаються патологічні виділення, обумовлені підвищеною продукцією слизу, запальними змінами в шкірі. Частими є загострення геморою, ускладнення його гострим тромбозом вузлів, анемізація хворих. Дещо знижується тонус прямої кишки.

У IV стадії до ознак, характерних для III стадії, приєднуються випадання не тільки гемороїдальних вузлів, а і слизової оболонки прямої кишки, недостатке утримання газів і кишкового вмісту внаслідок значного зниження тонуусу сфінктера прямої кишки, що нерідко викликає у хворих психоемоційні розлади.

Хронічний геморою I-II стадій називають внутрішнім (локалізація гемороїдальних вузлів в анальному каналі), а III-IV – зовнішнім (вузли розташовані за межами анального каналу) чи комбінованим (поєднання внутрішнього та зовнішнього). Таким чином, внутрішній і зовнішній геморою є різними стадіями розвитку хронічного геморою.

Хронічний геморою будь-якої стадії може ускладнитись розвитком тромбозу гемороїдальних вузлів (частіше – при хронічному геморою III-IV стадій).

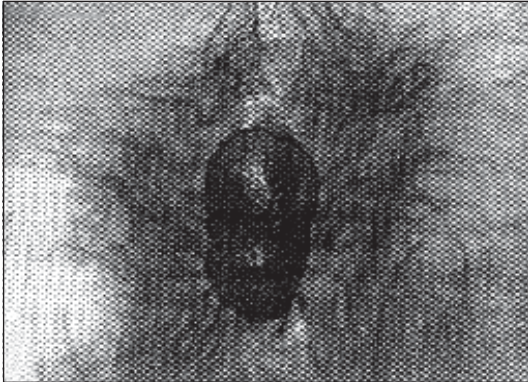
Розрізняють 4 стадії гострого тромбозу гемороїдальних вузлів.



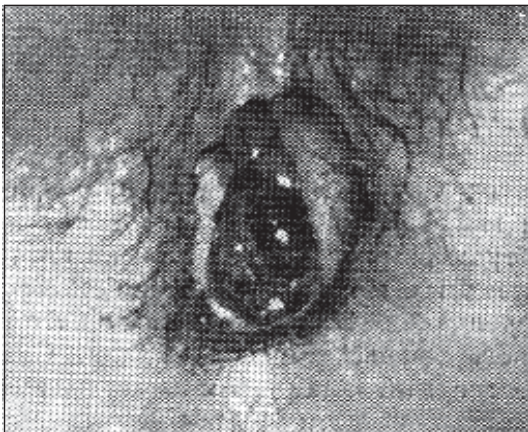
**Рис. 6.8.** Запалення гемороїдальних вузлів з набряком.

У I (легкій) стадії виявляються помірно болючі, туго-еластичні підшкірні та підслизові вузли синюшного кольору з ознаками запальних змін у шкірі аноректальної ділянки. Хворі відзначають постійний біль, особливо при сидінні або ходьбі, свербіж в періанальній ділянці. Сприяє виникненню тромбозу гемороїдальних вузлів порушення дієти (вживання алкоголю, прянощів та ін.).

У II (середньої важкості) стадії періанальна зона різко болюча, гіперемована, щільна. Гемороїдальні вузли значно збільшені в розмірах, не вправляються, різко болючі, синюшні (рис. 6.8). Виразений спазм аналь-



**Рис. 6.9.** Запалення гемороїдальних вузлів з тромбозом.



**Рис. 6.10.** Запалення гемороїдальних вузлів з некрозом.

ного сфінктера, хворі штучно затримують випорожнення. Будь-які діагностичні дослідження не можливі через різку болючість не тільки вузлів, а і періанальної ділянки.

У III стадії тромбозу гемороїдальних вузлів уся періанальна зона заповнена запальним інфільтратом (рис. 6.9). До вираженого больового синдрому приєднуються ознаки інтоксикації, порушення загального самопочуття хворого, субфебрильна або висока температура тіла, дизуричні (анурія) розлади, стійка затримка випорожнень або, навпаки, проноси. При проктологічному огляді під слизовою оболонкою запальних гемороїдальних вузлів виявляються тромби чорного кольору.

Більшість авторів виділяє IV стадію захворювання, яка має незворотний характер і проявляється некрозом гемороїдального вузла (рис. 6.10). При цьому нерідко виникає загроза розвитку серйозного ускладнення – гнійного парапроктиту з некрозом м'яких тканин промежини, що проявляється вираженою загальною інтоксикацією. При такому перебізі хво-

роби стан хворого розцінюється як септичний, що потребує відповідної лікувальної тактики в спеціалізованому колопроктологічному відділенні.

#### *Лабораторні та інструментальні методи діагностики*

Діагноз геморою можна встановити на підставі характерних скарг хворого та результатів обов'язкового проктологічного огляду, який передбачає чотири послідовних етапи дослідження:

1. Огляд періанальної ділянки і її пальпацію.
2. Пальцеве дослідження анального каналу та ампули прямої кишки.
3. Аноскопію (огляд анального каналу аноскопом) чи огляд у ректальних дзеркалах.
4. Ректороманоскопію (ендоскопічне дослідження прямої кишки, ректосигмоїдного згину товстої кишки та дистального відділу сигмоподібної кишки за допомогою ректороманоскопа).

Нехтування окремими етапами дослідження небезпечно через загрозу не своєчасної діагностики інших захворювань, насамперед онкологічної патології.

Під час зовнішнього огляду аноперіанальної ділянки гемороїдальні вузли при хронічному геморої III-IV стадій мають вигляд гіпертрофованих кавернозних тілець, покритих анодермою та слизовою оболонкою анального каналу. Вузли розміщені переважно на 3, 7, 11 годинах за циферблатом при положенні хворого на спині. При відсутності тромбозу гемороїдальних вузлів тонус сфінктера нормальний або дещо знижений, анальний рефлекс збережений. Пальцеве дослідження, як правило, безболісне. В анальному каналі пальпуються м'які, еластичні внутрішні гемороїдальні вузли. При пальцевому дослідженні наявні ознаки кровотечі з гемороїдальних вузлів. Аноскопія та огляд у дзеркалах доповнюють пальцеве дослідження і дають можливість візуально оглянути анальний канал для підтвердження діагнозу та проведення диференційної діагностики. Лабораторними дослідженнями можна виявити анемію.

#### *Диференційний діагноз*

Геморої слід диференціювати насамперед з пухлинами анального каналу та ампулярного відділу прямої кишки. Дискомфорт в анальному каналі, болючість, кровотеча і ін. можуть бути ранніми симптомами пухлин. Кровотечі (неартеріальні) та виділення слизу, а також больовий синдром, характерні для пізніх стадій розвитку пухлини. Якщо під час огляду виявлено ущільнення тканин і пухлиноподібні утвори – біопсія є обов'язковою! Не слід забувати, що геморої можуть бути вторинним при пухлинах прямої кишки внаслідок часткового блоку кровотоку в басейнах прямокишкових артерій. Основними методами діагностики пухлин є фіброколоскопія з прицільною біопсією й іригоскопія (-графія).

Окрім пухлин, диференційну діагностику найчастіше доводиться проводити з гострим парапроктитом, поліпами анального каналу, кондиломатозом анального каналу та періанальної ділянки, хронічною анальною тріщиною, а також з випаданням слизової оболонки прямої кишки.

Хворі з підшкірно-підслизовим парапроктитом можуть скаржитись на дискомфорт в анальному каналі, помірну болючість, що посилюється при дефекації. До вказаних симптомів швидко приєднується порушення загального самопочуття хворого (інтоксикація, субфебрильна чи висока температура тіла). При проведенні проктологічного обстеження відзначаються локальна гіперемія шкіри з вираженою болючістю при пальпації, інфільтрація підшкірної клітковини з можливою флюктуацією.

При поліпах анального каналу з'являються скарги, властиві хронічному геморою. Кровотеча при дефекації внаслідок травмування поліпа, відчуття стороннього тіла в анальному каналі, характерні випадання під час дефекації та необхідність мануального вправлення – ідентичні і при поліпі анального каналу, і при геморої. Для проведення диференційної діагностики потрібне виконання повноцінного проктологічного огляду та ректоромамоскопії і фіброколоноскопії для виключення наявних поліпів в інших відділах товстої кишки. При

огляді поліп, як правило, має ніжку, а характерна для геморою кавернозна структура відсутня. Видалений поліп, як і видалені під час гемороїдектомії гемороїдальні вузли, підлягає обов'язковому гістологічному дослідженню.

Хронічна анальна тріщина проявляється кровотечами після дефекації, дискомфортом в анальному каналі та больовими нападами під час та відразу після дефекації. Під час проведення диференційної діагностики слід зауважити, що біль при тріщині анального каналу має інтенсивний характер і супроводжується сфінктероспазмом. При проктологічному огляді пальцеве дослідження болюче, особливо в місці локалізації тріщини (як правило, на 6 годинах), тонус сфінктера підвищений. При огляді аноскопом та у дзеркалах після знеболення в анальному каналі, як правило на 6 годинах, видно повздовжній дефект анодерми, який нерідко закінчується так званим “сторожовим” поліпом.

Випадання слизової оболонки прямої кишки I ступеня може нагадувати хронічний геморою III-IV стадій. Скарги на кровотечі після дефекації, підвищене слизовиділення, свербіж, необхідність мануального вправлення після дефекації нагадують клініку хронічного геморою. Але при проктологічному огляді чітко спостерігається циркулярне випадання незміненої слизової оболонки при натужуванні.

Кондиломатоз може проявлятися кровотечами після дефекації, мацерацією шкіри, свербіжем. Для диференційної діагностики кондиломатозу анального каналу та періанальної ділянки слід враховувати специфічний анамнез захворювання. При огляді виявляються характерні розростання кондилом в аноперіанальній зоні, нерідко і на статевих органах.

#### *Лікувальна тактика та вибір методу лікування*

Вибір методу лікування залежить від стадії розвитку хронічного геморою, наявності ускладнень – кровотечі, тромбозу гемороїдальних вузлів, інтенсивності їх проявів.

Консервативна терапія геморою не дозволяє остаточно позбутися недуги. Її основна мета – зниження частоти загострень, їх важкості і тривалості.

Показанням до консервативного лікування є початкові стадії хронічного геморою (I-II) і гострий перебіг хвороби (аноректальний тромбоз) I-II стадій, особливо при наявності відносних протипоказань до оперативного лікування (вагітність, тяжка супровідна патологія, похилий і старечій вік та ін.).

Безперечною умовою успішного лікування геморою є нормалізація роботи органів травлення, регуляція консистенції кишкового вмісту і транзиту його по товстій кишці.

Консервативне лікування хронічного та гострого геморою передбачає дотримання дієти, туалет періанальної ділянки, місцеве застосування флеботропних препаратів, антикоагуляторів, а також антисептичних, гемостатичних, знеболювальних і інших препаратів у вигляді мікроклізм, свічок, мазей тощо. Найбільш поширеними в клінічній практиці є такі групи препаратів:

1. Флеботропні – детралекс і його синоніми: дефлон, діомін, гесперидин (у 2 рази зменшують потребу в анальгетиках, суттєво знижують інтенсивність запальних явищ).



2. Місцеві гемостатичні – свічки з адреналіном, глівенолом, тромбіном, тахікомб, спонтостан та ін.
3. Місцеві знеболювальні і комбіновані препарати у вигляді свічок чи мазей – ультрапрокт, пастеризан – форте, проктоглівенол, нефлюан (містить лідокаїн, левоміцетин, ауробін) тощо.
4. Препарати, які містять антикоагулянти та водорозчинні мазі (гепаринова мазь, левосин, левомікольта ін.).
5. Комбіновані місцеводіючі антикоагулянтної та протизапальної дії препарати – гепатромбін Г (гепаринова мазь + лідокаїн + преднізолон), троксевазінова мазь тощо.

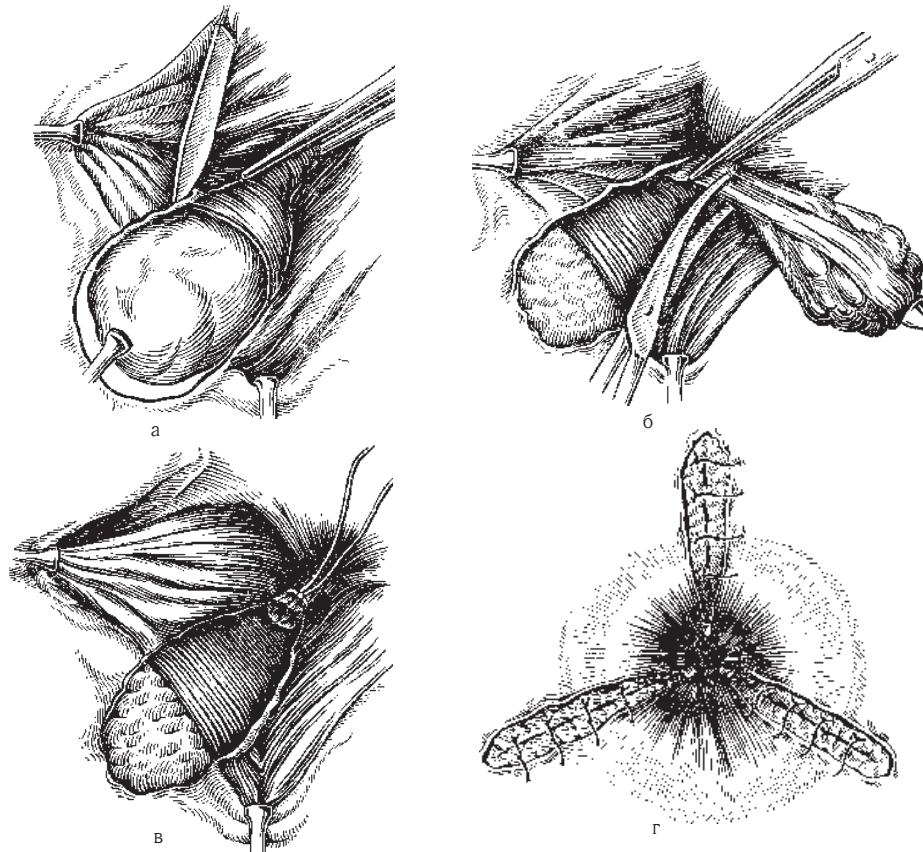
В останні роки широкого застосування в клінічній практиці для лікування геморою набувають так звані “малоінвазивні” методи лікування геморою – інфрачервона коагуляція гемороїдальних вузлів, лігування латексними кільцями, кріотерапія, склеротерапія (тромбовар, стоксисклерол), монополярна, біполярна лазерна коагуляція гемороїдальних вузлів. Слід, однак, зауважити, що протипоказаннями до їх застосування є тромбоз гемороїдальних вузлів, гострий і хронічний парапроктит та інші запальні захворювання анального каналу та промежини. Крім того, вказані методи лікування не є гарантовано радикальними, що потребує обов’язкового динамічного спостереження за хворими з визначенням подальшої лікувальної тактики. Однак за рахунок широкого їх застосування типову гемороїдектомію в США та більшості країн Європи виконують лише у 17-21 % пацієнтів, тоді як в Україні через недостатню оснащеність колопроктологічних кабінетів та стаціонарів відповідною апаратурою найбільш поширеним способом лікування геморою залишається гемороїдектомія, що виконується у 75 % пацієнтів.

Якщо консервативна терапія геморою не дає очікуваного результату, а хвороба прогресує і різко знижує працездатність, при кожній дефекації випадають внутрішні вузли, з’являються кровотечі, тромбози, необхідно рекомендувати хірургічне лікування.

Гемороїдектомія – золотий стандарт хірургічного лікування хронічного геморою III-IV стадій, тромбозу гемороїдальних вузлів. Незважаючи на те, що на сьогодні відомо більш як 300 методів хірургічного лікування геморою, найпоширенішою та патогенетично обґрунтованою є гемороїдектомія за методом Мілігана-Моргана, яка передбачає видалення трьох груп гемороїдальних вузлів з частковим відновленням слизової оболонки та анодерми анального каналу. Це радикальна операція, після якої настає вилікування хвороби, досягаються хороші функціональні результати (рис. 6.11).

Оперативні втручання при гострому геморої можливі і повинні виконуватись. Це може бути операція (обов’язково під наркозом) обмежена (розріз тромбованого вузла з виділенням тромботичних мас, його висічення) або радикальна – гемороїдектомія, яка при гострому тромбозі має певні особливості і передбачає видалення не тільки тромбованих, а і нетромбованих вузлів на 3, 7, 11 годинах. Абсолютні показання до операції:





**Рис. 6.11. Операція Мілігана-Моргана:** а) V-подібний розріз; б) висічення вузла; в) перев'язка судинної ніжки і відсічення вузла; г) вигляд рани після закінчення операції.

1. Гострий тромбоз вузлів будь-якого ступеня важкості.
2. Часті повторні загострення (тромбози) геморою.

Протипоказанням до операції може бути важка супровідна патологія.

Оптимальним терміном виконання операції є перші 24 години від початку захворювання.

Після оперативного втручання при геморої перев'язка проводиться на 2-й день з видаленням мазевого тампона. У подальшому перев'язки виконуються щоденно після теплої сидячої ванночки або туалету періанальної зони з використанням розчинів антисептиків. При відсутності кишкових випорожень на 3-5 добу ставиться масляна або очисна клізма чи призначаються проносні препарати. Тривалість перебування хворих у стаціонарі – 7-10 днів, термін відновлення працездатності – через 18-20 днів.

У післяопераційний період хворі підлягають диспансерному нагляду з метою контролю за відсутністю рецидиву захворювання, розвитку таких ускладнень, як рубцева стриктура анального каналу, недостатність функції анального сфінктера.

## 6.2. ТРІЩИНА ПРЯМОЇ КИШКИ

**Тріщина прямої кишки** (fissura ani) – щілиноподібний, радіально розміщений, різко болючий дефект прямої кишки на місці переходу слизової оболонки в шкіру.

Анальна тріщина є одним із поширених захворювань прямої кишки. Хворі із тріщиною прямої кишки складають 10-20 % всіх проктологічних хворих. Захворювання частіше трапляється у віці від 20 до 50 років, переважно у жінок.

### *Етіологія і патогенез*

Анальна тріщина виникає внаслідок особливості анатомічної будови анального каналу. Останній розміщений під кутом до крижово-куприкового згину, а м'язовий шар в ділянці задньої стінки прямої кишки виражений слабо. Це сприяє пошкодженню каловими масами задньої стінки.

Утворенню анальної тріщини сприяють запальні захворювання анального каналу (папіліти, сфінктерити, криптити, проктити), механічні пошкодження прямої кишки сторонніми тілами, захворювання верхніх відділів шлунково-кишкового тракту (ентероколіти), специфічні захворювання (туберкульоз, сифіліс). Анальна тріщина може виникнути внаслідок інструментальних маніпуляцій (клізми, ректороманоскопії).

Згідно з інфекційною теорією, в анальних криптах затримується інфекція, яка внаслідок травмування проток каловими масами поширюється на періанальну ділянку. Утворюється рана, що не загоюється від постійного інфікування. З точки зору нервово-рефлекторної теорії, в патологічно зміненій слизовій оболонці прямої кишки (запальні захворювання, запори, проноси, геморой) утворюється надрив. Внаслідок подразнення нервових закінчень каловими масами на дні дефекту виникає рефлекторний спазм сфінктера, що посилює біль і не дає можливості рані загоюватися.

### *Класифікація*

За клінічною картиною розрізняють гостру і хронічну тріщину, а за локалізацією – на задній стінці анального каналу, на передній стінці анального каналу, комбіновану.

### *Клінічна симптоматика*

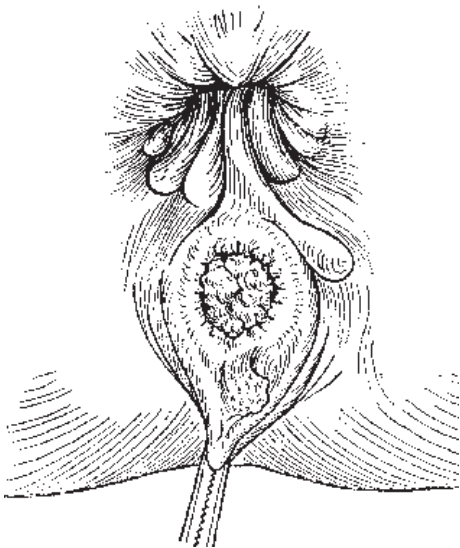
Біль є основним симптомом, що змушує хворого звернутися до лікаря. Він нестерпний, різучий, пекучий, іноді пульсуючий. Часто хворі втрачають сон і працездатність. Біль виникає в момент дефекації або через кілька хвилин і триває декілька годин, внаслідок чого з'являється страх перед актом дефекації. У жінок біль іррадіює в сечовий міхур, матку, крижово-куприкову ділянку, нижні відділи живота, нижні кінцівки. Це призводить до явищ аменореї або дисменореї. У чоловіків біль іррадіює в органи малого таза. Для зменшення болю хворі приймають вимушене положення з приведеними до живота ногами.

Внаслідок больового рефлекторного спазму сфінктера виникають запори. Спостерігають незначну кровотечу у вигляді декількох крапель. При цьому кров не змішується з калом, а міститься на його поверхні у формі смуг.

Огляд хворих проводиться в колінно-ліктьовому положенні, на боці чи гінекологічному кріслі. Хворому розводять сідниці. Як правило, на задній стінці анального каналу виявляється продовгуватий дефект слизової оболонки у вигляді заглиблення. Пальцеве дослідження проводять без грубих маніпуляцій по стінці, протилежній тріщині. При введенні пальця відзначають спазм сфінктера.

*Лабораторні та інструментальні методи  
діагностики*

При дослідженні ректальним дзеркалом та ректороманоскопом виявляється тріщина у формі овальної трофічної виразки, розміщеної по ходу складок



**Рис. 6.12.** Тріщина заднього проходу з карункулою і гіпертрофованою анальною папіломою.

слизової оболонки, що починається на рівні перехідної складки і закінчується на рівні гребінцевої лінії гіпертрофованою анальною папіломою. Дистальний відділ закінчується на шкірі карункулою (рис. 6.12).

*Диференційний діагноз*

Проводиться з тромбозом внутрішніх гемороїдальних вузлів, гострим парапроктитом, сфінктеритом, криптитом, кокцигдинією, прокталгією, раком прямої кишки. Тромбоз внутрішніх гемороїдальних вузлів, на відміну від анальної тріщини, супроводжується болем меншої інтенсивності, що не залежить від акту дефекації. Спазм сфінктера не виражений. Ректально на стінках прямої кишки визначаються щільні, різко болючі вузли. При ректоскопії виявляються округлі, синюшного кольору пухлиноподібні утвори.

При інфільтративному парапроктиті біль меншої інтенсивності, не пов'язаний з актом дефекації. Спазму сфінктера не буває. Загальний стан хворого погіршується. З'являється лихоманка, підвищується температура тіла, виникають несправжні позиви на акт дефекації. Пальпаторно на одній із стінок прямої кишки визначається болючий інфільтрат.

При сфінктериті біль печучого характеру. З ануса виділяється жовтувата рідина. В ділянці ануса з'являються гіперемія, набряк. Дуже виражений спазм сфінктера. В анальному каналі визначаються набряк слизової оболонки, гіперемія, інфільтрація з чітким відмежуванням від здорової слизової оболонки прямої кишки.

При криптиті, на відміну від анальної тріщини, біль дряпаючого характеру, посилюється при дефекації, підвищується температура. Має місце помірний спазм сфінктера. Пальпаторно відзначають болючість крипт. При аноскопії відмічаються набряклі гіперемовані крипти.

Прокталгія – це іррадіація болю при уретритах, циститах, сальпінгітах, радикулітах. При цьому біль не пов'язаний з дефекацією, випорожнення не порушене. При дослідженні прямої кишки патологічних змін не виявлено.

Кокцигодія характеризується болем в ділянці куприка, що посилюється в сидячому положенні і при навантаженні. У хворих в анамнезі – травма куприка, остеохондроз, остеомієліт тазових кісток, запальні процеси малого таза. При пальпації відзначають болючість у проекції куприка. Ректоскопія не інформативна.

Рак прямої кишки супроводжується болем постійного характеру незначної інтенсивності. Виділення із прямої кишки кров'янисті, зі слизом. Ректально визначається пухлина.

#### *Лікувальна тактика та вибір методу лікування*

Консервативне лікування проводиться при первинних гострих тріщинах у жінок після пологів, у юнаків після одноразового запору, у хворих з тяжкою супровідною патологією. Хірургічне лікування проводиться хворим з хронічними анальними тріщинами.

Консервативне лікування включає легкозасвоювану дієту з виключенням спиртного, сидячі ванночки, ректальні свічки, лазеротерапію, фізпроцедури.

У хірургічному лікуванні застосовують висічення тріщини за методами Літмана, Габрієля.

Після операції в пряму кишку вводиться тампон з маззю Вишневського. Перша перев'язка проводиться на 2-й день, друга – на 4-й день. Призначаються ванночки з антисептиками, фізіотерапевтичні процедури.

Ранній післяопераційний період може ускладнитися кровотечею, парапроктитом, тромбозом вен таза, пізній – порушенням функції замикаючого апарату.

### 6.3. ГОСТРИЙ ПАРАПРОКТИТ

**Парапроктит** (paraproctitis) – запалення клітковини, розміщеної навколо прямої кишки та заднього проходу.

Парапроктит – досить поширене захворювання. В загальнохірургічних стаціонарах хворі на парапроктит складають від 0,5 до 4 %. Зустрічається парапроктит у віці від 20 до 60 років. Чоловіки хворіють частіше, ніж жінки.

#### *Етіологія і патогенез*

Парапроктит викликається переважно змішаною мікрофлорою. В 90 % випадків зустрічаються стафілококи і стрептококи в поєднанні з кишковою паличкою. Специфічна інфекція є збудником парапроктиту в 1-2 % випадків.

Інфекція проникає в параректальну клітковину через анальні залози. Патогенні мікроорганізми потрапляють із просвіту кишки в протоки анальних залоз, руйнують їх, уражають параректальну клітковину. Причиною парапроктиту є також пошкодження (мікротравми) прямої кишки та анального каналу щільними частинками калу, сторонніми тілами. Парапроктит може розвинути гематогенним та лімфогенним шляхом при ангіні, грипі, гнійних захворюваннях.

### Класифікація

Гострий парапроктит поділяють за причинним фактором, активністю запального процесу, його розміщенням.

За етіологією: банальний, специфічний, післятравматичний.

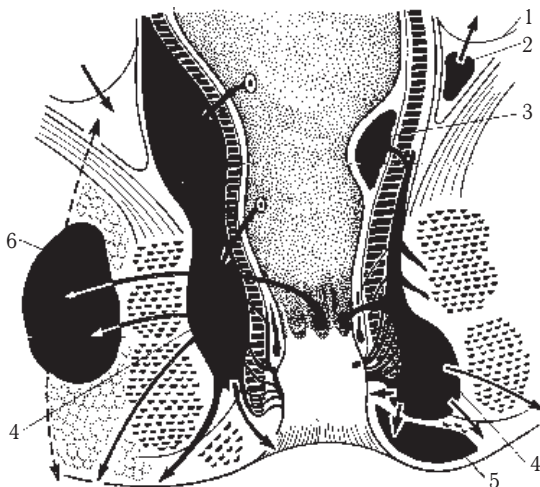
За активністю запального процесу: гострий, рецидивуючий.

За топографо-анатомічним розміщенням гнояка: підшкірний, підслизовий, сіднично-прямокишковий, тазово-прямокишковий, позадупрямокишковий.

### Клінічна симптоматика

Особливості перебігу гострого парапроктиту залежать від локалізації процесу, виду патогенних мікроорганізмів та реактивності організму.

Захворювання починається гостро після короткого продромального періоду із нездужання, слабості, головного болю. З'являються лихоманка, головний біль, наростаючий біль у промежині, тазі. Якщо запальний процес в параректальній клітковині не обмежується і перебігає за типом флегмони, виникають септичні ознаки. В міру



**Рис. 6.13.** Локалізація і шляхи поширення гнійників при гострому парапроктиті: 1 – очеревина; 2 – тазово-прямокишковий; 3 – підслизовий; 4 – міжсфінктерний; 5 – підшкірний; 6 – сіднично-прямокишковий гнійники.

формування гнійника біль наростає і набуває пульсуючого характеру. Цей період складає від 2 до 10 днів. В подальшому гнійник проривається в пряму кишку або на шкіру промежини. В 70 % випадків прорив гнійника проявляється короткочасним покращанням стану (рис. 6.13). У 30-70 % випадків гострий парапроктит переходить в хронічний.

Якщо гострий запальний процес виникає на фоні нориць, то таку форму називають хронічним рецидивним парапроктитом. Після розкриття гнійника внутрішній отвір залишається відкритим. На шкірі отвір не закривається, і з нього періодично з'являються сукровичні або гнійні виділення. Тимчасове закриття внутрішнього отвору призводить до ремісії. Період тимчасового благополуччя може тривати декілька місяців, а то й років.

Підшкірний парапроктит. Це найчастіша форма, яка складає 50 % усіх видів парапроктитів.

Хворі скаржаться на біль в ділянці заднього проходу, промежині, який швидко наростає. Підвищується температура до 38-39 °С, з'являється лихоманка. Біль пульсуючого характеру, посилюється при зміні положення тіла, кашлі, дефекації. Має місце затримка випорожнень. При розміщенні гнійника спереду прямої кишки можуть бути дизуричні явища.



При огляді шкіра промежини на боці ураження гіперемована. Радіальна складчастість біля заднього проходу згладжується. З'являється випинання шкіри, яке набуває кулеподібної форми. При розташуванні гнійника в ділянці ануса останній деформується, стає щілиноподібним, деколи зяє. В таких випадках настають нетримання газів, рідкого калу, підтікання слизу.

Пальпація різко болюча. У 50 % випадків визначається флуктуація. При пальцевому дослідженні прямої кишки визначаються болючий інфільтрат, згладжений анальний канал. Інструментальні дослідження різко болючі і навіть неможливі

Гострий підслизовий парапроктит – найлегша форма парапроктиту. Зустрічається у 2-6 % випадків. Хворі скаржаться на нерізкий біль в прямій кишці, що посилюється при акті дефекації. Протягом тижня гній, як правило, проривається в просвіт прямої кишки і настає видужання. При огляді підслизовий парапроктит виявляється тоді, коли процес розповсюджується нижче гребінцевої лінії (набряк відповідного півкола ануса). При пальцевому дослідженні виявляють болючий, округлий, туго-еластичний утвір під слизовою оболонкою над гребінцевою лінією.

Сіднично-прямокишковий парапроктит. Зустрічається у 35-40 % випадків. Спочатку хворі скаржаться на погіршення загального стану, лихоманку, поганий сон. Згодом з'являються нечітка важкість і тупий біль в прямій кишці. До кінця 1-го тижня стан хворого погіршується. Підвищується температура до 39-40 °С. Біль стає гострим, пульсуючим, посилюється при дефекації, різких рухах. При локалізації гнійника в зоні простати, сечовипускального каналу виникають дизуричні розлади. На 5-7 добу хвороби з'являються набряклість, припухлість, легка гіперемія шкіри промежини. Ці симптоми свідчать про перехід процесу на підшкірну клітковину. Тоді глибокий тупий біль змінюється на гострий.

При пальпації в перші дні ознаки не чіткі. Лише з появою набряклості, гіперемії шкіри промежини тканини стають тістуватими, пастозними, болючими. Значно посилюється біль глибоко в тазі при пальпації м'яких тканин промежини поштовхоподібними рухами. При пальцевому дослідженні в ранні строки виявляються потовщення і ущільнення стінки вище анального каналу, згладженість складок на боці ураження. Якщо процес поширюється на простату і сечовипускальний канал, їх пальпація стає різко болючою.

При ректоскопії (обережній) на початку виявляються ущільнення стінки, гіперемія слизової оболонки в ділянці інфільтрату. Виникає ригідність стінки прямої кишки. Складки слизової оболонки грубі, інфільтровані. При прориві гнійника в просвіт прямої кишки можна виявити перфоративний отвір.

Тазово-прямокишковий парапроктит. Найбільш рідкісна і тяжка форма. Складає 1,9-7,5 %. Захворювання починається поступово. Хворі скаржаться на погіршення стану, лихоманку, головний біль, біль у суглобах. Потім з'являються важкість і невизначений біль в ділянці таза або нижній половині живота. Біль іррадіює в матку, сечовий міхур, стає частим сечовипускання. З роз-

витком абсцесу біль посилюється, супроводжується інтоксикацією, гектичною температурою, затримкою випорожнення, яка змінюється тенезмами. Зовнішні прояви гострого парапроктиту виявляються лише при поширенні процесу на сіднично-прямокишкову і підшкірну клітковини. Це настає не раніше 2-х тижнів від початку захворювання. Якщо стінка прямої кишки руйнується, утворюється висока нориця. За тиждень до цього хворі відзначають болючі тенезми, виділення слизу з прожилками крові у випорожненнях.

При пальпації визначаються болючість однієї із стінок прямої кишки (середньо- або верхньоампулярного відділу), тістувата консистенція, інфільтрація кишкової стінки або щільний інфільтрат за її межами. Пізніше спостерігають випинання в просвіт кишки еластичної, деколи флуктуючої, пухлини.

При ректороманоскопії слизова оболонка над інфільтратом гіперемійована, бархатиста, судинний малюнок сітчастої структури. При вибуханні інфільтрату в просвіт кишки слизова оболонка гладенька, без складок, легко і сильно кровоточить при доторкуванні тубусом ректоскопа. В деяких випадках при тривалому процесі з'являється звуження на рівні інфільтрату у формі щілиноподібної або циркулярної стриктури просвіту кишки. Коли гнійник розміщений на межі з черевною порожниною, в процес втягується очеревина. Хворих турбує біль в нижніх відділах живота, деколи із симптомами подразнення очеревини.

Позадупрямокишковий парапроктит можна розглядати як різновид тазово-прямокишкового (рис. 6.14).

Зустрічається в 1,7-2,8 % випадків. Хворі скаржаться на виражений біль, що виникає із самого початку захворювання. Він локалізується в прямій кишці і крижовій кістці, посилюється при дефекації. Огляд інформативний лише в запушених випадках, коли гній проривається в кишку або через шкіру промежини. В першому випадку утворюється дефект стінки над гребінцевою лінією з коротким норицевим ходом. В другому випадку розплавляється *m.levator ani* і гній поширюється під шкіру промежини та сіднично-прямокишкові клітковинні простори. Пальпація куприка різко болюча. При пальцевому дослідженні визначається випинання в ділянці задньої стінки прямої кишки, що на початку захворювання має тістувату, а в кінці — туго-еластичну консистенцію.

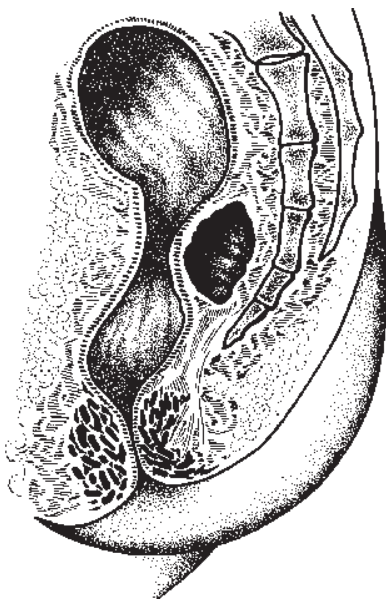


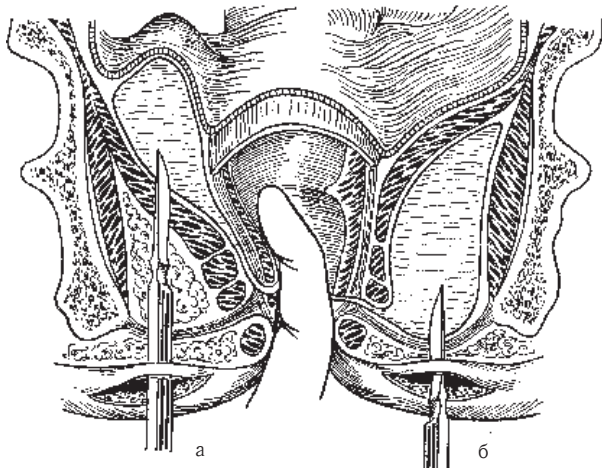
Рис. 6.14. Позадупрямокишковий парапроктит.

#### Диференційний діагноз

Гострий парапроктит необхідно диференціювати з грипом, циститом, сальпінгітом, простатитом, дизентерією, апендицитом, абсцесом дугласового простору, кістами, пухлинами прямої кишки.

*Лікувальна тактика та вибір методу лікування*

Основним методом лікування гострого парапроктиту є раннє хірургічне лікування із забезпеченням адекватного дренирування гнійника.



**Рис. 6.15.** Розкриття абсцесів: а – тазово-прямокишкового; б – сіднично-прямокишкового.

Операція проводиться під наркозом. Положення хворого на операційному столі – на спині із зігнутими в колінних суглобах ногами, укладеними на підставки. Таз виведений на край стола.

При підшкірному парапроктиті проводять дугоподібний розріз над гнійником з наступною ревізією гнійника та дренируванням рани.

При сіднично-прямокишковому і тазово-прямокишковому гнійниках проводять широкий дугоподібний розріз у місці розм'якшення інфільтрату (рис. 6.15).

При тазово-прямокишковому парапроктиті, коли процес не поширюється на підшкірну клітковину, гнійник розкривають через пряму кишку в місці його розм'якшення. Операція аналогічна розкриттю абсцесу дугласового простору.

#### 6.4. ХРОНІЧНИЙ ПАРАПРОКТИТ

**Хронічний парапроктит** – хронічний запальний процес навколопрямокишкової клітковини, який є наслідком гострого парапроктиту і характеризується наявністю норицевого ходу, перифокальних запальних змін у стінці кишки і параректальній клітковині.

Парапроктит – розповсюджене захворювання, від якого страждає до 4 % населення. Серед проктологічних хворих його частка сягає за 30 %.

##### *Етіологія і патогенез*

Переважає більшість хворих пов'язує появу захворювання з перенесеним гострим парапроктитом. Сприяють його розвитку постійне інфікування норицевих ходів кишковим вмістом, понижена опірність до інфекції, незадовільна регенеративна здатність тканин та ін.

##### *Класифікація*

I. За етіологією і патогенезом розрізняють: вроджені, набуті (травматичні, запальні, на основі пухлин) парапроктити.

II. За характером інфекції: вульгарний, анаеробний, специфічний (туберкульозний, сифілітичний, актиномікотичний).

III. За анатомічними ознаками:

1. Залежно від сполучення з просвітом кишки (повний, неповний, внутрішній, зовнішній).
2. За розміщенням стосовно зовнішнього сфінктера (інтрасфінктерний, транссфінктерний, екстрасфінктерний).
3. Залежно від первинної локалізації запального процесу (підшкірний, підслизовий, ішіоректальний, пельвіоректальний).
4. Залежно від розташування зовнішніх і внутрішніх фістульних ходів (шкірний, маргінальний, на рівні крипт).
5. За формою нориць (простий, складний – звивистий та з наявністю порожнин).

Виділяють 4 ступені складності екстрасфінктерних нориць:

I ступінь – рубцеві і запальні зміни відсутні.

II ступінь – рубцевий процес навколо внутрішнього отвору нориці без запальних змін у параректальній клітковині.

III ступінь – гнійні порожнини або інфільтрати в параректальній клітковині без рубців навколо внутрішнього отвору.

IV ступінь – значні інфільтрати або гнійні порожнини в параректальній клітковині і обширний рубцевий процес навколо внутрішнього отвору.

*К л і н і ч н а с и м п т о м а т и к а*

Захворювання проявляється наявністю норицевого ходу в параректальній ділянці з гнійними виділеннями, кількість яких визначається об'ємом гнійної порожнини, яку він дронує, а також ступенем розвитку запальних змін в ділянці гнійника. Періодичне закриття нориці призводить до порушення дренажу гнійної порожнини, накопичення гною і розвитку гострого парапроктиту. Таке чередування періодів ремісій і загострення є досить частим і тривалим. Хворих турбує свербіж в періанальній ділянці, в подальшому – утруднення дефекації. При огляді мають місце асиметрія промежини і сідничної ділянки внаслідок запально-дегенеративних змін в періанальній ділянці. Біль, підвищення температури тіла, явища інтоксикації виникають лише при загостренні захворювання.

При пальпації періанальної ділянки можна виявити норицю у формі тяжа, що йде від зовнішнього отвору до просвіту прямої кишки. За її напрямом можна визначити розміщення внутрішнього отвору. При натискуванні на шкіру промежини із зовнішнього отвору або прямої кишки може виділятися гній.

При пальцевому дослідженні прямої кишки виявляється недостатність тону сфінктера, орієнтовно можна визначити внутрішній розмір нориці, що міститься в одній із крипт. Величина внутрішнього отвору буває від точкової до такої, що пропускає кінчик пальця. Відсутність слизової оболонки навколо внутрішнього отвору, наявність щільних тканин свідчать про рубцевий процес. При пальпації дистального відділу нориці можна визначити гнійні порожнини або запальний інфільтрат в навколопрямокишковій клітковині.

*Лабораторні та інструментальні методи  
діагностики*

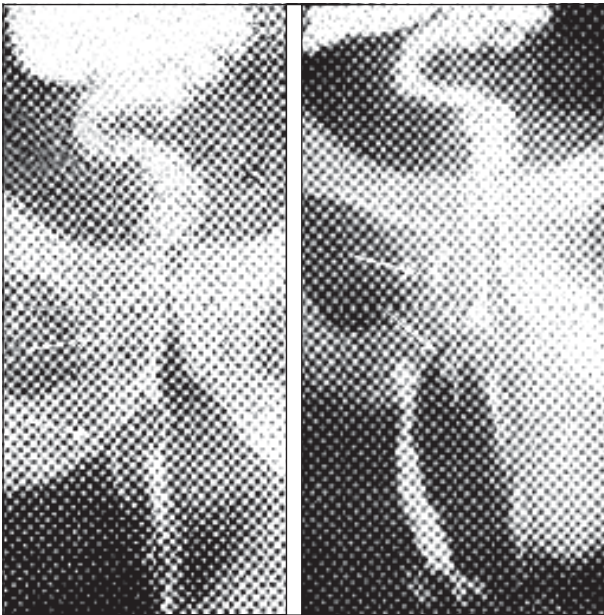Хворі з хронічним парапроктитом підлягають повноцінному проктологічному обстеженню (огляд періанальної ділянки, пальцеве дослідження, аноскопія або огляд прямої кишки в дзеркалах, ректороманоскопія, фіброколоноскопія).

З метою визначення локалізації нориці хворим із хронічним парапроктитом проводять її забарвлення 1 % розчином метиленового синього. Для цього в анальний канал вводять тампон, а через зовнішній її отвір – барвник під невеликим тиском. За розміщенням синьої плями на тампоні можна

визначити локалізацію внутрішнього отвору. За кількістю введеного барвника орієнтовно судять про розміри порожнина гнійника.

При зондуванні нориці металічним зондом під контролем пальця можна визначити хід нориці стосовно сфінктера. Якщо зонд проходить паралельно до прямої кишки, це свідчить про наявність екстрасфінктерної нориці, якщо у напрямку прямої кишки – про інтра- або транссфінктерної.

Обов'язково проводиться контрастна фістулографія (йодоліпол, урографін, гіпак) з рентгенограмами у двох проекціях (рис. 6.16).



**Рис. 6.16.** Повна складна нориця прямої кишки. Фістулограма.

*Диференційний діагноз*

Диференційний діагноз проводиться з епітеліальними куприковими ходами, вродженими кістами параректальної клітковини, остеомієлітом кісток таза, хворобою Крона, актиномікозом періанальної ділянки, норицями туберкульозної етіології.

*Лікувальна тактика та вибір методу лікування*

Лікування хворих при хронічному парапроктиті тільки оперативне. Вибір методу залежить від розміщення нориці стосовно волокон сфінктера, ступеня розвитку рубцевих змін в стінці кишки, наявності запального процесу в навколопрямокишковій клітковині. В клінічній практиці застосовуються різні методи хірургічного лікування хронічного парапроктиту.



Лігатурний метод. Використовується при через- або позасфінктерних норицях. Через норицю проводиться лігатура, якою перев'язують і перетискають м'які тканини. В міру послаблення лігатури її зтягують і таким чином поетапно (протягом 1-1,5 міс.) розсікають м'язові волокна. Останні не розходяться, що забезпечує відновлення функції сфінктера.

Розсічення нориці. Використовують при підшкірно-слизових, черезсфінктерних парапроктитах. Проводять розсічення нориці на проведеному через неї зонді (операція Габріеля). Після розсічення норицевий хід видаляють. Шкіру над ним висікають у вигляді трикутника, вершина якого охоплює внутрішній отвір. Рану не зашивають (рис. 6.17).

Висічення нориці разом із внутрішнім отвором і глибоким швом рани. Використовується при через- і позасфінктерних норицях. При цьому відновлюється цілісність сфінктера (рис. 6.18).

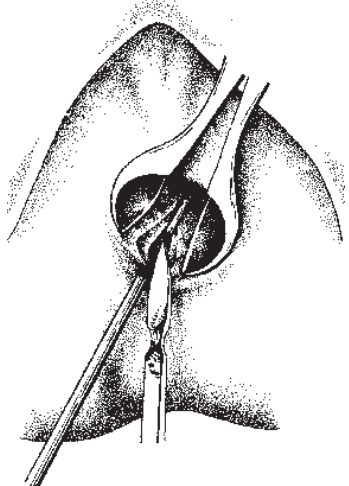


Рис. 6.17. Розсічення нориці на зонді у провіт прямої кишки.

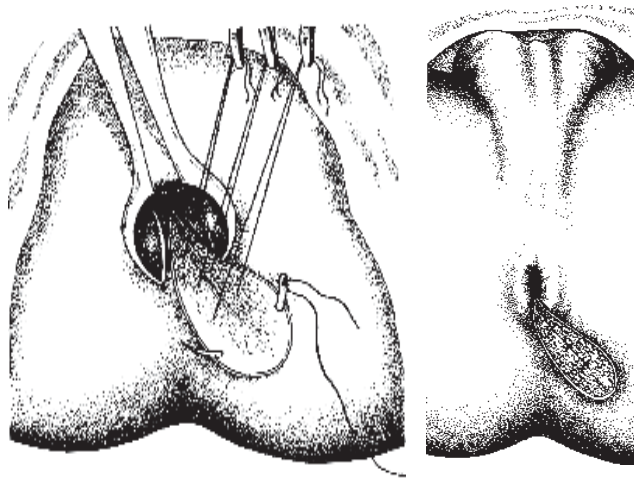


Рис. 6.18. Висічення черезсфінктерної нориці у провіт із зашиванням рани (за О.Н. Рижих).

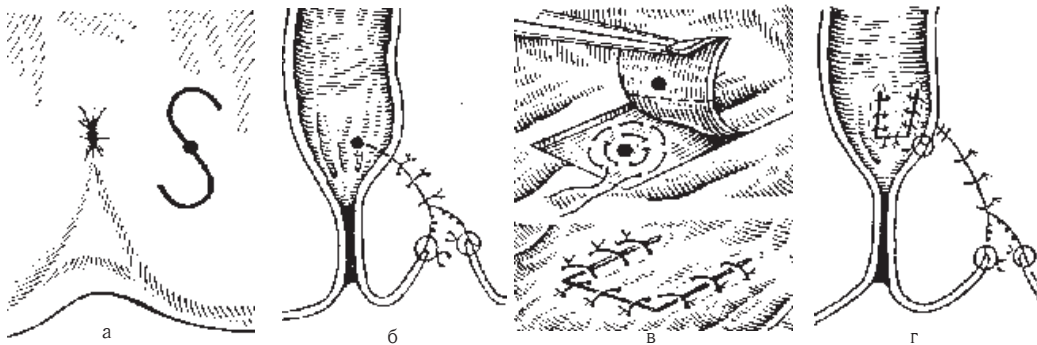


Рис. 6.19. Висічення навколопрямокишкової нориці за методом О.М.Амінева: а) розріз шкіри; б) висічення нориці з ушиванням ходу; в) ушивання внутрішнього ходу нориці; г) операція завершена.

Висічення нориці – операція Амінева – із закриттям внутрішнього отвору шляхом низведення слизової і ушиванням рани застосовується при позасфінктерних норицях (рис. 6.19).

У післяопераційний період протягом тижня проводять знеболення анальгетиками та наркотичними препаратами. Введення в кишку тампонів і турунд припиняють з третього дня. Протягом п'яти днів призначають антибіотики. Післяопераційний період може ускладнитись кровотечею, затримкою сечовипускання, порушенням функції сфінктерів.

## 6.5. ДОБРОЯКІСНІ ПУХЛИНИ ТОВСТОЇ І ПРЯМОЇ КИШОК

Доброякісні пухлини товстої і прямої кишок об'єднують групи пухлин різних генезу, структури і клінічних проявів.

Розрізняють доброякісні пухлини:

- епітеліальні (аденома, ворсинчаста пухлина);
- сполучнотканинні і м'язові (фіброма, ліпома, міома);
- судинні і лімфатичні (гемангіома, лімфома);
- непухлинні утвори (запальні поліпи, гранульоми, специфічні розростання при сифілісі, туберкульозі, псевдополіпи при дизентерії, амєбіазі, регіонарному коліті);
- кісти.

### 6.5.1. Поліп

**Поліп** (polipus, poli – багато, pus – нога) – патологічний пухлиноподібний утвір, що розвивається із слизової оболонки і виступає над нею або поверхнею органа, з'єднаний з ним ніжкою чи своєю основою.

Основу поліпа складає розростання залозистого епітелію у вигляді розгалужених ворсинок або численних залозистих трубочок, які вкриті циліндричним епітелієм. Опорна частина поліпа – сполучна тканина з включенням м'язових волокон.

Дифузний поліпоз – тяжке спадкове захворювання товстої кишки, яке передається спадково за автосомно-домінантним принципом і характеризується виникненням численних тубулярних аденом в ободовій і прямій кишках. Через можливе одночасне ураження кількох членів сім'ї його називають сімейним поліпозом.

Поліпи є найпоширенішим видом доброякісних пухлин товстої і прямої кишок. Зустрічаються вони у 2,3-33 % обстежених хворих, як правило, у пацієнтів віком 40-60 років, частіше у чоловіків, ніж у жінок. Найчастіше вони з'являються в сигмоподібній, прямій, сліпій кишках (70 % хворих).

З урахуванням того, що у 50-70 % хворих на рак товстої кишки захворювання починається саме з поліпа, зрозумілим є соціальне і медичне значення проблеми.

Дифузний (сімейний) поліпоз виникає переважно у віці 13-21 рік, невинно прогресує і обов'язково призводить до розвитку раку. Показники

захворюваності при цьому захворюванні складають 1 на 8,5-29 тис. народжених дітей. У 50 % хворих поліпоз товстої кишки поєднуються з поліпами шлунка тонкої кишки.

### *Етіологія і патогенез*

Єдиного погляду на виникнення та розвиток поліпів немає.

Найбільш поширеними є теорії спадкової передачі захворювання, ембріональної дистопії, запалення, інфекційна (вірусна), аліментарних, професійних подразнень та ін.

Величина поліпів коливається від розмірів просяної зернини до 10-15 см в діаметрі. Поліп, як правило, покритий незміненою слизовою оболонкою, але деколи може виразкуватися або некротизуватися.

Макроскопічно поліп являє собою округлий утвір блідо-рожевого або червоного кольору на вузькій ніжці чи більш широкій основі.

При множинних поліпах вони розміщуються у всіх відділах товстої кишки. Поодинокі поліпи трапляються у 61 % хворих, групові або множинні – у 39 %.

Найчастіше зустрічаються залозисті поліпи – аденоми і залозисто-ворсинчасті аденопапіломи. Гістологічно такі поліпи являють собою доброякісну гіперплазію слизової оболонки. Крім того, в них можуть мати місце різні стадії атипії та анаплазії аж до інвазивного раку. Гіперпластичні або міліарні поліпи являють собою дрібні поліпоподібні утвори, що виникають в результаті гіперплазії нормальної слизової оболонки і схильні до малігнізації. При міліарних поліпах слизова оболонка кишки покрита дрібними, величиною з просяне зерно, поліпами. Ювенільні поліпи є гемартромою слизової оболонки кишки. Це скупчення кістозно змінених залоз слизової оболонки. Вони не малігнізуються.

### *Класифікація*

Розрізняють поліпи: поодинокі і групові:

- а) залозисті і залозисто-ворсинчасті (аденоми і аденопапіломи);
- б) кістозно-гранулюючі (ювенільні);
- в) фіброзні поліпи анального каналу;
- г) гіперпластичні (міліарні);
- д) неепітеліальні поліпоподібні утвори.

Ускладнення поліпів:

- а) кровотеча;
- б) переродження в рак;
- в) obturaciyana neproxidnist' кишечника;
- г) випадання з прямої кишки.

Дифузний поліпоз розподіляється на:

- а) істинний (сімейний) дифузний поліпоз;
- б) вторинний поліпоз.

### *Клінічна симптоматика*

Поодинокі поліпи, як правило, перебігають безсимптомно, нерідко є випадковою знахідкою при клінічному обстеженні хворого.

Основним симптомом поліпів є кишкові кровотечі, які спостерігають у 30-80 % хворих. При ректальних поліпах кров покриває оформлене випорожнення. При вираженій кровотечі виникають тенезми, кров з калом виділяється у вигляді згустків. При поліпах проксимальних відділів товстої кишки кров змішується з калом і має темне забарвлення. Кровотечі частіше трапляються при групових і множинних поліпах. Кількість виділеної крові може коливатись від декількох крапель до 200-300 мл. Рідко такі кровотечі призводять до тяжкої анемії. Часто у хворих спостерігають слизисті виділення. Деколи можуть бути проноси, тенезми. Багато хворих відзначають тупий, тягнучий біль у прямій кишці, що іррадіює в попереk, куприк.

Низькорозташовані поліпи, особливо на ніжці, можуть випадати через задній прохід при дефекації або натужуванні і защемлюватися в анальному проході, супроводжуючись вираженим больовим синдромом.

Великі поліпи можуть викликати obturaцію кишки, інвагінацію.

Дифузний поліпоз – тяжке системне захворювання, яке проявляється в 20-25-річному віці. Хворі відзначають біль в животі, масивні виділення слизу з домішками крові з прямої кишки, періодичні ректальні кровотечі з частими проносами. Вони скаржаться на загальну слабкість, схуднення, у дітей нерідко відзначається затримка фізичного і психічного розвитку. Частою ознакою є анемія. Деколи виникають безбілкові набряки. В окремих випадках спостерігають випадання поліпозних мас із заднього проходу з їх защемленням.

#### *Лабораторні та інструментальні методи діагностики*

Ректороманоскопія дозволяє виявити навіть дуже дрібні поліпи прямої і сигмоподібної кишок. При цьому обов'язковою є біопсія.

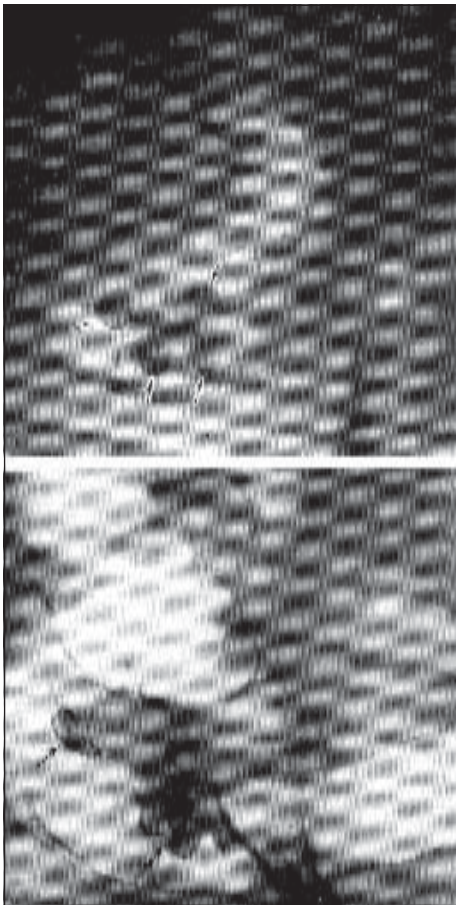
За допомогою фіброколоноскопії можна виявити поліпи на всьому протязі товстої кишки.

Рентгенологічне дослідження – іригоскопія з тугим або напівтугим заповненням кишечника, із суперекспонованими знімками, парієтографією, атероскопією – дозволяє виявити округлий або овальний дефект наповнення з чіткими контурами.

При дифузному поліпозі проводяться ректороманоскопія, фіброколоноскопія з біопсією.

При дифузному поліпозі для його своєчасної діагностики показане обов'язкове ендоскопічне обстеження дітей, братів, сестер, близьких родичів хворих. Обов'язковим є проведення фіброколоноскопії хворим з поліпами шлунка.

Подвійне контрастування кишечника дозволяє виявити велику кількість дефектів наповнення і “сотий” характер рельєфу слизової оболонки, або зернистий рельєф (рис. 6.20).



**Рис. 6.20.** Групові поліпи сигмоподібної кишки. Рентгенограма.

При лабораторних дослідженнях в аналізі крові виявляють ознаки гіпохромної залізодефіцитної анемії, зниження гематокриту, деяке збільшення ШОЕ, лейкоцитоз. У хворих спостерігаються зміни водно-електролітного обміну і кислотно-лужної рівноваги в сторону метаболічного ацидозу. Відзначають зниження середньої величини клітинного калію і магнію та рівня плазматичного магнію.

#### *Диференційний діагноз*

Диференційний діагноз проводять з міомами, фібромами, ангіомами, ворсинчастими пухлинами, туберкульозом товстої кишки, актиномікозом, хворобою Крона, дизентерією й іншими захворюваннями.

Ліпома розміщується в підслизовому шарі. Міома, як правило, великих розмірів і не має ніжки. Ворсинчаста пухлина має бархатисту поверхню, покрита великою кількістю ворсин, слизом і нагадує мак.

Хвороба Крона частіше уражує проксимальні відділи клубової кишки. Основну роль в діагностиці відіграє біопсія з гістологічним дослідженням. Ангіома, як правило, виявляється у вигляді судинного конгломерату. Дизентерія характеризується диспептичними розладами.

#### *Лікувальна тактика та вибір методу лікування*

Основним методом лікування поліпів – хірургічний. Консервативне лікування проводиться лише хворим похилого віку або з тяжкою супровідною патологією, а також при ювенільних поліпах, що не малігнізують, та тотальному поліпозі всього шлунково-кишкового тракту. Для цього використовується настій чистотілу в клізмах. Проводять 2-8 циклів по 15-20 лікувальних клізм. Для приготування клізми беруть 0,75 г зеленої маси чистотілу на 1 кг маси хворого, додають кип'яченої води із розрахунку 1:10. Лікувальну клізму ставлять після очисної. Лікувальний розчин затримують 1-2 год.

При поодиноких поліпах застосовують такі оперативні втручання:

1. Трансанальне видалення поліпів (при розміщенні поліпа на відстані до 10 см від заднього проходу).
2. Електрокоагуляція поліпа через ректороманоскоп (виконується при поліпах, розташованих у межах 30 см від заднього проходу). Поліп захоплю-



- ють щипцями і поступово коагулюють до основи. Після операції призначають холод на живіт, легкозасвоювану дієту, антибіотики.
3. Електрокоагуляція через фіброколоноскоп за допомогою петлі використовується при проксимально розташованих поліпах товстої кишки.
  4. Електрокоагуляція поліпів через колостомічний отвір використовується при поліпах, після хірургічних втручань з формуванням колостоми.
  5. Резекція товстої кишки, аж до правобічної чи лівобічної геміколектомії, застосовується при групових і множинних поліпах.

При дифузному (сімейному) поліпозі єдиним методом лікування є радикальне хірургічне втручання. Найбільш поширеними операціями є колопроктектомія з ілеостомією, субтотальна колектомія з демукозацією слизової прямої кишки і формуванням ендорентального ілеоанального анастомозу, тотально колопроктектомія з утворенням ілеоректального резурвуара та ін.

#### **6.5.2. Ворсинчаста пухлина**

**Ворсинчаста пухлина** – доброякісна епітеліальна пухлина, що характеризується екзофітним ростом з утворенням сосочків та високою схильністю до малігнізації.

Частота ворсинчастих пухлин сягає 1,4-3 %. Виникають вони частіше в осіб похилого віку. Частота переродження в рак складає від 22 до 90 %. Ворсинчаста пухлина виникає з покритого епітелію слизової оболонки товстої та прямої кишок.

#### *Клінічна симптоматика*

Хворі скаржаться на тенезми, біль, інколи випадання пухлини з прямої кишки. Характерним симптомом є виділення великої кількості прозорого склоподібного кишкового вмісту. Кишковий слиз містить велику кількість калію, тому в таких хворих може розвинути тяжка гіпокаліємія. Крім того, спостерігається виділення яскраво-червоної або темної крові з калом. При пальцевому дослідженні визначається м'яка, тістувата, рухома пухлина.

Частіше пухлина розташовується в прямій і початковій частині сигмоподібної кишки. Як правило, пухлина поодинокі, в окремих випадках множинні.

#### *Лабораторні та інструментальні методи діагностики*

При ректороманоскопії виявляється пухлина, що виходить із слизової оболонки, діаметром від 1 до 10-15 см. Поверхня її рожева, ніжна, бархатиста, покрита великою кількістю ворсин, слизу. Пухлина легко зміщується тубусом ректоскопа. При малігнізації вона стає щільною, малорухомою, виражується. Обов'язковою є біопсія пухлини.

При лабораторних дослідженнях електролітного складу крові виявляють гіпокаліємію.

### *Диференціальний діагноз*

Проводиться з іншими злоякісними та доброякісними пухлинами. Особливих труднощів у їх діагностиці не виникає.

### *Лікувальна тактика та вибір методу лікування*

Лікування ворсинчастих пухлин тільки оперативне. При низькорозміщених (до 8 см) пухлинах виконується трансанальне висічення. У разі високого розміщення (9-14 см) ворсинчастих пухлин, а також при великих пухлинах на широкій основі, проводиться задня проктотомія з видаленням пухлини. Цю операцію виконують після звичайної передопераційної підготовки під наркозом. Розсікають м'які тканини від II крижового хребця до верхівки куприка. Оголюють куприк і видаляють після пересічення його зв'язок. Перев'язують середню крижову артерію. Розсікають фасцію Вальдейера. Перев'язують і пересікають бокові зв'язки прямої кишки, що забезпечує її додаткову мобілізацію. Розкривають просвіт кишки і видаляють пухлину. При пухлинах, розміщених у вищележачих відділах товстої кишки, їх видаляють шляхом лапаротомії та колотомії. У разі малігнізованих внутрішньочеревних пухлин проводять резекцію кишки з дотриманням онкологічних принципів. При малігнізованих пухлинах прямої кишки застосовують черевно-анальну резекцію або черевно-промежину екстирпацію прямої кишки.

## 6.6. ХРОНІЧНІ НЕСПЕЦИФІЧНІ ЗАПАЛЬНІ ЗАХВОРЮВАННЯ КИШЕЧНИКА

Хронічні неспецифічні запальні захворювання кишечника (ХНЗЗК) – неспецифічний виразковий коліт (НВК) і хвороба Крона (ХК) – є однією з найбільш складних і актуальних проблем сучасної проктології і гастроентерології. Медичний аспект проблеми обумовлений невизначеністю і схожістю етіології вказаних захворювань, недостатньо вивченим патогенезом, непрогнозованим перебігом захворювань, загрозою розвитку тяжких ускладнень, високими показниками післяопераційних ускладнень і летальності при хірургічному їх лікуванні.

Переважає ураження людей молодого і середнього працездатного віку, високі показники первинної захворюваності й поширеності НВК і ХК, необхідність у довічному прийомі досить дорогих і не завжди достатньо ефективних фармакологічних препаратів, стійка інвалідизація хворих внаслідок хірургічного їх лікування, яке нерідко завершується формуванням постійних коло- або єюностом, обумовлюють соціальну значущість цих захворювань.

Численні епідеміологічні дослідження свідчать про неспинне зростання показників первинної захворюваності та поширеності НВК і ХК серед населення більшості цивілізованих країн світу. Так, в США первинна захворюваність населення на НВК за 10 років збільшилась в 3 рази і, за даними клініки Мейо, складає 15,0, в Данії – 9,5, в Ізраїлі – 6,9 на 100 тис. населення

в рік, а поширеність в США – 225,2, в Данії – 117, в Ізраїлі – 138,0 на 100 тис. населення. ХК з найбільшою частотою зустрічається у Великобританії, США, Німеччині, рідше – в Іспанії, Сицилії, Ізраїлі. У середньому показники захворюваності досягають 4-10 на 100 тис. населення в рік, а поширеність – 34-146 на 100 тис. населення.

За далеко не повними даними, в Україні показник первинної захворюваності на НВК складає 8-10 випадків у рік, поширеність – 28-117 на 100 тис. населення, а на ХК – 6-8 і 42-76 відповідно на 100 тис. населення.

**Неспецифічний виразковий коліт (НВК)** – хронічне дифузне прогресуюче запальне захворювання прямої та товстої кишок імунного генезу з первинним ураженням їх слизового шару з подальшим поширенням запального процесу на всі шари стінки кишки і можливим ураженням різних органів і систем (позакишкові прояви).

**Хвороба Крона (ХК)** – хронічне прогресуюче запальне захворювання будь-якого відділу шлунково-кишкового тракту (від порожнини рота до прямої кишки) імунного генезу сегментарного або полісегментарного характеру.

Захворювання починається з підслизового шару стінки ураженого органа з подальшим обов'язковим трансмуральним його розповсюдженням і, як результат, можливим розвитком стенозу ураженої ділянки шлунково-кишкового тракту, запальних інфільтратів, абсцесів черевної порожнини, внутрішньочеревних або зовнішніх нориць та інших ускладнень.

#### *Етіологія і патогенез*

На сьогодні НВК і ХК залишаються захворюваннями з невстановленою етіологією. Однак достовірно доведено, що це багатофакторні захворювання з генетичною схильністю, підтвердженням чому є чітко встановлений їх зв'язок з антигенами системи Human Leucocyte Antigens (HLA), яка складається з групи генів VI хромосоми. Підтвердженням генетичної природи ХНЗЗК є дослідження, проведені в шведських сім'ях, де є такі хворі, які свідчать про те, що ризик виникнення НВК і ХК серед інших членів сімей складає 24,7 %, а серед близнюків – 44,2 %.

Більшість дослідників вважає, що зміна особливостей харчування в нинішньому столітті є одним із важливих факторів значного зростання частоти НВК і ХК. Вони зустрічаються частіше в тих регіонах, де люди вживають мало природної їжі, а в основному використовують технологічно перероблені продукти харчування. Встановлено підвищену захворюваність на НВК і ХК у населення, в раціон якого значною мірою входять тверді жири (маргарин).

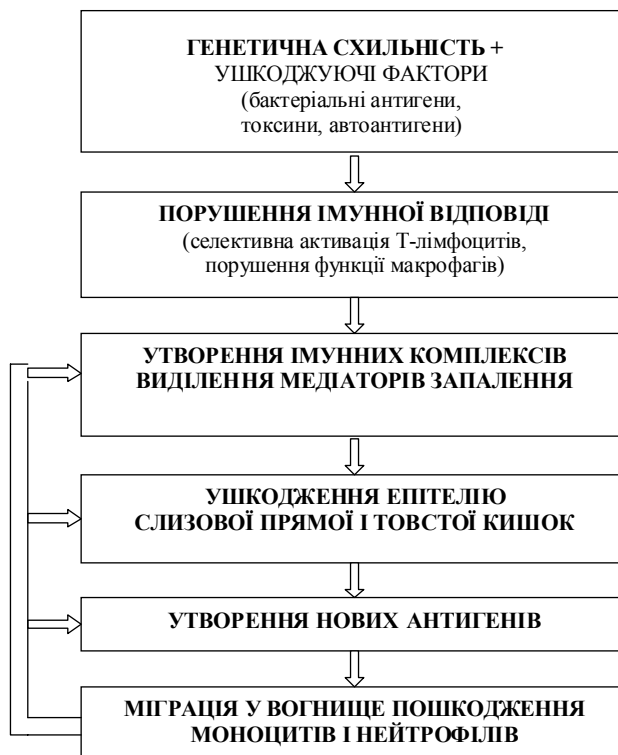
ХНЗЗК уражають переважно відділи кишечника, в яких наявні такі збудники, як *Campylobacter jejuni*, шигели, амеби, ієрсинії, мікобактерії та ін., звідки і виникла гіпотеза про інфекційну природу НВК і ХК. В останні роки було висловлено думку про те, що персистуюча вірусна інфекція може викликати пошкодження епітелію капілярів з розвитком васкулітів, ішемії і, як наслідок, запалення стінки кишки.

У роботах деяких зарубіжних авторів прийом жінками пероральних контрацептивних засобів розглядається як фактор ризику розвитку НВК та ХК (у 2-4 рази).

В осіб, які курять, ризик розвитку ХК в 1,8-4,2 раза більший; НВК, навпаки, частіше зустрічається серед людей, які ніколи не курили. Патогенетична роль нікотину при ХК гіпотетично зводиться до його вазоконстриктивної дії.

Отже, НВК і ХК – багатофакторні захворювання. Значущість кожного з наведених факторів ризику остаточно не доведено.

Провідна роль в розвитку запалення в стінці кишки відводиться імунологічним порушенням (рис. 6.21).



**Рис. 6.21.** Послідовність процесів, які обумовлюють розвиток неспецифічного імунного запалення з подальшою деструкцією кишкової стінки (за О.А. Білоусовою, 1999).

проліферації епітелію з країв закриваються виразкові дефекти, утворюються нові крипти. Клітинна інфільтрація стінки кишки підлягає частковому зворотному розвитку.

У фазу ремісії повного відновлення слизової оболонки не настає. Залишається помірна клітинна інфільтрація тканин (хронічний запальний процес).

Патоморфологічні зміни при НВК і ХК патоморфологічні процеси відзначаються широким спектром.

При НВК вони відображають активність процесу і його наслідки. Гістологічно можна виділити 3 фази: активного коліту, зворотного розвитку, ремісії. Кореляція між клінічним перебігом захворювання і гістологічними даними відзначається не завжди. В активну фазу НВК характеризується вираженою гіперемією слизової оболонки, щільною клітинною інфільтрацією стромы слизової оболонки (плазматичні клітини, мононуклеарні гранулоцити), порушенням будови крипт, виразковими ураженнями, мікроабсцесами й ін. На слизовій оболонці утворюються гіперпластичні лімфоїдні поліпи.

У фазу зворотного розвитку процесу за рахунок

У клінічній практиці існує триступенева оцінка запальної активності захворювання: неактивний НВК – I ступінь; помірної активності – II ступінь; з вираженою активністю – III ступінь.

При ХК макроскопічні зміни в кишечнику характеризуються переривчастим поширенням запальних і виразкових уражень (сегментарний або полісегментарний характер ураження). Запальний процес звичайно починається з підслизового шару, внаслідок чого на початку захворювання слизова оболонка є малозміненою. У подальшому в запальний процес втягуються всі шари стінки кишки, тобто запалення має трансмуральний характер, причому глибші шари можуть уражатись більшою мірою. Нерідко запалення супроводжується утворенням гранульом, які виявляються у 40-45 % хворих, а їх відсутність не виключає ХК.

Поширеність процесу може коливатися від декількох сантиметрів до 1 м і більше (частіше до 30 см).

Ранні морфологічні зміни при ХК включають невеликі ерозивні дефекти, обмежені слизовою оболонкою з вузькою смужкою гіперемії, – афти. Слизова навколо афт запально не змінена, а злегка набрякла, із збереженими складками. Відзначається значний набряк підслизового та слизового шарів стінки ураженого органа, втрачаються чи стають менш рельєфними складки. Поєднання вузьких поздовжніх виразкових уражень з набряком слизової і підслизового шару утворює характерну поверхню (рельєф у вигляді “бруківки”). Глибокі щілиноподібні виразки нерідко перетворюються в нориці, внутрішні або зовнішні абсцеси. Набряк підслизового шару з часом призводить до фіброзу і стенозування кишки.

Гранульоми прийнято вважати патогномонічною ознакою ХК, хоча виявляються вони приблизно у 40 % хворих.

Активний коліт при ХК проявляється наявністю зміненої слизової оболонки, її гіперемією, підвищеною ранимістю (контактна кровоточивість), зникненням складчастості слизової оболонки; рельєф слизової стає зернистим, з мілкими плоскими вузликами. Потім з'являються ерозії, виразки з підритими краями слизової. Острівки слизової оболонки, які залишаються між виразками, утворюють псевдополіпи.

У період ремісії ХК повного відновлення (*restitutio ad interum*) слизової оболонки не настає, залишається грубий її рельєф із втратою складчастості, блідістю, розвитком поліпів. При великих термінах захворювання товста кишка укорочується.

### *К л а с и ф і к а ц і я*

Сучасна класифікація НВК містить відомості про клінічний перебіг захворювання і відображає поширеність процесу. Згідно неї розрізняють НВК:

- за характером клінічного перебігу: гострий, гострий блискавичний (фульмінантний), хронічний рецидивний, хронічний безперервний;
- за ступенем важкості: легкий, середньої важкості, важкий;
- за поширеністю процесу: проктит, проктосигмоїдит, лівобічний коліт, тотальний коліт.



Згідно з класифікацією D.B. Sacher, ХК розрізняють:

- за локалізацією: ілеїт, коліт, ілеоколіт;
- за клінічними проявами: запальна форма, форми з переважно фіброзними змінами, пенетруючі форми з утворенням нориць, інфільтратів, абсцесів.

Ступінь важкості перебігу ХК визначається за індексом Беста – CDAI, який передбачає ряд критеріїв (кількість випорожнень, інтенсивність болю в животі, позакишкові прояви, загальний стан, наявність інфільтрату в черевній порожнині, дефіцит маси тіла й ін.). В період ремісії CDAI < 150, при легкому ступені тяжкості CDAI > 250, при середній 250 < CDAI < 350, при важкій CDAI > 350.

#### *Клінічна симптоматика*

##### *Клінічна симптоматика неспецифічного виразкового коліту.*

Клініка НВК залежить від поширеності процесу і ступеня його важкості, наявності позакишкових проявів. Майже завжди захворювання починається з прямої кишки, поширюючись на сигмоподібну й інші відділи товстої кишки. Тотальне ураження прямої кишки відзначається у 40 % хворих. У 40 % пацієнтів у момент встановлення діагнозу виявляється лівосторонній коліт, у 20 % із яких процес поширюється на поперечно-ободову або на всю товсту кишку (панколіт).

Найбільш частим симптомом захворювання є виділення крові з прямої кишки (з калом, у суміші із слизом, гноем чи в чистому вигляді).

Другим важливим симптомом НВК є часте випорожнення кишечника в невеликому об'ємі (8-10 разів на добу в 70 % хворих, 12-20 разів – у 10 %). Інколи при дефекації виділяються лише кров і гній, змішані із слизом. Деякі хворі скаржаться на постійні позиви на дефекацію і відчуття неповного звільнення кишечника.

Маса тіла зменшується рідко, як правило у хворих з тяжким перебігом НВК.

Біль в животі з'являється у 50 % хворих. Він локалізується в лівій здухвинній, при тотальному ураженні – в епігастральній ділянці, інколи має дифузний характер, локалізуючись у всіх відділах живота.

Тривалий перебіг НВК викликає у значної частини хворих (як і при ХК) вторинні психічні розлади (депресія, анорексія, поганий настрій та ін.).

Виділяють 3 стадії активності захворювання (активна, зворотного розвитку, ремісії) і 3 ступені його важкості. При легкому перебізі НВК два основних симптоми захворювання – кровотеча і діарея – не виражені, хворі, як правило, не втрачають працездатності.

При середньоважкій формі захворювання клінічна симптоматика досить виражена уже при першій атаці. Частота випорожнень з постійними домішками крові досягає 5-8 разів на добу. Біль в животі переймоподібний, посилюється перед дефекацією. Спостерігаються субфебрильна температура тіла, зниження працездатності. Цій стадії властиві позакишкові прояви (артрити, вузлова еритема й ін.).

Важкі форми характеризуються лихоманкою, профузною діареєю, значними кровотечами при позивах і дефекації (“кров’янистий пронос”), анемією, високою температурою тіла, тахікардією, втратою маси тіла. Розвиваються важкі ускладнення (токсичний мегаколон, перфорація кишки тощо), які вимагають хірургічного лікування.

Допоміжним параметром активності процесу є лабораторні показники (збільшена ШОЕ, лейкоцитоз, анемія).

Клінічний перебіг НВК у 90 % хворих має інтермітуючий характер, йому властива зміна фаз загострень і ремісій. У 5-15 % хворих захворювання має практично постійний хронічний характер, при якому не вдається досягти повної клінічної й ендоскопічної ремісії. Третім варіантом, який частіше зустрічається при першій клінічній маніфестації НВК, є фульмінантний перебіг захворювання (гострий, блискавичний).

Сучасні методи фармакотерапії є ефективними у 85 % хворих з легкою і середньоважкою формами НВК.

Підтримуюча терапія саліцилатами дозволяє зберегти тривалу ремісію у 70 % хворих. Причиною рецидивів можна вважати вірусну (цитомегаловірус, ентеровіруси) або бактеріальну (*Clostridium difficile*, мікоплазми) інфекцію. Їх розвитку сприяють лікарські засоби (антибіотики, саліцилати, нестероїдні гормони), при яких через 24-48 годин може виникнути рецидив.

#### *Клінічна симптоматика хвороби Крона.*

Клінічна картина захворювання вперше описана Кроном у 1932 році.

Найбільш частими клінічними симптомами захворювання є біль в животі, діарея, випорожнення з домішками крові, лихоманка, втрата маси тіла.

У 86 % хворих при загостренні ХК відзначається помірний або сильний біль в животі, частіше в правій здухвинній ділянці (термінальний відділ клубової кишки уражається більш як у 70 % хворих). Причинами болю можуть бути утворення норичь і абсцесів, прогресуюча хронічна кишкова непрохідність.

Помірна діарея виникає у 2-3 % пацієнтів при загостренні захворювання (неоформлений, рідкий кал з домішками слизу і крові до 5 разів на добу, часто виникає після прийому їжі і вночі).

Виділення крові з калом спостерігаються менш ніж у 1/3 хворих.

Лихоманка при ХК свідчить про розповсюдженість процесу на глибокі шари стінки кишки і виникнення ускладнень.

Важливим симптомом є втрата маси тіла, причина якої – порушення харчування внаслідок болю в животі, втрати апетиту, нудоти, депресивного стану. В 40 % дітей відзначається відставання в рості, що нерідко є першим проявом захворювання.

При періодичному болю в животі і діареї на початкових етапах ХК інтерпритується як синдром подразненої товстої кишки. Позакишкові прояви (ураження суглобів, анемія, відставання дітей в рості й ін.) можуть на початку захворювання виступати на передній план.

Ураження верхніх відділів шлунково-кишкового тракту зустрічається лише у 5 % хворих. Хворі скаржаться на нудоту, блювання, біль в епігастральній ділянці. Частіше уражаються препілоричний відділ шлунка і низхідний відділ дванадцятипалої кишки (афти, щілиноподібні виразки, зони стенозування).

Клінічний перебіг ХК не передбачуваний, характеризується прогресуванням симптомів та зміною періодів ремісії періодами рецидивів.

У міру прогресування процес поширюється на все нові відділи кишечника. У 20 % пацієнтів відмічається безперервне загострення захворювання. Разом із тим, майже у 45 % хворих ХК протягом 10-15 років може мати безсимптомний перебіг.

Основними ознаками несприятливого прогнозу при ХК є початок хвороби у ранньому віці (до 25 років), локалізація запально-інфільтративних змін в періанальній ділянці, ремісії, які тривають менше 6 місяців.

Протягом 10 років після встановлення діагнозу 55 % хворим виконуються оперативні втручання, частіше при ураженні термінального відділу клубової кишки. Більш як у 50 % хворих виявляються періанальні ускладнення, у 1/3 хворих утворюються фістули. Сприяють рецидивам ХК перенесені гастроентерити, інфекція дихальних шляхів, підвищені психічні навантаження.

Ускладнення і позакишкові прояви НВК і ХК є наслідком основного захворювання або результатом побічної дії лікарських препаратів. Позакишкові прояви НВК і ХК зустрічаються у 50-60 % хворих, у 25 % із них виникає декілька захворювань чи ускладнень. Їх патогенез вивчено недостатньо. Більшість із них має автоімунне походження і значною мірою є показником активності запального процесу, а динаміка їх розвитку після оперативних втручань – критерієм їх радикальності і своєчасності виконання.

Умовно позакишкові прояви НВК і ХК поділяють на 3 групи.

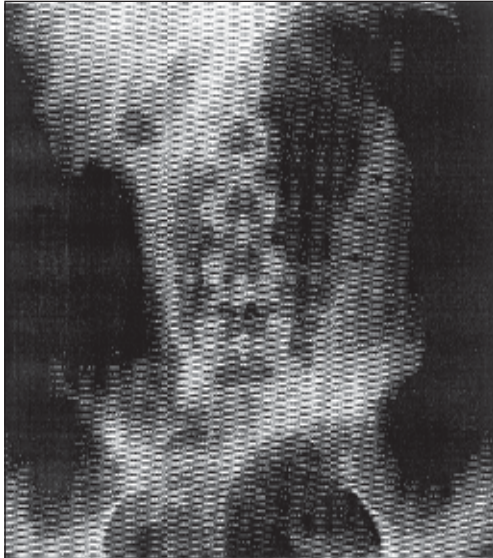Група А – ускладнення, пов'язані з основним патологічним процесом в кишечнику, які клінічно проявляються відповідно до ступеня активності основного захворювання. До них відносять ураження печінки (первинний склерозуючий холангіт, гепатит, цироз печінки, холангіокарцинома), шкіри (вузлова еритема, гангренозна піодермія, псоріаз, вузликовий панартеріїт), суглобів (моно- і поліартрити, сокроілеїт, анкілозуючий спондиліт), очей (склерити, увеїти).

Група Б – ускладнення як наслідки основного захворювання, патофізіологічно обумовлені зміною функції кишечника (симптом мальабсорбції, жовчнокам'яна, сечокам'яна хвороби).

Група С – ускладнення, пов'язані з основним захворюванням, і супровідні захворювання (остеохондроз, амілоїдоз нирок та ін.).

Серед ускладнень НВК і ХК найбільш важкими та прогностично небезпечними є кишкові (токсичний мегаколон, кишкова кровотеча, перфорація, стриктури, стенози, запальні інфільтрати стінки кишки, карцинома тощо).

Токсичний мегаколон проявляється дилатацією товстої кишки і токсичним станом при тяжкому перебізі захворювання. При обстеженні хворих



**Рис. 6.22.** Токсична дилатація товстої кишки у хворого на неспецифічний виразковий коліт. Оглядова рентгенограма черевної порожнини.

виявляються метеоризм, дефанс, зникнення перистальтичних шумів. Вирішальне значення для діагностики має оглядове рентгенологічне дослідження черевної порожнини. У положенні хворого лежачи на спині виявляється значне розширення товстої (перш за все поперечно-ободової) кишки, діаметр якої досягає 10-16 см (рис. 6.22).

Про інтоксикацію свідчать підвищення температури тіла більше 38,5 °С, тахікардія понад 120 уд./хв, лейкоцитоз, анемія та ін.

Дилатація товстої кишки є наслідком тяжкого трансмурального запалення з утворенням глибоких виразок, паралічем м'язових клітин. При НВК токсичний мегаколон розвивається у 16-22 % пацієнтів, при ХК – у 2-6,4 %. У більшості таких хворих відзначається панколіт. Сприяють розвитку токсичного

мегаколону діагностичні маніпуляції, в тому числі іригоскопія (-графія), фіброколоноскопія, які слід проводити лише за абсолютними показаннями, а також прийом деяких медикаментів (антихолінергічні препарати, лоперамід, препарати опію), які посилюють порушення скоротливої функції кишки.

Немає жодної ефективної схеми лікування цього важкого ускладнення НВК і ХК, яке необхідно проводити за участю гастроентеролога (терапевта) і хірурга. Якщо впродовж 24 год (не пізніше 72 год – “золотий час” токсичного мегаколону) лікування не ефективне, показана операція колектомія (важливо до розвитку перфорації кишки).

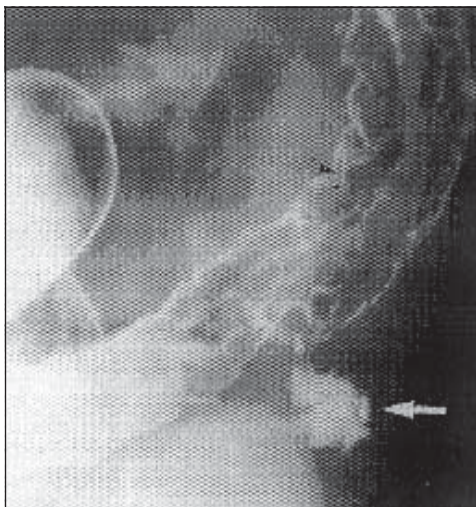
Встановлення діагнозу токсичного мегаколону передбачає повну відмову від перорального прийому медикаментів. Парентерально слід призначати глюкокортикоїди, проводити боротьбу з дегідратацією, гіпопротеїнемією, анемією, електролітними порушеннями та ін.

Перфорація кишки при НВК і ХК може виникнути в будь-якому відділі і бути першим проявом ХК. Головними ознаками є раптове посилення болю в животі і наявність вільного газу в черевній порожнині при оглядовій рентгеноскопії в положенні хворого стоячи або лежачи на лівому боці. Клінічно перфорація може мати і малосимптомний характер.

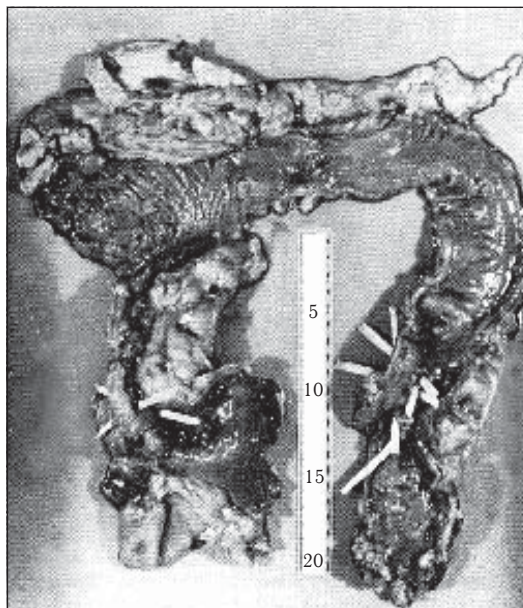
Нориці – наслідок трансмурального розповсюдження запалення чи виразок в оточуючі органи або тканини (рис. 6.23, 6.24).

Клінічно нориці розрізняють зовнішні і внутрішньочеревні. Вони проявляються по-різному залежно від фази захворювання. Факультативними ознаками





**Рис. 6.23.** Кишково-міхурова нориця у хворого на хворобу Крона. Іригограма.

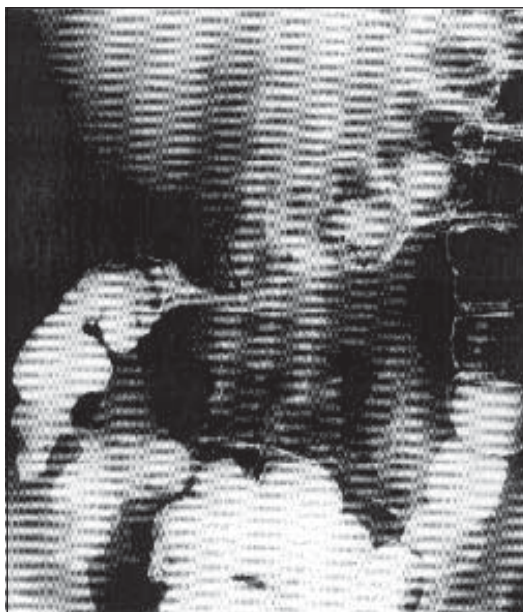

**Рис. 6.24.** Макропрепарат видаленої товстої кишки з приводу хвороби Крона. Множинні нориці відзначено гумовими трубками.

є рецидиви лихоманки, поява резистентності передньої черевної стінки. У діагностиці нориць провідне місце займають УЗД, КТ, рентгенологічне дослідження тонкої кишки; для діагностики періанальних нориць найбільш доцільно виконати фістулографію, МРТ і ендосонографію прямої кишки.

Абсцеси частіше є наслідком утворення внутрішніх нориць, перфорації кишки. Біль, лихоманка бувають не завжди. Провідною в діагностиці є КТ.

Стриктури, стенози виявляються у 30-50 % хворих на ХК і у 7-11 % хворих на НВК. Обструкція частіше виникає при ураженні тонкої кишки (35 %). Вона є результатом набряку або фіброзних змін в стінці кишки. При наданні кишечнику функціонального спокою і прийомі медикаментів ці ускладнення в ряді випадків можуть регресувати. Однак з часом розвиваються стриктури (рис. 6.25). Слід па-



**Рис. 6.25.** Стриктури висхідного відділу товстої кишки при хворобі Крона. Іригограма.



м'ятати, що за стриктурою може приховуватись карцинома, однозначних рентгенологічних і ендоскопічних диференційно-діагностичних критеріїв якої не існує. Навіть гістологічне дослідження біоптатів може не дати позитивних результатів. Імітувати обструкцію можуть абсцеси, інфільтрати, спайки, інвагінація й ін. Клінічні ознаки обструкції залежать від локалізації і ступеня проявів кишкової непрохідності (часткова, повна).

НВК і ХК слід розглядати, згідно з номенклатурою ВООЗ, як передракові захворювання через реальну загрозу переродження їх в рак (до 1 %). Злоякісні пухлини, асоційовані з НВК і ХК, в більшості випадків представлені карциномами прямої та товстої кишок.

#### *Лабораторні та інструментальні методи діагностики*

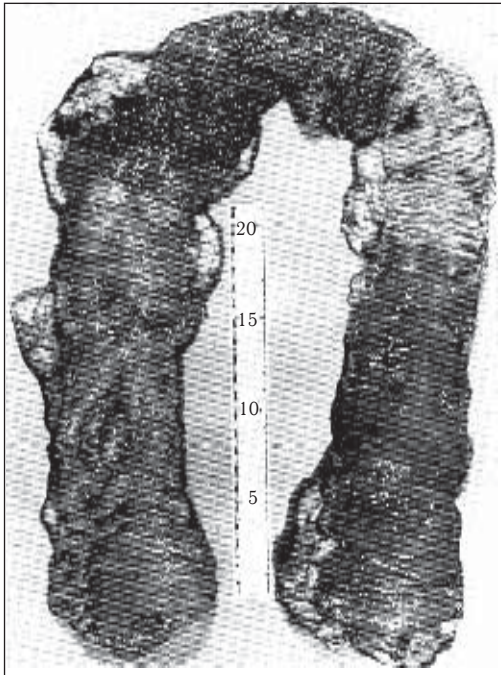
Шлях до встановлення діагнозу НВК та ХК тривалий і складний. Від початку захворювання на НВК до встановлення діагнозу проходить до 6 міс., а на ХК – до 12-16 міс. Лише в 50 % хворих на ХК і 18 % хворих на НВК діагноз встановлюють в перші 10 днів захворювання.

Для первинної діагностики цих захворювань в даний час використовуються ендоскопія з прицільною біопсією, ультразвукове, рентгенологічне, лабораторне, бактеріологічне дослідження.

Ендоскопічне дослідження верхніх і нижніх відділів шлунково-кишкового тракту (ректороманоскопія, фіброгастроскопія, фіброколоноскопія) при НВК і ХК дозволяє визначити стан слизової оболонки органа, оцінити поширеність процесу, взяти біопсію, виконати лікувальні процедури (зупинити кровотечу, видалити поліпи, провести дилатацію кишки).

При НВК першими ендоскопічними ознаками можуть бути набряк, гіперемія слизової, поява грануляцій на її поверхні, відсутність судинного малюнка. Слизова оболонка легко ранима, кровоточить. Виразки на фоні запально зміненої слизової оболонки покриті фібрином, гнійним ексудатом. Кровоточивість в подальшому стає дифузною, по краях виразок формуються запальні поліпи (при великих розмірах нагадують рак). Судинний малюнок зникає, втрачається гаустрація кишки (вигляд трубки). Розвиваються запальні стриктури, стенози. При тяжких загостреннях слизова оболонка буває усіяною запальними поліпами з “містками” слизової. Численні виразки, значна кровоточивість характерні для важкого перебігу захворювання.

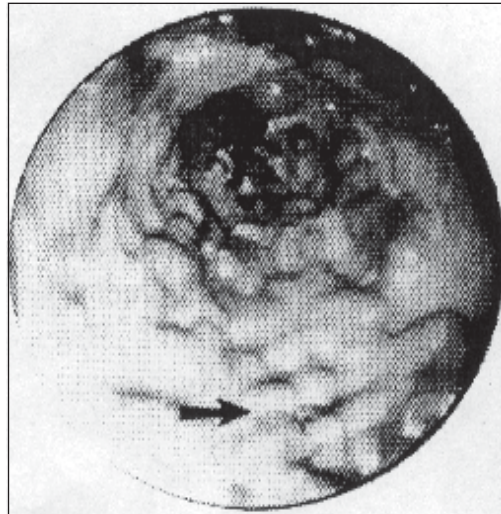
Колоноскопія (ілеоколоноскопія) з дослідженням термінального відділу клубової кишки при ХК дозволяє виявити сегментарність ураження, чергування здорових і уражених ділянок слизової (рис. 6.26). Найбільш ранньою структурою при ХК є афти до 4 мм в діаметрі, які потім перетворюються у лінійні виразки, або виразки-тріщини, поширені майже на всю стінку кишки (рис. 6.27), виразки переплетеної форми на фоні незміненої слизової оболонки. При ураженні підслизового шару виявляється симптом “бруківки” (набряк слизової з виразками) (рис. 6.28). У подальшому – ділянки стенозування. Виразки збільшуються, зливаються і стають поздовжніми (“доріжка з



**Рис. 6.26.** Хвороба Крона товстої кишки з типовим сегментарним ураженням. Макропрепарат.



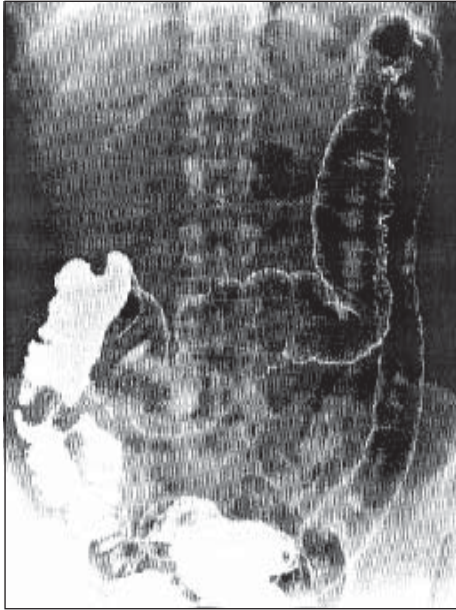**Рис. 6.27.** Виразка-тріщина на всю товщину стінки кишки. Мікропрепарат ділянки клубової кишки.



**Рис. 6.28.** Хвороба Крона, симптом "бруківки". Ендоскопічне дослідження.

виразок"), кровоточать. У період ремісії при легкому перебізі ХК ці ознаки можуть зникати повністю, в тяжких випадках виявляються "запальні поліпи", "місточки" із слизової оболонки, стриктури, втрата гаустр.

Традиційні рентгенологічні методи зберегли своє значення в діагностиці ускладнень НВК і ХК. Оглядове дослідження черевної порожнини проводиться з метою виявлення вільного газу в черевній порожнині як ознаки перфорації кишки, діагностики токсичного мегаколону і кишкової непрохідності. Іригоскопія й іригографія дозволяють визначити ширину кишки, наявність гаустрації, її контури, а також зміни слизової оболонки. Ентероклізма за Селліном є оптимальним методом рентгенодіагностики захворювань тонкої кишки (двофазна методика, при якій після введення суспензії барію застосовується метилцелюльоза).



**Рис. 6.29.** Неспецифічний виразковий коліт, симптом “водостічної труби”. Ригідограма.

При НВК проведення рентгенологічного дослідження товстої кишки з метою первинної діагностики не показано. При цьому захворюванні ураження обмежується слизовою оболонкою і не розповсюджується глибше м'язової пластинки (*muscularis mucosa*). Ранні ознаки ураження слизової (гіперемія, набряк) за допомогою рентгенологічного дослідження не виявляються. Складки слизового шару кишки розширюються, гаустри згладжуються, еластичність кишки зменшується. Товста кишка набуває вигляду водостічної труби (рис. 6.29). У подальшому виникають виразки, контури кишки набувають зубчатого вигляду. У фазу ремісії у 10-20 % пацієнтів через ураження м'язового шару виникають фібрози і рубцеві зміни в стінці кишки та її вкорочення. Кишка може нагадувати трубку (курильну трубку).

При ХК найбільш ранньою рентгенологічною ознакою є афтозні, а в подальшому ерозивні і виразкові ураження, що виявляються як крапкоподібні накопичення барію, обмежені валиком набряку. В розгорнуту фазу захворювання з'являються обширні лінійні і поперечні виразки, які утворюють рельєф слизової у вигляді бруківки. Спостерігається стенозування кишки. У фазу ремісії виявляються псевдодивертикули, як правило на протилежній від брижі стінці кишки, які виникають в результаті запалення. У пізні стадії захворювання спостерігаються деформації тонкої і товстої кишок: уражені відділи кишки стають нерухливими, виявляються стенози (до 3-5 мм), причому ділянки стенозу і дилатації можуть чергуватись. Характерним є феномен дистанції – потовщення стінки кишки.

При формуванні ускладнень виявляються спайки, деформації, нориці, пухлиноподібні інфільтрати, стриктури, розвивається карцинома.

УЗД (трансабдомінальне, трансректальне) дозволяє отримати дані про наявність інтрамурального поширення запального процесу, локалізацію ураження, наявність нориць, абсцесів, ділянок стенозу і пухлиноподібних інфільтратів.

Мікробіологічні дослідження дають можливість диференціювати ХК і НВК з проктитами, ентеритами, колітами іншої етіології.

Із лабораторних показників для визначення активності запалення провідне значення мають ШОЕ, рівень С-реактивного білка, вміст лейкоцитів, тромбоцитів, гемоглобіну, гематокрит, вміст сироваткового заліза і феритину, білка і його фракцій.

### *Диференційний діагноз*

Численні запальні захворювання кишечника за клінічними проявами, даними лабораторних, ендоскопічних, рентгенологічних, гістологічних досліджень схожі на НВК та ХК.

На перший погляд, є ряд ендоскопічних, ультразвукових, рентгенологічних і клінічних ознак, характерних як для НВК, так і для ХК. Однак цей висновок не відповідає дійсності через те, що немає жодної патогномічної ознаки, яка б зустрічалась при одному і була відсутня при іншому захворюванні. У 10 % взагалі неможливо віддиференціювати ці дві хвороби. Первинний діагноз ХК встановлюється лише в 53 % випадків, НВК – у 80 % пацієнтів (табл. 6.1).

Багато симптомів, які властиві НВК, зустрічаються й при інших дифузних запальних ураженнях товстої кишки.

Для специфічних колітів, які спричинені сальмонелами, шигелами, амебами, клостридіями, ієрсиніями, характерними є біль в животі, часті випорожнення, виділення крові з калом та ін. Вирішальну роль у диференційній діагностиці відіграє бактеріологічне дослідження копрокультури.

Ішемічний коліт розвивається, як правило, у людей похилого віку із серцево-судинними захворюваннями, атеросклерозом, діабетом. Коліт має сегментарний характер, йому властиві виражені больовий та діарейний синдроми, ніколи не досягає такого ступеня тяжкості, як при НВК.

Променевий коліт виявляється у пацієнтів, які в анамнезі мають радіаційне опромінення.

Медикаментозний коліт виникає після довготривалого застосування антибіотиків, оральних контрацептивів, препаратів дигіталісу, нестероїдних проти-запальних засобів.

Колоректальний рак за клінічними проявами може бути подібним до НВК, ХК. Ендоскопічне обстеження та результати біопсії є вирішальними у встановленні діагнозу.

*Таблиця 6.1*

#### **Основні критерії диференційної діагностики НВК і ХК**

<b>Ознаки</b>	<b>НВК</b>	<b>ХК</b>
<b>I. Клінічні</b>		
1. Біль в животі	Рідко, перед випорожненнями кишечника	Часто, нерідко досить тривалий і помірний
2. Локалізація болю	У лівій здухвинній ділянці	Частіше в правій здухвинній ділянці або внизу живота
3. Частота випорожнень	До 10-12 разів на добу	2-5 разів на добу
4. Кишкова кровотеча	Часто	Частіше “прихована кров”, у термінальній стадії можлива кишкова кровотеча
5. Стан харчування	Нормальне	Знижене
6. Ураження анальної ділянки	Рідко	Часто (нориці, інфільтрати, стенози)



Продовження таблиці 6.1

<b>II. Гістоморфологічні</b>	Щільна клітинна інфільтрація стромы слизової оболонки (гранулоцити, плазматичні клітини), мікроабсцеси, криптити, рідко гранульоми з багатоядерних гігантських клітин	Гістологічні зміни виявляються у всіх шарах органа. Чітко виділяються здорові й уражені ділянки. Наявність у 40-60 % хворих гранульом із гістіоцитарних клітин
<b>III. Ендоскопічні</b> 1. Локалізація і поширеність процесу  2. Ураження прямої кишки 3. Стан слизової оболонки  4. Загальний вигляд органа	Запальні тотальні зміни в межах слизової оболонки, які в більшості випадків починаються з прямої або товстої кишки  У 90-96 % випадків  Набряк, гіперемія, контактна кровоточивість слизової, наявність плоских зливних виразок на фоні запально зміненої слизової, її зернистість, наявність псевдополіпів, втрата гаустрації  Укорочення товстої кишки, втрата гаустр, обмежені, концентричного характеру стриктури	Будь-який відділ шлунково-кишкового тракту, частіше термінальний відділ клубової кишки (80 %), має сегментарний або полісегментарний характер У 20-40 % випадків  Наявність афт, виразок на фоні здорової слизової оболонки, лінійні виразки на тлі трансмуральної інфільтрації стінки ураженого органа (рельєф бруківки)  Зменшення внутрішнього діаметра кишки, ділянки стенозування, дилатації
<b>IV. Рентгенологічні</b> 1. Локалізація хвороби  2. Стан слизової оболонки  3. Загальний вигляд зони ураження  4. Наявність ускладнень	Пряма і товста кишки  Розширення складок, зникнення гаустр, множинні виразки, наявність псевдополіпів, зубчатий вигляд контурів кишки  Фіброз, рубцювання, укорочення товстої кишки, вигляд курильної трубки (без гаустр, укорочена) в термінальну стадію, феномен дистанції (потовщення стінки кишки)  Не характерно	Сегментарне ураження, будь-якого відділу шлунково-кишкового тракту Наявність афт, ерозій, лінійних виразок в пізній стадії – поздовжніх, які на фоні інфільтрації стінки органа створюють рельєф бруківки, псевдополіпи Деформація ураженого органа, його нерухомість, стенозування, дилатація  Характерно (стенози, дилатація, нориці, інфільтрати)



*Лікувальна тактика та вибір методу лікування*

Сучасна стратегія консервативної терапії НВК і ХК передбачає комплексний вплив на всі ланки патогенезу захворювань, що і дозволило в останнє десятиріччя досягти значних успіхів у лікуванні хворих за рахунок застосування наявних в арсеналі лікаря базисних препаратів (препаратів 5-ацетилсаліцилової кислоти (5 АСК), глюкокортикоїдів), а також препаратів резерву (імунодепресантів).

Схема фармакотерапії НВК і ХК передбачає призначення таких груп препаратів:

I. Базисні препарати:

1. Препарати 5-АСК: сульфосалазин, месалазин – S- та L- форми (олсалазин, салофальк, мезакол), месаламін (пентаса).

2. Глюкокортикоїди: преднізолон, гідрокортизон, а також нові глюкокортикоїди з малою біодоступністю – будесонід, буденофальк, бутометазон, флутиказон.

II. Препарати резерву – імуносупресори:

1. Неселективні: азатиоприн, 6-меркаптопурин, метатриксат.

2. Селективні: циклоспорин А (сандимум).

III. Нова стратегія в лікуванні НВК і ХК:

1. Антицитокіни. 2. Рекомбінантні ІЛ10. 3. Антитіла до TNF (імоксиклаб, ремікейд) та ін.

IV. Допоміжна терапія: парентеральне харчування, детоксикація, ферменти, десенсибілізуюча, седативна терапія, плазмочитоферез, сорбційні методи, пробіотики.

На зміну синтезованому ще в 1946 році сульфосалазину, який під впливом бактеріальних редуктаз розщеплюється в кишечнику зі звільненням 5-АСК (месалазину) і сульфапіридину, з'явилися препарати 5-АСК без сульфаніламідів із повільним звільненням у термінальному відділі клубової (до 25 %) і товстій (до 75 %) кишках.

У клінічній практиці в нашій країні найбільше поширення одержав препарат 5-АСК – “Салофальк” (фірма “Dr. Phalk-Farma”, Німеччина), який використовується сьогодні більш ніж у 50 країнах світу (з 1984 року) в дозі 4-6 г на добу.

Останнім часом на фармакологічному ринку з'явився “Месаламін” (“Пентаса”) – препарат із мікрогранульованою структурою і повільним звільненням 5-АСК із етилцелюлозної плівки у всіх відділах кишечника, починаючи з дванадцятипалої кишки, що дозволяє успішно використовувати його при будь-якій локалізації ХК.

Дуже важливо, що більшість препаратів 5-АСК застосовується не тільки перорально, але й у вигляді мікроклізм, свічок, що ефективніше при лівосторонній локалізації процесу в товстій і прямій кишках.

До базисних препаратів відносяться і глюкокортикоїди, які використовуються для лікування середньотяжких і тяжких форм захворювання, токсичної дилатації товстої кишки. Найбільш широко застосовуваними препаратами

продовжують залишатися такі системні глюкокортикоїди, як преднізолон (50-60 мг/добу), гідрокортизон (мікроклізми по 125 мг, внутрішньовенно 300-500 мг/добу, частіше по 125 мг через 6 годин). В останні роки синтезовано нові глюкокортикоїди з малою біодоступністю (потрапивши в систему кровообігу, на 95 % метаболізуються, у зв'язку з чим вони мають менше побічних ефектів), так звані топічні глюкокортикоїди, зокрема бутометазон, буденофальк, флутиказон.

Для лікування хворих, резистентних до препаратів 5-АСК і глюкокортикоїдів, у клінічній практиці успішно використовуються препарати резерву – імунодепресанти (азатиоприн, азофальк, 6-меркаптопурин, метатриксат, циклоспорин А – сандимум (широко застосовується в трансплантології), які пригнічують продукцію медіаторів запалення – цитокінів і стимулюють вироблення Т-регуляторних лімфоцитів.

В останні роки новим напрямком в лікуванні НВК і ХК є антицитокінова стратегія (блокують окремі цитокіни – медіатори запалення). З цією метою використовуються рекомбінантні інтерлейкіни (IL-10 – інгібітор протизапальних інтерлейкінів IL-1 і IL-12), рекомбінантний  $\alpha$ -інтерферон-реаферон (1-2 млн од. 3 рази на тиждень), антитіла до туморнекротизуючого чинника (ремікейд – імоксиклаб). Ефективними є пробіотики – живі мікроорганізми, що сприяють нормалізації складу кишкової мікрофлори, знищенню патогенних мікроорганізмів. Успішно в лікуванні ХНЗК застосовуються баротерапія, ембріональна клітинна терапія.

Вибір способу терапії залежить від фази перебігу, локалізації та ступеня тяжкості ХК. Дистальні коліти лікують ректальними формами препаратів (свічки, клізми), термінальні ілеїти і правобічні коліти – пероральними (таблетки, капсули), а тотальні коліти – комбінацією ректальних та пероральних форм.

Лікування загострень:

1. Легкий ступінь:
  - а) салофальк – 4 г/добу протягом 3-х тижнів;
  - б) будесонід – 9 мг/добу протягом 4-6 тижнів, потім 3 мг/добу – 2 тижні.
2. Середній ступінь:
  - а) салофальк – 4-6 г/добу до настання клінічної ремісії (мінімум 21 день);
  - б) будесонід – 9 мг/добу впродовж 4-8 тижнів, потім 3 мг/добу – 2 тижні;
  - в) преднізолон – 60 мг/добу протягом 7 днів з подальшим щотижневим зниженням дози на 10 мг/добу або 6-метилпреднізолон – 60 мг/добу впродовж 7 днів внутрішньовенно.
3. Тяжкий ступінь:
  - а) салофальк – 6-8 г/добу до настання клінічної ремісії (мінімум 21 день);
  - б) преднізолон – 100 мг/добу впродовж 7 днів або 6-метилпреднізолон – 60 мг/добу протягом 7 днів внутрішньовенно, потім, в разі покращання, – щотижневе зниження дози на 10 мг/добу. При відсутності ефекту – застосування імуносупресорів протягом 3-6 місяців (циклоспорин А –

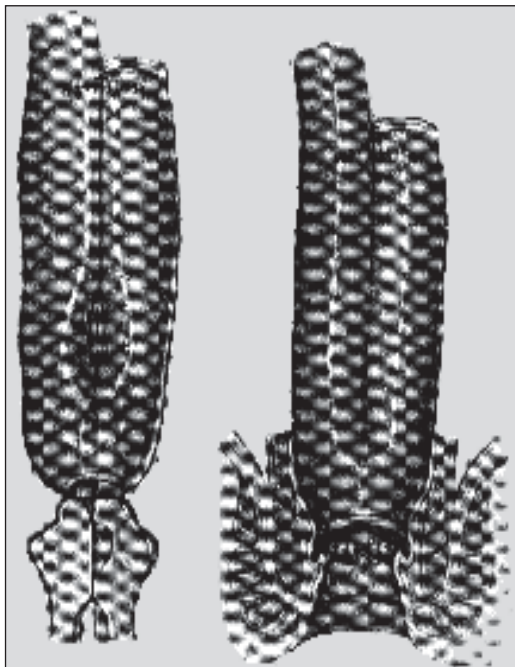
4-7 мг/кг/добу або 6-меркаптопурин – 1,5 мг/кг/добу, азатиоприн – 1-2,5 мг/кг/добу).

Для підтримання ремісії використовується салофальк – 2-2,5 г/добу протягом всього періоду ремісії.

Однак жоден з медикаментозних препаратів і навіть їх комплексне застосування не в змозі вирішити проблему консервативної терапії НВК і ХК. У 20 % пацієнтів не вдається стабілізувати перебіг захворювання і відмовитись від хірургічного лікування.

Хірургічне втручання з видаленням товстої і прямої кишок, тобто операція колпроктектомія, забезпечує виліковування хворого на НВК. Але необхідність постійного носіння калоприймача, його звільнення 4-8 разів на добу, що є важкою психологічною травмою, особливо для пацієнтів молодого і середнього віку, достатньо часто порушення функції сечового міхура, сексуальні розлади й інші негативні чинники істотно обмежили показання до цієї інвалідизуючої операції.

У даний час пріоритетною і стандартною стала операція колпроктектомія з формуванням S-, W-, J-подібного ілеоанального резервуара, що значно поліпшило долю хворих. Найбільш поширеним є J-подібний резервуар (рис. 6.30). Істотним недоліком операції формування ілеоанального резервуара є її ускладнення (стенози анастомозів, абсцеси, нориці, кишкова непрохідність, часті випорожнення), що диктує необхідність виконання лише в спеціалізованих клініках. Головною перевагою операції є відсутність стоми.



**Рис. 6.30.** Операція формування ілеоанального резервуара при неспецифічному виразковому коліті (схема).

Операція колектомія з ілеоректостомією не забезпечує повного виліковування хворих через реальну загрозу рецидиву НВК у куксі прямої кишки, розвитку карциноми (0,5-1 % у рік). При незначних змінах у прямій кишці, настійній вимозі хворого зазначена операція можлива.

Сучасна хірургічна тактика при ХК. При ХК в переважній більшості випадків (до 80 %) процес локалізується в термінальному відділі клубової кишки. Існує реальна загроза поширення процесу в інші відділи шлунково-кишкового тракту незалежно від того, чи був віддалений первинно уражений сегмент. Через 10 років від початку захворювання в 75 % пацієнтів відзначається одно-

часне ураження тонкої і товстої кишок. Рано або пізно усім хворим виконуються оперативні втручання. Водночас уже через рік після операції рецидив захворювання відзначається в 70 %, а через три – у 90 % пацієнтів, хоча клінічні прояви захворювання протягом перших п'яти років виникають лише в 45 % осіб.

Дослідження останніх десятиліть свідчать про те, що ніяка операція не спроможна попередити прогресування захворювання, як і жодний із використовуваних для лікування ХК препарат не здатний попередити рецидив захворювання. Це й обумовило формування в останні 20 років концепції, відповідно до котрої оперативні втручання при ХК показані лише в разі розвитку ускладнень (кишкова непрохідність, перфорація кишки, кровотеча, “симптомні” нориці, абсцеси, карцинома).

Слід зазначити і той факт, що частота повторних оперативних втручань не залежить від обсягу резекції кишки (“інтервал безпеки” відсутній). Тому сучасна хірургічна тактика передбачає економну резекцію сегмента кишки, що став причиною розвитку ускладнень.

Періанальні нориці при ХК мають сприятливий перебіг у більшості випадків, що обумовлює можливість тривалого консервативного їх лікування (без широкого розтину і висічення).

Показники летальності при сучасній хірургічній тактиці знизились від 25-32 до 6-8 %.

Завдяки запровадженню в клінічну практику сучасних технологій у хірургічному лікуванні НВК застосовуються лапароскопічні методи, що значно покращує результати медичної та соціальної реабілітації пацієнтів. Показаннями до їх використання може бути як субтотальне, тотальне, так і сегментарне ураження кишки.

Раціональна хірургічна тактика при НВК і ХК із застосуванням сучасних методик дозволяє підвищити питому вагу хворих із збереженням кишкової безперервності і пасажу кишкового вмісту, поліпшити безпосередні і віддалені результати хірургічного лікування цієї важкої категорії хворих.

### **Експертиза працездатності і реабілітація**

Тривалість тимчасової непрацездатності визначається характером хвороби, її тяжкістю, об'ємом операції.

Хворі, які перенесли невеликі за об'ємом операції (гемороїдектомія, поліпектомія, ліквідація тріщини), на 5-7 день можуть бути виписані для амбулаторного лікування, а через 2-3 тижні – приступити до роботи. Після операцій з приводу глибоких гострих парапроктитів, складних множинних нориць прямої кишки, НВК і ХК тривалість стаціонарного лікування становить 10-14 днів, амбулаторного – від 3 до 16 тижнів. З урахуванням професії та характеру хвороби пацієнти можуть бути тимчасово непрацездатними.

**Контрольні питання**

1. Анатомо-фізіологічні та функціональні особливості товстої і прямої кишок.
2. Клінічна симптоматика захворювань товстої і прямої кишок.
3. Методи лабораторної та інструментальної діагностики хвороб товстої і прямої кишок.
4. Доброякісні пухлини товстої кишки. Клінічні ознаки пухлин правої і лівої половин товстої кишки. Методи діагностики, лікувальна тактика. Методи радикальних і паліативних операцій.
5. Доброякісні пухлини прямої кишки. Класифікація. Клінічна симптоматика, методи діагностики і верифікації діагнозу. Лікувальна тактика. Принципи і методи хірургічного лікування.
6. Гострий та хронічний парапроктит. Класифікація. Клініка окремих форм. Інструментальна діагностика. Лікувальна тактика. Методи лікування.
7. Гостра та хронічна анальна тріщина. Причини, клінічні прояви. Методи діагностики. Консервативне та хірургічне лікування.
8. Геморой. Класифікація. Причини, клінічна симптоматика різних форм. Ускладнення. Діагностика, методи консервативного лікування. Показання до хірургічного лікування. Види оперативних втручань. Профілактика геморою.
9. Причини і механізми розвитку хронічних неспецифічних запальних захворювань кишечника.
10. Симптоматика і клінічний перебіг неспецифічного виразкового коліту і хвороби Крона.
11. Сучасні принципи консервативного і хірургічного лікування хронічних неспецифічних запальних захворювань кишечника.
12. Реабілітація хворих після операцій на товстій і прямій кишках.

**Література**

1. Балтайтис Ю.В. Неспецифический язвенный колит. – К.: Здоровье, 1990. – 173 с.
2. Белоусова Е.А. Патогенез и лечение воспалительных заболеваний кишечника: Современные представления // Врач. – 4.2000. 4. – С. 14-15.
3. Генри М., Свош М. Колопроктология и тазовое дно. – М., 1988. – 350 с.
4. Гребнев А.Л., Мягкова Л.П.. Болезни кишечника. – М.: Медицина, 1994. – 394 с.
5. Григорьева Г. Современное состояние проблемы неспецифического язвенного колита, болезни Крона // Врач. – 1999. – С. 7-10.
6. Масляк В.М. Практична проктологія. – Львів: Світ, 1993. – 149 с.
7. Ривкин В.Л., Бронштейн А.С., Файн С.Н. Руководство по колопроктологии. – М.: Медпрактика, 2001. – 300 с.
8. Ривкин В.Л., Дульцев Ю.В., Капуллер Л.Л. Геморрой и другие заболевания задне-проходного канала. – М.: Медицина, 1994. – 240 с.
9. Adler G. Morbus Crohn – Colitis ulcerosa. – Berlin, Heidelberg, New York, 1997. – 405 с.
10. Parks A. Submucouse hemorrhoidectomy. Proc. Roy. Soc. Med. – 1989. – 52. – P. 89-91.



## **Розділ 7. КИШКОВА НЕПРОХІДНІСТЬ**

### *Анатомо-фізіологічні дані*

**Кишкова непрохідність** є синдромом, що виникає при різних захворюваннях шлунково-кишкового тракту і проявляється порушеннями перистальтики та евакуаторної функції з морфологічними змінами ураженої частини кишки.

Тонка кишка – трубка, розміщена між пілоричним жомом і сліпою кишкою, її довжина – близько 4/5 всієї довжини шлунково-кишкового тракту. Загальна довжина тонкої кишки пропорційна росту людини (приблизно 160 % від довжини тіла). Тонка кишка ділиться на 3 частини: дванадцятипалу, порожню і здухвинну кишки.

Анатомія дванадцятипалої кишки викладена в розділі “Захворювання шлунка і дванадцятипалої кишки”.

Порожня кишка – проксимальна (оральна) ділянка тонкої кишки, складає приблизно 40 % загальної довжини. Цей відділ тонкої кишки має найбільший діаметр, товстішу стінку, більш виражені циркулярні складки слизової. Брижа порожньої кишки містить менше жирової тканини, ніж брижа клубової.

Клубова кишка, на частку якої припадає 60 % загальної довжини, в дистальному відділі містить виражені скупчення лімфоїдної тканини (пейєрові пляшки), розміщені в підслизовій оболонці.

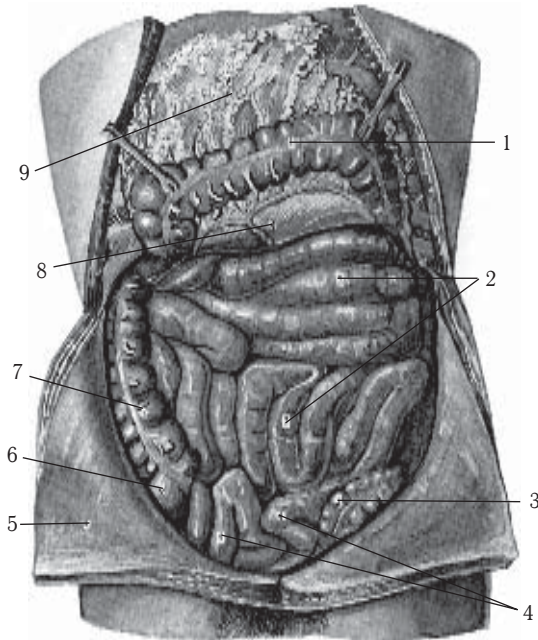
Порожня і клубова кишки розміщуються інтраперитонеально, мають довгу брижу, яка фіксує їх до задньої стінки живота.

Кровопостачання. Артеріальна кров поступає в тонку кишку із верхньої брижової артерії, гілки якої формують такі артерії:

1. Нижня панкреатодуоденальна артерія.
2. Тонкокишкові артерії, які утворюють численні, в декілька ярусів, дугоподібні анастомози (аркади).
3. Клубово-ободова артерія – однією зі своїх гілок кровопостачає кінцеву частину клубової кишки.

Венозний відтік здійснюється в систему ворітної вени. Від тонкої кишки до неї кров несе верхня брижова вена.

Лімфовідтік. Лімфатичні судини тонкої кишки отримали назву молочних за їх характерний молочно-білий колір після прийому їжі. Лімфа від тонкої кишки, пройшовши через численні лімфатичні вузли в корені брижі, поступає в загальний брижовий стовбур. Останній після з'єднання із черевним лімфатич-



**Рис. 7.1. Органи черевної порожнини** – вигляд спереду (великий сальник та попереково-ободова кишка відтягнуті догори): 1 – попереково-ободова кишка; 2 – тонка кишка; 3 – сигма; 4 – клубова кишка; 5 – пристінковий листок очеревини; 6 – сліпа кишка; 7 – висхідний відділ ободової кишки; 8 – брижа ободової кишки; 9 – великий сальник (задній листок).

оболонки розташовані нервові сплетення Мейснера, кровonosні і лімфатичні судини. М'язова оболонка складається з 2 шарів: зовнішнього поздовжнього і внутрішнього циркулярного. Між ними розміщене міжм'язове нервові сплетення Ауербаха, ззовні стінка кишки покрита серозною оболонкою, або очеревиною. Порожня і клубова кишки покриті очеревиною зі всіх боків на всьому протязі.

Корінь брижі тонкої кишки прикріплюється до задньої стінки порожнини живота впродовж лінії, що йде зверху вниз від лівого боку тіла другого поперекового хребця до правого клубово-крижового зчленування (рис.7.1, 7.2).

Фізіологія. Їжа, вода, а також рідини, які секретуються шлунком, печінкою і підшлунковою залозою (близько 10 літрів за добу), потрапляють у тонку кишку. Основні функції тонкої кишки: секреторна, гідроліз харчових інгредієнтів, ендокринна, моторна, всмоктувальна і видільна.

Розрізняють два типи скоротливих рухів кишкової стінки – маятникоподібні і перистальтичні. В результаті маятникоподібних рухів хімус переміщується із харчотравними соками, а перистальтичні просувають харчову

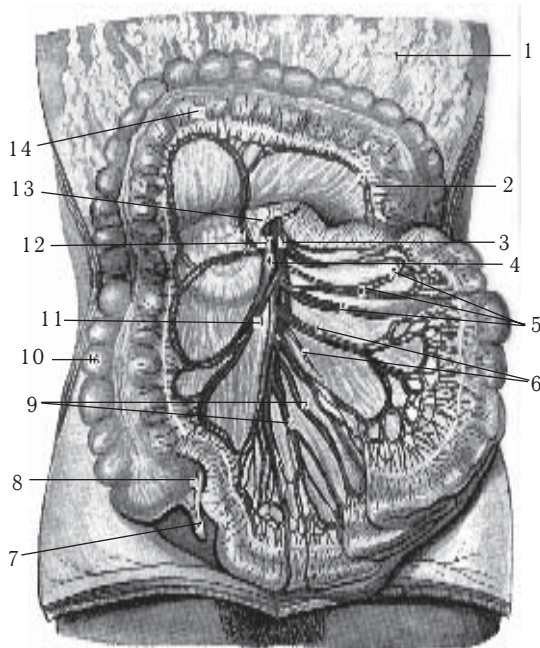
ним стовбуром впадає в лівий поперековий лімфатичний стовбур.

Іннервація. В іннервації тонкої кишки беруть участь парасимпатичні (блукаючі нерви) і симпатичні (симпатичні пограничні стовли) нервові волокна. Вони входять до складу нервових сплетень:

1. Черевне аортальне сплетення.
2. Сонячне сплетення.
3. Верхньобрижове сплетення.

Парасимпатична іннервація прискорює скоротливі рухи кишкової стінки, а симпатична – послаблює їх.

Будова стінки тонкої кишки. Слизова оболонка вистилає кишкові ворсинки, що збільшує її абсорбційну площу приблизно до 500 м<sup>2</sup>. Слизова оболонка зібрана в кругові керкрінгові складки, що надають їй характерного вигляду. Підслизова оболонка виражена дуже добре, власне вона забезпечує спроможність кишкових анастомозів. У пухкій волокнистій сполучній тканині підслизової



**Рис. 7.2. Артерії та вени тонкої й ободової кишок** – вигляд спереду: 1 – великий сальник; 2 – ліва ободова артерія; 3 – верхня брижова артерія; 4 – верхня брижова вена; 5 – тонкокишкові артерії та вени; 6 – кишкові артерії; 7 – червоподібний відросток; 8 – артерія та вена червоподібного відростка; 9 – клубові артерії та вени; 10 – висхідний відділ ободової кишки; 11 – клубово-ободова артерія; 12 – середньоободова артерія; 13 – підшлункова залоза; 14 – попереково-ободова кишка.

масу по кишці в дистальному напрямку.

Кишкова непрохідність трапляється у 9 % усіх хворих із гострою хірургічною патологією органів черевної порожнини. Захворювання зустрічається в будь-якому віці, проте переважно між 25-50 роками. Чоловіки хворіють частіше (66,4 %), ніж жінки (33,6 %). Летальність складає близько 17 % і після гострого панкреатиту є однією з найбільших серед гострої хірургічної патології органів живота.

#### *Загальні відомості*

Функціональна кишкова непрохідність може спричинятись захворюваннями нервової системи, істерією, спазмофілією, дискінезією, глистною інвазією, поліпами товстої кишки (спастична різновидність) та запальними процесами в черевній порожнині, флегмоною чи гематомою зачеревного простору, травмами хребта і таза, хворобами органів грудної клітки (пневмонії, плеврити) і сечовидільної системи (паранефрит, ниркова коліка, ішурія), інфарктом міокарда, тромбозом мезентеріальних судин (паралітична форма).

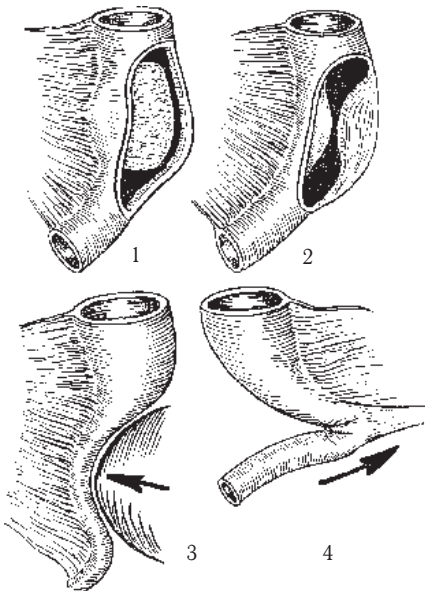
Типи механічної кишкової непрохідності зображені на рисунках 7.3, 7.4. Окремо слід розглянути післяопераційну кишкову непрохідність.

Вона буває рання і пізня. Рання післяопераційна кишкова непрохідність (функціонального або механічного характеру) виникає в ранній (до виписування зі стаціонару) післяопераційний період. Пізня післяопераційна непрохідність завжди механічна, виникає після виписування хворого зі стаціонару, через декілька місяців або років. Причини ранньої післяопераційної кишкової непрохідності:

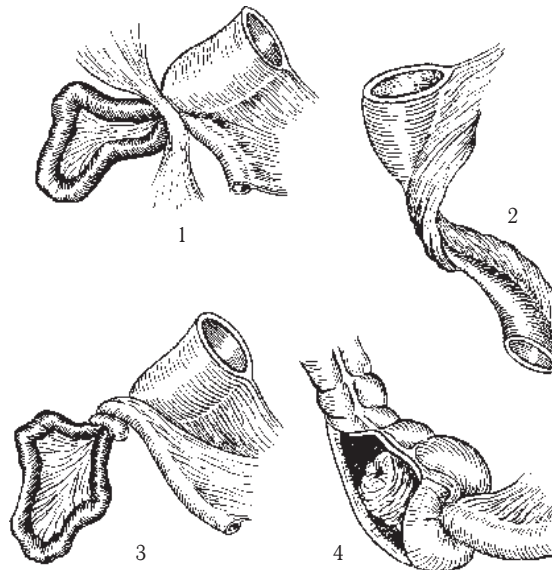
1. Спайки черевної порожнини.

2. Технічні помилки хірурга (залишені в черевній порожнині сторонні тіла, прошивання задньої стінки анастомозу, стенозування зони анастомозу, заворот кишки навколо дренажів).

3. Непрохідність як наслідок анастомозиту, інфільтрату або абсцесу черевної порожнини, защемлення кишки в дефекті апоневрозу при евентрації.



**Рис. 7.3.** Типи механічної кишкової непрохідності. Непрохідність внаслідок перешкоди: 1 – обтурація; 2 – констрикція; 3 – компресія; 4 – ангуляція.



**Рис. 7.4.** Механічна кишкова непрохідність. Непрохідність з порушенням кровообігу кишки: 1 – странгуляція; 2 – закручування; 3 – заворот; 4 – інвагінація.

Пізня післяопераційна кишкова непрохідність виникає в результаті розвитку і прогресування спайкового процесу, а також в тих випадках, коли через нові топографо-анатомічні взаємозв'язки органів, що виникають після операції, є умови для завороту, вузлуотворення, інвагінації і защемлення петель кишки.

В основі патогенезу гострої механічної кишкової непрохідності лежать явища шоку. Першим і найбільш очевидним наслідком механічної непрохідності є поступлення і скупчення великої кількості рідини і електролітів у просвіті кишки вище рівня непрохідності з одночасним різким пригніченням зворотного всмоктування в цій ділянці кишки. Це призводить до перерозтягнення кишкової стінки і до підсиленої секреції рідини з одночасним погіршенням кровопостачання слизової оболонки. Відділ кишки вище рівня непрохідності втрачає здатність всмоктувати електроліти і воду. Оскільки просвіт кишки не є внутрішнім середовищем організму, рідина, що сецернується, не може бути використана для підтримання гемостазу і втрачається. Стаз кишкового вмісту сприяє розвитку мікроорганізмів і скупченню газів у кишечнику. Здуття і перерозтягнення шлунка і кишечника призводять до подразнення блювотного центру, виникають антиперистальтика і блювання, під час яких хворий втрачає багато рідини, що містить велику кількість електролітів і білка. Об'єм рідини, що втрачається, залежить перш за все від рівня непрохідності, стану секреторної і всмоктувальної властивостей кишки. Чим вища непрохідність, тим значніші втрати рідини. При високій непрохідності, яка супроводжується блюванням, втрачаються шлунковий, панкреатичний дуоденальний



соки, а також жовч і сік тонкої кишки. Рідина, що накопичується в просвіті кишки, має такий самий електролітний склад, як і плазма. Тому в початковий період захворювання зневоднення настає переважно за рахунок втрат із позаклітинного простору без суттєвих змін електролітів крові. При цьому спостерігають зменшення ОЦП і згущення крові.

При низькій кишковій непрохідності тривалий час має місце зневоднення організму без змін електролітів плазми.

Поступово розвивається загальна дегідратація, спочатку позаклітинна, а далі внутрішньоклітинна. Зменшується об'єм циркулюючої крові. Клінічними проявами цього є артеріальна гіпотонія і зниження центрального венозного тиску. У зв'язку із втратою рідкої частини крові підвищується гематокрит, змінюються реологічні властивості крові, збільшується її в'язкість, що призводить до значних порушень мікроциркуляції. Підвищується проникність судинної стінки. Разом із рідкою частиною крові втрачається велика кількість іонів натрію – основного електроліту позаклітинної рідини, що призводить до стимуляції викиду альдостерону, який затримує в організмі натрій і хлор. Проте при цьому іони калію продовжують виділятися із сечею. Результатом є стан, відомий у літературі як “синдром Дорроу”. Із клітини виділяються три іони калію, замість них поступають два іони натрію і один іон водню, і, як наслідок, розвиваються ацидоз у внутрішньоклітинному і алкалоз у позаклітинному просторах.

Втрати води, білків і електролітів призводять до зниження клубочкової фільтрації і зменшення діурезу. Послідовно виникають дві форми азотемії: продуктивна і ретенційна. Тобто спочатку рівень залишкового азоту підвищується в результаті гіперпродукції азотистих сполук внаслідок підвищеного розпаду білка, а далі – за рахунок зменшення діурезу.

Якщо непрохідність триває більше доби, описані порушення наростають: виснажується запас глікогену в печінці і м'язах, розпочинається розпад білків і жирів власних тканин організму, що супроводжується накопиченням кислих продуктів, внаслідок чого на зміну позаклітинному алкалозу приходить ацидоз. Результатом відмирання і розпаду клітин є вивільнення внутрішньоклітинного калію, але оскільки має місце олігурія, він не виводиться із організму. Таким чином, гіпокаліємія змінюється гіперкаліємією. Підвищується концентрація азоту і сечовини.

При странгуляційній кишковій непрохідності, окрім втрат білка, має місце і виключення з циркуляції еритроцитів, яке виникає внаслідок виходу еритроцитів із трансудатом і депонування їх в судинах і стінці странгульованої кишки. Відомо, що об'єм крові, який виключений із циркуляції, пропорційний довжині петлі кишки, що виключена странгуляцією. В тих випадках, коли странгульована частина тонкої кишки перевищує одну третину всієї тонкої кишки, вже через декілька годин від початку захворювання об'єм крові, який виключений із циркуляції, досягає 40 % і більше.

Перерозтягнення і гіпоксія зумовлюють зниження тонуусу кишкової стінки. Підвищене утворення лактату і вивільнення катехоламінів супрово-



джуються змінами поза- і внутрішньоклітинного вмісту калію і подальшим зниженням збудливості кишкової мускулатури. Це є причиною паралітичної кишкової непрохідності, яка має місце в післяопераційний період.

Довготривале підвищення тиску в просвіті кишки викликає тяжкі порушення кровопостачання і призводить до мікроциркуляторних змін. З'являються набряк, некроз слизової оболонки, виникає перфорація кишки.

Окрім підвищення внутрішньокішкового тиску, скупчення рідини і газів у кишечнику сприяє підвищенню внутрішньочеревного тиску, що призводить до високого стояння діафрагми і погіршення функції дихання. Високий внутрішньочеревний тиск погіршує кровообіг у нижній порожнистій вені, призводить до зменшення хвилинного об'єму.

До цих змін приєднується значний токсичний фактор. Поряд із бактеріальною інтоксикацією важливу роль відіграє токсична дія продуктів автолізу слизової оболонки кишки, утворюються і потрапляють в кров агресивні вазоактивні поліпептиди, лізосомальні ферменти.

Схема патогенезу гострої кишкової непрохідності представлена на рисунку 7.5.

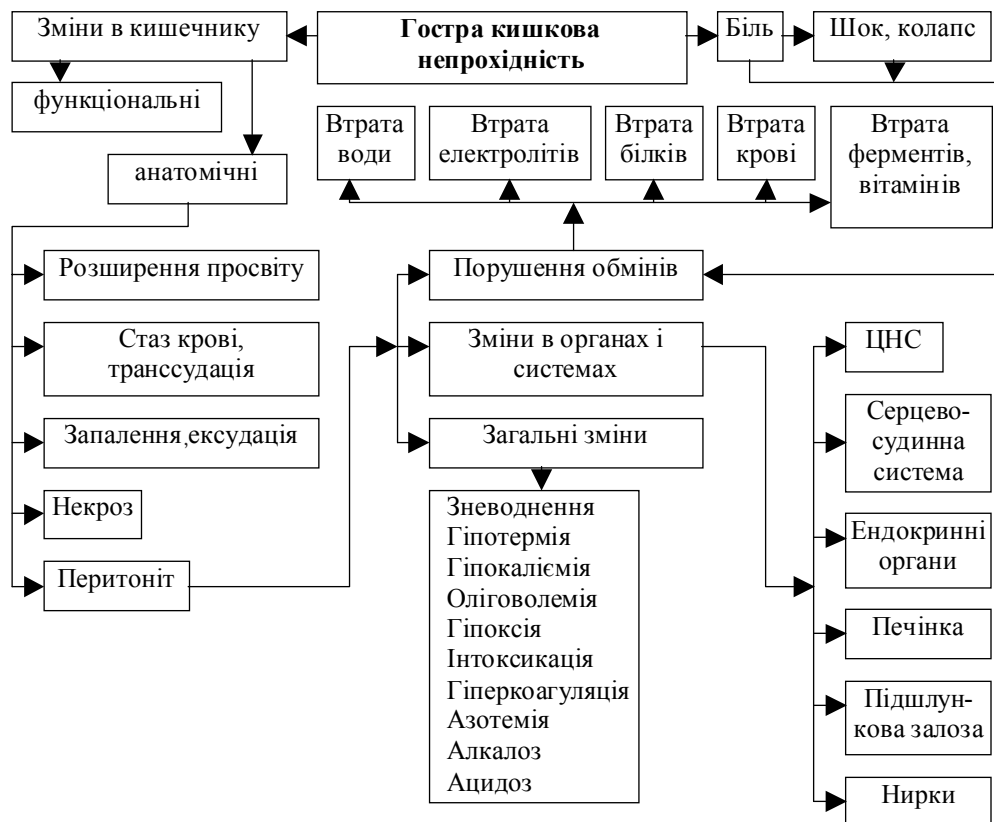


Рис. 7.5. Патогенез гострої кишкової непрохідності (схема).

### *К л а с и ф і к а ц і я*

За етіопатогенезом розрізняють:

1. Динамічну (функціональну) непрохідність, яка поділяється на спастичну і паралітичну.
2. Механічну непрохідність Виділяють її форми:
  - обтураційну (інтраорганна, інтрамуральна, екстраорганна);
  - странгуляційну (вузлоутворення, заворот, защемлення грижі: зовнішні, внутрішні);
  - змішану (інвагінація, спайкова непрохідність).

За походженням розрізняють вроджену і набуту.

За рівнем непрохідності: високу і низьку.

За клінічним перебігом: гостру, хронічну, повну і часткову.

### *К л і н і ч н а с и м п т о м а т и к а*

Першим і найбільш частим симптомом кишкової непрохідності є біль у животі, який у початкових стадіях має переймоподібний характер і на початку захворювання визначається в тій частині живота, де утворилась перепона. У подальшому він стає постійним, поширюється по всьому животі, притуплюється. У термінальну стадію непрохідності інтенсивність болю різко зменшується.

Нудота і блювання – непостійні ознаки кишкової непрохідності, які спостерігають у 60 % випадків. Чим вища непрохідність, тим більш виражене блювання. Перші блювотні маси складаються з вмісту шлунка з домішками жовчі, потім до них приєднується кишковий вміст. У пізніші стадії блювотні маси набувають калового запаху. При обтураційних формах кишкової непрохідності блювання з'являється не відразу, але розпочавшись, стає безперервним.

Затримка випорожнень та газів – часті й важливі симптоми кишкової непрохідності. При даній патології дистально розташовані відділи кишечника не відразу втягуються в патологічний процес. У зв'язку з цим, при кишковій непрохідності, особливо при високих її формах, у перші години можуть бути випорожнення, відходять гази. Під час проведення консервативних заходів також можна отримати відходження кишкового вмісту.

Здуття живота особливо характерне для обтураційних форм кишкової непрохідності. Рівномірне здуття живота найчастіше спостерігають при тонкокишкової непрохідності. Якщо здуття живота виникає в одній із ділянок черевної порожнини, то така симптоматика більш характерна для товстокишкової непрохідності.

При об'єктивному обстеженні звертають увагу на загальний стан хворого, який спочатку залишається задовільним при обтураційній непрохідності, але може значно погіршуватись вже в перші години захворювання при странгуляційній. Прискорення пульсу і зниження АТ прямо залежать від ознак дегідратації і ступеня зменшення ОЦК. Язик спочатку вологий, потім стає сухим. Огляд живота дає можливість виявити у хворих помірний ступінь здуття й асиметрію. Форма та асиметрія живота залежать від локалізації

перепони. Рівномірне здуття живота характерне для парезу тонкої кишки і низьких форм тонкокишкової непрохідності. При високій непрохідності спостерігають збільшення живота у верхніх відділах; при заворотах у багатьох випадках помітна серединна локалізація, при інвагінатах асиметрія найчастіше буває в правій здухвинній ділянці. Пальпаторно виявляють пухлини, інвагірати черевної порожнини. Оцінюють характер, локалізацію болючості, вираженість симптомів подразнення очеревини. В кишечнику виявляють шум плеску (симптом Склярєва). При товстокишкової непрохідності – значний метеоризм у правій здухвинній ділянці (симптом Аншютца).

Перкуторно визначається тимпаніт.

При аускультатії можна вислухати звуки високої тональності, які виникають внаслідок переміщення рідини та газу. У за давнених випадках при вислуховуванні живота кишкові шуми не визначаються. У черевній порожнині відсутні будь-які шуми. Це явище називають “могильною тишею”.

До патогномонічних симптомів кишкової непрохідності відносять: симптоми Валя – видима асиметрія в нижній половині живота, видима перистальтика кишечника, пальпація резистентної пухлини, тимпаніт при перкусії пухлини; симптом Шланге – видима перистальтика кишечника; симптом Склярєва – “шум кишкового плеску”; симптом Ківуля – металічний звук над роздутою петлею при перкусії плесиметром; симптом Спасокукоцького – шум краплі, яка падає. Для інвагінації кишечника характерна тріада симптомів: симптом Тіліякса – періодична поява переймоподібного болю в животі; симптом Руша – наявність еластичної малоболючої пухлини в животі й тенезми при її пальпації; симптом Крювельє – кров’янисті виділення з прямої кишки; ознака Бабука – наявність у вмісті клізми м’ясних помиїв, виявлення еритроцитів у вмісті кишечника при клізмі.

Усі хворі з кишковою непрохідністю підлягають ректальному або вагінальному обстеженню. Ректальне дослідження дає можливість виявити симптом Грекова (“симптом Обухівської лікарні”) – порожня розтягнута ампула прямої кишки, зяання сфінктера, що свідчить про непрохідність кишечника; симптом Цеге-Мантейфеля – в пряму кишку неможливо ввести понад 500 мл рідини.

Із врахуванням фактора часу в клінічному перебізі синдрому кишкової непрохідності розрізняють три фази: “ілеусного крику”, інтоксикації, перитоніту.

Фаза “ілеусного крику” триває 12-16 год, характеризується гострим нападоподібним болем, який періодично повторюється і буває інколи настільки сильним, що призводить до шокового стану. В “світлі проміжки” при відсутності болю стан хворих не погіршується. Дані “світлі проміжки” можуть бути причиною діагностичної помилки під час огляду хворого в даний період. Крім болю, хворих турбують нудота, блювання, затримка випорожнень і газів. Майже завжди позитивними є симптоми Валя.

Фаза інтоксикації триває 12-36 год. У цей період біль втрачає нападоподібний характер і стає постійним, з’являються здуття та асиметрія живота, частим є блювання, перестальтика зникає. Пульс прискорений, артеріальний тиск нормальний або дещо знижений, затримка випорожнень та газів повна. Пози-

тивними є симптоми Валя, Склярова, Ківуля, Щоткіна-Блюмберга. У цей період з'являються чіткі рентгенологічні ознаки кишкової непрохідності.

Термінальна фаза (перитоніту) розвивається через 36 год від початку захворювання. Для даного періоду характерним є виражене порушення загального стану і функцій ряду органів та систем.

Живіт різко здутий, перистальтика відсутня. У вільній черевній порожнині чітко визначають вільну рідину, язик сухий, із нашаруванням коричневого кольору, періодично виникає блювання з фекалоїдним запахом. Артеріальний тиск низький, пульс частий, малий. Позитивними є всі симптоми кишкової непрохідності й симптом Щоткіна-Блюмберга. Хворі у стані ейфорії. У зв'язку з глибокими порушеннями обмінних процесів, швидким розвитком інфекції в черевній порожнині й тяжкою інтоксикацією, цей період непрохідності називають термінальним.

## 7.1. ОКРЕМІ ФОРМИ І ВИДИ МЕХАНІЧНОЇ КИШКОВОЇ НЕПРОХІДНОСТІ

### 7.1.1. Странгуляційна кишкова непрохідність

Странгуляційна кишкова непрохідність – окремий вид кишкової непрохідності, коли, крім стиснення просвіту кишки, виникає стиснення судин та нервів брижі, що швидко призводить до порушення кровообігу в кишечнику і може викликати некроз ділянки кишки.

Розрізняють три види странгуляційної кишкової непрохідності: заворот, вузлуотворення і защемлення.

Заворот спостерігають у тих відділах кишечника, де є брижа. Сприяють його появі рубці та зрощення в черевній порожнині, довга брижа кишки, голодування з подальшим переповненням кишечника грубою їжею, посилена перистальтика кишечника. Вузлуотворення може виникати на будь-якому рівні тонкої та товстої кишок, де рухома брижа. Найчастіше вузли утворюються з петель тонкої кишки і сигмоподібної кишки. Защемлювальне кільце формується тонкою кишкою, а защемлюється сигмоподібна кишка.

Заворот тонкої кишки частіше спостерігають у здухвинному відділі. Розрізняють завороти по осі кишки і по осі брижі. Початок захворювання гострий, біль має переймоподібний характер і локалізується у верхньому відділі черевної порожнини або біля пупка. Одночасно з болем з'являються нудота, блювання, які не приносять полегшення. У всіх хворих швидко настає затримка випорожнень і газів. Обличчя бліде, ціаноз губ, вираз обличчя страждальницький, язик сухий. Пульс частий, слабкого наповнення, артеріальний тиск знижений. На початку захворювання перистальтика помітна на око (симптом Шланге), при аускультатії вислуховують посилені перистальтичні шуми кишечника, живіт нормальної конфігурації, м'який, болючий у місці странгуляції. Швидко з'являються симптоми Валя. Через 6-8 год усі явища дещо

зменшуються. Перистальтика кишечника слабшає або зовсім відсутня. Часто можна визначити симптоми Матьє-Склярова, Ківуля, Спасокукоцького. В аналізі крові визначають нейтрофільний лейкоцитоз, еритроцитоз, збільшення гемоглобіну, зменшення кількості альбуміну, гіпохлоремію. Рентгенологічно діагностують чаші Клойбера, які розташовані в мезогастральній ділянці (рис.7.6).

Заворот сліпої кишки супроводжується на рентгенознімках при лежачому положенні хворого значним здуттям єдиної петлі товстої кишки. У зв'язку з тим, що в добре рухомій сліпій кишці може виникнути заворот, вона займає одне з трьох положень:

- а) під правою половиною діафрагми;
- б) перед хребтом;
- в) вліво від хребта, де слід було очікувати наявності сигмоподібної кишки.

Найчастіше перекручена сліпа кишка розташована зліва, деколи – перед хребтом, дуже рідко – з правого боку. Скручена роздута сліпа кишка може мати ниркоподібну або овально-круглу форму. Лійкоподібну форму вона має при локалізації роздутої петлі справа або зліва, кругло-овальну – при локалізації перед хребтом. Ниркоподібна форма сліпої кишки виникає при її перекинуванні навколо поперечної або поздовжньої осі, кругло-овальна – при перекинуванні навколо косої осі (рис. 7.7). У ділянці роздутого кишечника добре видно скорочення стінки сліпої кишки і виражену гаустрацію, зникнення яких свідчить про можливість появи некрозу кишки.

Заворот ілеоцекального кута з'являється в 4 % випадків від усіх заворотів. Розрізняють три види заворотів ілеоцекального кута: навколо осі брижі, навколо своєї поздовжньої осі й перегину, навколо своєї поперечної осі. Завороти найчастіше спостерігають у старшому віці, оскільки рухомість кишки збільшується з віком. Захворювання розпочинається гостро сильним болем у животі, переважно в правій здухвинній ділянці й навколо пупка, блюванням, затримкою випорожнень і газів. Роздута сліпа кишка в більшості випадків викли-

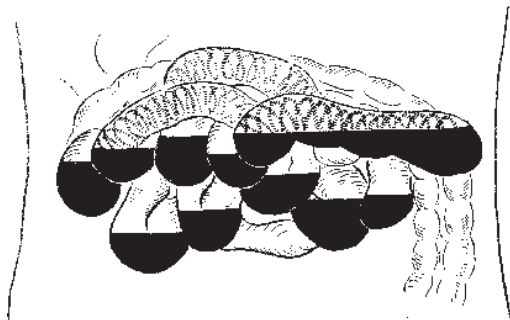


Рис. 7.6. Заворот тонкої кишки. Чаші Клойбера.

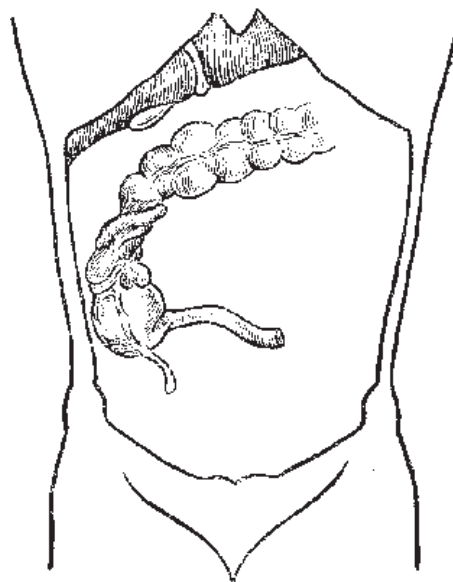


Рис. 7.7. Заворот сліпої кишки.



кає асиметрію живота, симптоми Валя. Для даного виду непрохідності характерні несправжні позиви на випорожнення і западання правої здухвинної ділянки – симптом Шімана-Данса. При рентгенологічному дослідженні в правій здухвинній ділянці визначають роздуту сліпу кишку і широкий горизонтальний рівень, лівіше – декілька тонкокишкових чаш.

Заворот поперечно-ободової кишки трапляється рідко і становить 0,5 % від усіх заворотів кишечника. Клінічна картина нагадує симптоматику гострої странгуляційної непрохідності. При огляді та пальпації в середній частині живота можна визначити болючі пухлиноподібні утвори. Позитивними є симптоми Матьє-Склярова, Грекова. При рентгенологічному дослідженні виявляють широку чашу Клойбера в мезогастральній ділянці. При встановленні діагнозу важливу роль відіграють негайні іригографія і колоноскопія, за допомогою яких можна визначити рівень непрохідності.

Заворот сигмоподібної кишки – найбільш часта форма странгуляційної кишкової непрохідності. Хворіють в основному чоловіки похилого віку. Заворот сигмоподібної кишки пов'язаний із розвитком складок слизової оболонки внаслідок рубцевих змін у стінці кишки. Виникає при наявності довгої сигмоподібної кишки і вузького кореня брижі (рис. 7.8). Початок захворювання буває гострим. Біль має переймоподібний характер та локалізується частіше зліва. Блювання тривалий час може бути відсутнім, а потім стає частим, з каловим запахом. Шкірні покриви бліді, пульс частий. Язик сухий. Завжди спостерігають затримку випорожнень і газів. У ранніх стадіях захворювання виявляють синдром Валя, визначають позитивні симптоми Матьє-Склярова, Ківуля, Спасокукоцького. У хворих різко виражена інтоксикація, порушена гемодинаміка. Позитивними бувають симптоми Грекова, Цеге-Мантейфеля. При рентгенологічному дослідженні визначають роздуту газом сигмоподібну кишку у вигляді великої підкови і широкі рівні біля її основи, симптом “світлого живота”.

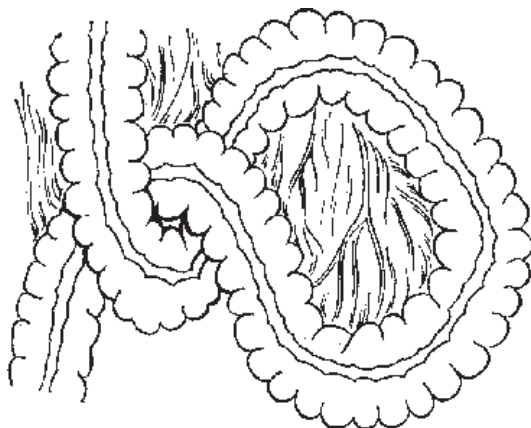


Рис. 7.8. Заворот сигмоподібної кишки.

Вузлуотворення – найтяжча форма странгуляційної непрохідності. Відомі випадки смерті через 12 год від початку захворювання, що пояснюється ранньою гангrenoю кишки, виключенням значної частини кишечника, шоком.

Вузлуотворення дає дуже високий відсоток летальності, який досягає 40-50 %, незважаючи на проведення раннього оперативного втручання. Виникає частіше вночі (75 %).

Захворювання розпочинається з появи різкого переймоподібного болю в черевній порожнині. Хворі

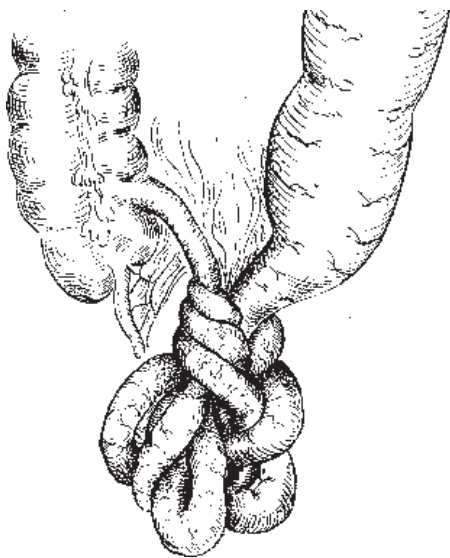


Рис. 7.9. Вузлуотворення.

не спокійні, не знаходять собі місця в ліжку. Шкірні покриви бліді із сіруватим відтінком, покриті холодним потом. Риси обличчя загострені, у його виразі – відчуття страху. На початку захворювання виникає брадикардія, яка потім переходить у тахікардію зі слабким наповненням пульсу. Живіт нерівномірно здутий, у ранніх стадіях м'який, болючий при пальпації. Інколи можна пальпувати пухлиноподібний утвір. Пізніше перистальтика кишечника послаблена або зовсім відсутня, у відлогих місцях живота з'являється рідина. Позитивними є симптоми Матьє-Склярова, Ківуля, Валя. У хворих швидко розвиваються перитоніт, інтоксикація, зневоднення.

У вузлуотворенні завжди беруть участь два відділи кишечника, найчастіше сигмоподібна та тонка кишки (рис. 7.9). Защемлення – дивись розділ “Грижі”.

### 7.1.2. Обтураційна кишкова непрохідність

Виникає внаслідок повного або часткового закупорення просвіту кишки без порушення кровообігу в її брижі. Клінічна картина залежить від причин, які призвели до обтураційної непрохідності. При непрохідності, викликаній жовчними камінцями, в анамнезі хворі скаржаться на напади печінкової коліки. Їх турбують переймоподібний біль у животі, блювання, яке може мати “каловий характер”, раптово виникати та зникати. Затримка випорожнень та газів має інтермітуючий характер. При огляді живота виявляють асиметрію, при нападах болю видима перистальтика кишечника. Позитивними є симптоми Валя, інколи можна пальпувати камінь у кишці. При аускультатії чути різного тембру шуми, які потім зникають при розвитку парезу кишечника. Інколи вдається пальпувати камінь через пряму кишку і вагіну. Рентгенологічно – наявність повітря в жовчних шляхах, рівень рідини в жовчному міхурі при горизонтальному положенні хворого, розширення обтурованої петлі, інколи камінь, зміна тіні каменя при лікуванні.

Непрохідність на основі закупорення жовчним камінцем діагностують на підставі картини обтураційної непрохідності нижнього відділу тонкої кишки та наявності газу в жовчовивідних позапечінкових протоках.

Найкраще це видно на рентгенівському знімку, зробленому на лівому боці. Слід пам'ятати, що газ у жовчних шляхах можна виявити і при непрохідності сфінктера Одді, нориці жовчного міхура і запаленні жовчних шляхів, у зв'язку з чим при діагностуванні жовчного камінця цей симптом має значення в комплексі з картиною непрохідності.

Закупорення кишечника аскаридами перебігає гостро з розвитком спастичної кишкової непрохідності. Стан хворих швидко погіршується (загальна

інтоксикація разом з інтоксикацією продуктами розпаду глистів). При пальпації можна виявити пухлини круглої або овальної форми, тістоподібної консистенції в ділянці термінального відділу тонкої кишки. При аналізі в крові – еозінофілія, в калі – яйця глистів.

Внутрішньокішкову обтурацію, яка виходить із стінки кишки, можуть викликати пухлини тонкої кишки (0,4-4,0 %), пухлини товстої кишки (85,0 %), запальні зміни в кишечнику. Діагностика завжди важка, інколи діагноз встановлюють під час операції. Найчастіше виникає в похилому та старечому віці, характеризується схудненням, гарячкою, запорами, які змінюються проносами, переймоподібним болем у животі, блюванням, асиметрією живота. Позитивними є симптоми Валя, Ківуля, Склярова. При рентгенографії органів черевної порожнини видно чаші Клойбера, пневматизацію кишечника. При аналізі калу – позитивна реакція Грегерсена. Зміни у крові та сечі виникають пізно: на межі другої та третьої стадій перебігу обтураційної кишкової непрохідності. Обтураційна кишкова непрохідність може виникати також при позакишковій обтурації – стисненні просвіту кишечника пухлинами і кістами ззовні. Часто з'являється при пухлинах органів малого таза. Діагностику проводять при детальному аналізі всіх симптомів обтураційної кишкової непрохідності, при уважному дослідженні хворого через пряму кишку та вагіну. Слід при встановленні діагнозу “пухлинна кишкова непрохідність” завжди пам'ятати про “синдром малих ознак”, характерних для пухлин організму.

Обтурація сліпої кишки викликає характерну картину обтураційної непрохідності тонкої кишки.

Обтурація правої половини товстої кишки при порушенні функції баугінієвої заслінки супроводжується здуттям тонкої і товстої кишок між перепonoю і баугінієвою заслінкою. При незмінній заслінці здуття виникає тільки в товстій

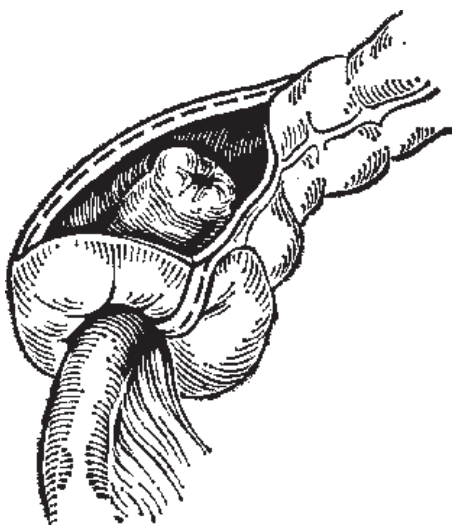


Рис. 7.10. Тонко-товстокишкова інвагінація.

кишці до перепони. Внаслідок порушення функції, яке буває частіше, роздуті майже вся тонка кишка і відповідна ділянка товстої кишки, рівні рідини в них добре видно. При закритій баугінієвій заслінці в товстій кишці виникає непрохідність за типом непрохідності замкнутої петлі зі значним здуттям сліпої і висхідної кишок і навіть половини поперечно-ободової кишки. Здуття може бути настільки значним, що призводить до появи труднощів при проведенні диференційної діагностики із заворотом сліпої кишки. Значне роздуття закупореного кишечника вказує на можливість виникнення порушення кровообігу в стінці.

Інвагінація – входження однієї ділянки кишки в іншу. Її розглядають як змішаний вид кишкової непрохідності (рис. 7.10).

Інвагінація виникає переважно в перші чотири роки після народження дитини, має гострий характер, для неї характерний гострий перебіг у дорослих і людей похилого віку. Нелікована інвагінація викликає значну непрохідність змішаного типу з подальшим перитонітом, токсемією або, що буває рідко, частина кишки виходить назовні через пряму кишку.

Якщо у дітей важко виявити причину інвагінації, то у дорослих на верхівці інвагінату виявляють поліп, поліпозний рак, дивертикул Меккеля, підслизову ліпому, апендикс, довгу куксу після апендектомії тощо. Дані патологічні зміни викликають посилену перистальтику, яка призводить до інвагінації. Таким чином, до факторів, які сприяють інвагінації, відносять функціональні та органічні порушення моторики кишечника.

Інвагінація здебільшого виникає, коли вищележачий відрізок кишки входить у нижчележачий, але в деяких випадках входження може проходити і висхідним шляхом. Інвагінація може бути боковою, коли входить частина стінки кишки, і центральною, коли інвагінується вся кишка. Розрізняють три види інвагінації: тонкокишкову, товстокишкову, тонко-товстокишкову.

Найчастіше тонка кишка входить у товсту в ілеоцекальному куті. При простій інвагінації утворюється циліндр, в який входить і брижа кишки. Місце перегину внутрішнього циліндра всередині називають голівкою, або верхівкою, інвагінату, а коло, по якому перегинається зовнішній циліндр, – шийкою. Крім простих інвагінатів, можуть бути і більш складні, які містять 5-7 циліндрів.

Морфологічні зміни в інвагінаті характеризуються obturaцією і защемленням вхідної кишки й брижі, що призводить до порушення кровопостачання кишки та її гангрені.

Клінічна картина інвагінації різна і залежить від локалізації інвагінату, ступеня стиснення брижі й тривалості захворювання. Основними ознаками інвагінації є: переймоподібний біль у животі, блювання, тенезми і затримка випорожнень і газів – симптом Тіліякса, пухлина тістоподібної консистенції, біль та тенезми при її пальпації – симптом Руша, домішки крові та слизу в калі – симптом Крувельє, наявність у промивних водах після клізми еритроцитів – симптом Бабука. Часто бувають позитивні симптоми Матьє-Склярова, Валя, а при ілеоцекальній інвагінації – симптом Шімана-Данса. При ректальному дослідженні на рукавичці виявляються кров, слиз, інколи можна пропальпувати голівку інвагінату. Оглядовою рентгенографією черевної порожнини можна визначити гомогенну тінь, контрастна маса дає дефект наповнення з різними краями, інколи при наявності неповної странгуляції виникає симптом “тонкого струменя”. При іригографії виявляють напівмісяцеві дефекти наповнення у вигляді “двозуба”, “тризуба”.

### 7.1.3. Спайкова кишкова непрохідність

Спайкова кишкова непрохідність належить до механічної кишкової непрохідності, яка викликається спайками черевної порожнини вродженого чи набутого характеру.

Спайкова кишкова непрохідність займає перше місце серед усіх видів кишкової непрохідності, виникає в 50-60 % випадків. Протягом останніх років дана форма непрохідності з'являється частіше у зв'язку з проведенням більшої кількості операцій на органах черевної порожнини, успішним лікуванням перитоніту різної етіології, травм та запальних процесів черевної порожнини, повторними оперативними втручаннями (рис. 7.11).

Окрему групу становлять вроджені спайки – тяжі Ледда, зрощення та джексоновські мембрани. Причина виникнення даних зрощень не відома і до сьогодні. Більшість авторів пояснює їх появу зміною позиції розташування черевних органів і вертикальним положенням тіла людини. Трапляються дуже рідко.

До обтураційних форм кишкової непрохідності відносять усі випадки, які виникають внаслідок спайкового процесу з деформацією кишкових петель, до странгуляційної – сполучнотканинні й шнуроподібні спайки, що защемлюють стінку кишки або її брижу.

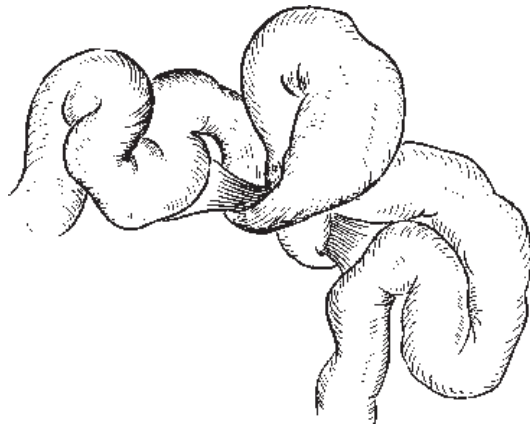


Рис. 7.11. Спайкова непрохідність

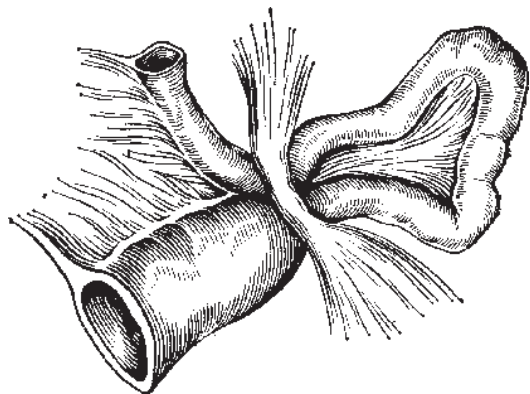


Рис. 7.12. Непрохідність на фоні странгуляції кишки і її брижі спайкою.

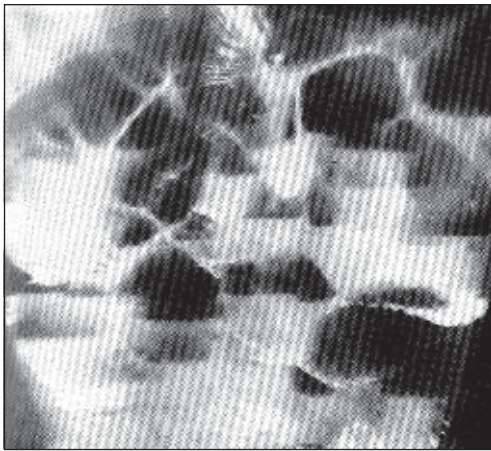
Гостра спайкова кишкова непрохідність здебільшого має змішаний характер із переважанням явищ странгуляції (рис. 7.12). Поява в анамнезі переймоподібного болю в животі, нудоти, блювання, затримки випорожнень і газів, прискорення пульсу при наявності післяопераційного рубця на передній черевній стінці або запального захворювання органів черевної порожнини, травми повинна насторожити на думку про виникнення гострої спайкової кишкової непрохідності. При перегині або стисненні петлі кишки в животі іноді є біль, який то з'являється, то стихає, то наростає. Загальний стан хворого в проміжках між нападами болю буває задовільним. При странгуляції він відразу погіршується у зв'язку з порушеннями мікроциркуляції, виникненням шокового стану й інтоксикації. При об'єктивному обстеженні виявляють асиметрію живота, позитивні симптоми Шланге, Валя, Матьє-Склярова. На оглядовій рентгенографії органів черевної порожнини спостерігають



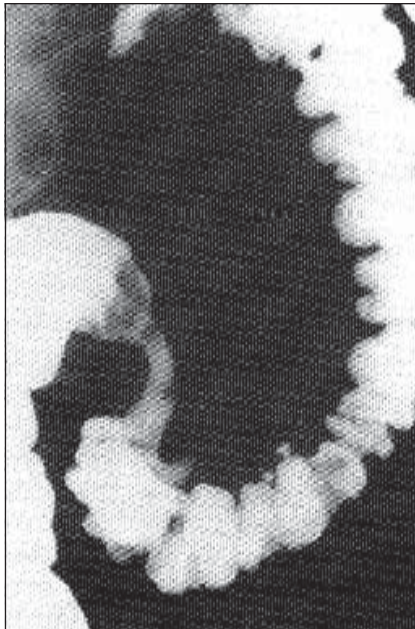
різку пневматизацію кишечника, чаші Клойбера (рис. 7.13). Поступово нарастає гуморальний синдром Самаріна.

*Лабораторні та інструментальні методи діагностики*

1. Загальний аналіз крові.
2. Загальний аналіз сечі.



**Рис. 7.13.** Непрохідність кишечника (рентгенограма).



**Рис. 7.14.** Ендофітний рак сигмоподібної кишки (іридограма).

3. Біохімічний аналіз крові.
4. Коагулограма.
5. Оглядова рентгенографія органів черевної порожнини.
6. Півсклянка пероральна барієва проба Шварца.
7. Іридографія.
8. Колоноскопія.
9. Ультразвукове дослідження живота.
10. Лапароскопія.

Лабораторні дані: лейкоцитоз, нейтрофіліоз із ядерним зсувом вліво. Розвиваються: гіпокаліємія, гіпонатріємія, гіпохлоремія, гіпопротеїнемія, диспротеїнемія. Характерним для кишкової непрохідності є гуморальний синдром Самаріна: гіпопротеїнемія, гіпокаліємія, гіпохлоремія, гіповітаміноз і гіпоксія.

При рентгенологічному дослідженні на оглядовій рентгенограмі виявляють чаші Клойбера. При контрастній ентерографії (проба Шварца, зондова ентерографія) спостерігають затримку проходження контрастної речовини в місці непрохідності. При підозрі на товстокишкову непрохідність необхідно застосувати іридографію. При завороті сигмоподібної кишки барієва суміш туго заповнює пряму кишку і дистальний відділ сигмоподібної кишки до місця перекруту, де утворюється звуження у вигляді "дзьоба" або тіні "сидячої пташки". Крім того, іридографія дає можливість діагностувати інвагінацію та інші причини обтураційної непрохідності (рис. 7.14)

Ультразвукова діагностика дозволяє виявити перерозтягнуті петлі кишки з горизонтальним рівнем рідини, наявність метеоризму.

За допомогою колоноскопії виявляють деякі причини непрохідності товстої кишки (наприклад, пухлина, копростаз, стороннє тіло), можна виконати реканалізацію obtурованої пухлиною ділянки кишки, видалити стороннє тіло.

Лапароскопічно визначають стан кишечника, наявність ексудату, перитоніту, його характер, розповсюдженість. Під контролем зору можна пересікти спайку.

### *Диференційний діагноз*

При діагностиці гострої кишкової непрохідності важливим є уточнення виду непрохідності (механічна, динамічна), оскільки методи лікування даних видів непрохідності різні. При механічній непрохідності здуття кишечника виражене менше, ніж при динамічній, в більшості випадків виникає в одній із ділянок черевної порожнини. Біль при динамічній непрохідності постійний, при механічній має переймоподібний характер. Під час проведення рентгенологічного дослідження виявляють, що при функціональній непрохідності діафрагма розташована високо, рух її обмежений, шлунок розширений, із великою кількістю газу. При цій патології чаш Клойбера небагато, розташовані вони на одному рівні, переміщення рідини з однієї петлі в іншу не спостерігають. У чашах виявляють невелику кількість рідини, визначають роздуті газом петлі кишечника. Цінним методом диференційної діагностики є двобічна паранефральна блокада. При динамічній кишкової непрохідності після неї стан хворого покращується, зникає клінічна симптоматика.

Диференційну діагностику гострої кишкової непрохідності проводять із гострим апендицитом, перфоративною виразкою, гострим холециститом, гострим панкреатитом, перекрученою кістою яєчника, позаматковою вагітністю, тромбоемболією мезентеріальних судин, нирковою колікою, харчовою токсикоінфекцією.

Гострий апендицит і кишкова непрохідність мають однакові ознаки: біль, нудоту, блювання, затримку випорожнень і газів. Проте при гострому апендициті біль виникає в епігастральній ділянці, а потім переміщується в праву здухвинну ділянку і не буває таким інтенсивним. Біль при кишкової непрохідності має розлитий, часто переймоподібний характер із наявністю “світлих проміжків”. При гострому апендициті виявляють напруження м'язів у правій здухвинній ділянці, позитивні симптоми Ровзінга, Сітковського, Бартом'є-Міхельсона, підвищення температури тіла, нейтрофільний лейкоцитоз, що не характерно для гострої кишкової непрохідності. Крім цього, при гострому апендициті відсутні рентгенологічні ознаки кишкової непрохідності.

Перфоративна виразка шлунка та дванадцятипалої кишки і гостра кишкова непрохідність також мають спільні ознаки: сильний біль у животі, раптовий початок, затримку випорожнень і газів. Але при перфоративній виразці не спостерігають здуття живота, блювання буває рідко, відсутня посилена перис-

тальтика. При кишковій непрохідності живіт тривалий час м'який, не болючий, часто пальпують роздуту кишкову петлю, тоді як при перфорації виразки живіт дошкоподібний, різко болючий, не доступний глибокій пальпації. Виникає різко позитивний симптом Щоткіна-Блюмберга. При перкусії у випадку перфоративної виразки відсутня печінкова тупість, яка збережена при кишковій непрохідності. Під час аускультації при перфоративній виразці відсутня перистальтика кишечника, при непрохідності вислуховують численні кишкові шуми, які зникають у термінальній стадії захворювання. Рентгеноскопичним дослідженням черевної порожнини при перфоративній виразці виявляють вільний газ у черевній порожнині, при кишковій непрохідності – чаші Клойбера.

Гострий холецистит також має ряд однакових ознак із гострою кишковою непрохідністю: раптовий біль, нудоту, блювання, здуття живота. Разом із тим, біль при гострому холециститі локалізується в правому підребір'ї, іррадіє в праве плече і лопатку. Пальпаторно в правому підребер'ї визначають напруження м'язів, можна пальпувати жовчний міхур. Нерідко при даному захворюванні виникають висока температура тіла, нейтрофільний лейкоцитоз, позитивні симптоми Ортнера, Мерфі, Мюсси-Георгієвського, жовтяниця. Перерахованих ознак при гострій кишковій непрохідності майже ніколи не буває. Дані про кишкову непрохідність завжди підтверджуються рентгенологічним дослідженням.

Гострий панкреатит і гостра кишкова непрохідність характеризуються такими загальними ознаками: тяжким станом хворого, раптовою появою болю, парезом кишечника, здуттям живота, частим блюванням, затримкою випорожнень і газів. Однак при гострому панкреатиті біль локалізується у верхній половині живота і має оперізувальний характер. Здуття живота буває тільки у верхніх відділах, часто пальпують роздуту поперечно-ободову кишку. Блювання при гострому панкреатиті часте, з домішками жовчі, при кишковій непрохідності – часте, з каловим запахом. Затримка випорожнень та газів при гострому панкреатиті не буває довготривалою, посилення перистальтики відсутнє. Важливими діагностичними ознаками гострого панкреатиту є позитивні симптоми Керте, Мейо-Робсона, значне підвищення вмісту амілази в крові та діастази в сечі.

Порушена позаматкова вагітність і гостра кишкова непрохідність мають такі загальні ознаки: сильний раптовий біль у животі, м'який, незначно болючий живіт при пальпації, наявність вільної рідини в черевній порожнині, нормальну температуру тіла. Біль при порушеній позаматковій вагітності локалізується внизу живота, а при кишковій непрохідності – по всьому животу. Крім цього, при порушеній позаматковій вагітності хворі скаржаться на порушення менструального циклу, запаморочення, загальну слабкість, непритомність. У крові виражена анемія. У важких випадках для встановлення діагнозу важливе значення має пункція заднього склепіння вагіни.

Ниркова коліка і гостра кишкова непрохідність також мають ряд спільних ознак: переймоподібний біль у животі, який виникає раптово, здуття живота, затримку випорожнень і газів, неспокійну поведінку хворого. Разом із тим, біль при нирковій коліці іррадіює в пах, стегно, супроводжується дизуричними явищами, чого не буває при кишковій непрохідності. Нирковій коліці властива гематурія. Рентгенологічно при нирковій коліці можна виявити конкременти в нирках, сечоводах, при кишковій непрохідності – чаші Клойбера.

Уремія в деяких випадках може перебігати з болем у животі, його здуттям, затримкою випорожнень і газів. Але при уремії визначають запах сечовини з рота, спостерігають значні зміни в аналізі крові (великий вміст сечовини, креатиніну) та сечі, які не властиві гострій кишковій непрохідності.

При харчовому отруєнні в анамнезі, як правило, наявні вказівки про огріхи їжі, вживання недоброякісної їжі. Больовий синдром не є основним при даній патології. Біль у животі передує частим рідким випорожненням, після яких він зникає, стан хворого тимчасово покращується. При гострій кишковій непрохідності він має переймоподібний характер, рідкі випорожнення можуть бути тільки на початку захворювання, коли звільняється дистальний відділ кишечника. Температура тіла при харчовій токсикоінфекції часто підвищена, при кишковій непрохідності – в межах норми. При харчовій токсикоінфекції відсутня рентгенологічна картина, характерна для кишкової непрохідності.

Нижньочасткова пневмонія може також супроводжуватись болем у животі, напруженням м'язів передньої черевної стінки, здуттям живота. При пневмонії спостерігають почервоніння обличчя, задишку, обмежену рухомість грудної клітки на боці ураження. Аускультативно в легенях прослуховують різнокаліберні хрипи, шум тертя плеври, при перкусії – притуплення легеневого звуку. Рентгенологічне дослідження грудної клітки і черевної порожнини підтверджує наявність пневмонії і виключає кишкову непрохідність.

При абдомінальній формі інфаркту міокарда у хворих визначають біль у животі, здуття живота, нудоту, блювання, затримку випорожнень і газів. Проте при інфаркті міокарда на першому місці такі симптоми: тахікардія, зниження артеріального тиску, глухі тони серця, розширення меж серця. Дослідження та аналіз ЕКГ у даних випадках – один із вирішальних методів діагностики. При цьому слід враховувати анамнез захворювання: біль у ділянці серця, відчуття страху тощо.

Розшаровуюча аневризма черевного відділу аорти також часто супроводжується болем у животі, нудотою, блюванням, відсутністю перистальтичних шумів кишечника. Але дана патологія супроводжується анемією. Передня черевна стінка втягнута і бере участь в акті дихання. Пальпаторно по середній лінії живота і дещо вправо визначають подовгастої форми новоутворення, яке пульсує під пальцями. Над ним чітко чути систолічний шум.

Диференційний діагноз кишкової непрохідності з гострими захворюваннями органів черевної порожнини наведено в таблиці 7.1.

Таблиця 7.1  
Диференційний діагноз кишкової непрохідності з гострими захворюваннями органів черевної порожнини

Ознаки	Перфоративна виразка шлунка та дванадцятипалої кишки	Гострий холецистит	Гострий панкреатит	Гострий апендицит	Кишкова непрохідність	Ниркова коліка	Харчове отруєння	Позаматкова вагітність	Гостре зашемлення придатків у жінок	Перитоніт
	1	2	3	4	5	6	7	8	9	10
Початок	Раптовий	Гострий або поступовий	Гострий	Гострий	Гострий	Гострий	Гострий	Раптовий	Поступовий або гострий	Поступовий
Локалізація болю	Епігастральна ділянка	Праве підбер'я	Епігастральна ділянка	Спочатку епігастральна або мезогастральна, потім права ділянка	Різноманітна залежно від місця непрохідності	Права або ліва половина живота та поперекові ділянки	Верхня частина живота або по всьому животі	Права або ліва здухвинна, пахова ділянки	Здухвинна ділянка або внизу живота	Розлита
Характер болю	Раптовий, дуже сильний (удар кинджалом)	Постійний, наростає	Дуже сильний, постійний, наростає, оперувабельний	Поступово, наростає	Періодично, періодично, постійний	Дуже сильний нападоподібний	Несильний в залежності від ступеня отруєння	Сильний, періодичний, рідко постійний	Постійний посилюється при рухах	Постійний, наростає



Продовження таблиці 7.1

Іррадіація болло	В надпліччя (френікус симптом)	У праве плече, лопатку	У попереку, лопатку, стегно	Відсутня	Відсутня	У попереку, ділянку, яєчко, стегно	Відсутня	У попереку, куприк, пряму кишку	У попереку, куприк, пряму кишку	Відсутня
Напруження м'язів	Дуже сильне (живіт, як дошка)	У правому підребер'ї при деструктивних формах	Часто відсутнє або виражене різко	У правій здухвинній ділянці при деструктивних формах	Відсутнє або з'являється лише при розвитку перетоніту	Відсутнє	Відсутнє	Часто відсутнє	Іноді виражене тією чи іншою мірою	По всьому животі
Перкусія	Без змін або тимпаніт у ділянці печінки	Без змін	Без змін	Без змін, при наявності інфільтрату – припулення	Високий тимпаніт	Без особливих змін	Тимпаніт	Іноді припулення в нижніх відділах живота	Без змін	Тимпаніт при наявності виступу – припулення у відлогих місцях
Аускультация (кишкові шуми)	Без змін	Без змін	Послаблені або відсутні	Без змін	Посилені на початкових стадіях	Без змін	Посилені	Без змін	Без змін	Поступове послаблення або повне зникнення («гробова тиша»)

Продовження таблиці 7.1

Пульс	Повільний або слабкого наповнення, прискорений	Прискорений	Прискорений або слабкого наповнення	Прискорений або нормальний	Прискорений, інколи слабкого наповнення	Частий, слабкого наповнення	Нормальний або прискорений	Прискорений, "обганяє" температуру
Температура	Нормальна і підвищується при розвитку перитоніту	Підвищена	У більшості випадків нормальна або незначно підвищена	Часто підвищена	Спочатку нормальна і підвищується при розвитку перитоніту	Нормальна або незначно підвищується	Підвищена	Підвищена
Зміни в периферичній крові	У початковій стадії – без змін	Лейкоцитоз, збільшена на ШОЕ	Збільшення вмісту амілази	Лейкоцитоз, збільшена ШОЕ	У початковій стадії не характерні або відсутні	У початкових стадіях – без змін	Лейкоцитоз, збільшена ШОЕ	Лейкоцитоз, збільшена ШОЕ
Зміни в сечі	Без змін	Іноді блокує циліндрорурія	Нерідко збільшення вмісту діастази	Без змін	Зменшення кількості сечі, поява у сечі білка і циліндрорурія	Часті позиви до сечовипускання, в сечі свіжі еритроцити	Без змін	Зменшення кількості сечі, блокує циліндрорурія

Обтурація лівої половини товстої кишки також викликає здуття тонкої і товстої кишок, але найчастіше здуття спостерігають у товстій кишці, особливо розширюється найбільш податлива сліпа кишка.

*Лікувальна тактика та вибір методу лікування*

Тактика до операції: дренування шлунка, очисна (сифонна при необхідності) клізма, спазмолітики, паранефральна блокада.

Усі заходи повинні займати не більше двох годин з моменту госпіталізації хворого в стаціонар. У випадку усунення кишкової непрохідності після проведення консервативної терапії хворий підлягає повному клінічному обстеженню з метою з'ясування причини захворювання. При відсутності ефекту від консервативного лікування показана екстрена операція.

Передопераційна підготовка включає в себе такі процедури: дренування шлунка постійним зондом; введення препаратів для регуляції системи дихання, кровообігу і других життєзабезпечуючих органів і систем; інфузійна терапія в необхідному об'ємі під контролем ЦВТ.

Обов'язковим є правило трьох катетерів: катетер в центральну вену, зонд в шлунок, катетер в сечовий міхур.

Знеболення – методом вибору повинен бути ендотрахеальний наркоз. Операційний доступ – середньо-серединна лапаротомія із розширенням її після інтраопераційної ревізії і оцінки ситуації.

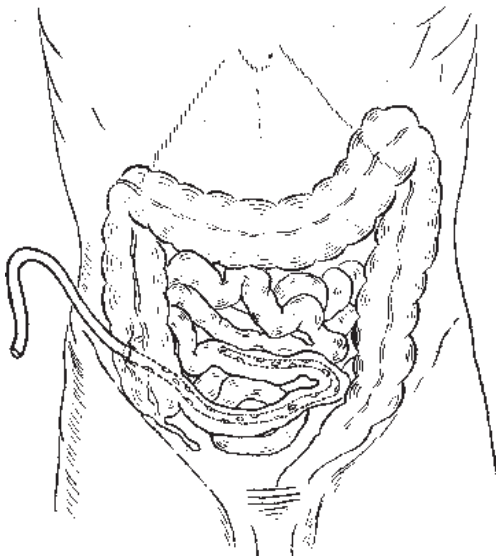
Основне завдання оперативного лікування кишкової непрохідності – усунення непрохідності і встановлення життєздатності кишки. Декомпресію тонкої кишки здійснюють за допомогою назогастроінтестинальної інтубації, товстої – через пряму кишку. Можлива декомпресія через ентеротомічний отвір у

відвідній петлі, через гастростому чи цекостому (рис. 7.15).

Життєздатність кишки визначають візуально за кольором, перистальтикою і пульсацією судин, а також за допомогою доплерографії, ЕМГ, спектроскопії (табл. 7.2).

При нежиттєздатності кишки проводять резекцію зміненої ділянки кишки з видаленням привідної петлі довжиною 40 сантиметрів від зони некрозу і відвідної довжиною 20 сантиметрів від зони некрозу з наступним накладанням анастомозу “бік в бік” або “кінець в кінець”.

Якщо причиною непрохідності є ракова пухлина, можна застосовувати різні тактичні варіанти відповідно до інтраопераційної ситуації.



**Рис. 7.15.** Дренування кишечника через цекостому.

Таблиця 7.2

## Визначення життєздатності защемленої кишкової петлі

Ознака	Кишка життєздатна	Кишка нежиттєздатна
Колір	Синюватий, темно-червоний	Чорно-зелений, темно-синій
Вигляд очеревини	Гладенька з поодинокими крововиливами під серозою	Без блиску, матова, множинні крововиливи під серозою
Стан брижі	Набрякла з пульсацією судин, немає тромбів	Тромбоз судин, немає пульсації
Перистальтика	Неактивна	Відсутня
Реакція на подразнення теплим фізрозчином	Колір червоний, з'являються перистальтика, пульсація судин	Колір не змінюється, немає пульсації судин і перистальтики

При пухлинах сліпої, висхідної ободової кишок можливі такі варіанти: геміколектомія чи обхідний анастомоз при відсутності перитоніту, ілео чи трансверзостомія у випадках перитоніту (рис. 7.16).

При вузлуотворенні і завороті, якщо немає некрозу кишки, слід розв'язати вузол і ліквідувати заворот (рис. 7.17). При некрозі необхідно виконати резекцію кишки за класичними правилами. При перитоніті операцію закінчують кишковою стоєю. У випадку інвагінації проводять дезінвагінацію, (рис. 7.18), при некрозі – резекцію, при перитоніті – ілеостомію. При завороті сигми на основі доліхосигми після розправлення завороту слід виконати мезосигмоплекцію за Гаген-Торном.

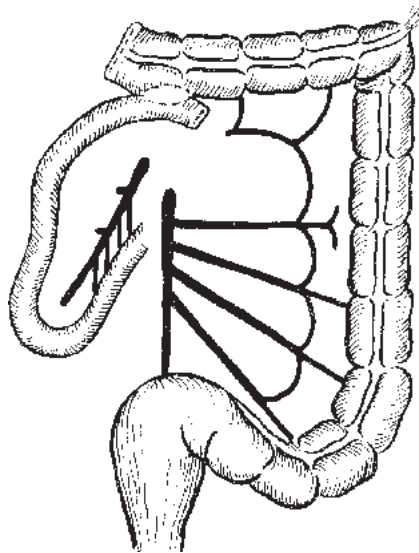


Рис. 7.16. Правобічна геміколектомія з накладанням ілеотрансверзоанастомозу (схема).

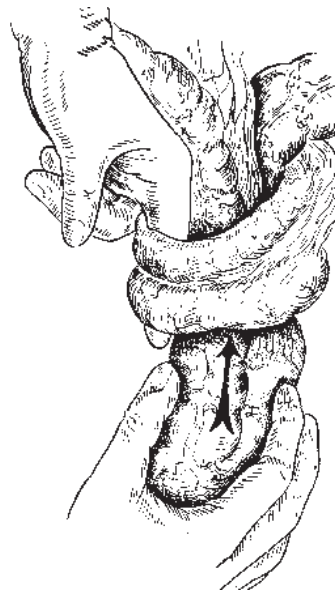

Рис. 7.17. Розв'язування вузла при вузлуотворенні.

При спайковій кишковій непрохідності пересікають спайки, ліквідують “двостволки”. З метою профілактики спайкової хвороби очеревини черевну порожнину промивають розчином фібринолітиків.

При obturaції кишки жовчним каменем або клубком аскарид виконують ентеротомію на здоровій ділянці кишки з видаленням перешкоди (каменя або аскарид). Інколи клубок аскарид можна перемістити в товсту кишку.

У кінці операції при всіх видах кишкової непрохідності черевну порожнину ретельно санують, дренують. Операцію закінчують інтубацією кишечника (рис. 7.19).

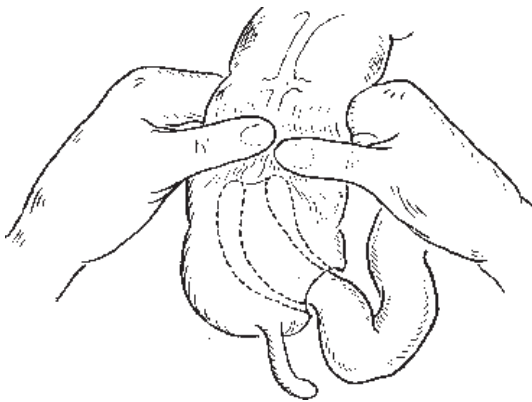


Рис. 7.18. Дезінвагінація.

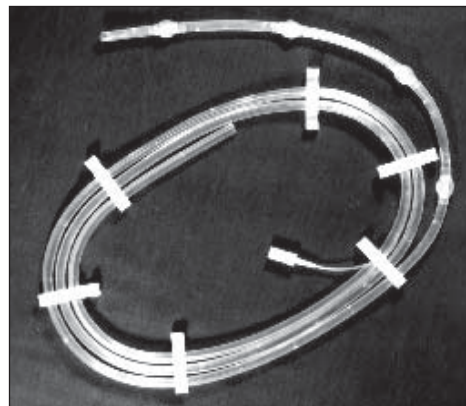


Рис. 7.19. Зонд для назогастроінтестинальної інтубації.

Після операції хворого слід перевести в реанімаційне відділення.

У перші дні положення хворого в ліжку – з припіднятим головним кінцем (положення Фаулера). Проводять дихальну гімнастику, перкусійний масаж грудної клітки. Раннє вставання з ліжка. Харчування після відновлення перистальтики. Шви знімають на 8-9 день. Виписують із стаціонару на 10-12 день після операції при неускладненому перебізі.

Необхідні дезінтоксикаційна, замісна інфузійна терапія (колоїдні, сольові розчини, глюкоза) та терапія для покращання реологічних властивостей крові (реополіглюкін, рефортан, стабізол) і нормалізації електролітного обміну, кислотно-лужної рівноваги (розчини солей калію, натрію, кальцію, натрію гідрокарбонату). Застосовують антибіотики широкого спектра дії в комбінації з препаратами тріхополу (метронідазол).

Показані загальноукріплювальна, імуностимулювальна терапія (вітаміни, метилурацил, препарати тимуса, анаболічні гормони), профілактика дихальної, серцевої, печінково-ниркової недостатності, стимуляція перистальтики.



### Експертиза працездатності і реабілітація

Стационарне лікування хворих, оперованих з приводу кишкової непрохідності, триває 7-12 днів. Його тривалість залежить від часу адекватного відновлення функції кишечника, віку пацієнтів, особливостей і характеру хвороби, що викликала кишкову непрохідність, об'єму операції. Ці ж фактори визначають тривалість амбулаторного лікування, фізичної реабілітації хворих.

У післяопераційний період рекомендовано раннє вставання з ліжка, потім помірні, дозовані фізичні навантаження. Слід дотримувати режиму харчування, вживати висококалорійну їжу з ферментними препаратами підшлункової залози. Важливим елементом є теплові процедури на живіт.

Термін амбулаторного лікування становить 6-16 тижнів. Необхідність подальшого лікування вирішується через МСЕК. У фізичній реабілітації хворих суттєве значення має бальнеотерапія в місцевих санаторіях.

### Контрольні питання

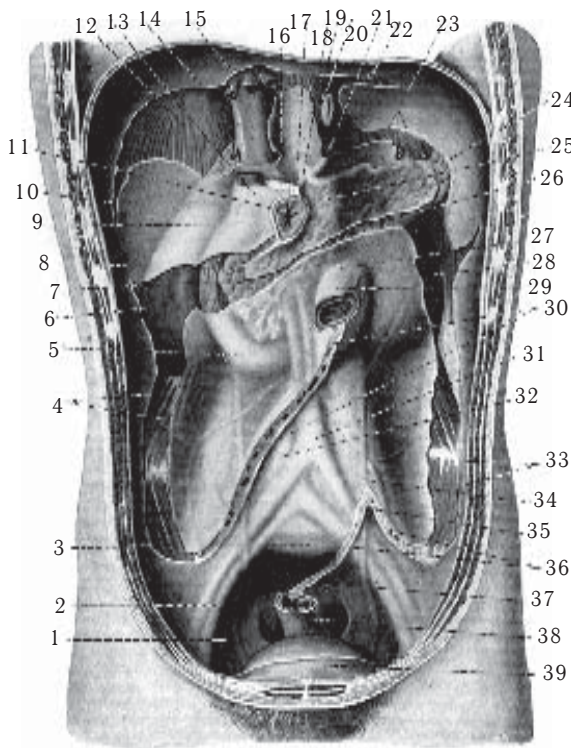
1. Топографічна анатомія, фізіологія тонкої кишки.
2. Класифікація кишкової непрохідності.
3. Клінічна симптоматика і патофізіологія “високої” та “низької” непрохідності кишок.
4. Обтураційна кишкова непрохідність. Види, клінічна симптоматика, інструментальна діагностика, принципи лікування.
5. Странгуляційна кишкова непрохідність. Види, клініка, інструментальна діагностика. Хірургічне лікування. Показання, протипоказання до операції. Передопераційна підготовка. Методи оперативних втручань.
6. Інвагінація. Види, клінічні ознаки. Методи діагностики. Лікувальна тактика. Консервативне та хірургічне лікування.
7. Функціональна кишкова непрохідність. Причини, клініка. Методи діагностики, принципи лікування.
8. Принципи лікування в ранній і пізній післяопераційні періоди. Реабілітація хворих.

### Література

1. Астапенко В.Г., Малиновский Н.Н. Практическое руководство по хирургическим болезням. – Минск: Высшая школа, 1983. С. 204-213.
2. Клиническая хирургия: Справочник, руководство для врачей // Под ред. Ю.М. Панцырева. – М.: Медицина; 1988. С. 267-280.
3. Руководство по неотложной хирургии органов брюшной полости // Под ред. В.С. Савельева. – М.: Медицина; 1986. С. 208 -264.
4. Шалимов А.А., Саенко В.Ф. Хирургия пищеварительного тракта. – К. Здоров'я; 1987. – С. 505-537.
5. Шалимов А.А., Саенко В.Ф. Хирургия кишечника. – К. Здоров'я; 1977. – 174 с.

## Розділ 8. ПЕРИТОНІТИ

### Анатомо-фізіологічні дані



**Рис. 8.1.** Парієтальна очеревина задньої стінки живота: 1 – cavum pelvis; 2 – vasa iliaca externa; 3 – promontorium; 4 – місце прикріплення colon ascendens; 5 – pars horisontalis duodeni; 6 – ren dexter; 7 – pars descendens duodeni; 8 – pancreas; 9 – pars superior duodeni; 10 – lig.triangularare dextrum; 11 – pars pylorica ventriculi; 12 – місце прилягання печінки; 13 – lig.hepatoduodenale; 14 – v.cava inferior; 15 – vv.hepaticae; 16 – recessus omentalis superior; 17 – aorta; 18 – truncus coeliacus; 19 – diaphragma; 20 – esophagus; 21 – a.gastrica sinistra; 22 – lig.coronarium hepatis; 23 – lig.phrenicolicenale; 24 – pancreas; 25 – tuber omentale pancreatis; 26 – mesocolon transversum; 27 – flexura duodenojejunalis; 28 – ren sinister; 29 – jejunum; 30 – radix mesenterii; 31 – aorta; 32 – v.cava inferior; 33 – місце прикріплення colon descendens; 34 – ureter; 35 – recessus intersigmoideus; 36 – mesocolon sigmoideum; 37 – cavum pelvis; 38 – rectum; 39 – vesica urinaria.

Очеревина (peritoneum) – це тонка сполучнотканинна оболонка, що покриває стінки черевної порожнини і поверхні розміщених у ній органів.

Розрізняють органну (вісцеральну) очеревину, яка покриває органи і пристінкову (парієтальну), яка покриває черевну стінку (рис. 8.1).

Між вісцеральною і парієтальною очеревинами утворюється щілиноподібна порожнина складної форми, замкнута у чоловіків і не замкнута у жінок (рис. 8.2).

Слід розрізняти черевну порожнину (cavitas abdominalis) – простір, обмежений анатомічними структурами, в яких містяться органи і тканини, і порожнину очеревини (cavitas peritonei), яка є тільки складовою частиною черевної порожнини і включає сукупність щілиноподібних просторів між органами та черевною стінкою (рис. 8.3).

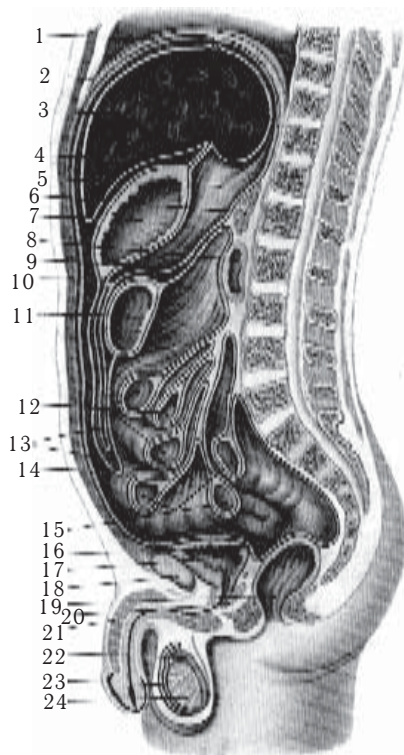
Гістологічна структура очеревини складна. Очеревина брижі тонкої кишки має 7 шарів, великий сальник – 4 (рис. 8.4).

Покрита очеревина мезотеліоцитами – клітинами мезодермального походження. Вони володіють значними регенеративними властивостями, їм притаманна фібринолітична активність. При будь-якому подразненні очеревини

ни з пошкодженням мезотеліоцитів настає вихід плазми із судин з утворенням фібринових плівок.

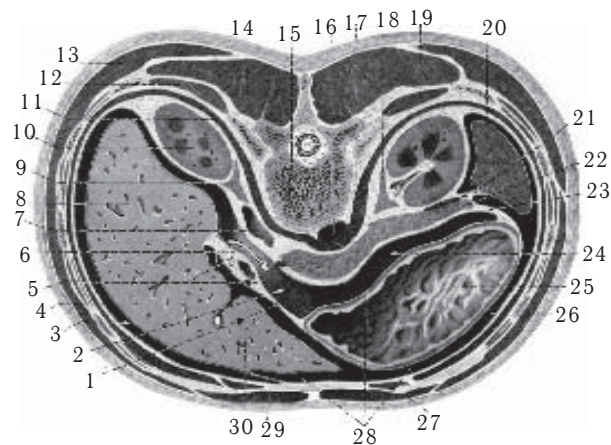
Під мезотелієм розміщується поверхнева сітка кровоносних капілярів. Щільність їх дуже велика – близько 75 000 на 1 мм<sup>2</sup> череві. Добре розвинута в очеревині лімфатична система. У багатьох її ділянках є 2 сітки лімфатичних капілярів. У парієтальній очеревині бокової стінки живота, діафрагмі, очеревині печінки лімфатичні капіляри розташовані більш поверхнево, ніж кровоносні, тому резорбція в цих відділах переважає над ексудацією, а в очеревині передньої і задньої черевних стінок – навпаки.

Функція очеревини повністю не вивчена. Вона відіграє роль не тільки своєрідного каркаса, фіксатора органів, але й бере участь у забезпеченні гомеостазу, водно-електролітному обміні. Через очеревину може всмоктатись за добу до 70 л рідини.



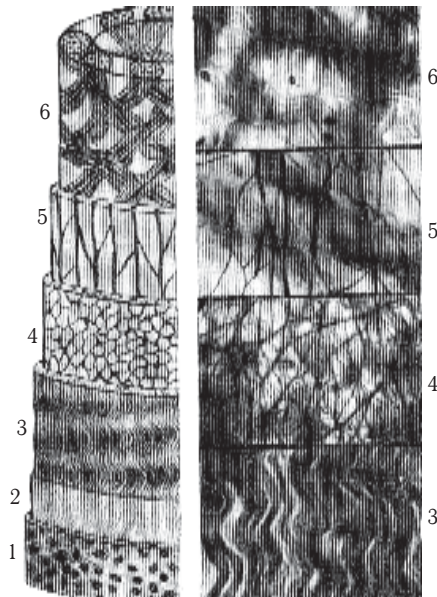
**Рис. 8.2.** Хід очеревини і черевна порожнина у чоловіків:

1 – lig. coronarium hepatis; 2 – sternum; 3 – hepar; 4 – omentum minus; 5 – bursa omentalis; 6 – pancreas; 7 – ventriculus; 8 – duodenum; 9 – mesocolon; 10 – recessus omentalis; 11 – colon transversum; 12 – jejunum; 13 – omentum majus; 14 – peritoneum parietale; 15 – ileum; 16 – excavatio rectovesicalis; 17 – vesica urinaria; 18 – symphysis pubica; 19 – rectum; 20 – prostata; 21 – corpus cavernosum penis; 22 – epididymis; 23 – tunica vaginalis testis; 24 – testis.



**Рис. 8.3.** Порожнина очеревини на горизонтальному розпилі тулуба:

1 – omentum minus (lig. hepatogastricum); 2 – vestibulum bursae omentalis; 3 – cavum peritonei; 4 – peritoneum parietale; 5 – lig. hepatoduodenale; 6 – стрілка введена в bursa omentalis через foramen epiploicum; 7 – v. cava inferior; 8 – hepar; 9 – glandula suprarenalis dextra; 10 – ren dexter; 11 – diafragma; 12 – m. quadratus lumborum; 13 – m. latissimus dorsi; 14 – м'язи спини; 15 – vertebra thoracica XII; 16 – aorta abdominalis; 17 – pancreas; 18 – glandula suprarenalis sinistra; 19 – ren sinister; 20 – lien; 21 – lig. phrenicocoliciale; 22 – pancreas; 23 – lig. gastrolieinale; 24 – bursa omentalis; 25 – ventriculus; 26 – cavum peritonei; 27 – m. rectus abdominis; 28 – peritoneum viscerale; 29 – lig. falciforme; 30 – hepar.



**Рис. 8.4.** Очеревина тонкої кишки людини: зліва – схема будови; справа – волокнисті шари очеревини, послідовно сфотографовані в одному і тому ж полі зору (мікрофото); 1 – мезотелій; 2 – роздільна мембрана; 3 – поверхневий волокнистий колагеновий шар; 4 – поверхнева дифузна еластична сітка; 5 – глибока повздожня еластична сітка; 6 – глибокий решітчастий колагеново-еластичний шар. Шари очеревини на схемі (зліва) відповідають однаково пронумерованим шарам на мікрофото (справа).

до зниження. Певно, усвідомлюючи це, визначний вчений – хірург минулого сторіччя Вагнер сказав: “Я і мої сучасники виховані в страхі перед Богом і очеревиною”. Майже через сто років К.С. Симонян написав, що “... страх перед Богом минув, але перед перитонітом залишився”. Зараз, на початку нового тисячоліття, можна з впевненістю стверджувати, що страх перед Богом повернувся, а перед перитонітом – посилюється. Відкриття нових антибактеріальних препаратів – антибіотиків, антисептиків вселило надію на швидке приборкання цієї недуги. Однак ентузіазм від їх ефективності змінився розчаруванням – індукована антимікробними препаратами мінливість мікроорганізмів зводила нанівець досягнення в розробці нових препаратів.

Покращання результатів лікування перитоніту можливе тільки шляхом комплексного підходу до його ранньої діагностики, оперативного та післяопераційного лікування.

## 8.1. ГОСТРИЙ ПЕРИТОНІТ

**Перитоніт** – запалення парієтальної та вісцеральної очеревин, яке супроводжується як місцевими, так і загальними проявами, порушеннями функцій різних органів і систем.

Перитоніт – одне з найважчих захворювань в абдомінальній хірургії. Частота його виникнення – 5,5-6,0 на 10 000 населення (Е.Н. Маломан, 1985).

Перитоніт займає перше місце серед причин смерті від гострих хірургічних захворювань органів черевної порожнини. Летальність від перитоніту залежить від його форми, причин та інших факторів і коливається від 10 до 70 % (В.А. Попов, 1985; О.О. Шалімов, 1991 та ін.).

Перитоніт здебільшого є ускладненням, а точніше закономірним наслідком або етапом розвитку різних гострих хірургічних захворювань і травм черевної порожнини. Як правило, перитонітом завершуються такі деструктивні процеси в черевній порожнині, як гангренозні форми апендициту, холециститу, панкреонекроз, кишкова непрохідність та ін.

Незважаючи на досягнуті успіхи в діагностиці та лікуванні перитоніту, летальність при цьому не має стійкої тенденції



*Етіологія і патогенез*

Етіологія і патогенез гострого перитоніту надзвичайно складні і багатокомпонентні. У його розвитку беруть участь численні механізми пошкоджень і захисту.

У патогенезі гострого гнійного запалення очеревини провідну роль відіграють такі фактори (О.О. Шалімов, В.Ф. Саєнко, 1987):

- патогенні мікроорганізми;
- інтоксикація;
- гіповолемія;
- глибокі порушення обміну речовин.

Бактеріальна інвазія очеревини є провідною патогенетичною ланкою в розвитку перитоніту. Саме потрапляння мікроорганізмів у черевну порожнину є пусковим механізмом запальної реакції, послідовного розвитку альтерації, ексудації та проліферації (А.И. Струков и соавт., 1987).

Дослідженню ролі окремих мікроорганізмів в етіології і клінічному перебізі перитоніту приділяється значна увага в літературі. Суперечливі дані про частоту висівання мікроорганізмів з перитонеального ексудату зумовлені, з нашого погляду, використанням неадекватних методик забору матеріалу та культивуації мікроорганізмів, особливо анаеробів.

Численні дослідження підтверджують, що в більшості випадків інфекційний процес при перитоніті має змішаний аеробно-анаеробний характер (А.П. Колесов и соавт., 1989; В.Б. Давиденко, 1994).

Домінуючу роль при перитоніті відіграють *Escherichia coli*, *Klebsiella sp.*, *Streptococcus faecalis*, *Staphylococcus aureus* та ін. В останні роки зростає частота висівання при перитоніті *Proteus sp.*, *Enterococcus*, *Pseudomonas aeruginosa* та грибів. Серед анаеробів усе частіше виявляють неклостридіальні форми: *Bacteroides fragilis*, *Bacteroides melaninogenicus*, *Peptostreptococcus sp.* та ін. (В.Ф.Саєнко и соавт., 1989; С.Gelshorn et al., 1994).

Характерною є багатокомпонентність асоціацій, в які входять від 2-3 до 6-9 різних видів аеробних та анаеробних мікроорганізмів.

Виявлено зміну частоти висівання анаеробів із перитонеального ексудату залежно від строків його інтраопераційного відбору. Так, на початку операції анаероби з ексудату висівались майже в 100 % випадків, через годину – в 30 %, а в кінці 2-ї години – в 10 % (А.П. Колесов и соавт., 1989).

Досліджена залежність структури мікрофлори, що висівалася, від джерела виникнення перитоніту. При виникненні перитоніту як ускладнення захворювань шлунка, дванадцятипалої кишки, жовчовивідних шляхів анаеробні мікроорганізми висівали в 10-15 % випадків, при перитоніті як ускладненні захворювань тонкої кишки – в 50-60 %, а при перитоніті, пов'язаному з дистальними відділами травного каналу, – майже в 100 %.

Для спричинення запального процесу в очеревині необхідна певна кількість мікроорганізмів, які здатні своєю життєдіяльністю запустити механізми запалення і певний час підтримувати їх реалізацію. Такою етіологічно значу-



щою концентрацією є наявність в 1 мл ексудату  $10^7$ - $10^8$  колоній утворюючих одиниць/мл (КУО/мл) мікроорганізмів певного виду (А.В. Столбовой, 1981). Менші концентрації мікроорганізмів не в змозі тривалий час підтримувати механізми запального процесу в зв'язку з випередженням швидкості їх загибелі в процесі запалення над розмноженням.

На думку І.А. Ерюхіна і соавт. (1989), мікробна інвазія ще не означає початок запального процесу. Автор підкреслює важливу роль системи протиінфекційного захисту, в якій виділяє високодиференційовані специфічні імунні механізми та механізми неспецифічного захисту, вказуючи не тільки на їх принципові відмінності, а й на тісний взаємозв'язок в процесі запалення.

При перитоніті має місце фазність змін неспецифічної резистентності організму. Так, для реактивної стадії перитоніту характерна напруга факторів резистентності – підвищення лізоцимальної та загальної бактерицидної активності сироватки крові, зменшення титру комплементу, зростання фагоцитарної активності, інтенсивності та завершеності фагоцитозу (А.И. Годлевский, В.А. Шапринский, 1994; Y. Odhiso et al., 1992), підвищення активності кислій фосфатази в нейтрофільних лейкоцитах та зниження активності лужної фосфатази.

У токсичній стадії перитоніту має місце зниження ефективності механізмів природного захисту, а в термінальній стадії спостерігають майже повну неспроможність захисних сил організму.

Для реактивної стадії перитоніту характерна напруга імунних систем, спрямованих на боротьбу з інфекцією та токсинами небактеріального походження. Виявлено зростання вмісту гаммаглобулінових фракцій, що свідчить про підвищення синтезу специфічних антитіл, які володіють тропністю стосовно токсинів небактеріального походження (В.Т. Зайцев і соавт., 1989).

Починаючи з токсичної стадії, поступово розвивається стан вторинної імунологічної недостатності. Знижується вміст Т-лімфоцитів і їх активованих субпопуляцій, який утримується на низьких показниках до 7-15 дня з часу оперативного лікування перитоніту.

Популяція В-лімфоцитів змінюється в процесі перебігу перитоніту менш вірогідно, і виявити кореляцію кількісного їх вмісту з клінічним станом хворих не завжди вдається.

Важливою ланкою в патогенезі перитоніту є ендогенна інтоксикація, яка на певних етапах його розвитку стає провідною, такою, що визначає тяжкість стану хворих (А.А. Шалимов, В.Ф. Саенко, 1987; І.А.Ерюхин і соавт., 1989). Однак до цього часу численні питання про механізми розвитку ендотоксикозу, структури токсичних речовин, шляхи їх розповсюдження, вплив на різні органи і структури вивчені недостатньо повно.

Під ендогенною інтоксикацією (ендотоксикозом) частіше розуміють зв'язок патогенетичних механізмів хвороби з дією на організм токсичних продуктів, які утворились у результаті порушення тих чи інших вегетативних функцій (І.А. Ерюхин і соавт., 1989).

Перелік ендогенних токсинів досить широкий, сюди відносять біогенні аміни, регуляторні пептиди, компоненти калікреїн-кінінового каскаду, проміжні та кінцеві продукти коагуляції і фібринолізу, перекисних процесів, компоненти системи комплементу, лізосомальні ензими, групу речовин середньої молекулярної маси, бактеріальні токсини, різні продукти обміну. Ці речовини відрізняються відносною молекулярною вагою, гідрофільними властивостями, особливостями циркуляції в крові, транспортуванням через мембрани, шляхами виведення з організму.

Ендотоксини проявляють пряму або опосередковану дію на ефекторні органи, клітини та субклітинні структури.

За дією на рівні клітинних структур їх можна поділити на:

- а) ті, що володіють цитолітичним ефектом;
- б) активатори лізосомальних ензимів;
- в) блокатори мітохондріальної біоенергетики;
- г) ініціатори вільнорадикальних процесів;
- д) інгібітори рибосомального синтезу білків.

На рівні міжорганних і міжсистемних взаємодій ендогенних речовин виділяють активатори комплементу, калікреїн-кінінової системи, коагуляції та фібринолізу, а також речовини, які змінюють тонус гладенької мускулатури, трансендотеліальне транспортування, індуктори агрегації формених елементів крові.

Наведена класифікація свідчить про широкий діапазон структурної організації та біологічної дії токсинів. Разом з тим, клітинна маніфестація ендотоксикозу залежить не тільки від зростання концентрації ендотоксинів у біологічних середовищах, а й від взаємозв'язків інгредієнтів ендотоксикозу з детоксикаційними системами, інактиваторами пошкоджувальної дії токсинів.

При перитоніті прояви ендотоксикозу зумовили необхідність виділення окремої токсичної його стадії та ступенів тяжкості інтоксикації, що дозволяє акцентувати увагу на цій складовій патологічного процесу, вживати відповідні заходи для детоксикації організму.

Важливе значення мають шляхи розповсюдження токсинів із місця їх утворення. Частіше токсини поширюються гематогенним та лімфогенним шляхами. При цьому слід пам'ятати, що з парієтальної очеревини токсини через венозні судини потрапляють у нижню порожнисту вену і далі, у легені – перший орган, на який ці токсини діють. Токсини з вісцеральної очеревини через венозні судини потрапляють у ворітну вену, і першим органом їхнього впливу є печінка.

Лімфогенним шляхом токсини і мікроорганізми з парієтальної очеревини розповсюджуються через парієтальну ланку лімфатичної системи, затримуючись і частково знешкоджуючись у парієтальних лімфатичних вузлах. З вісцеральної очеревини токсини і мікроорганізми поширюються через вісцеральну ланку лімфатичної системи, затримуючись у вісцеральних лімфатичних вузлах. Через грудну протоку токсини з лімфою потрапляють у систему

верхньої порожнистої вени і далі, у легені. У зв'язку з цим при перитоніті досить швидко розвивається дистрес легень. Ураження печінки токсинами та мікроорганізмами призводить до розвитку спочатку печінкової, а згодом і ниркової недостатності. Генералізація токсемії, дистанційний вплив ендогенних токсинів при перитоніті реалізуються шляхом токсичного ураження інших паренхіматозних органів, нервової системи, що призводить до поліорганної недостатності, яка є основною причиною смерті хворих.

При перитоніті виникають значні метаболічні порушення. Основною причиною дискореляції в системі метаболізму при перитоніті є поліпатогенетична гіпоксія. Причиною останньої є системні розлади гемоциркуляції, зовнішнього дихання, універсальні порушення мембранних функцій, а також розлади механізмів утилізації тканинами кисню внаслідок зростання тенденції до переваги анаеробних шляхів енергопродукції. Взаємозв'язок цих причин зумовлює лавиноподібний, автокаталітичний їх характер.

Порушення водно-електролітного обміну при перитоніті дуже суттєві. Запальний процес в черевній порожнині супроводжується прогресуючою втратою води. Внаслідок підвищення проникності стінок мікросудин в черевну порожнину, заочеревинний простір, периваскулярні тканини порожнистих та паренхіматозних органів відбувається секвестрація води, електролітів та білків із формуванням патологічного "третього простору". Крім того, порушення функції кишечника, перевага в ньому секреції над всмоктуванням збільшують об'єм "третього простору", а постійне блювання призводить до значних зовнішніх втрат води та електролітів. Втрата такими хворими води за добу може перевищувати 30-50 % об'єму циркулюючої крові, сягати понад 3 літри. Мають місце гіпонатріємія та гіпокаліємія, стійке зниження концентрації іонів калію в клітинах, особливо в еритроцитах, що зумовлено як порушенням функції клітинних мембран, так і активацією процесів виведення калію з організму.

Порушення білкового обміну при перитоніті проявляється стійкою і прогресуючою гіпопротеїнемією, диспротеїнемією. Спостерігають значне зниження концентрації альбумінів та зростання концентрації глобулінів, яке прогресує паралельно зростанню тяжкості стану хворих. Альбуміно-глобуліновий коефіцієнт (De Ritis) при перитоніті стає меншим за одиницю і знижується в міру його прогресування. Мають місце зростання концентрації  $\alpha_1$ - та  $\alpha_2$ -глобулінів і помірне зниження  $\gamma$ -глобулінів впродовж усього післяопераційного періоду.

Важливе місце в розвитку перитоніту, становленні запального процесу в черевній порожнині займають мікроциркуляторні порушення. Система мікроциркуляції в нормі підтримує на потрібному рівні водно-електролітну, кислотно-лужну рівновагу, температурний режим, є складовою реалізації імунологічного контролю (А.М. Чернух, 1979). На функціональний стан мікроциркуляторного русла впливають вазоактивні речовини (вазодилататори та вазоконстриктори); речовини, що діють на гладком'язові елементи судин опо-

середковано (гормони, іони  $\text{Na}^+$ ,  $\text{Ca}^{++}$ ,  $\text{H}^+$ , ферменти та ін.), а також реологічні властивості крові.

При запальному процесі в черевній порожнині мають місце суттєві фазозалежні порушення мікроциркуляторної системи.

У реактивній стадії перитоніту спостережено чітку тенденцію до вазоконстрикції всієї мікроциркуляторної системи, зниження в ній швидкості кровотоку, появу мікрозернистих агрегатів у капілярах та венулах, відсутність периваскулярних змін.

У токсичній стадії перитоніту мають місце дилатація мікросудин, зменшення кількості функціонуючих капілярів, зниження швидкості кровотоку, наявність стазів, відкриття артеріоло-венулярних шунтів, перивазальні зміни – набряк тканин, клітинна їх інфільтрація, геморагії.

У термінальній стадії виявлено різке пригнічення, аж до повної зупинки, активного кровотоку, прогресуючі перивазальні зміни.

### *К л а с и ф і к а ц і я*

За етіологією: первинний, вторинний.

Первинний перитоніт виникає при потраплянні мікрофлори в очеревину гематогенним або лімфогенним шляхом. Вторинний перитоніт – це ускладнення різних хірургічних захворювань та пошкоджень.

За причинами виникнення вторинного перитоніту: травматичний, післяопераційний; перфоративний; запальний – викликаний розповсюдженням запального процесу з органів та тканин черевної порожнини та позачеревного простору.

За стадіями: реактивний; токсичний; термінальний.

За характером ексудату: серозний; фібринозний; гнійний; гнильний; геморагічний; змішаний.

За характером мікрофлори: аеробний (стафілокок, стрептокок, кишкова паличка та ін.); анаеробний (бактероїди, пептококи та ін.); змішана (асоціації різних мікроорганізмів).

За перебігом: гострий; хронічний; в'ялоперебігаючий.

За розповсюдженістю: відмежований; невідмежований, який поділяється на місцевий, дифузний, розлитий і загальний.

Відмежований, коли вогнище запалення відмежовується від іншої частини черевної порожнини анатомічними структурами – великим сальником, петлями кишок. Це буває при хорошій реактивності організму, низькій вірулентності мікрофлори. Прикладом може бути інфільтрат при апендициті, холециститі, панкреатиті, абсцесах різної локалізації.

Невідмежований, коли запальний процес із місця виникнення безперешкодно може розповсюджуватись по черевній порожнині.

Місцевий розповсюджується на 1 з 9-ти анатомічних ділянок передньої черевної стінки, тобто на прилеглу до місця виникнення перитоніту: при

апендициті – на праву здухвинну ділянку; при холециститі – на праву підреберну ділянку.

При дифузному запальний процес охоплює не тільки очеревину в місці виникнення, а й розповсюджується на прилеглі ділянки (не більше ніж на 3 анатомічні ділянки). Наприклад, при апендициті, гінекологічному перитоніті в запальний процес втягується очеревина малого таза, права, ліва здухвинна та надлобкова ділянки.

У випадках розлитого перитоніту запальний процес розповсюджується більше ніж на 3, але не більше ніж на 6 анатомічних ділянок. Наприклад, прояви запалення виявляються в нижньому поверсі черевної порожнини при апендициті, перфорації сигми, кишковій непрохідності.

При загальному перитоніті прояви запалення виявляються по всій черевній порожнині.

Виділяють такі ступені тяжкості перебігу перитоніту: I ступінь – легкий; II ступінь – середньої тяжкості; III-А ступінь – тяжкий; III-Б ступінь – дуже тяжкий; IV ступінь – термінальний.

#### *Клінічна симптоматика*

Клінічний перебіг гострого перитоніту залежить від його виду, форми, стадії, кількості й вірулентності збудника, імунологічної реактивності та резистентності, причини, що викликала перитоніт, та інших факторів.

У першій стадії при порушенні цілісності порожнистих органів шлунково-кишкового тракту перитоніт починається раптово з різкого, колючого болю в животі. При виникненні перитоніту як наслідку прогресуючого запалення органів черевної порожнини біль наростає і розповсюджується по всьому животі поступово.

Біль зумовлений подразненнями нервових закінчень очеревини. Зміна положення тіла призводить до розтягування ураженої ділянки парієтальної очеревини, що посилює біль. Для зменшення розтягнення черевних м'язів та парієтальної очеревини хворі намагаються лежати нерухомо на спині або на боці, зігнувши ноги до живота.

Виникають нудота, блювання (деколи багаторазове), після якого не настає полегшення. Підвищується температура тіла до 38 °С.

При об'єктивному обстеженні виявляють блідість шкірних покривів, тахікардію до 100-120 уд./хв, інколи брадикардію (“вагусний пульс”); АТ у межах норми, дихання прискорене, поверхневе. Живіт втягнутий. Передня черевна стінка на всьому протязі не бере участі в акті дихання. При поверхневій пальпації визначаються розлита болючість по всьому животі, напруження м'язів – від незначного до дошкоподібного. Глибока пальпація неможлива через напруження м'язів та різку болючість. Визначаються позитивні симптоми Щоткіна-Блюмберга, Роздольського, Воскресенського. При наявності великої кількості рідини в черевній порожнині перкуторно можна виявити притуплення в бокових ділянках живота. Перистальтика не вислуховується.



При пальцевому дослідженні через пряму кишку визначаються нависання передньої стінки прямої кишки та різка її болючість.

Друга стадія (токсична) – основними симптомами є загальні ознаки інтоксикації. Відчуття болю дещо притуплюються, блювання частішає, перестають відходити газы, виникає анурія, хворий стає ейфоричним, риси обличчя загострюються. З'являється акроціаноз, дихання часте, поверхневе. Прискорюється пульс, знижується артеріальний тиск. Живіт стає здутим, передня черевна стінка не бере участі в акті дихання.

При поверхневій пальпації виявляють, що напруження м'язів передньої черевної стінки менш виражене, спостерігають напружену її резистентність (симптом Мондора). Позитивні симптоми Щоткіна-Блюмберга, Воскресенського, Роздольського; перкуторно – зменшення “печінкової тупості”. Приєднуються симптоми кишкової непрохідності: Ківуля (тимпанічний звук з металевим відтінком), “гробової тиші” (зникнення перистальтичних шумів), Лотейссена (при аускультатії живота вислуховують дихальні та серцеві шуми) та ін.

Цій фазі притаманні характерні особливості клінічного перебігу.

Перша особливість – симптоматика її, як правило, відривається від своєї первинної локалізації, і відтепер уже вся черевна порожнина або значна її частина являє собою вогнище деструкції.

Друга особливість – полягає в тому, що інтоксикація змінює свою природу: якщо в реактивній фазі вона була викликана наявністю в крові біологічно активних речовин (гормонів запалення), то в токсичній фазі в крові починають циркулювати токсини, які шкідливо діють на весь організм. Останнє і визначає варіанти симптоматики токсичної фази перитоніту. Цих варіантів є три.

Перший – класичний варіант клініки розлитого гнійного перитоніту. Деструктивне запалення практично займає всю черевну порожнину. Місцеві симптоми чітко виражені: м'язовий захист, позитивний симптом Щоткіна-Блюмберга, перкуторно – притуплення в бокових відділах живота. Виражена картина загальної інтоксикації: адинамія, зневоднення, лице Гіппократа, сухий обкладений язик, блювання застійним вмістом, частий слабкий пульс. Рідко замість адинамії буває психомоторне збудження.

Другий – при наявності вираженої інтоксикації, що свідчить про тяжкість перитоніту, місцеві симптоми чітко локалізовані. Частіше такий варіант буває у разі, коли первинним вогнищем деструкції є червоподібний відросток або жовчний міхур. Саме ця група хворих розплачується за численні помилки лікарів як в діагностичному, так і в тактичному плані.

Третій – зумовлений проривом інфільтрату, який відмежовував деструктивне вогнище запалення. Цей варіант трапляється при гострому холециститі, коли в силу анатомічних умов, синтопії органів утворення інфільтрату – найбільш частий розвиток хвороби. При цьому варіанті інтоксикація, спочатку нерізко виражена, швидко наростає, а місцеві симптоми розлитого перитоніту набувають галопуючого характеру.

Незалежно від того, який із варіантів перебігу перитоніту має місце, провідним клінічним компонентом його є наростаючий токсикоз. Саме цю обста-

вину необхідно враховувати при встановленні діагнозу і проведенні диференційного діагнозу.

Якщо діагностичне завдання в реактивній фазі перитоніту переслідує ціль встановлення наявності і локалізації деструктивного вогнища, то в токсичній фазі стоять інші завдання – невідкладного зменшення інтоксикації та оперативного втручання.

Третя стадія – термінальна. Вона характеризується тим, що на фоні поглиблення функціональної кишкової недостатності і токсикозу виникають глибокі порушення обмінних процесів і життєво важливих функцій організму. Клінічно це проявляється різкою тахікардією, задишкою, адинамією, лицем Гіппократа, блідістю і сухістю шкіри. Язик сухий, обкладений коричневим нальотом, на ньому відбитки зубів. Відмічається централізація кровообігу: низький артеріальний тиск, холодні кінцівки. Хворі в свідомості, байдужі до свого стану. Об'єктивна симптоматика живота майже нічим не відрізняється від такої в токсичній стадії.

#### *Лабораторні та інструментальні методи діагностики*

1. Загальноклінічні (анамнез, дослідження органів і систем).
2. Лабораторні:
  - а) загальноклінічні: аналіз крові (лейкоцитоз, зсув лейкоцитарної формули вліво); аналіз сечі (протеїнурія, циліндрурія);
  - б) біохімічні зміни:
    - 1) гіпо- і диспротеїнемія – зменшення загальної кількості білка сироватки, зниження відносної кількості глобулінів, підвищення рівня залишкового азоту, креатиніну;
    - 2) зменшення ОЦК, згущення крові, зміна гематокриту;
    - 3) зниження концентрації іонів натрію в еритроцитах, плазмі, сечі. Загальний рівень калію зменшується, але його концентрація в позаклітинному просторі збільшується;
    - 4) ознаки порушення білковоутворювальної, глікогеноутворювальної, дезамінуючої, сечовиноутворювальної функцій печінки;
    - 5) гіперкоагуляція крові на фоні пригнічення функціональної активності протизгортальної системи, активація фібринолізу, протеолізу;
    - 6) зниження показників опірності організму (зменшення концентрації імуноглобулінів А, М, G; Т, В-лімфоцитів).
3. Показники загальної токсичності сироватки:
  - а) парамеційний тест зменшується;
  - б) концентрація молекул середньої маси зростає;
  - в) електропровідність сироватки венозної крові зменшується.
4. Рентгенологічне обстеження.

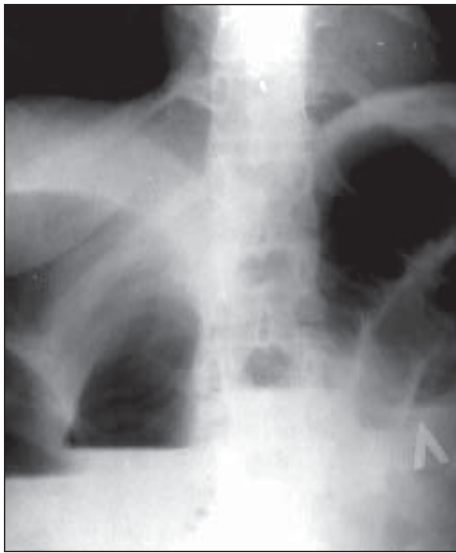
Оглядовою рентгенографією можна виявити:

  - а) вільний газ під куполом діафрагми (див. рис. 3.22);
  - б) пневматоз кишечника, чаші Клойбера (рис. 8.5).

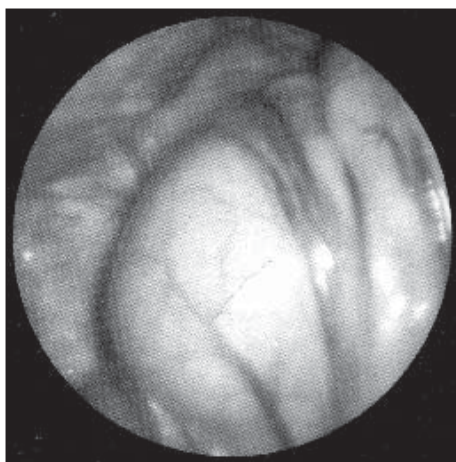
5. Ультразвукове сканування дає змогу виявити тільки окремі форми перитоніту, апендикулярний інфільтрат, параапендикулярний, міжпетельний абсцеси.

Це ж стосується і теплобачення, за його допомогою виявляють захворювання, що можуть призвести до перитоніту.

Більш інформативні лапароцентез і лапароскопія. Так, при лапароскопії можна чітко виявити наявність ексудату, його характер (рис. 8.6).



**Рис. 8.5.** Чаші Клойбера і пневматоз кишечника. Рентгенограма.



**Рис. 8.6.** Лапароскопія при перитоніті. Запалення очеревини та фібринозні нашарування в правій здухвинній ділянці.

### *Диференційний діагноз*

Перитоніт слід відрізнити від патологічних процесів у черевній порожнині, які розвиваються в навколишніх органах і тканинах.

Клініка “гострого живота” може з’являтися при переломах кісток таза, хребта, нижніх ребер, пневмоніях. У таких випадках з метою диференційної діагностики необхідні динамічне спостереження, повторні огляди хворого, результати яких дозволяють визначитись стосовно діагнозу.

Рідко клініку перитоніту може спричинити “сухотка” спинного мозку. Відомі також випадки, коли при вузликовому періартеріїті з ураженням судин черевної порожнини спостерігали клінічну картину “гострого живота” (зокрема перфоративної виразки і панкреатиту).

У разі абдомінальної форми інфаркту міокарда виражений больовий синдром та м’язовий захист можуть спонукати хірурга до невиправданої лапаротомії. Важливим диференційно-діагностичним тестом у таких випадках є результати електрокардіографії, а інколи й лапароцентезу.

Хвороба Шенлейн-Геноха (капіляротоксикоз), особливо абдомінальна форма, супроводжується ознаками подразнення очеревини. Геморагічні прояви захворювання та петехії на шкірі суттєво допомагають у диференційній діагностиці.

Розшаровувальна аневризма черевного відділу аорти та вісцерально-ішемі-

чний синдром також можуть супроводжуватись клінікою “гострого живота”. Проте при цих захворюваннях наявні перистальтика кишечника та характерний систолічний шум над черевною аортою чи черевним стовбуром, які дозволяють встановити правильний діагноз.

*Лікувальна тактика та вибір методу лікування*

Наявність проявів перитоніту є абсолютним показанням до оперативного втручання, яке повинно виконуватись в ургентному порядку. Передопераційна підготовка проводиться тільки хворим з нестабільною гемодинамікою і спрямована на корекцію серцево-судинних, метаболічних порушень, життєво важливих функцій організму, що дасть можливість виконати у таких хворих оперативне втручання.

Завдання оперативного втручання:

1. Ліквідація причин перитоніту.
2. Ефективна санація черевної порожнини.
3. Забезпечення можливостей евакуації в післяопераційний період перитонеального ексудату, вмісту кишечника.

Доступ – серединна лапаротомія.

З черевної порожнини видаляють ексудат, встановлюють причину перитоніту.

Об’єм операції з ліквідації причини перитоніту повинен бути мінімальним. Якщо причиною його був гострий апендицит, виконують апендектомію; якщо гострий холецистит – холецистектомію; якщо странгуляційна кишкова непрохідність – резекцію кишки.

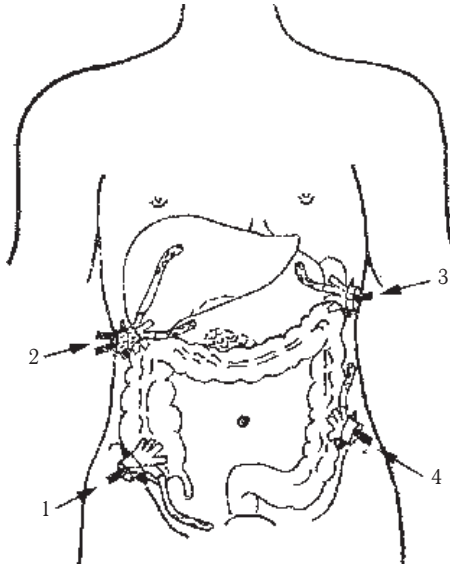
У зв’язку з високою небезпекою розвитку неспроможності кишкових швів, анастомози в умовах перитоніту, як правило, не накладають, а виводиться стома.

Шви, накладені в умовах перитоніту, потребують додаткового закріплення та захисту від згубної дії перитонеального ексудату. Для цього лінію швів покривають пасмом великого сальника на ніжці (якщо сальник не втягнутий в запальний процес) або захищають їх трансплантатом з авто- чи гетеротканин, який фіксують над лінією швів.

Санація черевної порожнини при розповсюджених формах перитоніту проводиться шляхом промивання її розчинами антисептиків і наступного осушення. Вибір розчину антисептика залежить від характеру ексудату, виділеної мікрофлори. Перевагу слід надавати антисептикам з широким спектром антибактеріальної дії і поверхнево активним речовинам (декаметоксин).

Повної абактеріальності черевної порожнини при розповсюджених формах перитоніту досягти, як правило, не вдається. Однак 3-4-разове її промивання розчинами антисептиків з експозицією по 10-15 хв зменшує бактеріальну забрудненість більше ніж на 75 %.

Після санації черевної порожнини виконують інтубацію тонкої кишки інтестинальним зондом з метою декомпресії проксимальних відділів травного тракту, видалення токсичних речовин з просвіту кишечника, а також для проведення післяопераційного ентерального харчування (див. рис. 7.19). Перед інтубацією здійснюють новокаїнову блокаду кореня брижі тонкої кишки.



**Рис. 8.7. Дренування черевної порожнини при перитоніті** (схема): 1 – порожнина малого таза; 2 – правий піддіафрагмальний простір (над і під печінкою); 3 – лівий піддіафрагмальний простір; 4 – лівий боковий канал.

Кінцевий етап операції залежить від форми перитоніту, його розповсюдження, ступеня тяжкості перебігу.

Для евакуації ексудату, що утвориться після операції, показане дренування черевної порожнини. Дренажі чи випускники розміщують у найбільш відлогих ділянках ураженої черевної порожнини і виводять через контрапертури на передню черевну стінку. Кількість дренажів і їх розміщення залежать від локалізації процесу, його розповсюженості. Дренажі використовують також для проведення перитонеального діалізу (рис. 8.7).

При III-Б ступені тяжкості перебігу розлитого перитоніту показано використання запрограмованої лапароскопії – повторного розкриття та санації черевної порожнини. Для цього при першій операції рану черевної стінки закривають окремими наскрізними швами, нитки яких зав'язують на “бантики”, або

вшивають “замок-блискавку”, щоб черевну порожнину можна було розкрити з мінімальною травматизацією.

Через 24-48 год повторно розкривають черевну порожнину, проводять її санацію. Після ліквідації гнійного процесу, коли необхідність у повторному очищенні черевної порожнини відпадає, операційну рану пошарово зашивають.

Запрограмовану лапароскопію можна використовувати як діагностичний засіб для нагляду за життєздатністю органів і тканин, спроможністю кишкових швів та ін.

Післяопераційне лікування повинно проводитися з врахуванням всіх ланок патогенезу перитоніту і залежить від ступеня тяжкості його перебігу (рис. 8.8).

Комплекс післяопераційного лікування перитоніту включає:

- а) антибактеріальну терапію: антибіотики, сульфаніламіді (препарати краще вводити внутрішньовенно та ендолімфатично – як у парієтальні лімфатичні судини шляхом катетеризації лімфатичних судин нижньої кінцівки, так і у вісцеральну ланку лімфатичної системи шляхом інтраопераційної катетеризації вісцеральних лімфатичних вузлів за І.Ю. Полянським);
- б) протизапальні, антигістамінні препарати, які укріплюють судинну стінку, покращують реологічні властивості крові;
- в) імунокорекцію;



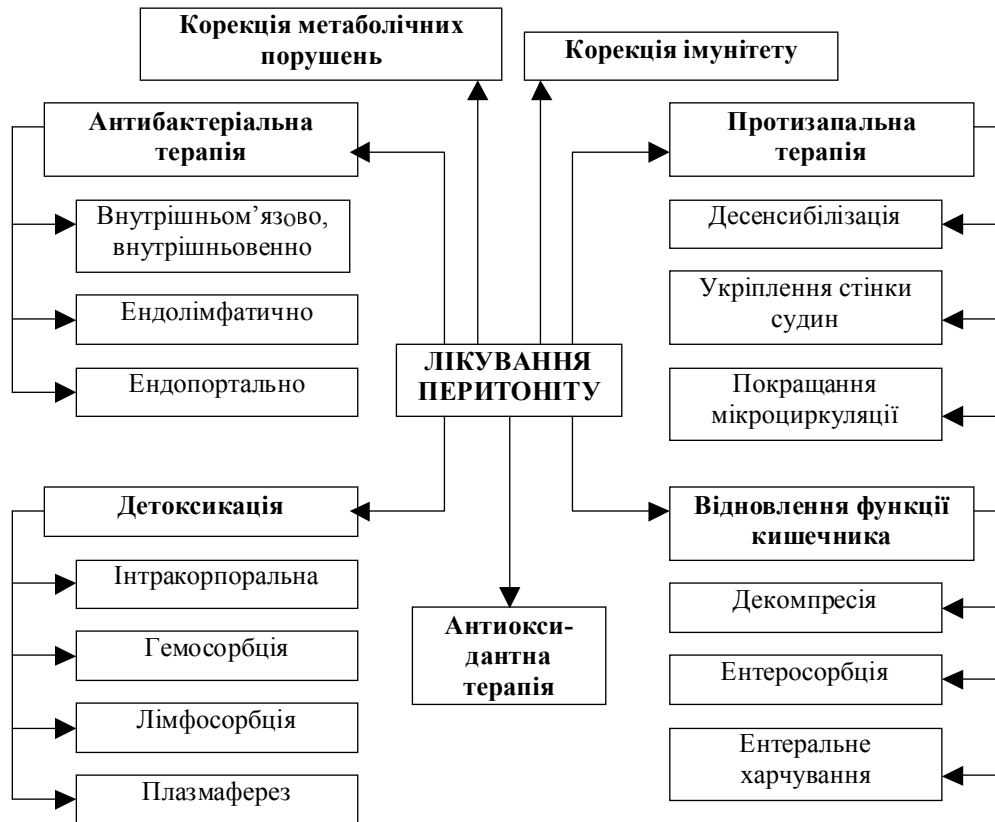


Рис. 8.8. Комплекс післяопераційних заходів при перитоніті (схема).

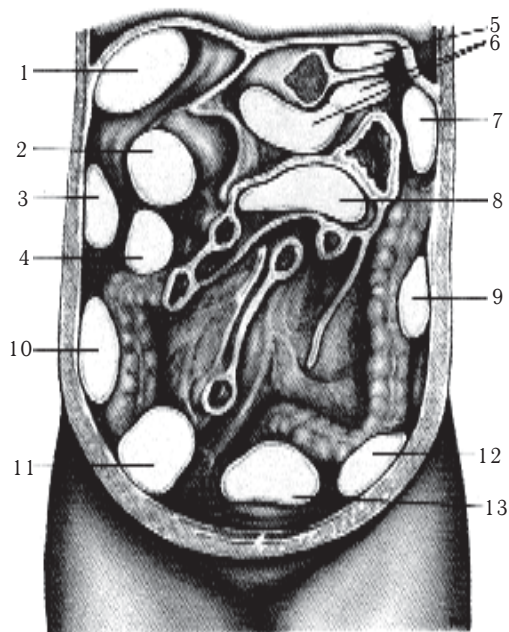
- г) корекцію порушень водно-електролітного балансу, білкового, жирового, вуглеводного обміну;
- д) дезінтоксикаційну терапію: об'єм її залежить від ступеня тяжкості перебігу перитоніту:
- при I ступені прояви ендотоксикозу не виражені і не потребують спеціальних методів корекції;
  - при II ступені для ліквідації проявів ендотоксикозу достатньо проведення інтракорпоральних методів детоксикації – внутрішньовенного введення рідин, діуретиків;
  - при III-A ступені явища ендотоксикозу можуть бути ліквідовані тільки шляхом використання екстракорпоральних методів детоксикації: гемосорбції, лімфосорбції, плазмаферезу, застосуванням ксеноселезінки;
  - при III-B-IV ступенях кількість токсинів, що утворюються і всмоктуються, перевищує не тільки детоксикаційні можливості організму, але й потенційні можливості екстракорпоральних методів детоксикації. У зв'язку з цим виникає необхідність повторного розкриття черевної порожнини (запрограмованої лапаротомії) і евакуації токсичних речовин, ексудату для попередження їх всмоктування;

- е) відновлення функції шлунково-кишкового тракту;
- є) симптоматичну терапію при порушенні функції серцево-судинної та дихальної систем;
- ж) парентеральне і зондове харчування;
- з) гіпербаричну оксигенацію.

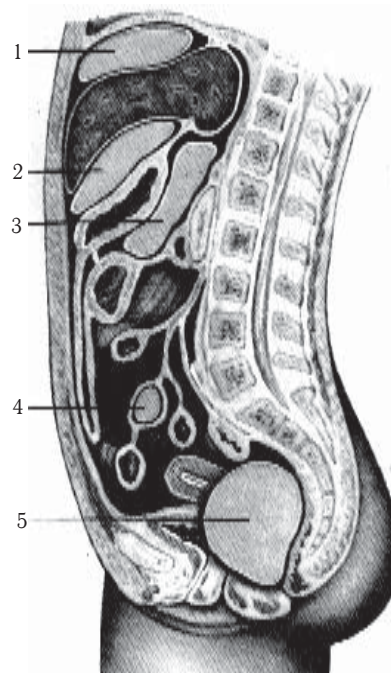
Профілактика перитоніту полягає у своєчасній діагностиці та ефективно-му лікуванні захворювань, що можуть бути причиною перитоніту.

## 8.2. ВІДМЕЖОВАНІ ПЕРИТОНІТИ

Характерним для цих форм перитонітів є те, що зона запалення відмежується від інших ділянок черевної порожнини анатомічними структурами: великим та малим сальниками, брижами і стінками кишок та ін. (рис. 8.9, 8.10).



**Рис. 8.9.** Схематичне зображення розміщення внутрішньочеревних абсцесів: 1 – верхньо-передній правобічний піддіафрагмальний; 2 – правобічний передньо-нижній піддіафрагмальний; 3 – правобічний задньо-верхній піддіафрагмальний; 4 – правобічний задньонижній піддіафрагмальний; 5 – лівобічний верхній піддіафрагмальний; 6, 7 – лівобічні нижні піддіафрагмальні; 8 – міжпетельний абсцес; 9 – лівого бокового каналу черевної порожнини; 10 – правого бокового каналу; 11 – параапендикулярний; 12 – лівої здухвинної ділянки; 13 – тазовий.



**Рис. 8.10.** Схематичне зображення розміщення внутрішньочеревних абсцесів на правобічному середньому сагітальному розрізі: 1 – правобічний передньо-верхній піддіафрагмальний; 2 – правобічний передньо-нижній піддіафрагмальний; 3 – лівобічний нижній піддіафрагмальний; 4 – абсцес брижі тонкої кишки; 5 – тазовий.

Розвиваються відмежовані форми за умови низької вірулентності мікрофлори на фоні нормальної реактивності та високої резистентності організму.

У патогенезі важливе значення мають зміни в системі гемостазу: підвищення активності згортальної системи, пригнічення фібринолізу. Це сприяє відкладанню фібрину на серозних поверхнях, фіксації до зони ураження прилеглих тканин, які відмежовують цю ділянку черевної порожнини від інших.

Характерною ознакою їх є перевага проліферативного компонента запалення, в результаті чого послідовно утворюється демаркаційний вал з лейкоцитів, клітин макрофагальної системи, фібробластів та ін. з наступним формуванням піогенної оболонки та сполучнотканинної капсули.

### Класифікація

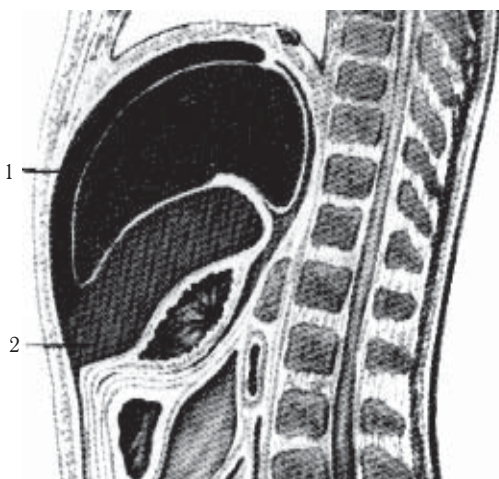
Розрізняють первинно відмежовані форми перитоніту (апендикулярний та параміхуровий інфільтрат) – коли відмежування проходить паралельно з розвитком запального процесу, та вторинно відмежовані при інфікуванні черевної порожнини (абсцеси черевної порожнини) – коли мікроорганізми, що потрапили у кишені чи заглиблення очеревини, відмежовуються шляхом формування навколо зони запалення сполучнотканинної капсули.

За локалізацією абсцеси поділяють на піддіафрагмальні, тазові, міжкишкові.

#### 8.2.1. Піддіафрагмальні абсцеси

**Піддіафрагмальні абсцеси** – це скупчення гною у піддіафрагмальному просторі, яке відмежоване від інших відділів черевної порожнини.

#### Анатомо-фізіологічні дані



**Рис. 8.11.** Анатомічне розміщення піддіафрагмальних просторів: 1 – правий надпечінковий; 2 – правий підпечінковий.

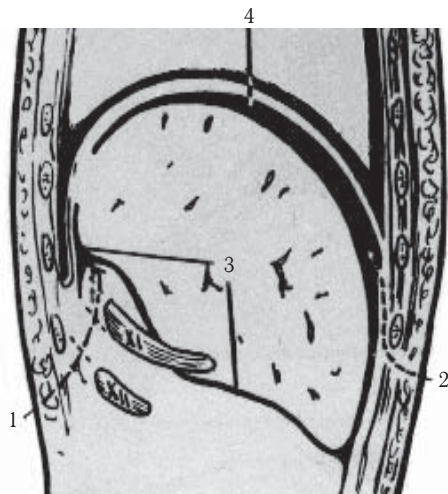
Піддіафрагмальний простір – це частина черевної порожнини, яка обмежена: зверху – діафрагмою; знизу – поперечно-ободовою кишкою і її брижею; з боків – боковими стінками живота. Цей простір печінка та її зв'язки розділяють на надпечінковий і підпечінковий відділи (рис. 8.11).

Надпечінковий відділ містить простори:

- 1) правий задньо-верхній;
- 2) правий передньо-верхній;
- 3) лівий верхній.

Підпечінковий відділ містить простори:

- 1) правий нижній;
- 2) лівий задньо-нижній – під печінкою за печінково-шлунковою зв'язкою та шлунком (селезінковий);



**Рис. 8.12. Сагітальний розріз через праву частку печінки:** 1 – позасерозний доступ до заднього простору; 2 – позасерозний доступ до передньо-верхнього простору; 3 – задньо-верхній піддіафрагмальний і підпечінковий простори; 4 – передньоверхній піддіафрагмальний простір.

3) лівий передньо-нижній – зліва під печінкою та спереду від шлунка (рис. 8.12).

#### *Етіологія і патогенез*

Причини виникнення піддіафрагмальних абсцесів різноманітні. Найчастіше вони з'являються після оперативних втручань з приводу гострого апендициту, деструктивного холециститу, перфоративної виразки шлунка чи дванадцятипалої кишки, кишкової непрохідності, інших запальних процесів в органах та структурах, при яких можливе потрапляння в черевну порожнину вірулентних мікроорганізмів. Досить часто піддіафрагмальні абсцеси виникають після планових оперативних втручань на порожнистих органах травлення, коли черевну порожнину інфікують інтраопераційно.

Мікроорганізми проникають у піддіафрагмальний простір різними шляхами. Важливу роль у цьому відіграє від'ємний

тиск, який створюється під діафрагмою при дихальних її рухах, а також явища капілярності. Не менш важливе значення мають розміщені більш поверхнево лімфатичні судини діафрагми та верхньо-бокових стінок живота, яким притаманні значні адсорбційні властивості.

Інколи піддіафрагмальні абсцеси формуються при проникненні мікроорганізмів з плевральної порожнини при гнійних плевритах, емпіємі плеври.

#### *Класифікація*

Піддіафрагмальні абсцеси поділяють відповідно до локалізації їх у відділах піддіафрагмального простору (рис. 8.12).

#### *Клінічна симптоматика*

Клінічні прояви можуть мати 3 варіанти:

1. Раптовий різкий початок проявів нагноєння.
2. Поступове посилення проявів запального процесу.
3. Стертий характер.

Перший варіант має місце при прориві сформованого гнояка в черевну порожнину. Найбільш характерне поступове наростання проявів запального процесу, яке можна спостерігати як у ближній (ранні абсцеси), так і у віддаленій післяопераційній період – через 30-60 діб (пізні абсцеси). Стертий характер клінічних проявів піддіафрагмального абсцесу часто зумовлює застосування антибактеріальної та детоксикаційної терапії.

Клінічні прояви залежать від локалізації гнояка.

Скарги на відчуття стискування у верхній частині живота, які посилюються при глибокому диханні; біль у підреберній, поперековій ділянках з іррадіацією у різні відділи тулуба. Характерною є гектична температура, коли різниця між вечірньою та вранішньою температурами більша, ніж 2 градуси. Спостерігають прояви інтоксикації, загальну слабкість, втому, головний біль, зниження апетиту.

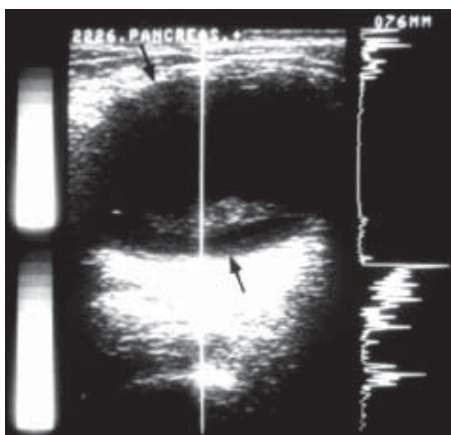
При об'єктивному обстеженні можна помітити відставання однієї з половин грудної клітки в акті дихання. Можливе також парадоксальне дихання – втягування епігастральної ділянки при вдисі та випинання її при видисі (симптом Дюшена); втягування міжреберних проміжків у місцях прикріплення діафрагми при глибокому вдисі (симптом Літтена). Характерні також симптом Мюссі-Георгієвського (френікус-симптом) та симптом Сенатора – нерухомість хребта при ходьбі внаслідок ригідності м'язів спини.

Локальну болючість при пальпації вдається виявити досить рідко. При перкусії характерними є обмеження дихальних рухів діафрагми та екскурсії легень на стороні ураження, збільшення розмірів печінкової тупості.

#### *Лабораторні та інструментальні методи діагностики*

У хворих мають місце лейкоцитоз зі зсувом лейкоцитарної формули вліво; збільшення швидкості осідання еритроцитів. При біохімічному дослідженні крові можливі гіподиспротеїнемія, зростання концентрації сечовини, креатиніну, білірубіну. Інформативними є лабораторні маркери ендотоксикозу – скорочення парамеційного тесту, зростання рівня молекул середньої маси, зменшення питомої електропровідності сироватки венозної крові.

Рентгенологічними ознаками піддіафрагмального абсцесу є зміщення доверху та нерухомість при диханні купола діафрагми; наявність під діафрагмою газу з горизонтальним рівнем рідини; зміщення органів шлунково-кишкового тракту та сечовидільної системи.



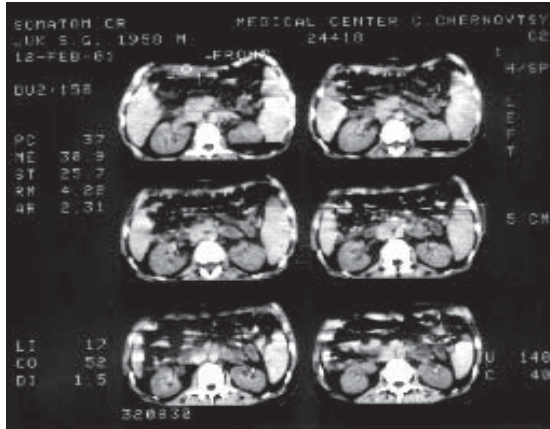
**Рис. 8.13.** Сонограма черевної порожнини. Ознаки рідинного утвору.

Більш інформативним є ультразвукове дослідження – на ехотомограмах можна виявити порожнистий утвір з наявною рідиною, визначити його локалізацію та розміри (рис. 8.13).

При комп'ютерній томографії можна виявити інфільтрат або абсцес у піддіафрагмальному просторі значно меншого діаметра, ніж при УЗД, більш вірогідно визначити його топографо-анатомічні взаємозв'язки (рис. 8.14).

При інфрачервоній термографії піддіафрагмального абсцесу спостерігають різке підвищення інфрачервоного випромінювання з чіткими контурами.





**Рис. 8.14.** Комп'ютерограма черевної порожнини. Піддіафрагмальний абсцес справа.

чання), рентгенологічне та інструментальне виявити локалізацію процесу.

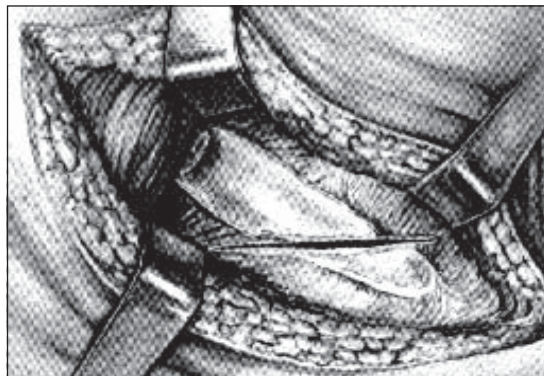#### *Лікувальна тактика та вибір методу лікування*

Встановлений діагноз піддіафрагмального абсцесу є абсолютним показанням до оперативного лікування — розтинання та дренування абсцесу.

Вибір оперативного доступу визначає локалізація абсцесу. Важливо при цьому уникнути інфікування інших відділів черевної порожнини чи плеври, яке призведе до генералізації запального процесу.

Оперативні доступи при піддіафрагмальних абсцесах поділяють на дві групи: трансторакальні; трансабдомінальні. Кожна група ділиться на: черезсерозні; і позасерозні.

При трансторакальному черезплевральному доступі для попередження інфікування плеври попередньо зшивають реберний і діафрагмальний листки плеври (Trendelenburg, 1883), після чого проводять пункцію, розтин та дренування абсцесу через діафрагму. Однак при цьому не завжди вдається уникнути небезпеки інфікування плевральної порожнини.

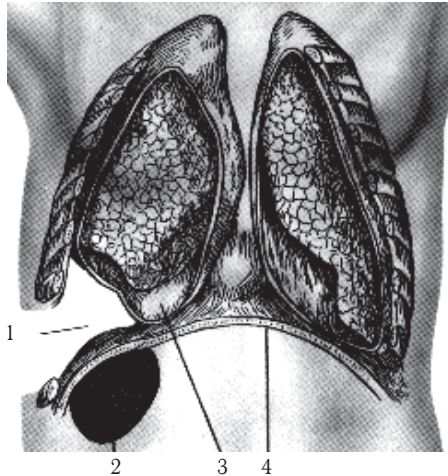


**Рис. 8.15.** Трансторакальний позасерозний доступ до піддіафрагмального абсцесу.

#### *Диференційний діагноз*

Диференційний діагноз слід проводити із запальними процесами у легенях та плеврі, а також гнояками іншої локалізації. Труднощі виникають у тих випадках, коли при піддіафрагмальних абсцесах мають місце прояви запалення нижніх відділів легень, реактивний ексудативний плеврит. Допомагають у проведенні диференційної діагностики анамнез (вказівка на перенесені деструктивні процеси в черевній порожнині, оперативні втручання), які дають можливість

Трансторакальний позасерозний доступ до піддіафрагмального абсцесу за А.В. Мельниковим виконується проведенням розрізу нижче місця переходу плеври або шляхом мобілізації реберно-діафрагмального кута доверху (рис. 8.15). Для цього проводиться піднадкиснична резекція XII ребра, через ложе видаленого ребра на рівні першого поперекового хребця роблять поперечний розріз під прямим кутом до хребта, тупо роз'єднують тканини до порожнини абс-



**Рис. 8.16.** Позасерозний доступ до піддіафрагмального абсцесу: 1 – переддіафрагмальний простір; 2 – абсцес; 3 – парієальна плевро; 4 – діафрагма.

цесу. Гній видаляють, порожнину абсцесу промивають антисептиками і дренують гумово-трубчастими дренажами.

Lilienthal пропонував проводити резекцію Х ребра, обережно відділяти доверху плевру і таким чином позаплеврально підходити до піддіафрагмального абсцесу (рис. 8.16).

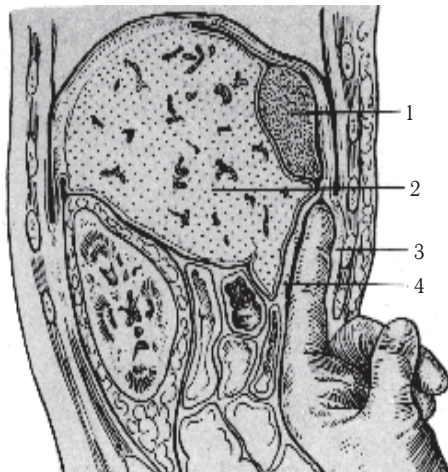
При передніх локалізаціях абсцесу використовують доступ за Clairmont. Розріз проводять паралельно до реберного краю зразу під ним. Пересікають черевні м'язи і поперечну фасцію до парієтальної очеревини. Останню вказівним пальцем відділяють від нижньої поверхні діафрагми, поки не досягнуть порожнини абсцесу (рис. 8.17).

Д.П. Чухриєнко, Я.С. Березницький (1977) застосовують латеральний позасерозний доступ до заднього піддіафрагмального абсцесу. Розріз проводять у правому під-

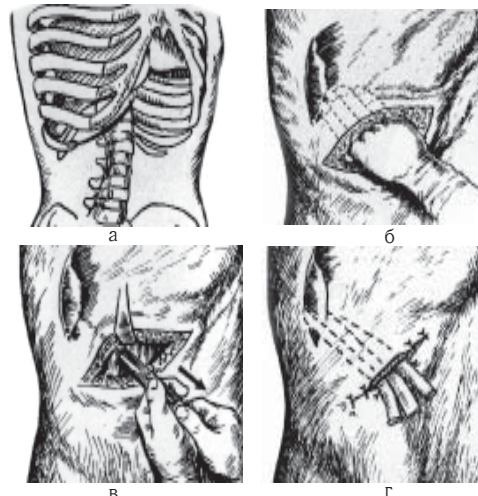
бер'ї до верхівки XII ребра і тупо відшаровують парієтальну очеревину до піддіафрагмального простору (рис. 8.18).

Післяопераційне лікування включає антибактеріальну терапію з парентеральним введенням оптимальних доз антибіотиків, до яких чутливі висіяні з порожнини абсцесу мікроорганізми, протизапальну, десенсибілізуювальну, імунокоригувальну та дезінтоксикаційну терапію.

Летальність при піддіафрагмальних абсцесах коливається від 10 до 21 %.



**Рис. 8.17.** Позаочеревинне дронування абсцесу правого передньо-верхнього простору: 1 – абсцес; 2 – печінка; 3 – діафрагма; 4 – парієальна очеревина.



**Рис. 8.18.** Боковий позасерозний доступ до заднього піддіафрагмального абсцесу: а – розріз в ділянці правого підбер'я починається від верхівки XII ребра; б – відшарування парієтальної очеревини; в – пункція абсцесу; г – дронування абсцесу.

### 8.2.2. Тазові абсцеси

**Тазові абсцеси** виникають внаслідок інфікування найбільш низьких відділів черевної порожнини, куди ексудат потрапляє під дією сили тяжіння.

Причини їх розвитку ті ж, що і при піддіафрагмальних абсцесах, однак частіше вони виникають як ускладнення гінекологічної патології, перфорації товстої кишки.

Шляхи розповсюдження гнояків зумовлені численними клітковинними просторами та недостатньою вираженістю тазових фасцій.

#### К л а с и ф і к а ц і я

Найбільш часто гнояк локалізується у жінок в прямокишково-матковому заглибленні (дугласовому просторі), у чоловіків – у міхурово-прямокишковому заглибленні.

Можуть виникати абсцеси також у ретроректальному, параміхуровому та передміхуровому просторах.

#### К л і н і ч н а с и м п т о м а т и к а

Скарги на постійний, досить інтенсивний біль в нижніх відділах живота, тенезми (вдавані позиви до дефекації). При втягненні в процес стінки прямої кишки мають місце болючість при акті дефекації, невтримне відходження газів та калових мас, якщо ж абсцес прилягає до стінки сечового міхура – характерне часте та болюче сечовиділення. Температурна реакція має гектичний характер, спостерігають ознаки ендотоксикозу.

Об'єктивне обстеження. При пальпації живота можна виявити помірну болючість над лобком. Як правило, симптоми подразнення очеревини відсутні.

Інформативне ректальне дослідження. При пальцевому дослідженні прямої кишки відзначають нависання передньої стінки, різку болючість, наявність ущільнення тістоподібної консистенції (рис. 8.19).

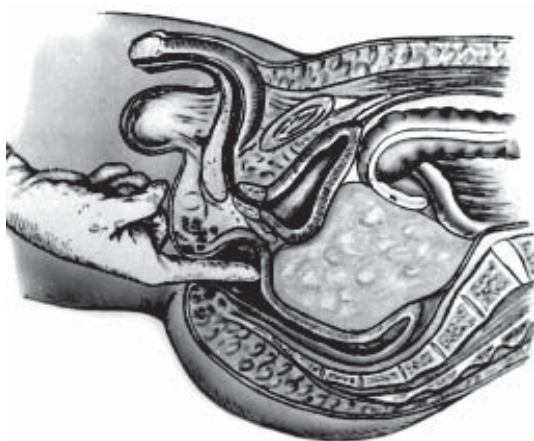


Рис. 8.19. Дослідження прямої кишки пальцем.

У жінок при піхвовому дослідженні відзначають нависання заднього склепіння піхви, різку болючість при зміщенні шийки матки. При бімануальному дослідженні інколи можна виявити пухлиноподібний утвір щільної консистенції, інколи – флюктуацію.

#### Л а б о р а т о р н і т а і н с т р у м е н т а л ь н і м е т о д и д і а г н о с т и к и

Вони такі ж, як і при піддіафрагмальних абсцесах. Ультразвукове дослідження досить часто дозволяє визначити локалізацію абс-



цесу, його розміри, зв'язок з придатками матки, кишкою. Більш інформативною є комп'ютерна томографія.

### *Диференційний діагноз*

Диференційний діагноз слід проводити із гнояками іншої локалізації, гнійними ураженнями матки та придатків.

### *Лікувальна тактика та вибір методу лікування*

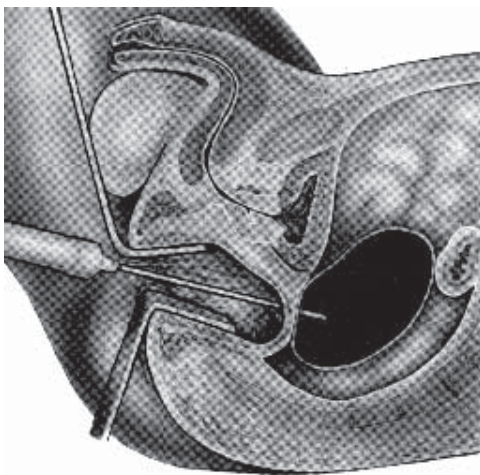
Лікування виключно хірургічне. Оперативні доступи до тазових абсцесів поділяють на 4 групи:

1. Надлобкові – для дренивання переднього відділу таза.
2. Промежинні – для дренивання переднього і заднього відділів таза.
3. Черезпрямокишкові.
4. Черезпіхвові.

Надлобковий доступ (Emmet, 1886) дозволяє розрізати гнояк передміхурового простору. Розріз шкіри проводять безпосередньо над лобком, роз'єднують шари передньої черевної стінки до передчеревної клітковини. При цьому важливим є відшарування очеревини доверху. Розрізають гнояк, проводять його санацію і дренивання.

Промежинний спосіб. Найчастіше дрениують абсцес, розміщений на діафрагмі таза через сіднично-прямокишкову ямку (С.С. Самохотский, 1900). Для цього проводять по одному глибокому розрізу в ділянці шкірної сіднично-прямокишкової ямки від поперечного м'яза промежини до сідничного м'яза. Корнцангом та пальцем роз'єднують тканини діафрагми таза. Розрізають абсцес, промивають його і дрениують.

Черезпрямокишковий спосіб (Вокк, 1861). Після випорожнення сечового міхура і кишечника розтягують зовнішній сфінктер прямої кишки, вводять в пряму кишку ректальне дзеркало. Проводять пункцію товстою голкою (рис. 8.20). Після отримання гною скальпелем розсікають у



**Рис. 8.20.** Пункція тазового абсцесу через передню стінку прямої кишки.

поперечному напрямку передню стінку прямої кишки, корнцангом розширюють отвір і розрізають абсцес, промивають його та дрениують (рис. 8.21).

Черезпіхвовий спосіб за технікою виконання подібний до черезпрямокишкового. Шийку матки захоплюють матковими цапками та відводять доверху і наперед. Через заднє склепіння проводять пункцію абсцесу (рис. 8.22) і після отримання гною скальпелем по голці виконують розріз тканин до розтину гнояка. Порожнину абсцесу промивають та дрениують.

Трансректально та транспіхвово вдається розрізати абсцеси таза тільки в 30 % випадків.

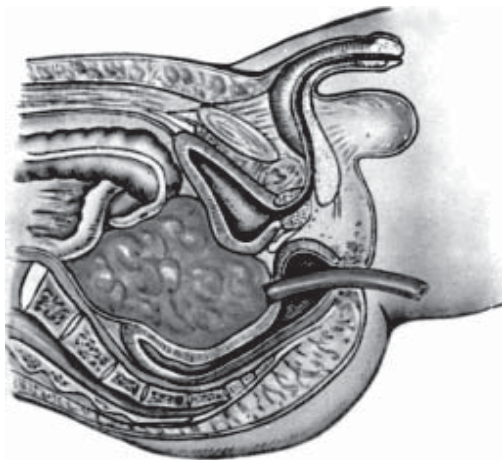

Рис. 8.21. Дренування тазового абсцесу.

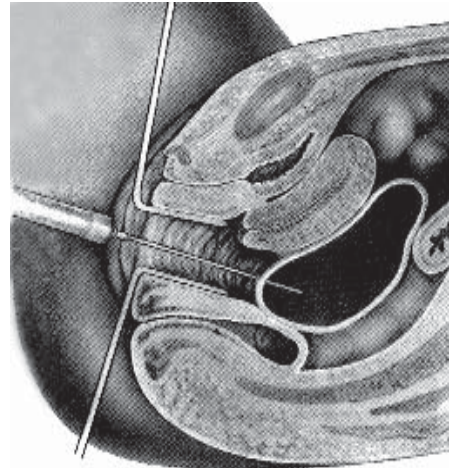


Рис. 8.22. Пункція тазового абсцесу через заднє склепіння піхви.

### 8.2.3. Міжкишкові абсцеси

**Міжкишкові абсцеси** розміщуються в черевній порожнині між петлями тонкої кишки, між тонкою та товстою кишками, між кишками та сальником, черевною стінкою.

#### Класифікація

Виділяють первинні та резидуальні абсцеси.

Первинні міжкишкові абсцеси виникають безпосередньо біля первинного джерела інфекції (біля червоподібного відростка, жовчного міхура, дивертикула кишки, в місці прикритої перфорації та ін.)

Резидуальні, або залишкові, абсцеси частіше формуються після розповсюджених форм перитоніту при недостатньо ефективній санації черевної порожнини.

Зустрічаються як одиничні міжкишкові абсцеси, так і множинні.

За клінічним перебігом розрізняють:

- 1) неускладнені;
- 2) ускладнені.

Найбільш типові ускладнення:

- 1) прорив абсцесу у вільну черевну порожнину з розвитком розлитого перитоніту;
- 2) прорив абсцесу в просвіт кишки з формуванням нориці;
- 3) непрохідність кишечника;
- 4) пілефлебіт – гнійне запалення ворітної вени.

#### Клінічна симптоматика

Хворі скаржаться на тупий біль в животі помірної інтенсивності, періодичне здуття живота, гектичний характер температурної реакції, озноби. Можуть мати місце симптоми ендотоксикозу.



При пальпації інколи виявляють помірно болючий, щільний інфільтрат. При неускладнених формах симптомів подразнення череві не спостерігають. При аускультатії часто визначають посилену перистальтику.

#### *Лабораторні та інструментальні методи діагностики*

Лабораторні та інструментальні методи діагностики – такі ж, як і при абсцесах іншої локалізації.

Рентгенологічно інколи можна виявити затемнення з рівнем рідини. Ультразвукове дослідження дає можливість визначити локалізацію абсцесу, його розміри. Найвірогіднішу інформацію про наявність та локалізацію міжкишкових абсцесів можна отримати при комп'ютерній томографії черевної порожнини та зачеревного простору.

#### *Диференційний діагноз*

Диференційний діагноз слід проводити із гнояками іншої локалізації, ураженням нирок, кишковою непрохідністю.

#### *Лікувальна тактика та вибір методу лікування*

Наявність гнояка в черевній порожнині є показанням до його розтину та дренивання. Доступ залежить від локалізації абсцесу.

При параапендикулярному абсцесі використовують позаочеревинний доступ. Розріз шарів черевної стінки до парієтальної очеревини такий же, як при апендектомії. Очеревину тупо відшаровують медіально. Через інфільтровану заочеревинну клітковину розрізають гнояк та дрениують його порожнину.

При інших локалізаціях розріз проводять по проекції найближчого розташування гнояка до черевної стінки. Розсікають шари черевної стінки до очеревини, відсепаровують її і за місцем флуктуації розтинають та дрениують гнояк.

При розміщенні абсцесу на задній черевній стінці доцільніше розрізати його позачеревно через поперековий доступ.

Якщо міжкишковий абсцес виявлено при лапаротомії, то його розтинають, відмежувавши серветкою зону ураження від вільної черевної порожнини, а після санації до його ложа підводять дренажні трубки.

У післяопераційний період, окрім адекватного антибактеріального лікування, проводять протизапальну, десенсибілізуювальну, імунокоригувальну та дезінтоксикаційну терапію, а також заходи, спрямовані на відновлення функції кишечника, – ентеросорбцію, раннє ентеральне харчування.

Профілактика абсцесів черевної порожнини включає своєчасне ефективне видалення джерела інфекції, проведення адекватної протизапальної терапії та ефективну санацію черевної порожнини при ургентних та планових оперативних втручаннях.

#### **Експертиза працездатності і реабілітація**

Термін стаціонарного лікування хворих на перитоніт залежить від багатьох факторів. Серед них найважливішими є поширеність і стадія запального

процесу в очеревині, причинний фактор перитоніту, вік, стать, поліморбідність пацієнтів, характер мікрофлори й адекватність лікування.

Шви знімають на 8-12 день. Амбулаторне лікування повинно обов'язково включати спочатку легкі, потім помірні фізичні навантаження, фізіотерапевтичні процедури (УВЧ, електрофорез, парафінові чи озокеритові аплікації) на живіт.

Тривалість амбулаторного лікування значною мірою залежить від адекватності лікування захворювання, що стало причиною перитоніту, і становить від 1,5 до 4 місяців. Необхідність продовження лікування вирішується через МСЕК. Пацієнтам слід дотримувати гігієни харчування, дозованих фізичних навантажень. Показане відновне лікування в санаторіях-профілакторіях бальнеологічного профілю.

### Контрольні питання

1. Анатомічні і фізіологічні особливості парієтальної та вісцеральної очеревин.
2. Класифікація перитоніту.
3. Етіологія і патогенез перитоніту. Фази клінічного перебігу.
4. Клінічна симптоматика окремих нозологічних форм перитоніту. Псевдоперитоніт.
5. Лабораторна та інструментальна діагностика перитоніту. Диференційний діагноз.
6. Лікувальна тактика при гострому перитоніті. Передопераційна підготовка, протипоказання до операції.
7. Відмежовані перитоніти. Класифікація, клінічна симптоматика окремих форм. Лабораторна та інструментальна діагностика. Лікування.
8. Принципи хірургічного лікування перитоніту. Методи дренивання черевної порожнини.
9. Лапаростомія та назогастроінтестинальна інтубація при лікуванні перитоніту. Показання, протипоказання до застосування.
10. Сучасні принципи лікування перитоніту в післяопераційний період.
11. Профілактика спайкової хвороби очеревини та реабілітація хворих на перитоніт.

### Література

1. Аверьянов Ю.А., Романов Э.И., Сафонова А.Д. Острый перитонит. Хирургическая тактика и интенсивная терапия / Под ред. И.К. Охотина: Учеб. пособие. – Н. Новгород: Изд-во НГМА, 1994. – 80 с.
2. Марков Ю.Б., Подолинский С.Г., Кирковский В.В., Щастный А.Т. Распространенный перитонит. Основы комплексного лечения. – М.: Изд-во “Триада-Х”, 1998. – 144 с.
3. Спиженко Ю.П., Мильков Б.О., Лагода А.Е. и др. Острый гнойный перитонит / Харьков: Прапор, 1997. – 190с.
4. Хирургические манипуляции / Под ред.Б.О.Милькова, В.Н.Круцяка. – К.: Вища школа, 1985. – 207 с.
5. Чухриенко Д.П., Березницкий Я.С. Внутрив брюшные абсцессы и флегмоны. – Киев: “Здоров’я”, 1977. – 136 с.

## Розділ 9. ЗАХВОРЮВАННЯ СТРАВОХОДУ

### *Анатомо-фізіологічні дані*

Стравохід – порожниста м'язова трубка, яка з'єднує між собою глотку та шлунок. Зсередини вистелений слизовою оболонкою. Серозного покриття стравохід не має. Розташований позаду трахеї і спереду хребців. У дорослих місце переходу глотки у стравохід перебуває на рівні VI шийного хребця. Закінчується в місці переходу в шлунок на рівні XI грудного хребця. Довжина його в середньому 25-30 см у чоловіків і 23-24 см – у жінок і залежить від довжини тіла.

Стравохід на всьому протязі фіксований до навколишніх органів сполучнотканинними тяжами, які містять м'язові волокна та судини. Він йде не по прямій лінії. Спочатку займає серединне положення, а потім звертає вліво.

Тому в шийному відділі він міститься лівіше від середньої лінії, дещо виступаючи з-під трахеї, яка його прикриває.

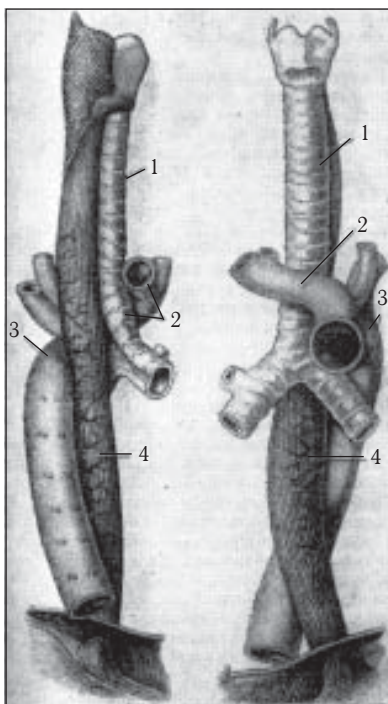
На рівні III-IV грудних хребців стравохід відтиснується дугою аорти та низхідною аортою вправо і на рівні VII грудного хребця він вже повністю знаходиться справа від хребта. Потім стравохід відходить від хребта дотрону, відхиляючись вліво та обходячи аорту спереду. Знаходячись лівіше і дещо попереду від аорти, він проходить через стравохідний отвір діафрагми (рис. 9.1).

У стравоході чотири звуження:

а) перснеподібно-глоткове – це найвужче місце в стравоході (C<sub>VI</sub> і названо Кіліаном “ротом” стравоходу);

б) аортальне звуження розташоване на рівні IV грудного хребця в місці перехрестя стравоходу з дугою аорти, відповідно до якого на стравоході є вдавлення стінки. Це звуження виявляється лише в момент проходження їжі внаслідок того, що дуга аорти заважає стравоходу розширитись;

в) бронхіальне звуження – на рівні V-VI грудних хребців, у місці перехрестя стравоходу з лівим бронхом;



**Рис. 9.1.** Видяд стравоходу ззаду (а) та спереду (б): 1 – trachea; 2 – truncus brachiocephalicus; 3 – arcus aortae; 4 – oesophagus.

г) діафрагмальне звуження – на рівні X-XI грудних хребців, у ділянці проходження через діафрагмальне кільце.

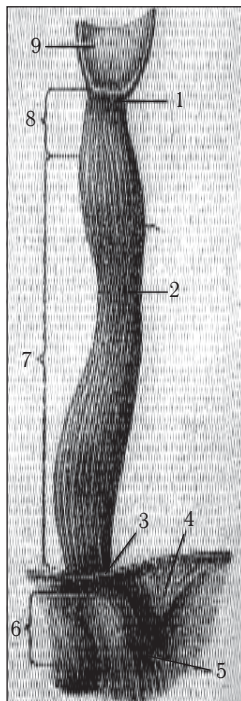
Стравохід поділяють на три відділи:

1. Шийний – від нижнього краю перснеподібного хряща (VI шийний хребець) до яремної вирізки (I-II грудні хребці), довжина його дорівнює 5-6 см.

2. Грудний – від яремної вирізки до місця проходження стравоходу через стравохідний отвір діафрагми на рівні X-XI грудних хребців, довжина його – 15-18 см.

3. Черевний – від стравохідного отвору діафрагми до місця переходу стравоходу в шлунок, довжина його – 1-3 см.

У свою чергу, грудний відділ стравоходу поділяється на три частини. Верхня третина розташована на рівні II-IV грудних хребців і має довжину близько 5 см. Середня третина перебуває на рівні V-VII грудних хребців, довжина її – 5-7 см. Нижня третина стравоходу розміщується від верхнього краю VIII грудного хребця до діафрагми і має довжину 6-7 см (рис. 9.2).



**Рис. 9.2. Стравохід (спереду):** 1 – верхнє звуження; 2 – середнє звуження; 3 – нижнє звуження; 4 – діафрагма; 5 – pars cardiaca ventriculi; 6 – pars abdominalis oesophagi; 7 – pars thoracica oesophagi; 8 – pars cervicalis oesophagi; 9 – pharynx (pars laryngea).

Кровопостачання стравоходу на різних рівнях здійснюється з різних джерел.

Шийний відділ отримує кров з трьох джерел, які не мають однакового значення.

1. Гілки від нижніх щитоподібних артерій, які йдуть по бокових поверхнях стравоходу і являють собою основне джерело кровопостачання. Справа артерія крупніша.

2. Тонкі гілки від фарингіальних артерій, які опускаються на задню поверхню стравоходу і закінчуються на бокових поверхнях стравоходу.

3. Непостійні гілки від підключичних артерій (артерії Люшка).

Верхній грудний відділ кровопостачається за рахунок термінальних гілок артерій Люшка та від нижньої щитоподібної і висхідної гілок бронхіальної артерії.

Середньогрудний відділ постачається кров'ю від бронхіальних артерій, які відходять від правої напівокружності дуги аорти, власних артерій стравоходу і перших міжреберних артерій.

Нижня частина отримує кровопостачання за рахунок стравохідних гілок, які відходять безпосередньо від низхідної аорти та інколи від міжреберних артерій.

Кровопостачання черевного відділу стравоходу відбувається в основному за рахунок езофагофундальних гілок, які йдуть від лівої шлунокової та лівої нижньодіафрагмальної артерій. Езофагофундальні гілки анастомозують з гілками власне стравохідних артерій, які відходять від дуги

аорти. Інколи до черевного відділу стравоходу йдуть гілочки від селезінкової та верхньої надниркової артерій.

Відтік з вен стравоходу здійснюється по венах, відповідних артеріям, які харчують стравохід. У шийному відділі – через нижні щитоподібні, бронхіальні та верхні міжреберні вени в югулярні і верхню порожнисту вени. З нижньої третини стравоходу венозна кров через гілки лівої шлункової вени, верхні гілки селезінкової вени направляється в порталну систему. Частина венозної крові з цього відділу стравоходу відводиться лівою нижньою діафрагмальною веною в систему порожнистої вени. Таким чином, вени грудного та черевного відділів створюють важливий в клінічній практиці портокавальний анастомоз.

Лімфатична система стравоходу утворена двома групами лімфатичних судин – основної сітки в підслизовому шарі та сітки в м'язовому шарі, яка відносно незалежна, проте частково з'єднується з підслизовою сіткою. Лімфотік у поздовжніх лімфатичних судинах у верхніх 2/3 стравоходу йде у напрямку догори, а в нижній третині стравоходу – донизу.

Іннервація стравоходу здійснюється за рахунок блукаючих нервів, а також симпатичних і соматичних нервів, які утворюють крупнопетлясте поверхневе сплетення, а також глибокі інтрамуральні сплетення – міжм'язове аурбахівське та підслизове мейснерівське. Ці сплетення широко анастомозують між собою.

Фізіологія. Фізіологічне значення стравоходу полягає у проведенні їжі, яку ковтнули, з порожнини глотки в шлунок.

Під час графічної реєстрації ковтальні скорочення стравоходу відображаються у вигляді специфічного комплексу, який складається з трьох хвиль: невеликої непостійної від'ємної хвилі; різкого відхилення догори, яке переходить у “плато”, та вираженого позитивного відхилення, яке порівняно повільно розвивається, а потім затухає (“третя хвиля”).

## 9.1. ОПІКИ СТРАВОХОДУ

**Опіки стравоходу** – результат дії хімічних або термічних факторів від випадкового чи із суїцидальною спробою вживання кислот, лугів та інших речовин.

Тяжкість хвороби визначається реагентом, його кількістю та своєчасністю надання адекватної медичної допомоги.

### *Етіологія і патогенез*

При вживанні лугів виникає коліквацийний некроз тканин стінки стравоходу, а в разі дії кислот – коагуляційний.

Прийнято розрізняти 3 ступені опіку стравоходу за V. Lesoine (1965):

I – ураження слизової оболонки (поверхневий опік);

II – ураження стравоходу до м'язової оболонки включно (глибокий опік);

III – ураження всіх оболонок та параезофагеальної клітковини (ранній перфоративний опік).



Умовно виділено 4 стадії патологічних змін при опіках:

1. Гіперемія та набряк слизової оболонки.
2. Некроз та виразкування.
3. Грануляція.
4. Рубцювання.

#### *Клінічна симптоматика*

Хворі відчувають сильні страждання, особливо при ковтанні кислот. У тяжких випадках слідом за прийняттям їдкою лугу або кислоти виникають печія і сильний біль в порожнині рота, глотці, за грудниною або в епігастральній ділянці. Губи набрякають, хворий блідий. Пульс малий. Розвиваються шок, втрата свідомості і нерідко настає смерть. Якщо протягом 1-2 доби смерть не настала, то розвиваються важка задишка у зв'язку з набряком гортані, блювання слизом та кров'ю чи шматочками слизової оболонки. Губи і порожнина рота набрякають, кровоточать. Підвищується температура тіла. Ковтання неможливе. Внаслідок перфорації стінок стравоходу розвивається гострий медіастиніт. Смерть може настати через 3-4 доби.


У разі вживання незначної кількості реагенту через декілька днів зменшується біль, відзначають значне слиновиділення та зригування слиною з шматочками слизової оболонки стравоходу. Через 10-15-20 днів поступово відновлюється здатність ковтати рідину, зменшується дисфагія. При езофагоскопії можна бачити набряк слизової оболонки, яка вкрита плівками, місцями ерозії, а в подальшому – рубцеві зміни. Поступово відновлюється вільне ковтання, але через декілька тижнів дисфагія знову з'являється і прогресивно підсилюється разом з розвитком рубцевого звуження стравоходу. Спочатку утруднюється проходження щільної, а потім і рідкої їжі. Дисфагія супроводжується посиленням виділенням слини, зригуванням та стравохідним блюванням. Останнє спочатку відбувається як під час, так і безпосередньо після вживання їжі, а в більш віддалені терміни захворювання внаслідок поступового розширення стравоходу вище місця звуження воно буває пізнім і значним. Від голодування загальний стан прогресивно погіршується: настає виснаження, до постійного відчуття голоду приєднується виснажлива спрага.

Клінічно прояви опіку стравоходу можна поділити на три періоди:

1. Гострий. Йому властиві гіперемія, набряк та виразкування слизової оболонки. В цей період внаслідок сильного болю ковтання неможливе.
2. Підгострий – період грануляції. Хворий отримує можливість пити і вживати їжу. Ковтання може супроводжуватись болем.
3. Хронічний – період прогресивного рубцевого звуження стравоходу, повернення дисфагії, схуднення.

#### *Лабораторні та інструментальні методи діагностики*

Рентгенологічне дослідження. У свіжих випадках опіків стравоходу, які рідко бувають об'єктом рентгенологічного дослідження, вдається виявити набряклість складок слизової оболонки і локальні спазми. У віддалені терміни



**Рис. 9.3.** Післяопікове звуження стравоходу і лінійкоподібна форма стінок над звуженням. Рентгенограма.

воно дозволяє встановити місце, протяжність, ступінь звуження і деформації стравоходу. Помірне розширення стравоходу вище звуження, як правило, має рівні контури (рис. 9.3).

Езофагоскопія при кільцевому (найбільш часта форма) звуженні виявляє фіброзне кільце. Звужений просвіт, як правило, розміщений центрально і часто навколо нього є зірчастої форми рубець. Інколи звуження буває клапанної форми. При звуженні на великому протязі (трубчастий стеноз) в доступній огляду верхній частині звуження можна бачити потовщену, бліду, ригідну стінку стравоходу. В хронічних випадках над місцем звуження стравохід розширений, слизова оболонка гіперемійована, відзначають ерозії або виразкування. У деяких випадках післяопікові стенози важко відрізнити від ракових. Наявність більш-менш значного розширення стравоходу над зоною звуження свідчить проти злоякісної пухлини.

#### *Лікувальна тактика та вибір методу лікування*

Невідкладна терапія: термінова госпіталізація в хірургічне відділення, ін'єкції морфіну та введення шлункового зонда, достатньо змащеного маслом, для промивання шлунка. При отруєнні лугами промивають розведеним розчином оцтової кислоти або рослинним маслом; при отруєнні кислотами – розчином поташу. В сумнівних випадках промивають шлунок молоком або буферними розчинами. До введення зонда призначають пиття розчину поташу у великій кількості, оцтової кислоти або молока залежно від характеру хімічного реагенту.

У перші дні проводиться лікування таких ускладнень, як набряк гортані, шок, аспіраційна пневмонія, періезофагіт, медіастиніт, ураження нирок, дегідратація або кома у зв'язку з ацидозом. Профілактично вводять парентерально антибіотики широкого спектра дії. Якщо впродовж трьох діб хворий не може вживати їжу – показана гастростомія чи парентеральне харчування.

У підгострий період (кінець першого, другий тиждень захворювання) для затримки розвитку фіброblastів і формування рубця застосовують препарати кори надниркових залоз (кортизон, преднізолон і т. ін.).

Більшість хірургів приступає до бужування стравоходу не раніше 5-14 доби після отруєння, якщо немає лихоманки та ознак перфорації стінок стравоходу. Спочатку обережно вводять покритий маслом м'який зонд діаметром 15 мм. Зонд залишають у стравоході на 30 хв. Введення зонда повторюють

щоденно протягом 3 тижнів. Калібр зонда збільшують до 20 мм. Якщо немає ознак стенозу, то бужування проводять один раз на тиждень ще приблизно 2 місяці (рис. 9.4).

Більшість хірургів вважає необхідним застосовувати оперативне лікування лише після багаторазових спроб лікування звужень бужуванням і при відсутності ефекту від нього. Успіхи сучасної хірургії стравоходу дозволяють провести ексцизію місця стенозу і з'єднати кінці стравоходу (при обмеженій ділянці ураження). У ряді випадків виконують операції створення з кишки штучного стравоходу і деякі інші операції (рис. 9.5, 9.6).

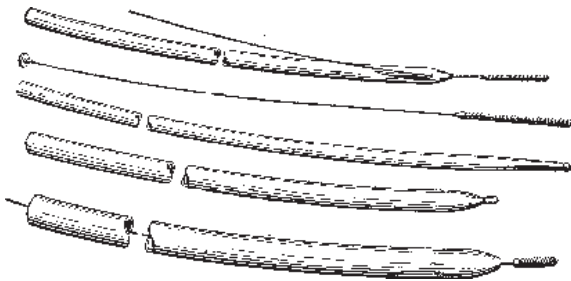


Рис. 9.4. Бужі з провідниками.

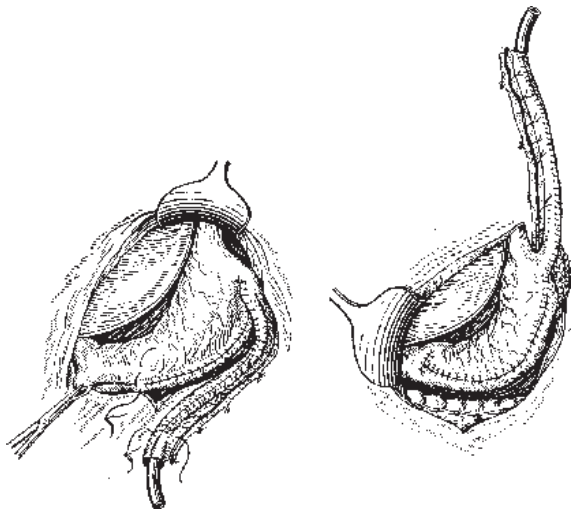


Рис. 9.5. Створення штучного стравоходу за допомогою клаптя з великої кривизни шлунка.

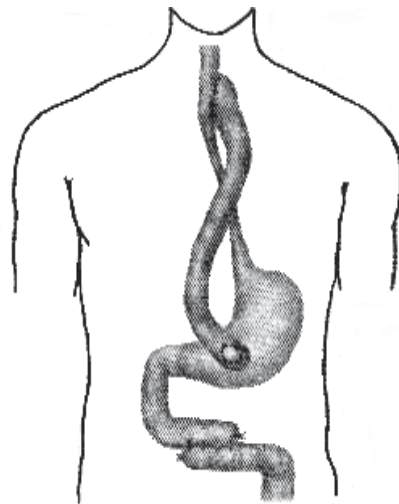


Рис. 9.6. Операція створення штучного стравоходу з тонкої кишки (схема).

## 9.2. АХАЛАЗІЯ

**Ахалазія кардії** – нервово-м'язове захворювання стравоходу, при якому порушується проходження харчових мас із стравоходу в шлунок внаслідок відсутності рефлекторного розкриття кардії під час ковтання.

Перші симптоми захворювання частіше виявляються у віці 20-40 років. Захворювання однаково поширене серед чоловіків і жінок.

### Етіологія і патогенез

Етіологія захворювання не відома, проте в літературі відзначено два факти: 1) перші прояви захворювання часто безпосередньо пов'язані з психічною травмою; 2) захворювання широко розповсюджене в деяких регіонах Бразилії, де його вважають наслідком інвазії трипаносоми Круса.

Спеціальними дослідженнями доведено, що при ахалазії кардії порушується функція не тільки кардіального сфінктера, але й самого стравоходу, принаймні його середньої та дистальної третин, м'язова оболонка яких утворена гладкою мускулатурою.

### Класифікація

Існує велика кількість класифікацій ахалазії кардії. Найбільше розповсюдження отримали класифікації, в основу яких покладені клініко-рентгенологічні та манометричні ознаки.

Б.В. Петровський (1962), О.Д. Федорова (1962) розрізняють 4 стадії:

1. Ранню – функціональний спазм переміжного непостійного характеру, розширення стравоходу не спостерігають.
2. Стійкий спазм кардії з нерізким розширенням стравоходу.
3. Рубцеві зміни м'язових шарів кардії з вираженим розширенням стравоходу.
4. Різко виражений стеноз кардії з великою дилатацією стравоходу, часто S-подібної форми, та езофагітом.

Siewert (1981) в основу клінічної класифікації ахалазії поклав порушення моторики стравоходу і нижнього стравохідного сфінктера. Він розрізняє три форми захворювання:

1. Vigorous achalasia – залишковий тиск нижнього стравохідного сфінктера може бути високим, і тиск у тілі стравоходу збільшується одночасно з ковтанням.
2. Hypermotile achalasia – залишковий тиск може бути нормальним, і стравохід при рентгеноскопії все ще відносно не змінений, але нижній стравохідний сфінктер під час ковтання не розслаблюється.

3. Amotile achalasia – стравохід дилатований і сфінктер не розслаблюється.

О.О. Шалімов у своїй практиці користується класифікацією Б.В. Петровського, яка цю патологію також розглядає як спазм, але, разом із тим, дає практично зручну оцінку стану стравоходу та наводить ступені змін функції кардії (рис. 9.7).

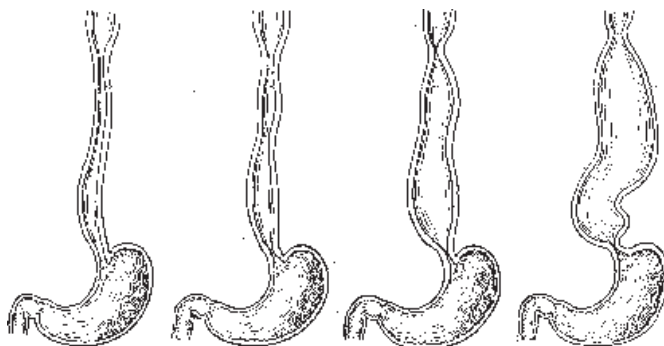


Рис. 9.7. Стадії ахалазії кардії за Б.В. Петровським.

*Клінічна симптоматика*

Дисфагія і регургітація – основні симптоми захворювання. Протягом багатьох років хвороба може проявлятися незначними неприємними відчуттями, тисненням у ділянці кардії або біля мечоподібного відростка, які виникають при проходженні грудки щільної їжі. Дисфагія спочатку не постійна. Початкові симптоми: спастичний біль в епігастральній ділянці після їди, аерофагія і відрижка.

Поступово дисфагія стає постійною, нерідко залежить від емоційного стану. Хворі вживають лише напіврідку або кашкоподібну їжу, роблять маленькі ковтки. Нерідко вона може бути вибірковою, супроводжується різними неприємними відчуттями: переповненням, тисненням, розпиранням, важкістю за грудниною, серцебиттям, утрудненим диханням. З часом дисфагія стає болючою; з'являються печія і біль в епігастральній ділянці, ознаки стискання середостіння і грудей, задишка, ціаноз обличчя, задуха, які продовжуються до того часу, поки не настане зригування або блювання.

Регургітація в період незначного розширення стравоходу настає після вживання декількох ковтків їжі на висоті утруднення ковтання. У подальшому її нерідко викликає сам хворий для вкорочення періоду дисфагії. У частих хворих вона супроводжується частою гикавкою або буває вибірковою. Нерідко виникає вночі під час сну: прокинувшись, хворий знаходить на подушці вологу пляму “симптом мокрої подушки”.

Біль – часта скарга при ахалазії кардії. Цей симптом має різні прояви: від незначного болю до больового кризу. Больові кризи виникають у ранній період хвороби, частіше вночі, 1-3 рази на місяць. Біль дуже сильний, іррадіює в спину, догори по стравоходу, в ший, шелепу. Тривалість його – від декількох хвилин до декількох годин.

Слиновиділення нерідко поєднується з неприємним запахом з рота. Часто бувають ознаки вегетативної дистонії ваготонічного типу – спазми шлунка або дванадцятипалої кишки, брадикардія, вологі руки, ноги. Частим є поєднання з іншими захворюваннями шлунково-кишкового тракту (виразкова хвороба шлунка і дванадцятипалої кишки, епізодично дуоденальний стаз, парез або гостре розширення шлунка й інші форми шлунково-кишкової дистонії). В окремих випадках відзначають симпатикотонію – розширення зіниць, сухість шкіри.

Загальний стан хворих упродовж багатьох років може бути задовільним. У більшості випадків він прогресивно погіршується, порушується харчування, різко знижується маса тіла. Внаслідок повторних аспіраційних пневмоній нерідко розвиваються хронічні легеневі захворювання.

Аускультативно можна визначити час ковтання. У здорових осіб над мечоподібним відростком вислуховується глухий, булькаючий звук, який виникає через 6-9 с після ковтка води. У хворих на ахалазію такий звук найчастіше визначається або виникає через значний непостійний проміжок часу після ковтка.



При значному розтягненні та переповненні стравоходу харчовими масами у деяких хворих можна помітити випинання в передньобокових відділах шії. Інколи перкуторно вдається визначити розширення межі тупості середостіння.

#### *Лабораторні та інструментальні методи діагностики*

Рентгенологічне дослідження. Різке розширення стравоходу виявляється інколи вже при просвічуванні органів грудної клітки. У фронтальному положенні хворого в таких випадках частина стравоходу виступає за праву межу серцево-судинної тіні. Розширений стравохід, як правило, містить рідину і залишки їжі.


Барієва суміш осідає в нижній частині стравоходу, утворюючи горизонтальний рівень. При цьому в запущених випадках захворювання виявляється S-подібний вигин стравоходу, а нижній кінець його закруглений (рис. 9.8). В менш тяжких випадках стравохід (його нижній кінець) загострений та витягнутий. Газовий міхур шлунка відсутній.

Езофагоскопія. Слизова оболонка стравоходу, як правило, має ознаки запалення: складки її потовщені, нерідко можна бачити ділянки гіперемії, ерозії, лейкоплакії (рис. 9.9).

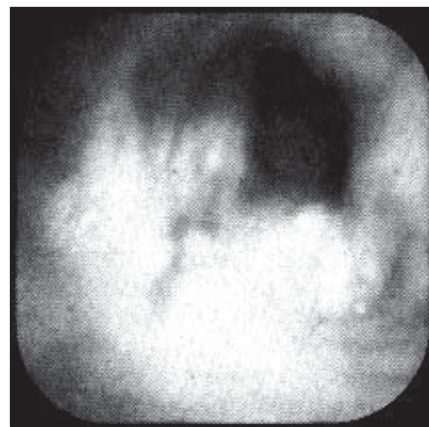
Фармакологічні проби. Нітрогліцерин і амлінітрин знижують тиск у кардії і полегшують проходження барієвої суміші в шлунок. Дія препаратів контролюється за рентгенівським екраном.

#### *Диференційний діагноз*

Диференційну діагностику, особливо в початковій стадії захворювання, необхідно проводити з багатьма ураженнями стравоходу, оскільки більшість їх перебігає з симптомами дисфагії (езофагоспазм, пептичні езофагіти, виразки і стенози стравоходу, контрактильне кільце, синдром Пламмера-Вінсона, великі дивертикули і т. ін.). Найбільші труднощі виникають при проведенні диферен-



**Рис. 9.8.** Ахалазія кардії, S-подібний вигин стравоходу. Рентгенограма.



**Рис. 9.9.** Езофагоскопія. Пептичний езофагіт.

ційного діагнозу між ахалазією кардії і езофагоспазмом доброякісної етіології (пептичним, післяопіковим, туберкульозним і т. ін.), стенозом стравоходу та кардіоезофагеальним раком. Але ретельний анамнез та обстеження хворого в більшості випадків дозволяють встановити правильний діагноз. Якщо ж залишаються будь-які діагностичні сумніви, рекомендують повторне обстеження хворого через деякий час, а також додаткові методи обстеження (рентгенокінематографія, езофаготонкімографія і т. ін.).

#### *Лікувальна тактика та вибір методу лікування*

Консервативне лікування призначається на початкових стадіях захворювання та на час підготовки до операції або лікування кардіодилатацією.

Їжа повинна бути механічно, хімічно і термічно щадною, з великою кількістю харчових речовин, білків і вітамінів.

Необхідно періодично промивати стравохід фізіологічним розчином.

З медикаментозних середників рекомендують холінолітики та інші спазмолітичні засоби, внутрішньом'язові і внутрішньовенні введення сірчанокислої магnezії, хлористого кальцію, седативних препаратів (бром, еленіум, тріоксазин, аміназин та ін.), вітамінів, особливо групи В.

Добрий, проте короткочасний симптоматичний ефект може бути отриманий від препаратів нітрогрупи – нітрогліцерину і амлінітриту.

Рекомендують безпосередньо перед їдою приймати місцевоанестезуючі ліки: 0,5-1 % розчин новокаїну, анестезин і т. ін.

У період передопераційної підготовки проводяться масивна вітамінотерапія (вітамінами В<sub>1</sub>, В<sub>2</sub>, В<sub>6</sub>, С та ін.), переливання крові і плазми, внутрішньовенні вливання розчинів глюкози, амінокислот та жирових емульсій.

Добрі результати дає фізіотерапевтичне лікування. Рекомендують іонофорез із новокаїном і глибоку діатермію на ділянку кардії, шийний комірець за Щербаком, довгохвильову діатермію, загальну франклінізацію. Призначають також шийні вагосимпатичні та поперекові новокаїнові блокади за А.В. Вишневським. Позитивний ефект дає психотерапія.

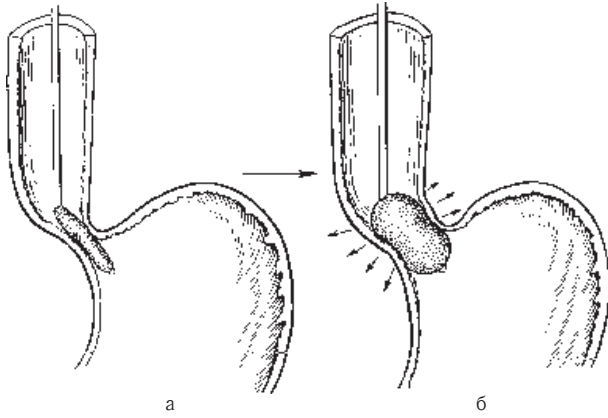
Суть кардіодилатації полягає в насильному безкровному розширенні кардії розтягненням або розривом циркулярної мускулатури металевим, ртутним, гідростатичним та іншими дилататорами або пневмобалоном. Тривалість кардіодилатації – 3-10 хв. У разі потреби через 4-7 діб проводять повторні кардіодилатації.

Кардіодилатація показана лише в першій і другій стадіях ахалазії, а також у випадках, коли є протипоказання до операції (рис. 9.10).

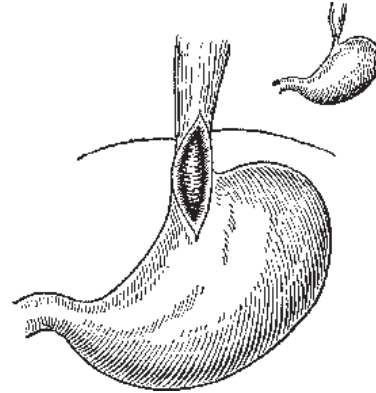
Оперативне лікування дає добрі результати в третій і четвертій стадіях захворювання та при рецидивах після курсу кардіодилатації.

Найчастіше всього застосовується операція Геллера (Heller, 1913) – езофагокардіоміотомія (рис. 9.11).

Окрім операції типу Геллера, використовують езофагокардіоміотомію з френопластиком за Петровським, езофагокардіоміопластику за Готтштейном-Шалімовим, операцію Суворової.



**Рис. 9.10.** Схематичне зображення кардіодилатації: а – введення зонда; б – кардіодилатація.



**Рис. 9.11.** Операція Геллера (схема).

### 9.3. ДИВЕРТИКУЛИ СТРАВОХОДУ

**Дивертикули стравоходу** – обмежене випинання стінки стравоходу.

Розрізняють вроджені та набуті дивертикули стравоходу; справжні, які зберігають структуру органа, та несправжні, що позбавлені м'язової оболонки. Несправжні дивертикули, по суті, є грижею (протрузією слизової оболонки через слабкі місця м'язової стінки), що свідчить про їх набутий характер. Справжні дивертикули стравоходу, як правило, вроджені.

Виділяють глотково-стравохідні, або ценкеровські; епібронхіальні (біфуркаційні); епіфренальні (епідіафрагмальні) дивертикули.

Дивертикули середньої третини стравоходу відносять до тракційних, тобто в їх утворенні великого значення надають спайкам, які виникають після різних запальних процесів у середостінні і відтягують ділянку стінки стравоходу в тому чи іншому напрямку.

Дивертикули нижньої третини стравоходу (епіфренальні) найчастіше виходять з ампули стравоходу або з ділянки, яка розташована безпосередньо над ампулою, але можуть розміщуватись і ще проксимальніше. У більшості випадків вони є пульсійними.

Переважно зустрічаються у віці від 50 до 70 років, дещо частіше у чоловіків, ніж у жінок.

#### *Клінічна симптоматика*

Клінічна симптоматика залежить від локалізації і розмірів дивертикула.

Малий дивертикул може нічим не проявлятися або викликати симптоми подразнення глотки – відчуття печії, першіння, сухості, кашель, відчуття стороннього тіла в глотці, порушення ковтання, надмірне слиновиділення, неприємний запах з рота, відчуття нудоти.

Одночасно зі збільшенням мішка дивертикула з'являється порушення ковтання. Хворий відчуває зупинку їжі позаду гортані, а якщо мішок великий,

то у верхній частині стравоходу. Зупинка грудки їжі супроводжується “феноменом блокади”. Хворий робить ковтальні рухи, слідом за чим обличчя червоніє, він починає задихатися. Після блювання настає полегшення. Якщо ж його немає, з’являється запаморочення і настає напівнепритомний стан.

З інших симптомів необхідно вказати на охриплість голосу, яка виникає внаслідок стискання поворотного нерва, утруднене дихання від стискання трахеї.

У ряді випадків відзначають схуднення. При огляді майже в 1/3 випадків можна виявити випинання на шиї (при відхиленні голови назад). Випинання м’якої консистенції, при натискуванні над місцем випинання можна виявити шум плеску після того, як хворий вип’є води (ознака Купера).

F. Laneu (1959) розрізняє 3 стадії хвороби.

У першій стадії прояви глотково-стравохідних дивертикулів не специфічні. Це відчуття першіння або дряпання в горлі, сухості або значного слиновиділення, незручність при ковтанні, покашлювання. Інколи під час їди або при хвилюванні до горла підступає клубок – “ознака клецки” Келе, яку не слід плутати з *globus hystericus*. Поступово хворі пристосовуються і вже не звертають уваги на напругу м’язів шиї та рухи голови в процесі їди, часті покашлювання, відрижку, легко дотримуються вимушеної дієти, звикають запивати їжу, полоскати горло після їди (туалет дивертикула) і т. ін. При пальпації в них виявляють напруження та болючість жувального м’яза – симптом Поттенджера. Ця стадія проходить під маскою хронічного фарингіту.

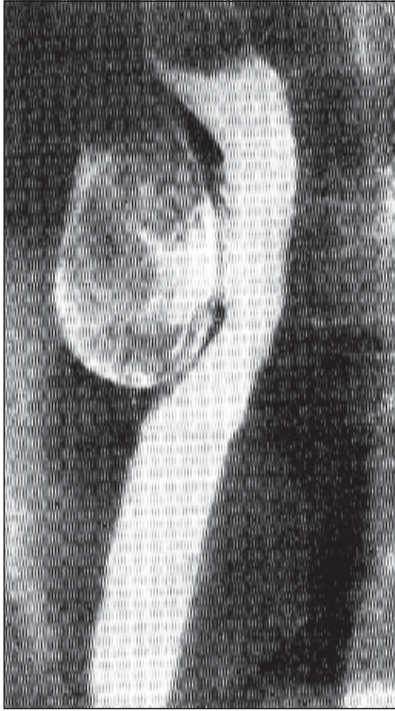У другій стадії – дивертикуліту – клініка пов’язана із застоєм слизу, їжі та повітря в тілі дивертикула, причому загальний стан хворого залишається задовільним. При огляді помітне асиметричне потовщення шиї з м’яким випинанням, яке зменшується при пальпації та збільшується під час їди. Постукування у центрі потовщення після прийому їжі викликає шум плеску, а натискування збоку призводить до бурчання. Зміна положення тіла змінює перкуторний тимпанічний звук над дивертикулом, а при аускультатії чути шум “клекітливого гейзера”. Тиснення дивертикула на сусідні органи створює помірно виражений компресійний синдром: дисфагію, регургітацію із симптомами нічного кашлю та “микрої подушки”, дисфонію, кашель, задишку, неприємний запах з рота.

Третя стадія – декомпенсації – характеризується значною вираженістю симптомів, схудненням, погіршенням загального стану. Хронічний дивертикуліт призводить до перидивертикуліту та численних ускладнень – асфіксії, пневмонії, абсцесу, венозного застою, синдрому Клода Бернара-Горнера, кровотеч, перфорацій, медіастинітів, ракового переродження.

Епібронхіальні дивертикули клінічно нічим не проявляються. Рідше бувають періодичні утруднення ковтання, загруднинний біль, кровотеча.

Епідіафрагмальні дивертикули також часто не викликають особливих порушень і виявляються лише при рентгенологічному дослідженні.

Інколи мають місце больові відчуття в ділянці нижньої частини грудни, зригування, аерофагія, кашель, втрата апетиту і нудота, буває і стравохід-



**Рис. 9.12.** Великий біфуркаційний дивертикул і дивертикуліт. Рентгенограма.

не блювання. Дивертикул великих розмірів може стискати стравохід, у зв'язку з чим з'являється біль в грудях (особливо після їди), який супроводжується серцебиттям, задишкою. Ці симптоми зникають при випорожненні дивертикула.

Перебіг захворювання дуже повільний.

#### *Лабораторні та інструментальні методи діагностики*

При рентгенологічному дослідженні контрастна речовина заповнює дивертикул, а потім переходить у стравохід. Заповнений дивертикул можна бачити на задній або боковій поверхні стравоходу (рис. 9.12).

Необхідно досліджувати хворих не тільки у фронтальній, але і в бокових проекціях.

Частіше дивертикул Ценкера лежить переважно в бік верхнього середостіння, позаду або лівіше стравоходу.

Рентгенологічно біфуркаційний дивертикул виявляють округлої або конусоподібної форми.

Досить легко рентгенологічно виявляються і епіфренальні дивертикули.

При цьому безпосередньо над діафрагмою виявляються округлі або овальні з чіткими контурами випинання стінки стравоходу різних розмірів.

Проводять рентгенокінематографію.

При огляді езофагоскопом – слизова оболонка, як правило, гіперемійована, інколи можна бачити ерозії.

#### *Диференціальний діагноз*

Епіфренальні дивертикули слід диференціювати з грижами стравохідного отвору діафрагми. В окремих випадках виникає трудність при диференціації невеликих дивертикулів від виразки стравоходу. Мають деяку схожість прояви дивертикула і мегаезофаус (ахалазії кардії).

#### *Лікувальна тактика та вибір методу лікування*

Хірургічне лікування рекомендують лише при великих дивертикулах, а також при ускладненнях. В інших випадках, а також при протипоказаннях до операції, можна обмежитись консервативними заходами, які включають щадну дієту, в деяких випадках – періодичне промивання порожнини дивертикула (при дуже великих розмірах дивертикула і застої в ньому харчових мас). Їжа повинна бути механічно, хімічно і термічно щадною, повноцінною, містити достатню кількість вітамінів.



Хірургічне лікування є радикальним. Найчастіше проводять резекцію мішка дивертикула. При епіфренальних дивертикулах резекцію дивертикула, як правило, доповнюють пластикою діафрагмальним шматком на ніжці, запропонованою Б.В. Петровським.

#### 9.4. ДОБРОЯКІСНІ ПУХЛИНИ СТРАВОХОДУ

Доброякісні пухлини стравоходу зустрічаються рідко. Найчастіше в стравоході розвиваються лейоміоми.

Лейоміоми дещо частіше зустрічаються у чоловіків, ніж у жінок. Пухлини здебільшого локалізуються у верхній і середній третинах стравоходу.

Ще рідше в стравоході зустрічаються поліпи, фіброми, гемангіоми, фіброліпоми, нейрофіброми, фіброміксоми, папіломи й інші більш рідкі види доброякісних пухлин.

Інколи спостерігають кісти стравоходу: паразитарні, дермоїдні, внаслідок подвоєння ділянки слизової оболонки – редуплікаційні, епітеліальні, кісти, які утворилися із залишків слизової оболонки шлунка, ретенційні або слизові кісти стравохідних залоз, запальні кісти. Розрізняють набуті та вроджені кісти.

Причини виникнення доброякісних пухлин стравоходу, як і пухлин взагалі, вивчено недостатньо. Можна підкреслити значення хронічного подразнення слизової стравоходу внаслідок вживання занадто гарячої, грубої і гострої їжі.

#### *Клінічна симптоматика*

Невеликі пухлини стравоходу частіше перебігають безсимптомно і виявляються випадково при рентгенологічному дослідженні шлунково-кишкового тракту.

Найбільш частим симптомом є дисфагія, як правило, періодична і дуже повільно наростаюча протягом багатьох років. Після неї за частотою йдуть біль, відчуття тиснення або переповнення за грудниною, диспептичні явища. Поліпи і гемангіоми інколи кровоточать.

Поліпи з довгою ніжкою, які розташовані в проксимальному відділі стравоходу, при блюванні можуть випадати в порожнину рота, глотку і гортань. При потраплянні поліпа у глотку або гортань можуть виникати напади сильного кашлю, асфіксія, смерть.

Великі доброякісні пухлини стравоходу можуть викликати також стискання трахеобронхіального дерева і сприяти виникненню запальних захворювань легень, розвитку ателектазів. Внаслідок стискання трахеї, бронхів, нервів, серця та інших органів середостіння пухлиною, яка росте за межі стінки стравоходу, можуть виникати задишка, кашель, серцебиття, біль в ділянці серця й інші порушення. У ряді випадків спостерігають некроз, запалення та виразкування слизової оболонки над пухлиною, кісти стравоходу можуть нагноюватись.

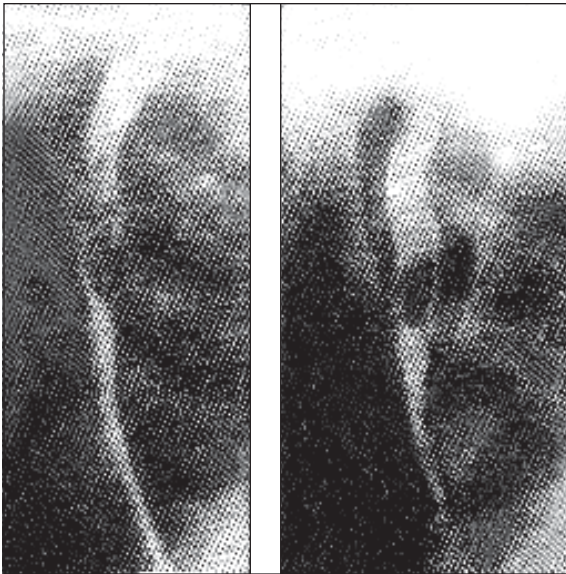
Доброякісні пухлини стравоходу часто супроводжуються порушеннями його перистальтики.

*Лабораторні та інструментальні методи  
діагностики*

Рентгенологічне дослідження. Рентгенологічними ознаками поліпа є:

1. Невеликий щільний округлий або овальний дефект наповнення.
2. Зміщення у певних межах цього дефекту наповнення при наявності ніжки.
3. Перистальтика стравоходу не порушена.
4. Еластичність стінок стравоходу збережена.
5. Веретеноподібне розширення просвіту стравоходу на рівні поліпа.
6. Обструкція на рівні поліпа.
7. Розширення над обструкцією.
8. Розширення тіні середостіння.

Гіперкератоз – потовщення і проліферація лускових клітин епітелію стравоходу. При рентгенологічному дослідженні виникає картина неправильної форми дефектів наповнення.



**Рис. 9.13.** Екстрамуральна лейоміома стравоходу. Рентгенограма.

Ліпоми великих розмірів викликають закриття просвіту стравоходу з типовим дефектом наповнення.

Лейоміома стравоходу може призвести до обструкції його і створювати локальні розширення, в центрі яких визначається напівкруглий та напівовальний з гладкими, чіткими контурами дефект наповнення (рис. 9.13).

Гемангіома стравоходу зустрічається дуже рідко.

Аденоми стравоходу відносяться до рідких доброякісних пухлин цього відділу шлунково-кишкового тракту.

Рентгенологічне дослідження дозволяє виявити кісту стравоходу.

Виявляють характерні симптоми обтікання барієвою сумішшю дефекту наповнення з гладкими, чіткими контурами. Кісти більш значних розмірів створюють різного ступеня обструкції.

Більшість доброякісних утворів проявляється однаковими рентгенологічними ознаками. Ці ознаки такі:

1. Утвір, як правило, поодинокий, але може бути множинним.
2. Центральний, округлий, напівпрозорий гладкостінний дефект наповнення.
3. Дефект наповнення може мати вигляд вузлового утвору неправильної форми.
4. Великих розмірів, неправильної форми дефект наповнення може симулювати злоякісне новоутворення.

5. Контрастна речовина обтікає доброякісне новоутворення або покриває його, що залежить від розмірів пухлини.
6. Пухлини на ніжках виявляються у вигляді рухомого новоутворення, яке зміщується по стравоходу в обидва боки.
7. Доброякісна пухлина не інфільтрує стінку стравоходу, вона виходить з однієї ділянки, тобто є локалізованою.
8. Еластичність стінок стравоходу не порушується.
9. Перистальтична функція стравоходу не тільки не знижується, але в ряді випадків внаслідок звуження просвіту стає підвищеною.
10. Складки слизової оболонки стравоходу не змінюються, лише огинають новоутворення.
11. Вивчення рельєфу слизової оболонки стравоходу дозволяє виявити новоутворення, обмашене барієвою сумішшю.
12. Обструкція при великих пухлинах.
13. Розширення стравоходу над обструкцією.
14. Легкий вигин стравоходу в місці пухлини.
15. Чітка демаркація (межа) між доброякісною пухлиною та нормальним стравоходом.

При езофагоскопії пухлину, як правило, виявляють легко.

Слизова оболонка, яка покриває її, в більшості випадків інтактна, але може мати сліди запалення та виразкування внаслідок травматизації її харчовою грудкою.

Діагноз доброякісної пухлини стравоходу встановлюють на основі рентгенологічного та езофагоскопічного досліджень, а також клінічної картини захворювання.

#### *Лікувальна тактика та вибір методу лікування*

Лікування хірургічне. Пухлина на ніжці може бути видаленою через езофагоскоп. Залежно від характеру, розмірів та локалізації пухлини проводиться енуклеація її або резекція з ділянкою стінки стравоходу, або резекція стравоходу.

#### **Експертиза працездатності і реабілітація**

Тривалість лікування після операцій з приводу ахалазії, дивертикулів чи доброякісних пухлин стравоходу визначається характером патології, об'ємом оперативного втручання, віком, поліморбідністю пацієнта і складає 7-12 днів. Амбулаторне лікування триває 7-12 тижнів і визначається строками формування післяопераційного рубця, відновлення функції стравоходу, професією пацієнта. Хворим рекомендовано вживання їжі невеликими порціями, кімнатної температури, без гострих приправ.

Строки лікування пацієнтів на опіки стравоходу залежать від глибини ураження і характеру діючого агента. При поверхневих опіках показане лікування в амбулаторних умовах упродовж 1-2 тижнів. У випадках ураження слизового шару лікування триває 1-5 тижнів, з яких 1-2 тижні – в умовах

стаціонару. Таким хворим рекомендуються висококалорійні продукти, які не мають подразнювальної дії на слизову оболонку.

Лікування хворих на глибокі опіки довготривале. Суттю його є бужування або ж операції із пластики стравоходу. Залежно від наслідків лікування такі хворі є тимчасово непрацездатні або ж визнаються інвалідами III чи II груп.

### Контрольні питання

1. Хірургічна анатомія стравоходу.
2. Методи дослідження хворих із патологією стравоходу.
3. Етіологія, патогенез, класифікація дивертикулів стравоходу.
4. Клінічна симптоматика дивертикулів стравоходу, можливі ускладнення.
5. Принципи хірургічного лікування дивертикулів стравоходу відповідно до їх локалізації.
6. Ахалазія стравохідно-кардіального переходу, етіологія, клінічна симптоматика.
7. Класифікація ахалазії стравохідно-кардіального переходу.
8. Принципи консервативного лікування та методи кардіодилатації ахалазії стравоходу.
9. Принципи, показання до хірургічного лікування ахалазії стравоходу.
10. Опіки стравоходу, етіологія, патогенез, варіанти клінічного перебігу.
11. Класифікація опіків стравоходу за стадіями та клінічним перебігом.
12. Об'єм першої медичної допомоги та принципи лікування опіків стравоходу в період гострих проявів.
11. Принципи хірургічного лікування опіків стравоходу в період рубцювання. Реабілітація в післяопераційний період.

### Література

1. Тамулевичюте Д.И., Витенас А.М. Болезни пищевода и кардии. – М.: Медицина, 1986. – 224 с.
2. Василенко В.Х., Гребенев А.Л., Сальман М.М. Болезни пищевода. – М.: Медицина, 1971. – 408 с.
3. Ванцян Э.Н., Тошаков Р.А. Лечение ожогов и рубцовых сужений пищевода. – М.: Медицина, 1971. – 260 с.
4. Кузин М. И. Хирургические болезни. – М.: Медицина, 1986. – 704 с.
5. Савельев В.С., Буянов В.М., Лукомский Г.И. Руководство по клинической эндоскопии. – М.: Медицина, 1985. – 544 с.
6. Шалимов А.А., Полупан В.Н. Атлас операций на пищеводе, желудке и двенадцатиперстной кишке. – М.: Медицина, 1975. – 304 с.

## Розділ 10. ЗАХВОРЮВАННЯ ОРГАНІВ ДИХАННЯ

### Анатомо-фізіологічні дані

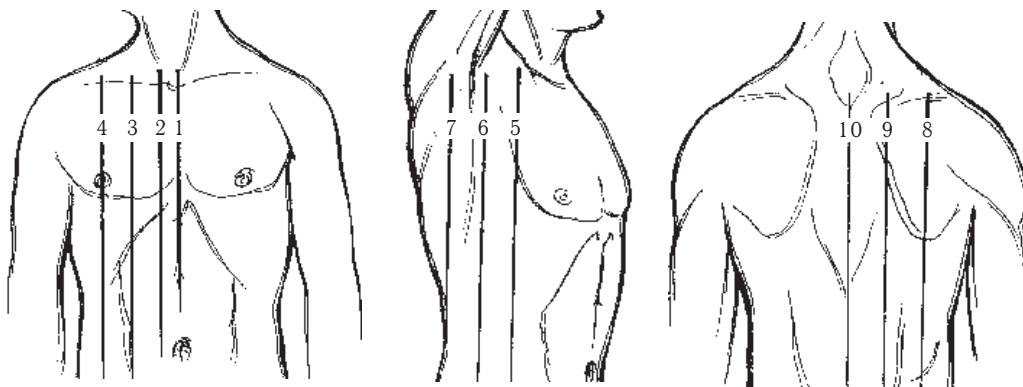
Груди складаються з грудної стінки, грудної порожнини, розташованих у ній органів та судинно-нервових утворів.

*Грудну клітку* утворюють: кістковий скелет, фасції, м'язи та судини і нерви, розміщені у міжреберних проміжках. Скелет формують: груднина, 12 пар ребер і 12 грудних хребців. Для проєкції органів грудної порожнини на грудну стінку прийнято проводити вертикальні лінії (рис. 10.1):

Міжреберні проміжки займають зовнішні і внутрішні м'язи. Проте на протязі реберних хрящів, замість зовнішніх м'язів, наявні блискучі зв'язки. Внутрішні міжреберні м'язи простягаються від кутів ребер до латерального краю груднини. У щілинах між ними лежать судинно-нервові пучки: зверху – вена, внизу – нерви, а між ними – міжреберні артерії (рис. 10.2).

У проміжку між задньою і середньою пахвовими лініями судини розміщені в реберній борозні. Дистальніше цієї лінії судинно-нервовий пучок виходить із-під ребра і займає серединне положення проміжку. Тому пункцію плевральної порожнини доцільно робити по верхньому краю ребра.

*Легені* (pulmonis) – парний орган. Права легеня займає 58 % загального об'єму, ліва – 42 %. Довжина правої легеня у чоловіків складає 27 см, лівої – 29,8 см, у жінок, відповідно, 21 і 23 см. Розрізняють верхівку, основу і три поверхні легень: реберну, медіастинальну і діафрагмальну. Права легеня по



**Рис. 10.1. Топографічні лінії грудної клітки:** 1 – передньо-серединна; 2 – груднинна; 3 – білягруднинна; 4 – середньо-ключична; 5 – передня пахвова; 6 – середня пахвова; 7 – задня пахвова; 8 – лопаткова; 9 – біляхребетна; 10 – задня серединна.

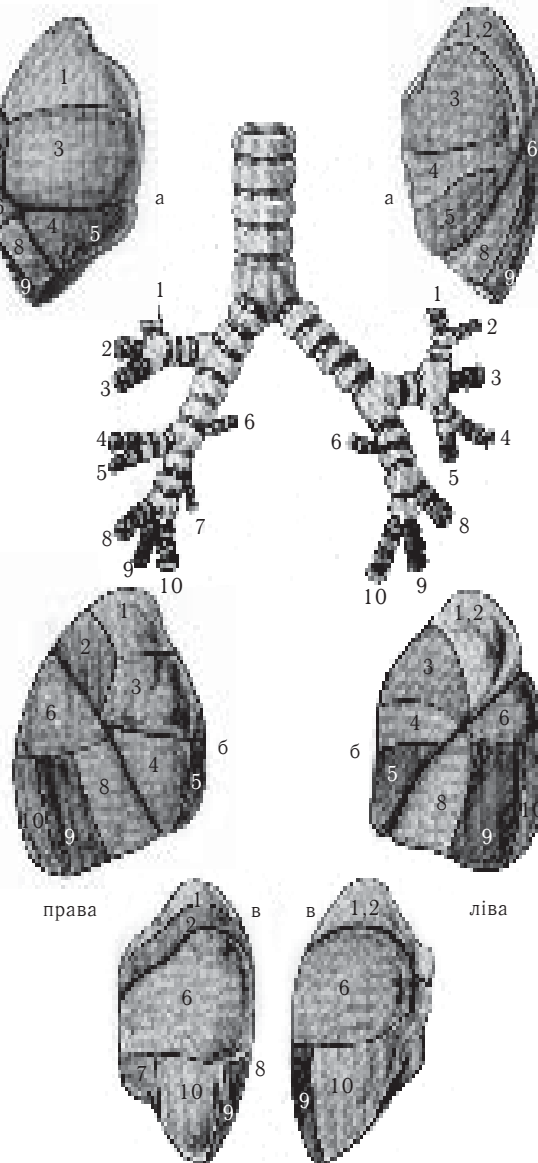




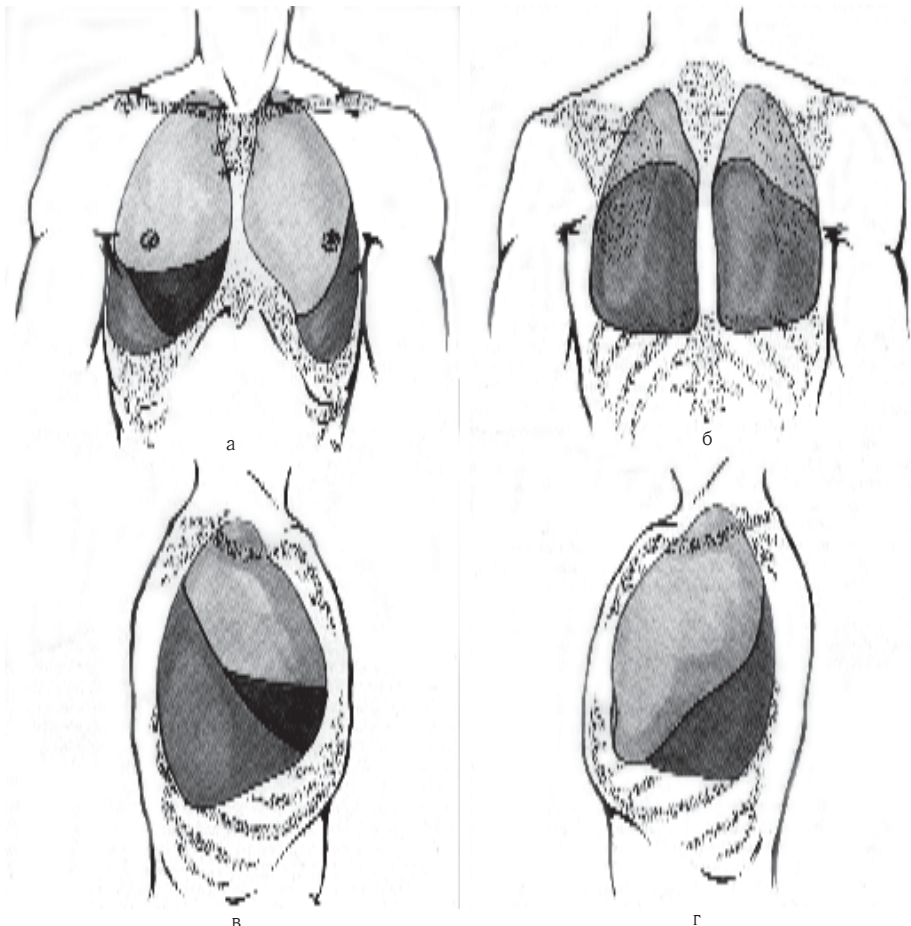
**Рис. 10.2.** Міжреберні м'язи, судини і нерви на ділянці від з'єднання бугорка ребра з поперечним відростком (VI-X міжребер'я): 1 – вена; 2 – нерв; 3 – артерія; 4 – міжреберні м'язи (частково видалені).

середньоключичній лінії досягає VI ребра, по середній пахвовій – VIII ребра. Ліва легеня по середньоключичній лінії доходить IV ребра, а далі межі її збігаються з правою: по лопатковій лінії – IX ребро і по паравертебральній – XI ребро. Анатомічно ліву легеню поділяють на дві частки: верхню і нижню, праву – на три: верхню, нижню і середню. Орієнтація на межі проекції часток на грудну стінку дає можливість провести топічну діагностику патологічного процесу при перкусії і аускультатії (рис. 10.3).

В обох легенях виділяють по 10 сегментів, кожен з яких вентильється бронхом третього порядку (рис. 10.4).



**Рис. 10.3.** Сегментарний поділ легень: а – вигляд спереду; б – вигляд збоку; в – вигляд ззаду. Права легеня: верхня частка: 1 – верхівковий; 2 – задній; 3 – передній; середня частка: 4 – зовнішній; 5 – внутрішній; нижня частка: 6 – верхівковий; 7 – позадусерцевий; 8 – передній базальний; 9 – зовнішній базальний; 10 – задній базальний. Ліва легеня: верхня частка: 1 – верхівковий; 2 – задній; 3 – передній; 4 – верхній язичковий; 5 – нижній язичковий; нижня частка: 6 – верхівковий; 8 – передній базальний; 9 – зовнішній базальний; 10 – задній базальний.

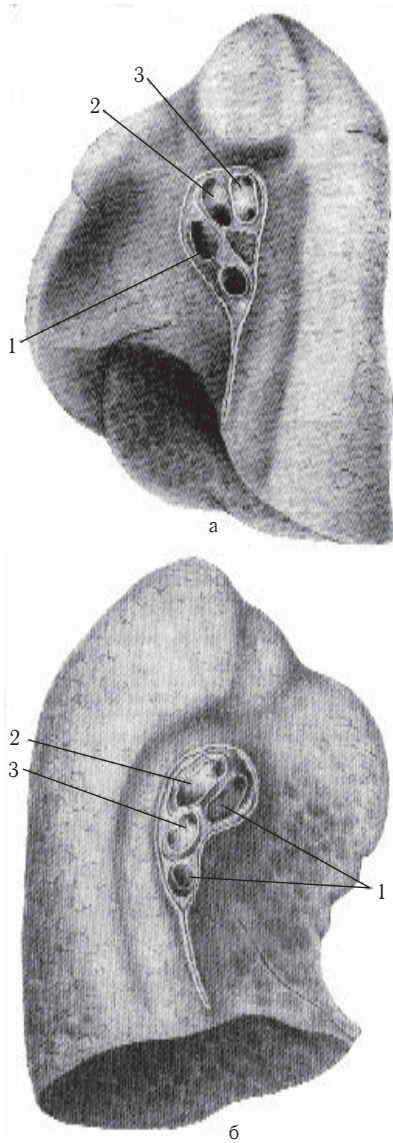


**Рис. 10.4.** Схематичне зображення проєкції часток легень на грудну стінку: а – вигляд спереду; б – вигляд ззаду; в – вигляд справа; г – вигляд зліва.

Права легеня: 3 сегменти у верхній частці, 2 – в середній і 5 – в нижній. Ліва легеня: 5 – у верхній, з них 2 язичкові частки, і 5 – в нижній. Легеня побудована з бронхо-судинної системи і паренхіми, що нараховує близько 800 часточок. У центрі їх розміщений часточковий бронх (бронхіола) діаметром 0,5-1 мм. Часточкові бронхи діляться на термінальні бронхіоли, а останні – на дихальні I, II і III порядку. Бронхіоли III порядку переходять в альвеолярні ходи, на стінках яких розміщені альвеоли загальною площею 60-120 м<sup>2</sup>.

Кровопостачання легень забезпечує система легеневих та бронхіальних артерій. Легеневі судини кровопостачають альвеоли і беруть участь у газообміні. Бронхіальні ж артерії живлять бронхіальне дерево аж до респіраторних бронхіол.

Ворота легень розміщені на рівні II-IV ребер або V-VII реберних хрящів. Через них проходить корінь легень. Розміщення його елементів у правій і лівій легенях неоднакове.



**Рис. 10.5. Топографія кореня правої (а) та лівої (б) легень:**  
1 – легеневі вени; 2 – легенева артерія; 3 – бронх.

#### Легеневі об'єми:

- резервний об'єм вдиху (РОВд) – між рівнями спокійного вдиху і максимального вдиху (фізіологічна норма – 1000-1500 мл);
- дихальний об'єм (ДО) – між рівнями спокійного вдиху і спокійного видиху (фізіологічна норма – 500 мл);

У лівій легені при розгляді кореня у фронтальній площині найвище положення займає легенева артерія, найнижче – вена, а між ними – бронх (АБВ). У правій легені найкраніальніше розміщений бронх, нижче – артерія, а ще нижче – легеневі вени (БАВ) (рис. 10.5).

Зліва: спереду до кореня прилягають діафрагмальний нерв і діафрагмально-перикардальні судини; зверху – дуга аорти і поворотна гілка блукаючого нерва; ззаду – блукаючий нерв, стравохід, низхідна аорта; знизу – лівий шлуночок з перикардом.

Справа: зверху – дуга непарної вени, що впадає у верхню порожнисту вену; спереду – перикардально-діафрагмальні судини, діафрагмальний нерв і, частково, верхня порожниста вена; ззаду – блукаючий нерв, непарна вена; знизу – праве передсердя.

Лімфовідтік забезпечує поверхнева і глибока внутрішньолегенева сітка.

#### Регіонарні вузли:

- 1) внутрішньолегеневі – в тканині легень і в кутах розгалуження бронхів;
- 2) бронхопульмональні – в ділянці кореня легень;
- 3) трахеобронхіальні (праві, ліві, біфуркаційні) – розміщені в кутах, утворених поділом трахеї на бронхи.

Функція зовнішнього дихання характеризується показниками, які можуть бути використані в клінічній практиці для оцінки вентиляційних властивостей легень. Розрізняють статичні і динамічні показники дихальної функції легень.

Статичні показники – це величини, що характеризують спокійне дихання при фіксації крайніх положень різних рівнів наповнення легень повітрям.

- резервний об'єм видиху (РОВид) – між рівнями спокійного видиху і максимального видиху (функціональна норма – 1000-1500 мл);
- залишковий об'єм легень (ЗОЛ) (30 л) – між рівнями максимального видиху і повного спадання легень.

Легеневі ємності:

- ємність вдиху (Євд) = ДО + РОвд;
- життєва ємність легень (ЖЄЛ) = РОвд + ДО + РОвид (фізіологічна норма – 2500-3500 мл);
- функціональна залишкова ємність (ФЗЄ) = РОвид + ЗОЛ;
- загальна ємність легень (ЗЄЛ) = ЖЄЛ + ЗОЛ.

Динамічні показники – дані, які можна одержати при форсованому диханні чи фізіологічному навантаженні:

- хвилинний об'єм дихання (ХОД) – кількість повітря, яку видихають у процесі вентиляції за 1 хв; при фізичних навантаженнях вона досягає 20-30 л;
- форсована життєва ємність легень (ФЖЄЛ) – об'єм повітря, при гранично форсованому видиху після спокійного максимального вдиху; в нормі ФЖЄЛ на 100-200 мл менша від ЖЄЛ, більші цифри вказують на порушення бронхіальної прохідності;
- індекс Тіффно – відношення об'єму повітря за першу секунду форсованого видиху до ЖЄЛ; норма складає 70-85 %.

Зниження індексу Тіффно до 55 % вказує на помірні порушення прохідності бронхів, від 54 до 40 % – значні порушення і нижче 40 % – різкі порушення прохідності. Індекс Тіффно об'єктивний лише при нормальних значеннях ЖЄЛ і перестає бути інформативним внаслідок її зменшення при патології легень.

Тиск у плевральній порожнині під час спокійного дихання становить 30-40 мм вод. ст. (3,06-5,10 Па). При форсованих режимах вентиляції він може зростати до 100 см вод. ст. (102,0 Па).

*Плевра.* Розрізняють парієтальну (pleura parietalis), що вистилає внутрішню поверхню грудної клітки, і вісцеральну (pleura visceralis), або легеневу, яка вкриває поверхню легень.

Парієтальна плевра переходить у легеневу в ділянці коренів легень і формує при цьому замкнутий простір – плевральну порожнину. Нижче коренів перехідна складка плеври утворює дуплікатуру – легеневу зв'язку, що розміщена у фронтальній площині.

У парієтальній плеврі виділяють реберну, медіастинальну і діафрагмальну частини. Реберна і медіастинальна утворюють купол плеври, що закриває плевральну порожнину з боку шиї і спереду підноситься над ключицею на 1-3 см. Ззаду його межа доходить до VII шийного хребця. Безпосередньо до купола плеври прилягає підключична артерія. При ушкодженні її відламками ключиці може виникнути гемоторакс. Таке ускладнення також може мати місце внаслідок пошкодження названої артерії при катетеризації підключичної вени.

Лінії переходу правої і лівої реберної плеври в медіастинальну проектується на передню грудну стінку неоднаково.

Передня межа правої плеври простягається від проміжку між ніжками груднино-ключично-соскоподібного м'яза, пересікає груднино-ключичне зчленування, прямує вниз, сягаючи серединної лінії груднини на рівні другого ребра. Далі вона стрімко спускається вниз до VI ребра, повертає латерально і утворює нижню межу плеври. При цьому плевра пересікає по середньключичній лінії VII ребро, по середній пахвовій – X ребро, по лопатковій – IV, а по паравертебральній – XII ребро.

Передня межа лівої медіастинальної плеври має вертикальне спрямування вздовж груднини від лівого груднино-ключичного з'єднання до місця зчленування хряща IV ребра з грудниною. Нижче цієї точки вона відхиляється і досягає латерального кінця хряща VI ребра.

Плевральна порожнина є капілярною щілиною шириною не більше 7 мкм, містить у собі 5-10 мл серозної рідини, що зменшує тертя листків під час дихання.

Вважають, що продукує серозну рідину вісцеральна плевра, а всмоктує – парієтальна. Причому лімфатичні капіляри всмоктують колоїдні речовини, а кристалоїди проникають через венозні. У плевральній порожнині, при переході одного відділу її в інший, розміщені синуси – резервні простори плеври: реберно-діафрагмальний, реберно-медіастинальний (передній, задній), діафрагмо-медіастинальний.

Кровопостачання плеври: парієтальна – міжреберні артерії, внутрішня грудна і верхні діафрагмальні артерії, вісцеральна – легеневі артерії.

Іннервацію здійснюють міжреберні та діафрагмальні нерви парієтального листка і вісцерально-вегетативна нервова система.

Інтраплевральний тиск: інспірація – 70 мм вод. ст., експірація – 30 мм вод.ст.

*Трахея і бронхи.* Загальноприйнятою на сьогодні є затверджена в 1955 р. Міжнародним конгресом анатомів у Парижі дихотомічна будова бронхіального дерева. Вона визначає сегментарну будову легень.

Основна функція бронхіального дерева – проведення вдихуваного і видихуваного повітря до альвеол та його очистка від сторонніх тіл і мікроорганізмів.

Цей процес здійснюється завдяки функції бронхіального епітелію та механізму кашлю.

Сторонні тіла та мікроорганізми, що потрапляють у просвіт бронхіального дерева, під дією епітелію разом з бронхіальним секретом переміщуються у напрямку від бронхіол до крупних бронхів та трахеї з швидкістю 4-8 см/хв. Накопичення бронхіального секрету в зоні біфуркації трахеї сприяє включенню рефлексу механізму кашлю та наступному видаленню слизу з дихальних шляхів.

Порушення нормального співвідношення між продукуванням секрету та його видаленням призводить до появи харкотиння.



## 10.1. ГОСТРІ ГНІЙНО-ДЕСТРУКТИВНІ ЗАХВОРЮВАННЯ ЛЕГЕНЬ

До гострих гнійно-деструктивних захворювань зараховують абсцедивну пневмонію, гострий гнояк, гангренозний абсцес і гангрену легень.

**Абсцедивна пневмонія** – множинні деструктивні вогнища розмірами 0,3-0,5 см, що локалізовані в межах I-II сегментів легені і не мають тенденції до прогресування.

Супровідною при цьому є виражена перифокальна інфільтрація легеневої тканини.

**Абсцес легень** – гнійний розпад легеневої тканини одного сегмента, відмежованої від непошкодженої паренхіми піогенною капсулою, з формуванням порожнини, заповненої гноєм та вираженою перифокальною інфільтрацією.

**Гангренозний абсцес** – гнійно-гнильний некроз легеневої тканини в межах 2-3 сегментів, відмежований від непошкоджених ділянок легеневої паренхіми, що має схильність до прогресування та зумовлює тяжкий стан хворого.

**Гангрена легень** – гнійно-деструктивний процес легені або її частки, що не має тенденції до чіткого обмеження і призводить до швидкого, прогресивного розплавлення легеневої паренхіми.

### *Етіологія і патогенез*

Причин, що призводять до виникнення гнійно-деструктивних процесів у легеневій паренхімі, багато. Серед них виділяють декілька основних факторів: – порушення бронхіальної прохідності, що викликає ателектаз легеневої тканини; – гострий запальний процес легеневої тканини; – порушення кровопостачання ділянки легеневої тканини з наступним її некрозом.

При порушенні бронхіальної прохідності та в умовах ателектазованої легеневої тканини активізується патогенна мікрофлора. Це, у свою чергу, зумовлює зменшення кровопостачання легеневої тканини, її некроз та формування вогнищ гнійної деструкції.

Крім цього, існує ще цілий ряд факторів, що призводять до виникнення аспіраційних ускладнень: це травми голови, краніоваскулярні розлади, алкоголізм, наркоманія, епілепсія тощо.

Абсцеси переважно виникають у II, VI, VII, IX, X сегментах правої легені. Вони бувають поодинокими і множинними. Гнояк відмежований від навколишньої легеневої тканини сполучнотканинними волокнами. Внутрішня оболонка такого абсцесу являє собою грануляційну тканину і нашарування із густого гною. До складу капсули бронхогенних абсцесів частково входить стінка бронхоектазу. Пневмопіогенні гнояки часто з'єднуються з просвітом бронхів (дренажні бронхи).

Гангрена легені ускладнює пневмонію або абсцес при венозному застої, лімфостазі і дії гнильних мікроорганізмів. Легенева тканина зазнає вологих

некротичних змін. Макроскопічно вона чорного кольору, набрякла, нерідко з порожнинами, які не мають чітких меж. Характерним є неприємний запах.

*К л а с и ф і к а ц і я (за І.С. Колесниковим).*

За механізмом виникнення: бронхогенні; гематогенні; травматичні.

За клініко-морфологічними ознаками: абсцедивна пневмонія; гострий абсцес; гангренозний абсцес (обмежена гангрена); гангрена легень.

За розміщенням щодо краю легені та обсягом деструкції: центральні, периферичні; поодинокі, множинні; однібічні, двобічні; неускладнені, ускладнені.

За терміном перебігу: гострі; хронічні.

*К л і н і ч н а с и м п т о м а т и к а*

Клінічні прояви гострих гнійних деструкцій легень залежать від величини деструктивного вогнища, інтенсивності розпаду, реактивності організму, стадії захворювання та ускладнень.

У розвитку гострих абсцесів легень розрізняють дві фази:

- 1) гострого інфекційного запалення та гнійно-некротичної деструкції, яка закінчується формуванням легеневого гнояка до прориву в бронх;
- 2) відкритого легеневого гнояка, що настає після прориву в бронх.

У перші дні недуги хворі відчувають загальну слабкість, головний біль, нездужання та зниження апетиту. Потім виникають сухий кашель, помірний біль в грудях, задишка. Температура тіла субфебрильна. Через 5-12 діб вона підвищується до 39-40 °С і набуває гектичних перепадів. Водночас посилюється біль в грудній клітці, виникають надсадний кашель, задишка. Стан хворих погіршується. Наростає інтоксикація. Відчутний неприємний запах з рота при кашлі. Кількість харкотиння невелика, іржавого відтінку. До цього приєднується кровохаркання. Потім добова кількість харкотиння сягає 500 мл і більше (залежно від ефективності дронування порожнини абсцесу). Запах його дуже неприємний.

При відстоюванні харкотиння розрізняють 3 шари:

- нижній – обривки легеневої тканини, фібрин;
- середній – гнійний вміст, каламутний, рідкий;
- верхній – слизовий пінистий шар.

При абсцесах з добрим дронуванням самопочуття хворих значно поліпшується вже через 1-2 доби. Знижується температура тіла, зменшуються ознаки інтоксикації та з'являється апетит.

При пальпації зауважують послаблене голосове тремтіння лише при периферичній локалізації процесу, в інших випадках зміни виявити важко.

При перкусії – укорочення перкуторного звуку в проекції гнійно-деструктивного вогнища та перифокальної інфільтрації (при субплевральному розміщенні гнояка).

При аускультатії – послаблене дихання в зоні гнійно-деструктивного вогнища з бронхіальним відтінком та вологі різнокаліберні хрипи.

Після дреноування гнійника в бронх фізикально можна відзначити зменшення меж притуплення, при великих розмірах гнійно-деструктивного вогнища наявний тимпаніт. Вислуховують різнокаліберні вологі хрипи на фоні амфоричного дихання.

За характером перебігу гангренозний абсцес та гангрену легень відносять до найтяжчих гнійних деструктивних захворювань.

Для гангренозного абсцесу характерні тяжкий стан хворих, виражена гнійна інтоксикація, кашель з виділенням великої кількості (500 мл і більше) смердючого харкотиння, гектична температура тіла з перепадами 2,5-3 °С.

Симптоматика гангрену легень відрізняється більш вираженою клінікою. На відстані від хворого відчутно сморід. Виражена задишка в стані спокою. Постійним є кашель з виділенням великої кількості (1000 мл і більше) смердючого харкотиння, що має коричневий або брудно-сірий колір та рідку консистенцію. При відстоюванні розділяється на 3 шари. За короткий період часу захворювання виникає ускладнення – гнійна емпієма плеври та легенева кровотеча. При фізикальному обстеженні помітне різке зниження голосового тремтіння. При перкусії – укорочення перкуторного звуку в зоні гангренізації легеневої тканини. При аускультатії – послаблене дихання з бронхіальним відтінком та безліч вологих різнокаліберних хрипів.

Хронічний абсцес легень спостерігають у 12-15 % хворих. У стадії ремісії такі пацієнти скаржаться на помірну задишку, кашель з виділенням слизуватого або слизувато-гнійного харкотиння. При загостренні з'являється кашель і виділяється 250-500 мл гнійного харкотиння з неприємним запахом, посилюється біль у грудях, прогресує задишка, гектична температура з перепадами 1,5-2 °С. Запаморочення, зниження апетиту, загальна слабкість збільшуються відповідно до наростання інтоксикації. Шкірні покриви бліді, помірний акроціаноз. Дихання прискорене – до 28-30 за 1 хв. Через 6-8 місяців нігтьові фаланги набувають форми барабанних паличок, грудна клітка деформується. Голосове тремтіння незначно послаблене на боці ураження (особливо при периферичній локалізації процесу). Перкусія виявляє укорочення перкуторного звуку в проекції патологічного процесу та багато вологих хрипів різного калібру на фоні амфоричного дихання.

У клінічному перебізі гнійно-деструктивних захворювань легень виділяють такі варіанти:

1. Регресуючий перебіг. Сприятливий перебіг процесу, який після адекватно проведеної санації гнійника та інфузійної терапії закінчується видужанням.
2. Непрогресуючий перебіг. Недостатнє дреноування гнійно-деструктивного вогнища та постійна гнійна інтоксикація призводять до переходу процесу в хронічну форму.
3. Прогресуючий перебіг. Із втягненням у гнійно-деструктивний процес нових ділянок легеневої паренхіми виникають ділянки обмеженої або розповсюдженої гангрену.

4. Ускладнений перебіг. Гнійна деструкція легеневої паренхіми та прорив гнійника в бронхіальне дерево ускладнюються кровохарканням та легеневою кровотечею.

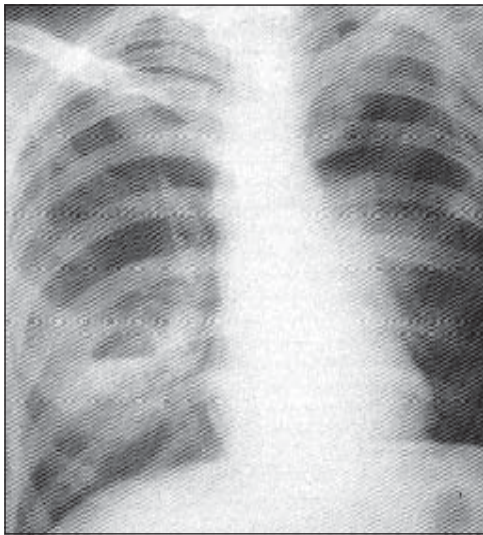
Найчастішим джерелом легеневої кровотечі є бронхіальні артерії та судини легеневої тканини. Ускладнення виникає раптово. У хворих виділяється піниста, яскраво-червона кров при кашлі порціями або безперервним струменем.

До клінічних проявів легеневого нагноєння приєднуються запаморочення, виражена загальна слабкість, задуха, біль в грудній клітці. Шкірні покриви бліді. Збільшення частоти серцевих скорочень та зміни артеріального тиску перебувають у прямій залежності від ступеня крововтрати. При аускультатії легень вислуховують різнокаліберні вологі хрипи з боку ураження та з іншого (аспірація). У більшості випадків хворі вказують, де у грудній клітці виникло кровохаркання або легенева кровотеча.

Характерними ускладненнями для нагнійних захворювань легень є також емпієма плеври і піопневмоторакс. Ці ускладнення будуть розглянуті в окремих розділах.

#### *Лабораторні та інструментальні методи діагностики*

1. Оглядова рентгенографія органів грудної клітки, пряма та бокова.
2. Томограми легень у динаміці.
3. Бакпосів харкотиння та антибіотикограма.
4. Загальний аналіз крові, сечі.
5. Біохімічний аналіз крові (білок та його фракції).



**Рис. 10.6.** Абсцес середньої частки правої легені. Фаза відкритого легеневого гнояка. Рентгенограма.

На оглядових рентгенограмах органів грудної клітки в стадії до розкриття абсцесу в бронх помітна тінь округлої або овальної форми з вираженою перифокальною інфільтрацією.

Після дренивання абсцесу через бронх спостерігають порожнину з нижньою піогенною капсулою. Характерною ознакою при цьому є горизонтальний рівень рідини в секвестрі (симптом Кордина). Перифокальна інфільтрація навколишньої легеневої тканини утримується (рис. 10.6).

Рентгенологічна симптоматика хронічного абсцесу легень в стадії ремісії така: наявність однієї або декількох порожнин деструкції правильної округлої форми з товстою піогенною капсулою без перифокальної інфільтрації. При за-

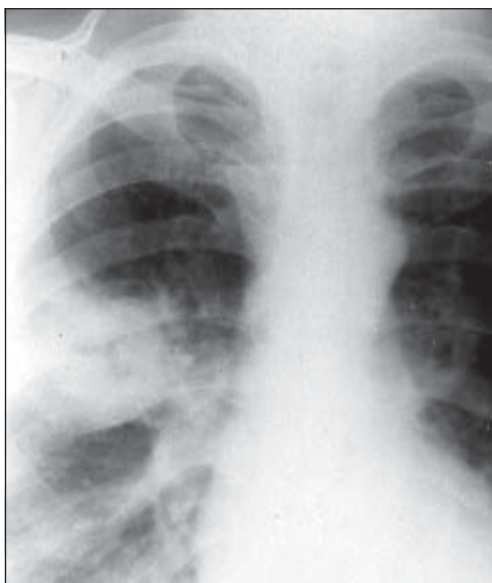
гостренні процесу можна визначити порожнину з горизонтальним рівнем рідини (гною) та газовим міхуром над нею. Навколо абсцесу спостерігають перифокальну інфільтрацію легеневої тканини.

При лабораторному дослідженні в гострий період або в період загострення хронічного абсцесу відзначають виражений лейкоцитоз із зміщенням формули крові вліво. Для гангренизації процесу характерними є лейкопенія, лімфоцитопенія та прогресуюча гіпохромна анемія. Гіпопротеїнемія виникає внаслідок великої втрати білка з гнійним харкотинням. Інтоксикація та токсичне ураження печінки призводять до диспротеїнемії. При цьому збільшується концентрація мукопротеїну та сіалових кислот.


### *Диференційний діагноз*

Рак з розпадом у більшості випадків проявляється клінічними симптомами, що характерні для гострого або загострення хронічного абсцесу легень. Тому вирішальними в диференційній діагностиці периферично “порожнинного” раку легень є рентгенологічні та інструментальні методи обстеження. Наявність порожнини деструкції, як правило, без рівня рідини, з нерівними, фестончастими внутрішніми контурами та доріжкою до кореня (внаслідок збільшення перибронхіальних лімфовузлів) вказує на рак з розпадом (рис. 10.7). Проведення фібробронхоскопії та пункційної біопсії дозволяє верифікувати діагноз (рис. 10.8, 10.9).

Туберкульозна каверна. У клінічному перебізі важливими є прояви кашлю з виділеннями слизуватого харкотиння, помірною задишкою. Підвищення температури тіла – нехарактерний симптом для даної патології. Рентгенологічне

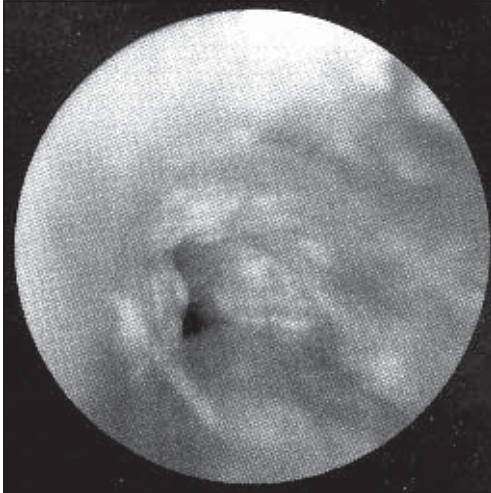


**Рис. 10.7.** Периферичний рак правої легені з розпадом. Рентгенограма.



**Рис. 10.8.** Фібробронхоскопи.





**Рис. 10.9.** Ендофітний рак лівого головного бронха з інфільтративним ростом. Бронхоскопія.

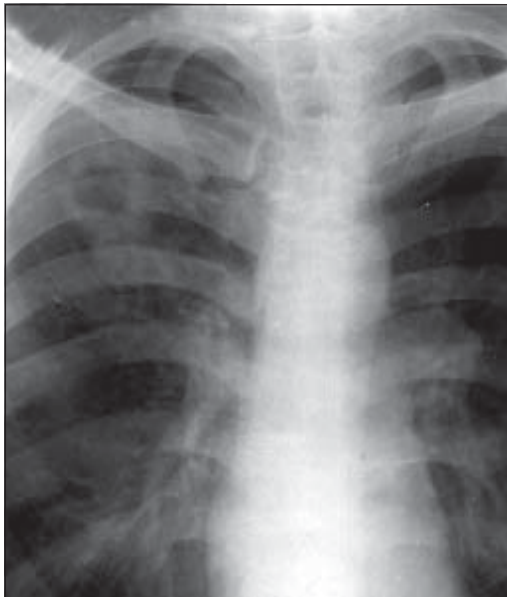
обстеження стверджує відсутність ефекту від проведеної неспецифічної антибактеріальної терапії. Туберкульозний процес локалізується переважно у верхніх частках легень. У харкотинні виявляють мікобактерії туберкульозу (рис. 10.10).

Нагноєна кіста легені. Враховуючи ідентичність клінічного перебігу гострого абсцесу та нагноєної кісти легені, диференційну діагностику здійснюють на основі даних оглядових рентгенограм органів грудної клітки у 2-х проекціях та томограм. Порожнина нагноєної кісти має овальну або кулеподібну форму з тонкою капсулою і чіткими рівними контурами (рис. 10.11).

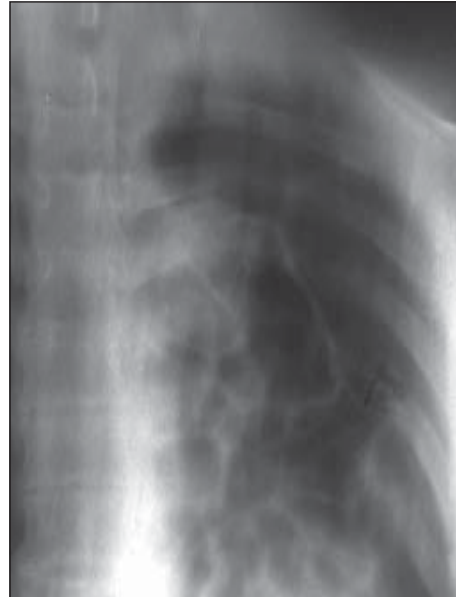#### *Лікувальна тактика та вибір методу лікування*

Лікувальна тактика гострих нагноєних процесів легень спрямована на консервативну терапію:

1. Активна санація трахеобронхіального дерева з введенням через мікроіригатор розчинів антисептиків, антибіотиків та протеолітичних ферментів.



**Рис. 10.10.** Туберкульозна каверна верхньої частки правої легені. Рентгенограма.

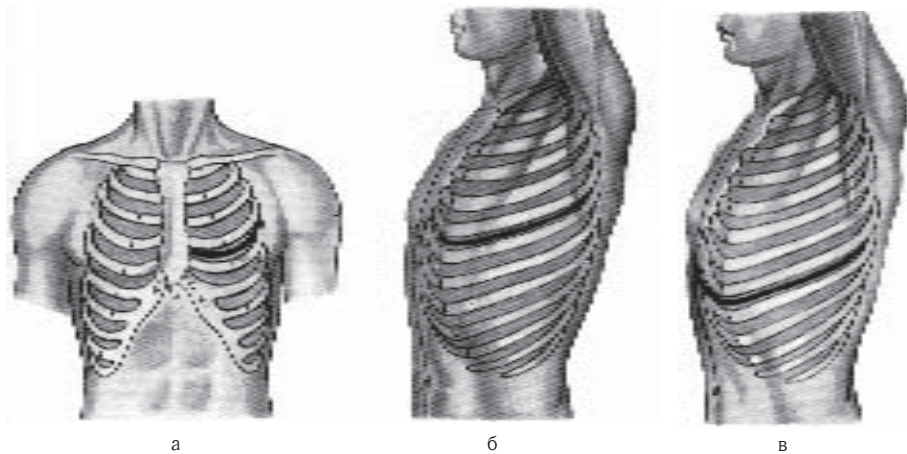


**Рис. 10.11.** Полікістоз легені з нагноєнням окремих кіст. Бокова рентгенограма.

2. Адекватна антибактеріальна, протизапальна терапія. При цьому абсолютно необхідною є максимальна концентрація препаратів у малому колі кровообігу. Для цього використовують катетеризацію підключичної вени.
3. Терапія, яка спрямована на підвищення імунорезистентності: активна – стафілококовий анатоксин за схемою та пасивна – антистафілококовий глобулін, плазма крові, імунізація, а також ендолімфатичне введення імуностимуляторів (Т-активін, тималін, іносиплекс).
4. Втрати білка з харкотинням та анемія, що є наслідком інтоксикації, повинні бути компенсовані гемотранфузіями та інфузіями білкових препаратів (нативна плазма, альбумін, протеїн), амінокислоти (вамін, альвезин).
5. Детоксикаційна терапія (гемодез, глюконеодез).
6. При неефективному дрениванні та периферичному субплевральному розміщенні гнійника слід рекомендувати дренивання поля через грудну стінку.

Показанням до оперативного втручання при гострих деструктивних процесах легень є легенева кровотеча II-III ст. Перехід процесу в хронічну форму вимагає хірургічного втручання. Операційний доступ – передньобочова або бокова торакотомія в V міжребер'ї (рис. 10.12). Обсяг операції – сегментектомія, лобектомія.

Хворим з розповсюдженою гангреною легені необхідно виконувати пульмонектомію. Це дозволяє ліквідувати гнійне вогнище, значно знизити інтоксикацію та попередити профузну легеневу кровотечу.



**Рис. 10.12.** Хірургічні доступи до органів грудної порожнини: а – передньобочовий міжреберний без пересікання реберних хрящів; б – верхній задньобочовий; в – боковий міжреберний.

## 10.2. ЕМПІЄМА ПЛЕВРИ

**Емпієма плеври** – гнійне запалення вісцерального та парієтального її листків, що супроводжується накопиченням гною в плевральній порожнині.

*Етіологія і патогенез*

Причиною виникнення гострої емпієми плеври є запальні або гнійно-деструктивні процеси легень, гнійники черевної порожнини (вторинна емпієма плеври), відкриті та закриті пошкодження грудної стінки, а також, в поодиноких випадках, оперативні втручання на органах грудної клітки (первинна емпієма плеври).

У 88 % хворих зустрічається вторинна емпієма плеври. При цьому виникає фібринозний, ексудативний, а потім гнійний плеврит.

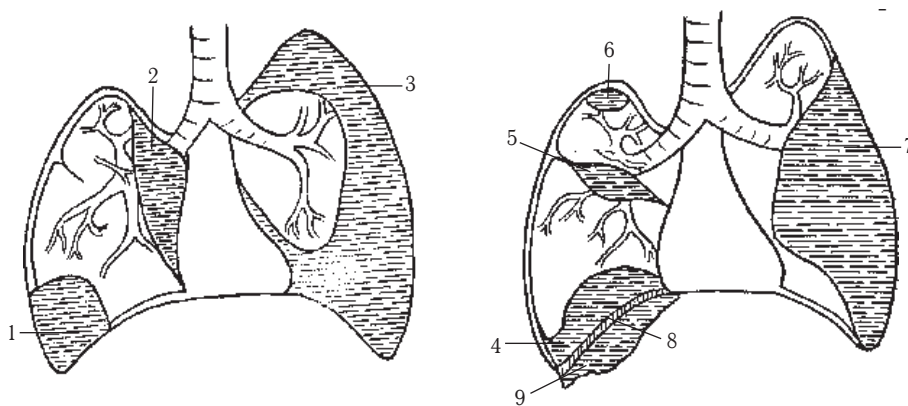
При гангрени легень, гнійному медіастиніті, піддіафрагмальному абсцесі стадія ексудативного плевриту надзвичайно короткотривала. Прогресування процесу призводить до переходу обмеженої емпієми плеври в розповсюджену.

*Класифікація*

За етіологічним фактором: специфічна; неспецифічна. За патогенетичним фактором: первинна; вторинна. За клінічним перебігом: гостра; хронічна. За розповсюдженням процесу: обмежена; розповсюджена. Деструкція легень: емпієма з деструкцією легеневої тканини; емпієма без деструкції легеневої тканини; піопневмоторакс. Сполучення із зовнішнім середовищем: закрыта емпієма плеври; відкрита емпієма плеври: бронхоплевральна нориця; торакоплевральна нориця; торакоплевробронхіальна нориця; решітчаста легеня (рис.10.13).

*Клінічна симптоматика*

Клініка гострої емпієми плеври залежить від розповсюженості процесу, реактивності організму та наявності ускладнень.



**Рис. 10.13.** Розміщення гнійних плевритів (схема): 1 – в синусі; 2 – медіастинальний; 3 – тотальний; 4 – діафрагмальний; 5 – міжчастковий; 6 – верхівковий; 7 – пристінковий; 8 – діафрагма; 9 – піддіафрагмальний абсцес.

Біль є симптомом, що вказує на втягнення в процес плевральних листків. Інтенсивність його наростає залежно від глибини дихання та положення тіла.

Задуха виникає внаслідок накопичення гнійного вмісту в плевральній порожнині та виключення певної ділянки легеневої тканини з акту дихання. Задишка прямо пропорційна кількості ексудату в плевральній порожнині.

Кашель є проявом запалення або гнійно-деструктивного процесу в легеневій тканині.

Підвищення температури тіла до 39-40 °С, головний біль, безсоння, загальна слабкість, втрата апетиту – все це прояви інтоксикації.

Вимушене положення хворих та обмеження дихальних рухів слід трактувати як наслідок больового синдрому. При розповсюдженні емпієми плеври відзначають пастозність грудної стінки, згладження міжреберних проміжків.

При пальпації – послаблене голосове тремтіння з боку ураження.

Дані перкусії та аускультативні залежать від розповсюдженості процесу та кількості гною в плевральній порожнині. При перкусії в місці локалізації ексудату можна визначити укорочення звуку з косим верхнім контуром. Над ексудатом – тимпаніт у зв'язку з ущільненням легеневої тканини. При аускультативній – дихання послаблене або відсутнє при великій кількості ексудату.

Клініка обмеженої емпієми плеври залежить від локалізації процесу. Для верхівкової (апикальної) емпієми плеври, у зв'язку з втягненням у процес судинно-нервового пучка, характерний інтенсивний біль. В надключичній ділянці відзначають набряк м'яких тканин. Дані перкусії та аускультативні малоінформативні.

При пристінковій (паракостальній) емпіємі плеври больовий синдром більш виражений. Екскурсія легень обмежена. Укорочення перкуторного звуку та різко послаблене дихання відзначають у зоні ексудату.

При парамедіастинальній емпіємі плеври хворі скаржаться на біль в ділянці серця. При локалізації процесу в верхньому середостінні можливий синдром верхньої порожнистої вени. Фізикальні дані відсутні.

При базальній (наддіафрагмальній) емпіємі плеври хворі скаржаться на біль в підребер'ї, що посилюється при диханні та іррадіює у надключичну ділянку. В деяких випадках має місце іррадіація болю в епігастральну ділянку. При пальпації міжреберних проміжків і підребер'я також може з'явитись відчуття болю.

Клінічний перебіг післяопераційної емпієми плеври залежить від характеру оперативного втручання (крайова резекція легені, лобектомія, пульмонектомія, операції на стравоході) та інфікування плевральної порожнини.

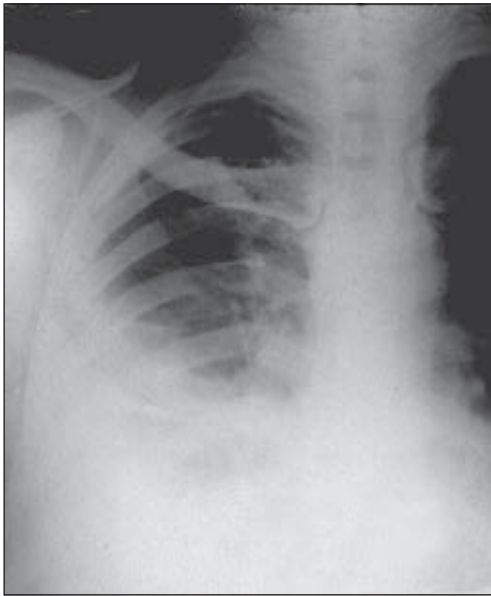Клінічна симптоматика посттравматичної емпієми плеври залежить від величини пошкодження грудної стінки легені, органів середостіння та ускладнень (нагноєння, гемоторакс).

Втягнення в гнійний процес легеневої тканини при гострій емпіємі плеври призводить до розплавлення її листків з наступним виникненням бронхіальної або торакоплевральної норичі (прорив гнійника через грудну стінку).

Неадекватна санація емпіємної порожнини призводить до виникнення хронічної емпієми плеври, решітчастої легені та плеврогенного цирозу легені.

*Лабораторні та інструментальні методи  
діагностики*

1. Дані рентгенограм органів грудної клітки (у 2-х проекціях, при необхідності – латерографія).
2. Плевральна пункція.
3. Посів ексудату для визначення характеру мікрофлори та її чутливості до антибіотиків.



**Рис. 10.14.** Емпієма плеври справа. Рентгенограма.

4. Загальний аналіз крові, сечі.
5. Біохімічний аналіз крові.
6. Плеврографія (при переході процесу в хронічну форму).

Рентгенологічна симптоматика обмеженої та розповсюдженої емпієми – наявність ексудату.

При обмеженій гострій емпіємі плеври наявне локальне інтенсивне гомогенне затемнення.

Для розповсюдженої емпієми плеври характерне інтенсивне гомогенне затемнення в базальних відділах гемотораксу з косим верхнім контуром (лінія Дамуазо). Купол діафрагми визначити не вдається. Чим більше гнійного вмісту в порожнині плеври, тим вище верхня межа ексудату (рис. 10.14).

*Диференційний діагноз*

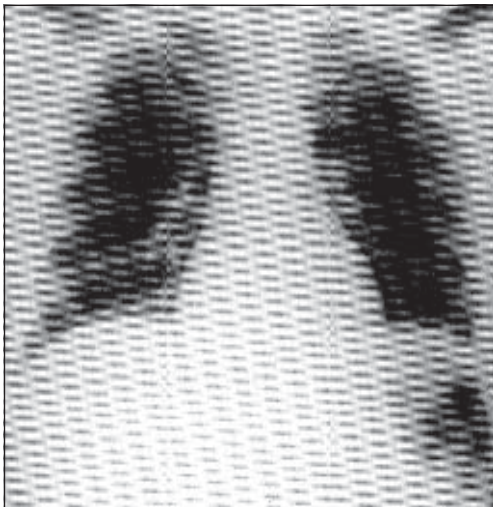
Плевропневмонія, ускладнена ексудативним плевритом, у ряді випадків має клінічний перебіг, ідентичний з гострою емпіємою плеври: біль в грудній клітці, підвищення температури тіла, задишка, кашель, загальна слабкість. Рентгенологічна картина вказує на гідроторакс (ексудативний плеврит, емпієма плеври, гемоторакс). Основним диференційно-діагностичним заходом є плевральна пункція.

Наявність серозного (прозорого солом'яно-жовтого) ексудату говорить про ускладнену ексудативним плевритом плевропневмонію. Мутний, з неприємним запахом ексудат білого чи зеленуватого кольору може свідчити про гостру емпієму плеври.

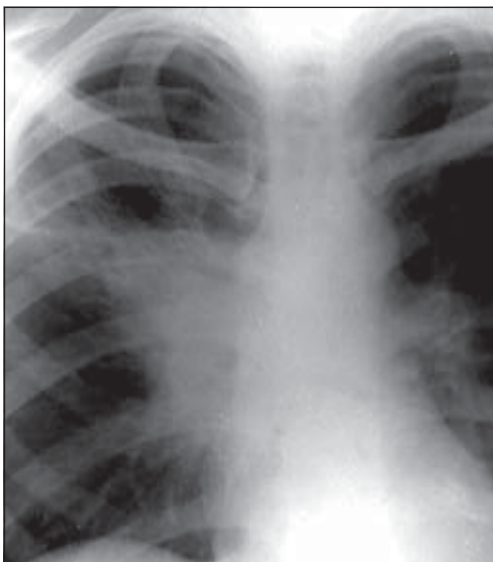
Досить великі труднощі в диференційній діагностиці викликають обмежені форми емпієми плеври.

Рак Пенкоста клінічно та рентгенологічно у більшості випадків має майже однаковий перебіг з апікальною формою емпієми плеври. Трансторакальна біопсія дозволяє верифікувати діагноз.





**Рис. 10.15.** Післятравматична діафрагмальна грижа зліва. Рентгенограма.



**Рис. 10.16.** Ателектаз середньої частки правої легені. Рентгенограма.

Гострий холецистит необхідно диференціювати з піддіафрагмальною емпіємою плеври. Спільними в обох випадках є біль в правому підребер'ї, підвищення температури тіла, френікусимптом. Однак дані об'єктивного обстеження, рентгенографії органів грудної клітки та плевральної пункції дозволяють чітко розмежувати ці патологічні процеси.

Пухлину переднього середостіння, ускладнену синдромом верхньої порожнистої вени, необхідно диференціювати з парамедіастинальною емпіємою плеври. Проте температура тіла у таких хворих, як правило, нормальна. При верхній каваграфії вдається виявити зміщення порожнистої вени та її нерівні контури (дефект наповнення) внаслідок проростання у неї пухлини середостіння.

Виникають певні утруднення і в диференційній діагностиці емпієми плеври з посттравматичною діафрагмальною грижею. При рентгенологічному обстеженні на користь грижі вказують деформація діафрагми, додаткові тіні з горизонтальним рівнем, кишкові петлі (рис. 10.15).

Ателектаз сегмента, частки легені в деяких випадках можуть бути причиною діагностичних помилок (рис. 10.16). Крім рентгенологічного обстеження (рентгенографія органів грудної клітки у 2-х проєкціях та томографія), у подібних ситуаціях виникає необхідність діагностичної бронхоскопії, яка і виявляє причину обтурації бронха (стороннє тіло, ендобронхіальний рак та ін.).

### *Лікувальна тактика та вибір методу лікування*

Гострі нагнійні процеси плеври є показанням до консервативного лікування. У місці проведеної діагностичної плевральної пункції виконують дренажування емпіємної порожнини з наступною її санацією розчинами антисептиків (рис. 10.17).

При обмеженій емпіємі плеври аспірацію гною проводять пункційним способом і лише при неефективності пункційного методу здійснюють дренажування плевральної порожнини.

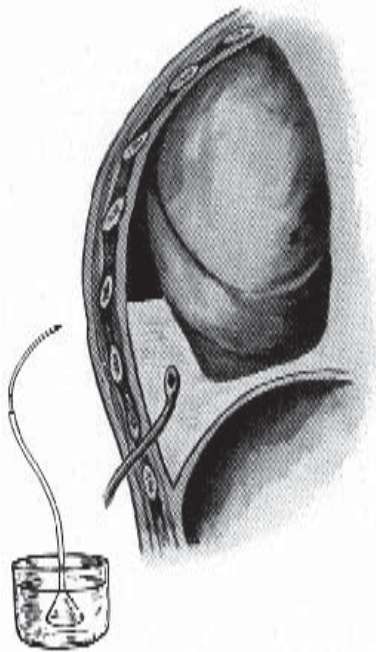


Рис. 10.17. Схематичне зображення дренажу за Бюлау при емпіємі плеври.

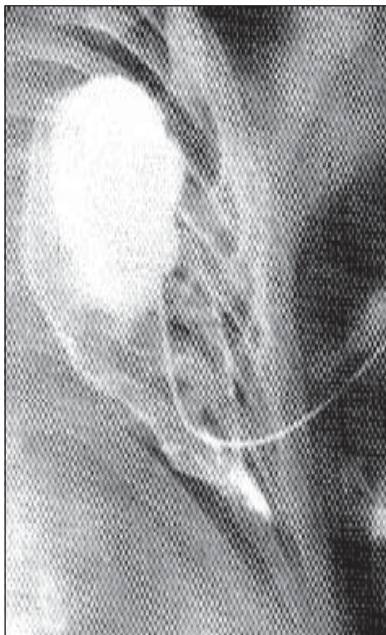

Рис. 10.18. Залишкова емпіємна порожнина. Пневмофістулограма.

Призначають інтенсивну антибактеріальну та протизапальну терапію. Проводять детоксикаційну терапію (інфузія сольових розчинів, гемотрансфузії, переливання білкових препаратів, розчинів декстрану, гемодезу, форсований діурез, при необхідності – гемосорбція). Призначають терапію, націлену на підвищення імунорезистентності організму.

У процесі санації емпіємної порожнини зменшується кількість гною, що виділяється через дренаж. Оптимальним варіантом такого перебігу є ліквідація цієї порожнини, після чого дренаж слід видалити.

Перехід процесу в хронічну форму (10-12 тижнів) призводить до формування залишкової емпіємної порожнини, яку можна виявити за допомогою плеврографії – введення через дренаж водорозчинного контрасту з наступною рентгенографією у 2-х проекціях (рис. 10.18).

Оперативне втручання доцільне при переході процесу в хронічну форму, тобто при сформованій залишковій емпіємній порожнині. Об'єм операції – плевректомія, декортикація легені.

У деяких випадках, коли сформована бронхіальна норичя і велика емпіємна порожнина не корегується під час оперативного втручання, хворим необхідно виконати корегувальну торакопластику.

### 10.3. ПІОПНЕВМОТОРАКС

**Піопневмоторакс** – прорив гнояка легені в плевральну порожнину, що супроводжується гнійними запаленнями листків плеври та колабуванням легені.

#### *Етіологія і патогенез*

Периферичне розміщення гнійно-деструктивного вогнища в легеневій тканині зумовлює розплавлення вісцерального листка плеври. У зв'язку з цим гній та повітря потрапляють у плевральну порожнину. Виникає гнійне запалення.

лення парієтального та вісцерального листків плеври. Порушення герметичності плевральної порожнини призводить до спадання легені.

Слід виділяти випадки, коли зміни герметичності парієтального листка плеври внаслідок поранення задньої стінки з проникненням призводять до колапсу легені та інфікування плевральних листків.

Тому основними причинами піопневмотораксу треба вважати: гострий абсцес легень; гангренозний абсцес легень; гангрену легень; нагноєну кісту легені; абсцедивну пневмонію; піддіафрагмальний абсцес, що прорвався в плевральну порожнину; пошкодження стравоходу; медиастиніт; поранення грудної стінки; операції та діагностичні маніпуляції на органах грудної клітки.

#### *Класифікація*

1. Обмежений піопневмоторакс: пристінковий; апікальний; наддіафрагмальний; парамедіастинальний; багатокамерний.
2. Субтотальний піопневмоторакс.
3. Тотальний піопневмоторакс.
4. Напружений піопневмоторакс.

#### *Клінічна симптоматика*

Клініка піопневмотораксу залежить від величини вогнища деструкції, що впливає на ступінь колабування легені, та кількості гнійного вмісту в плевральній порожнині.

Біль при прориві вогнища деструкції в плевральну порожнину виникає переважно раптово.

Задишка є наслідком колапсу легені у зв'язку з порушенням герметичності плевральної порожнини, при пошкодженні одного з листків плеври. Вираженість її прямо пропорційна спаданню легені. Тому при субтотальному та тотальному піопневмотораксі відзначають задишку і у спокої. Вона різко підсилюється навіть при незначному фізичному навантаженні. Посилену участь у диханні беруть допоміжні м'язи.

Виділення харкотиння з гнильним запахом є наслідком гнійно-деструктивного процесу в легеневій тканині. Кількість його зменшується після прориву вогнища деструкції у плевральну порожнину.

Підвищення температури тіла з гектичними розмахами 2,5-3,0 °С викликане збільшенням площі резорбції. Хворі адинамічні, в'ялі. У деяких із них свідомість затьмарена.

При огляді – положення хворих вимушене (субтотальний, тотальний піопневмоторакс). Вони сидять, спершись руками на край ліжка. Уражена половина грудної клітки участі в диханні не бере, бо екскурсія її обмежена.

При пальпації – послаблене голосове тремтіння на боці ураження.

Перкуторно – визначають різке укорочення звуку над зоною ексудату та коробковий відтінок у проекції повітря.

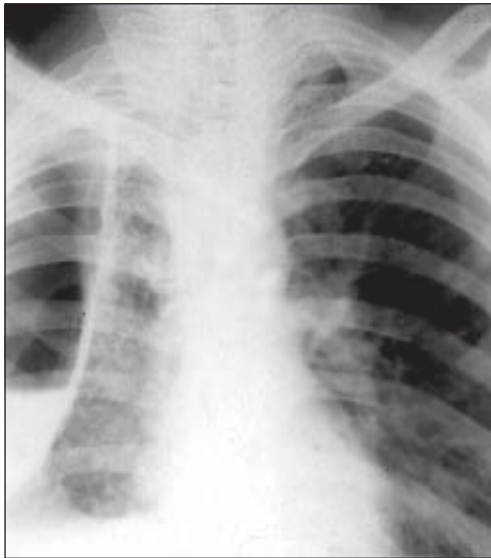
При аускультатії характерною є відсутність дихальних шумів на боці ураження. При обмеженому піопневмотораксі – послаблене або різко послаблене дихання з бронхіальним чи амфоричним відтінком.

Клінічний перебіг піопневмотораксу залежить від спайок між плевральними листками. Це деколи нівелює типовий клінічний перебіг тотального колапсу легені. Клініка захворювання залежить також від об'єму ексудату. В зв'язку з тим при різній розповсюженості процесу і величині деструкції легені розрізняють гостру, легку та стерту форми піопневмотораксу. Особливо важким у діагностиці є обмежений піопневмоторакс, що перебігає у стертій формі. Задишка для такої патології не характерна, тому що спайки перешкоджають тотальному спаданню легені. При частковому ж колапсі вона не значна або зовсім відсутня. Відмічають послаблене голосове тремтіння на боці патологічного процесу, вкорочення перкуторного звуку та послаблене або різко послаблене дихання над зоною колабованої легені та ексудату.

У більшості випадків після прориву деструктивного вогнища в плевральну порожнину та колапсу легені відзначають закриття бронхоплевральної нориці. Проте запальний процес в легеневій тканині та плевральній порожнині продовжується.

*Лабораторні та інструментальні методи  
діагностики*

1. Рентгенографія органів грудної клітки в латеропроєкціях.
2. Плевральна пункція.



**Рис. 10.19.** Правобічний піопневмоторакс. Рентгенограма.

3. Плеврографія.  
4. Бакпосів ексудату, антибіотикограма.  
5. Загальний аналіз крові, сечі.  
6. Біохімічний аналіз крові.

Рентгенологічна картина піопневмотораксу залежить від його форми, але обов'язковими симптомами будуть: горизонтальний рівень рідини та наявність повітря у плевральній порожнині. На його фоні чітко буде контуруватись край колабованої легені (рис. 10.19).

*Диференційний діагноз*

Особливої необхідності в проведенні диференційної діагностики при піопневмотораксі у більшості хворих немає, характер анамнезу (наявність гнійно-деструктивного вогнища в легеневій тканині), клінічного перебігу (різкий біль та задишка при прориві абсцесу в плевральну порожнину), а також дані рентгенологічного обстеження та плевральної пункції часто дозволяють достовірно встановити діагноз.

В окремих випадках обмежений піопневмоторакс за клінічним перебігом подібний до гігантського гострого абсцесу легень. Але відмінності рент-



генологічної симптоматики дозволяють чітко верифікувати ці патологічні процеси. При гострому абсцесі легень порожнина деструкції локалізована в легеневій паренхімі округлої форми з горизонтальним рівнем рідини та вираженою перифокальною інфільтрацією.

#### *Лікувальна тактика та вибір методу лікування*

Лікування повинно бути націлене на санацію гнійно-деструктивного вогнища в легеневій тканині та ліквідацію ускладнення, іншими словами – на видалення гною з плевральної порожнини та швидке розправлення легені:

1. Активна санація трахеобронхіального дерева за допомогою трахеоцентезу.
  2. Дренування плевральної порожнини, активна аспірація її вмісту (повітря, гною) для розправлення легені.
  3. Лаваж плевральної порожнини розчинами антисептиків.
  4. Направлена антибактеріальна, протизапальна та інфузійна терапія.
  5. Терапія, спрямована на підвищення імунорезистентності організму (стафілококовий анатоксин за схемою, антистафілококовий гаммаглобулін, антистафілококова плазма).
  6. Ендолімфатичне введення імуностимуляторів (тималін, тимоген, Т-активін).
- Показання до оперативного втручання такі ж, як і при емпіємі плеври.

## 10.4. БРОНХОЕКТАТИЧНА ХВОРОБА

**Бронхоектатична хвороба** – хронічне неспецифічне захворювання органів дихання, що характеризується розширенням бронхів, бронхітом та фіброзом легень.

### *Етіологія і патогенез*

У дитячому віці, коли стінки бронхів тонкі та податливі, при частих запальних процесах в легеневій паренхімі виникає обструкція їх бронхолегеневими лімфовузлами. Це, у свою чергу, зумовлює застій секрету в бронхах та легенях. Прогресуюча абструкція, призводить до активації інфекції, а це – до ураження бронхіальної стінки. Поступово бронхи втрачають рухливість, еластичність та дренажну функцію. Втрата бронхами еластичності та механічної стійкості знижує резистентність їх стінок, в результаті чого виникає підвищення внутрішньобронхіального тиску, яке призводить до незворотного розширення бронхів – бронхоектазії.

У більшості випадків патологічний процес є локалізованим або регіонарним. Переважно зазнають пошкодження базальні сегменти лівої легені та середня частка справа. Залишаючись на тривалий час локалізованим, цей процес поступово уражає інші сегменти легень і через часті загострення переростає у двобічний. На кінцевому етапі розвивається виражена дихальна недостатність з формуванням “легеневого серця”.

### *Класифікація*

Залежно від форми розширення бронхів, розрізняють бронхоектази: циліндричні; мішкоподібні; веретеноподібні; змішані.



За клінічним перебігом розрізняють форми захворювання: легку; середньої тяжкості; тяжку; ускладнену.

#### *Клінічна симптоматика*

Серед пацієнтів з бронхоектатичною хворобою переважають чоловіки (3:1). Перші ознаки захворювання в більшості виникають у дитинстві.

Провідною та найбільш поширеною скаргою є кашель з харкотинням, значна кількість якого виділяється вранці. В період загострення виділення збільшуються до 1000 мл і у кожного третього мають неприємний запах.

Відстояний секрет має двошарову структуру: верхній – в'язка рідина, нижній – гнійний осад. Кількість останнього визначає ступінь та розповсюдження гнійного процесу. При так званих “сухих” бронхоектазіях харкотиння може не бути, однак спостерігаються кашель та інші симптоми.

Кровохаркання виникає у більшості хворих, причому, чим старший хворий, тим частіше трапляється це ускладнення. Темпи геморагій у таких випадках можуть досягати загрозливого характеру, аж до профузної легеневої кровотечі.

Задишку в спокої частіше спостерігають у пацієнтів з двобічним значним ураженням і супровідними захворюваннями серцево-судинної системи. В інших задишка виникає при фізичному навантаженні.

Біль у грудях турбує хворих з тривалим анамнезом і частими загостреннями, буває постійним, посилюється при переохолодженні, рухах грудної клітки. Крім того, в зоні локалізації ураження може виникати гіперестезія шкіри.

До інших суб'єктивних скарг слід віднести загальну слабкість, швидку втомлюваність, дратівливість, знижений апетит, головний біль. У хворих з тривалим процесом (з раннього дитячого віку) відзначають відставання в рості та розвитку.

Температурна реакція безпосередньо пов'язана з характером захворювання та його перебігом, індивідуальними особливостями організму. Температура переважно субфебрильна і лише при порушенні дренажної функції бронхів, деструкції легень та приєднанні змішаної вірулентної мікрофлори підвищується до фебрильних цифр.

Об'єктивний огляд. На боці ураження спостерігають звуження міжреберних проміжків та обмеження рухливості ребер. При тривалих процесах пальці набувають вигляду “барабанних паличок”, нігті деформуються на зразок “годинникових скелець”.

Перкусія грудної клітки дає мало відомостей, і лише при фіброателектазі частки легень визначають притуплення перкуторного звуку.

Аускультативно в більшості випадків, особливо в період загострення, над задньо-нижнім відділом легень вислуховують різнокаліберні вологі та сухі хрипи. Кількість їх після відкашлювання зменшується, але зберігається жорстке дихання.

Клінічний перебіг бронхоектатичної хвороби має певні закономірності. Залежно від його тяжкості, розрізняють легку, середню та тяжку форми захворювання.

Легка форма. Характерними для неї є постійні, помірно виражені деякі клінічні ознаки хвороби на фоні стійкого задовільного стану та компенсації органів дихання і серцево-судинної системи. Зрідка спостерігають кашель з невеликою кількістю харкотиння. При загостренні процесу воно набуває слизово-гнійного або гнійного характеру і кількість його дещо збільшується. Однак такі загострення виникають рідко, і в період ремісії самопочуття хворих залишається задовільним.

Захворювання середньої тяжкості має рецидивний перебіг. При цьому виникають порушення функції життєво важливих органів. Провідним у хворих є часто рецидивний бронхіт з усіма ознаками інтоксикації. Кількість загострень коливається від 4 до 8 разів на рік. Кашель має постійний характер і супроводжується виділенням значної кількості харкотиння. Тривалий час хворі відзначають субфебрильну (іноді фебрильну) температуру тіла, загальне нездужання та втрату апетиту. Грудна клітка у кожного третього деформована, з западанням на боці ураження. Перкуторно завжди спостерігають ознаки зниження аерації легень. Аускультативно – постійно вислуховують дрібнопухирчасті, крепітувальні та сухі хрипи. В переважній більшості випадків хрипи бувають локалізовані в задньо-нижніх та бокових відділах легень. У період ремісії хворі відчувають постійну загальну слабкість та інші симптоми гнійної інтоксикації. Комплексне консервативне лікування дає тимчасовий ефект.

Тяжку форму бронхоектатичної хвороби можна характеризувати як інтенсивне порушення діяльності легень та серцево-судинної системи. Кашель при такій патології буває вологим, голос – захриплим. Хворі відзначають постійне загострення гнійного процесу, ремісії стають дуже короткочасними. Розвиваються ознаки виснаження, діти відстають у фізичному та розумовому розвитку. Інтоксикація набуває наростаючого характеру. Тяжку форму бронхоектатичної хвороби спостерігають у дітей та дорослих, у яких захворювання, головним чином, виникло на фоні вад розвитку органів дихання. В цих випадках кашель постійний, турбує хворого і вдень і вночі. Гнійне харкотиння виділяється у великій кількості, особливо зранку. Задишка значна, посилену участь в акті дихання беруть допоміжні м'язи. Деформація грудної клітки, випинання або западання передніх відділів ребер, іноді грудний сколіоз у таких хворих є постійними ознаками.

Перкуторно над ураженою часткою легень виявляють притуплений або тупий звук, над здоровою – коробковий. Визначають зміщення середостіння і меж серця. Аускультативні дані залежать від характеру та розповсюдження уражень. Так, при явищах фіброателектазу без адгезії легеневої шуми не вислуховують. У переважній більшості в зоні ураженої частини легень прослуховуються різнокаліберні вологі та сухі хрипи. З віком ознаки гнійної інтоксикації, дихальної недостатності і порушення діяльності серцево-судинної системи збільшуються.

При тривалому перебізі захворювання спостерігають зміни функції печінки та нирок, появу в сечі білка, лейкоцитів, гіалінових циліндрів та ін.

При тяжкій формі бронхоектатичної хвороби виникають істотні емоційно-психічні порушення. Часто такі хворі замкнуті, неохоче вступають у контакт (особливо діти), дратівливі.

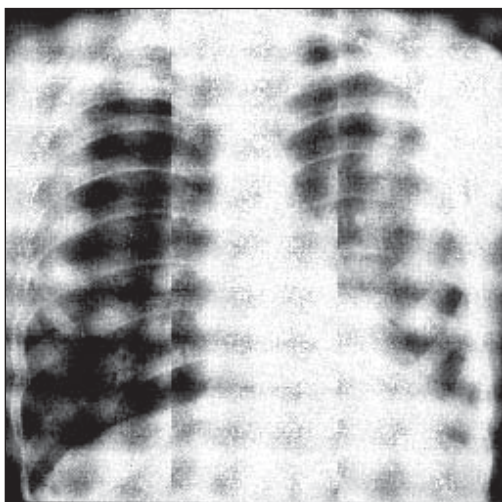
*Лабораторні та інструментальні методи  
діагностики*

1. Оглядова рентгенографія органів грудної клітки.
2. Дослідження харкотиння.
3. Трахеобронхоскопія.
4. Бронхографія.
5. Ангіопульмонографія.
6. Загальний аналіз крові, сечі.

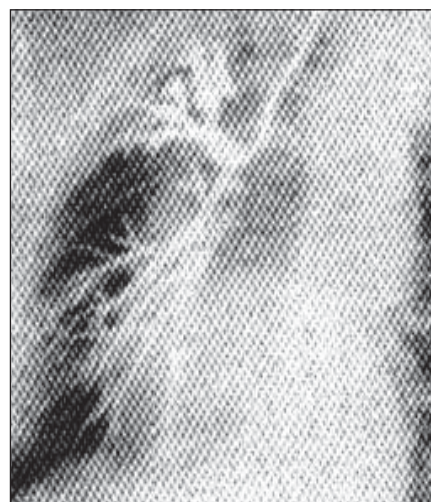Рентгенодіагностика. Рентгенологічна картина залежить від ступеня та розповсюдження ураження легень. На оглядових рентгенограмах у більшості випадків у верхніх відділах виявляють збіднення та розрідження легеневого малюнка, тяжистість та затемнення – в нижніх відділах легень (рис. 10.20).

Бронхографія є вирішальним методом діагностики бронхоектатичної хвороби. Вона дозволяє вивчити не лише морфологічну структуру бронхіального дерева, але і його функціональний стан. Дослідження слід проводити після комплексної протизапальної та санаційної терапії при мінімальній кількості харкотиння. Більш інформативною є бронхографія під місцевою анестезією.

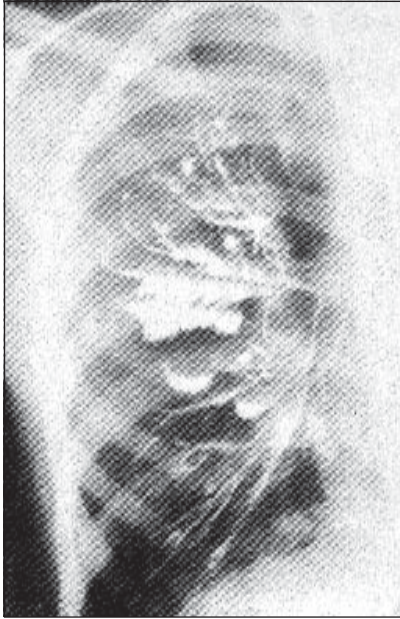
При циліндричних бронхоектазах, починаючи із сегментарних, спостерігають рівномірне трубчасте розширення перерізу бронхів. Кінцеві відділи бронхів блоковані харкотинням або грануляціями. Контури бронхів не рівні (рис. 10.21).



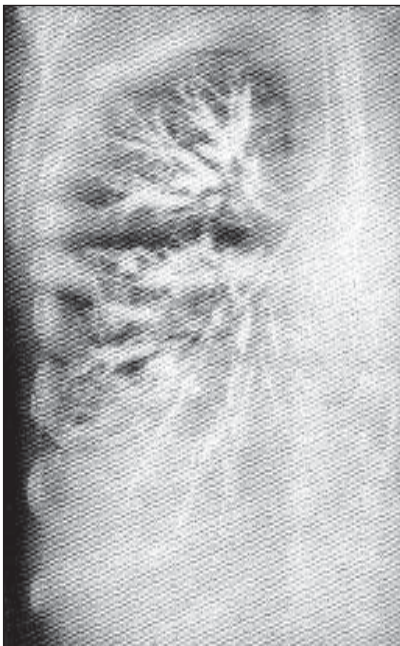**Рис. 10.20.** Розрідження легеневого малюнка в верхніх відділах та тяжистість в нижніх відділах. Рентгенограма.



**Рис. 21.** Циліндричні бронхоектази верхньої частки правої легені. Бронхограма.



**Рис. 10.22.** Мішкоподібні розширення бронхів верхньої частки правої легені. Бронхограма.



**Рис. 10.23.** Змішана форма розширення бронхів. Бронхограма.

Для мішкоподібних бронхоектазів характерним є округле або булавоподібне розширення діаметром 4-30 мм. Дистальні відділи бронхів цілковито блоковані (рис. 10.22).

Веретеноподібні бронхоектази є розповсюдженою формою з чітко контурованими розширеннями перерізу бронхів. Одразу після розширення бронх на всьому протязі може мати нормальні розміри. Найчастішими є змішані форми бронхоектазів (рис. 10.23).

Ангіопульмонографія. У зв'язку з тим, що при бронхоектатичній хворобі в патологічний процес включаються всі елементи ураженої зони, контрастне дослідження судинної системи легень має важливе діагностичне і прогностичне значення. Крім того, нерідко хронічні неспецифічні захворювання (понад 50 %) легень розвиваються на фоні дефектів розвитку різних структур органів дихання.

Трахеобронхоскопія. Цей метод є важливим у діагностиці бронхоектатичної хвороби, адже дозволяє вивчити стан слизової оболонки трахеї і бронхів, характер запалення, їх архітекτονіку і функціональний стан.

#### *Диференціальний діагноз*

Бронхоектатичну хворобу необхідно диференціювати з хронічною пневмонією, аномаліями розвитку легень, кістозною гіоплазією та абсцесом легені. Клінічний перебіг цієї патології подібний до картини бронхоектатичної хвороби. Проте дані оглядової рентгенографії органів грудної клітки, бронхологічні та інші дослідження дають можливість встановити правильний діагноз.

#### *Лікувальна тактика та вибір методу лікування*

Консервативне лікування. У зв'язку з тим, що в основі захворювання лежать грубі і незворотні морфологічні зміни в легенях, лікування бронхоектатичної хвороби завжди є складним. Основною метою консервативної терапії треба вважати досягнення тривалої



клінічної ремісії, відновлення на достатньому рівні функції газообміну та дренажної функції бронхіального дерева.

Консервативне лікування включає:

- антибактеріальну терапію;
- відновлення дренажної функції трахеобронхіального дерева;
- дезінтоксикаційну терапію;
- розсмоктувальну, десенсибілізувальну і вітамінотерапію;
- диспансерне спостереження із щорічними курсами протирецидивного лікування.

Основним методом при такому лікуванні бронхоектатичної хвороби, крім антибіотикотерапії, яку проводять за показаннями, є лікувальна бронхоскопія. Її ефективність можна оцінити після 3-4 процедур. Між сеансами активної санації застосовують також інші види терапії: катетеризацію бронхів, інгаляційну аерозольну терапію, мікротрахеостомію. Повний курс санаційної терапії систематично повторюють у весняний та осінній періоди.

Загальностимулювальна, дезінтоксикаційна і зміцнювальна терапія реалізується внутрішньовенним введенням антимікробної плазми, комплексу вітамінів, спазмолітиків, імуностимулювальних препаратів. У запущених випадках хвороби та неефективності консервативного лікування до комплексу терапії підключають гормональні препарати (кортикостероїди). Ефективніше їх застосовувати ендобронхіально. Консервативне лікування і підготовку хворого до операції доцільно проводити в загальносоматичних, а краще – в спеціалізованих стаціонарах.

Хірургічне лікування бронхоектатичної хвороби є найрадикальнішим, проте при ньому завжди складним залишається визначення показань до резекції легені. Неодмінною умовою при цьому є наявність гнійної інфекції, часте загострення хвороби та ускладнення перебігу процесу.

Показання до хірургічного лікування можна сформулювати так:

1. Однобічні бронхоектази: а) мішкоподібні; б) змішані; в) фіброателектазивні (з розширеннями бронхів); г) ускладнені (кровотечею, деструкцією, емпіємою плеври, поліартритом тощо); д) циліндричні (з частими загостреннями і неефективною терапією).
2. Двобічні бронхоектази (з деформацією і помірною циліндричністю однієї легені та обмеженим, але більшим ураженням іншої).

На підставі викладеного, при бронхоектатичній хворобі можна виділити кілька варіантів економних резекцій легень: 1. Типова лобектомія; 2. Типова білобектомія; 3. Комбінована резекція нижньої частки і язичкових сегментів; 4. Типова резекція базальних сегментів.

Інколи застосовують: сегментектомію, полісегментарну резекцію, нетипову резекцію сегмента (двох сегментів), пневмонектомію та резекцію бронхів.

Доведено, що виключення ураженої частини легені від бронхіальної системи внаслідок припинення реінфікування призводить до ліквідації гнійного процесу. Слід відзначити, що обов'язковою умовою при цьому повинен бути задовільний стан легеневої паренхіми.



### Експертиза працездатності і реабілітація

Тривалість лікування хворих у хірургічному стаціонарі після операцій на легенях з приводу нагнійних захворювань визначається терміном стабілізації порушень функції зовнішнього дихання і адекватності лікування запального процесу. Переважно вона складає 2 – 4 тижні. У подальшому лікування проводиться амбулаторно хірургом поліклініки з участю пульмонолога.

В оцінці працездатності осіб, які перенесли видалення легені чи її частки, насамперед слід враховувати ступінь розвитку компенсації. Вона залежить значною мірою від часу, що минув, з моменту виконання операції, об'єму оперативного втручання, характеру і давності захворювання, з приводу якого була виконана операція, ускладнень, віку пацієнта, його фізичного стану.

Упродовж першого року після пульмонектомії стійка компенсація порушених функцій зовнішнього дихання не настає. У зв'язку з цим хворі, як правило, визнаються інвалідами II групи. Частині пацієнтів з видаленою часткою легені переважно встановлюється III група інвалідності. З урахуванням характеру виробничої діяльності певна частина з них є повністю працездатною. У період тимчасової непрацездатності після операцій на легенях хворим показане лікування в санаторіях легеневого чи кліматичного профілю.

### Контрольні питання

1. Хірургічна анатомія грудної клітки.
2. Хірургічна анатомія трахеї, бронхів та легень.
3. Гострі, гнійно-деструктивні захворювання легень, етіологія, патогенез, класифікація.
4. Клінічна симптоматика гострих гнійно-деструктивних захворювань легень, лабораторні та інструментальні методи обстеження.
5. Принципи лікування гнійно-деструктивних захворювань легень.
6. Емпієма плеври, етіологія, класифікація, діагностика, клініка.
7. Принципи консервативного і хірургічного лікування хворих на емпієму легень.
8. Піопневмоторакс, етіологія, клініка, діагностика, принципи лікування.
9. Спонтанний пневмоторакс, етіологія, клініка, діагностика, лікування.
10. Пневмоторакс, етіологія. Класифікація, клініка, діагностика, лікувальна тактика.
11. Гемоторакс, етіологія. Класифікація, клініка, діагностика, лікувальна тактика.
12. Бронхоектатична хвороба, етіологія, класифікація, діагностика, клініка, лікувальна тактика.

### Література

1. Бежан И.И., Зитти В.И. Резекция легких. Анатомические основы и хирургические методы. – Румыния, 1981. – 416 с.
2. Колесников И.С. Хирургия легких и плевры. – Л.: Медицина, 1988. – 450 с.
3. Митюк И.И., Попов В.И. Абсцессы легких. – Винница, 1994. – 210 с.
4. Справочник по пульмонологии. – Л.: Медицина, 1987. – 221 с.
5. Стручков В.И. Хронические нагноительные заболевания легких, осложненные кровотечением. – М.: Медицина, 1985 – 254 с.

## Розділ 11. ЗАХВОРЮВАННЯ МОЛОЧНОЇ ЗАЛОЗИ

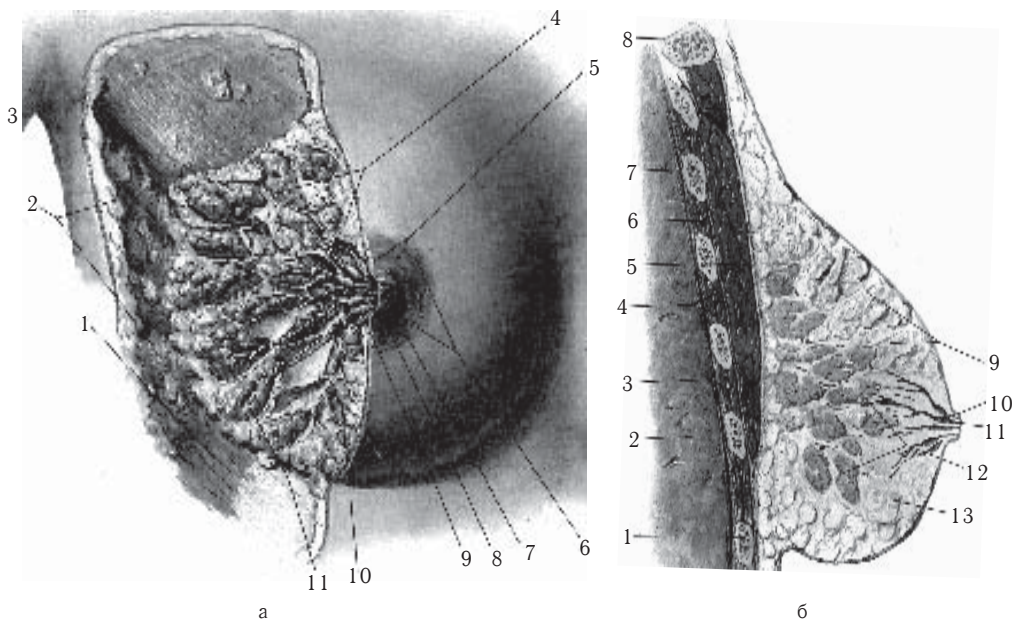
### Анатомо-фізіологічні дані

За будовою молочна залоза – складна альвеолярно-трубчаста залоза.

Скелетотопія. Розташована на передній грудній стінці між III ребром зверху, VII – знизу, *linea parasternalis* – медіально та *linea axillaris anterior* – латерально.

Капсула молочної залози утворена листками поверхневої фасції. Від капсули в товщу залози йдуть перетинки, що ділять залозу на 15-20 часточок. В підшкірній жировій основі передньої поверхні залози розміщуються сполучнотканинні перетинки (*ligamenta suspensorii Cooperi*). Кожна часточка залози має свою вивідну протоку (*ductus lactiferi*) діаметром 2-3 мм. Протоки відкриваються на верхівці соска отворами (*pori lactiferi*), утворюючи перед цим веретеноподібні розширення до 5-6 мм в ширину і 10-12 мм в довжину – молочні синуси (*sinus lactiferi*) (рис. 11.1).

Часточки молочної залози та їх вивідні протоки розміщені радіально, що слід враховувати при проведенні розрізів на залозі.



**Рис. 11.1. Молочна залоза. Передня (а) і бокова (б) проекції.** Передня проекція: 1 – зовнішній косий м'яз живота; 2 – передній драбинчастий м'яз; 3 – великий грудний м'яз; 4 – підтримуюча зв'язка Купера; 5 – ареолярні залози; 6 – ареола; 7 – сосок; 8 – молочні протоки; 9 – ампула; 10 – жирова клітковина; 11 – частки залози.

Бокова проекція: 1 – VI ребро; 2 – легеня; 3 – міжреберні судини і нерви; 4 – міжреберні м'язи; 5 – грудна фасція; 6 – великий грудний м'яз; 7 – II ребро; 8 – ключиця; 9 – підтримуюча зв'язка Купера; 10 – ампула; 11 – молочні протоки; 12 – частки залози; 13 – жирова клітковина.

Поділ залози на часточки має значення в обмеженні поширення гнійників у товщі залози.

Ззаду від молочної залози – між капсулою та fascia pectoralis superficialis, що покриває великий грудний м'яз, – розташована ретромамарна жирова клітковина. В даному місці можуть утворюватись гнійники.

Кровопостачання молочної залози здійснюється за рахунок гілок a.thoracica interna – основне джерело, a.thoracica lateralis та III-VII aa.intercostales (рис. 11.2).

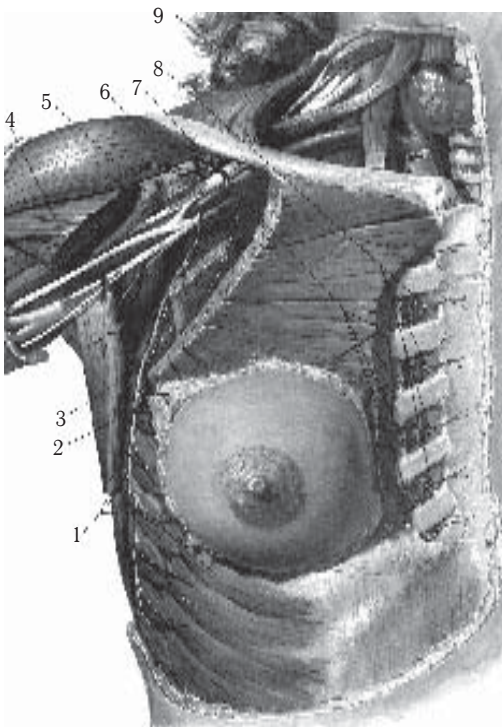
Венозний відтік здійснюється по однойменних венах.

Іннервація – передні і бокові гілки II-VI міжреберних нервів.

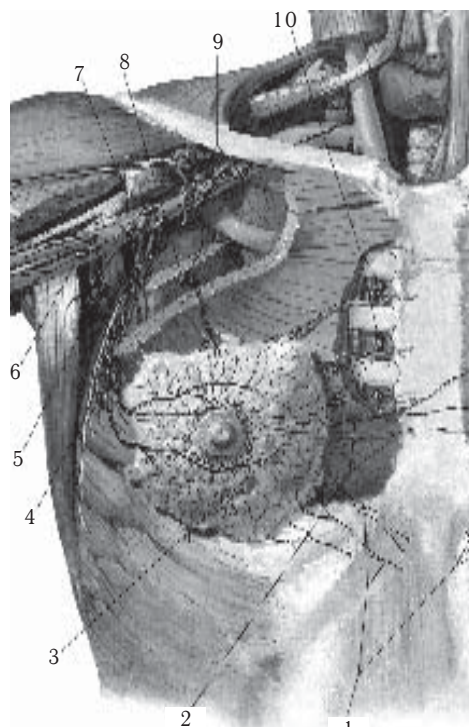
Лімфовідтік. Лімфатичні судини представлені двома сітками:

- 1) поверхнева – судини шкіри залози;
- 2) глибока – судини паренхіми залози.

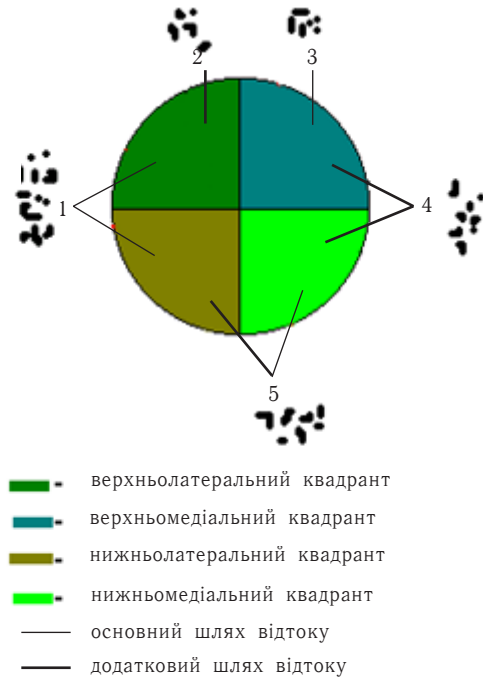
Основний шлях відтоку – в пахові лімфатичні вузли. На шляху до пахової ямки судини часто перериваються одним або кількома вузлами (вузли Зоргія), що лежать під великим грудним м'язом на рівні III ребра (рис. 11.3).



**Рис. 11.2. Кровопостачання молочної залози:** 1 – латеральні гілки від задньої міжреберної артерії; 2, 3 – латеральна грудна артерія і її гілки до молочної залози; 4 – плечова артерія; 5 – плечове сплетення; 6 – підпахова артерія; 7 – медіальні гілки до молочної залози; 8 – внутрішня грудна артерія і її перфоруючі гілки; 9 – підключична артерія.



**Рис. 11.3. Лімфовідтік від молочної залози:** 1 – в наддіафрагмальні вузли та до печінки; 2 – до протилежної молочної залози; 3 – в середостінні вузли; 4 – грудні верхні підпахові лімфовузли; 5 – підлопаткові лімфовузли; 6 – плечові лімфовузли; 7 – центральні підпахові лімфовузли; 8 – лімфатичні вузли між грудними м'язами; 9 – підключичні лімфатичні вузли; 10 – білягруднинні (внутрішньогрудні) лімфатичні вузли.



**Рис. 11.4.** Основні та додаткові шляхи відтоку лімфи від молочної залози в лімфатичні вузли: 1 – пахвинні; 2 – підключичні та протилежну сторону; 3 – надключичні; 4 – позаду грудини; 5 – надчревні.

ної клітки: в такому положенні можна виявити можливу фіксацію залози до м'язів. Друга – хвора схрещує руки на потилиці: стають помітними втягування шкіри, зміни контурів залози; в такому положенні обстежують складки, пахвові ямки (рис. 11.5). З метою чіткої локалізації процесу молочна залоза ділиться на 4 квадранти – верхньозовнішній, верхньовнутрішній, нижньозовнішній, ниж-

При наявності злоякісних пухлин у залозі дані вузли вражаються раніше за інші (рис. 11.4).

## МЕТОДИ ОБСТЕЖЕННЯ МОЛОЧНОЇ ЗАЛОЗИ

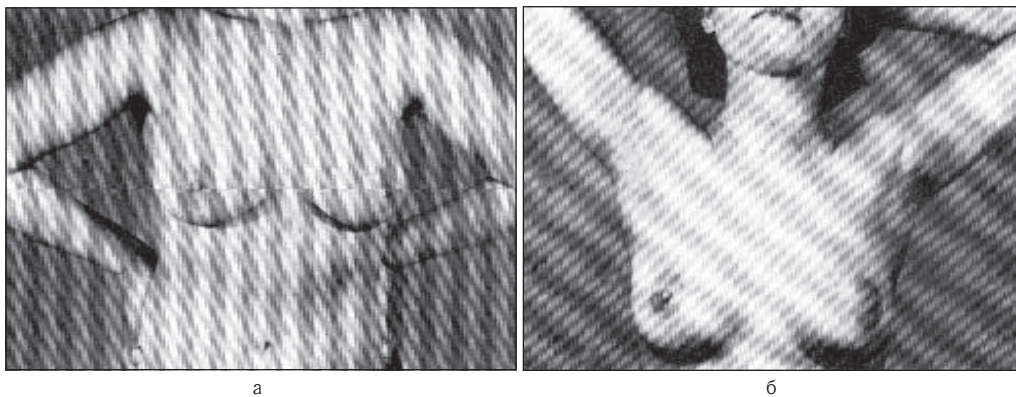
### Анамнез

При збиранні анамнезу особливу увагу звертають на такі фактори:

- кількість і дати перенесених пологів та абортів;
- розлади менструального циклу;
- початок захворювання (гострий, хронічний);
- характер болю (одно-, двобічний, постійний чи пов'язаний з місячними);
- наявність патологічних виділень із соска та їх характер;
- втрату маси, анемію.

### Огляд

Огляд проводиться у 2-х позиціях. Перша – хвора впирається долонями в боки і одночасно напружує м'язи груд-



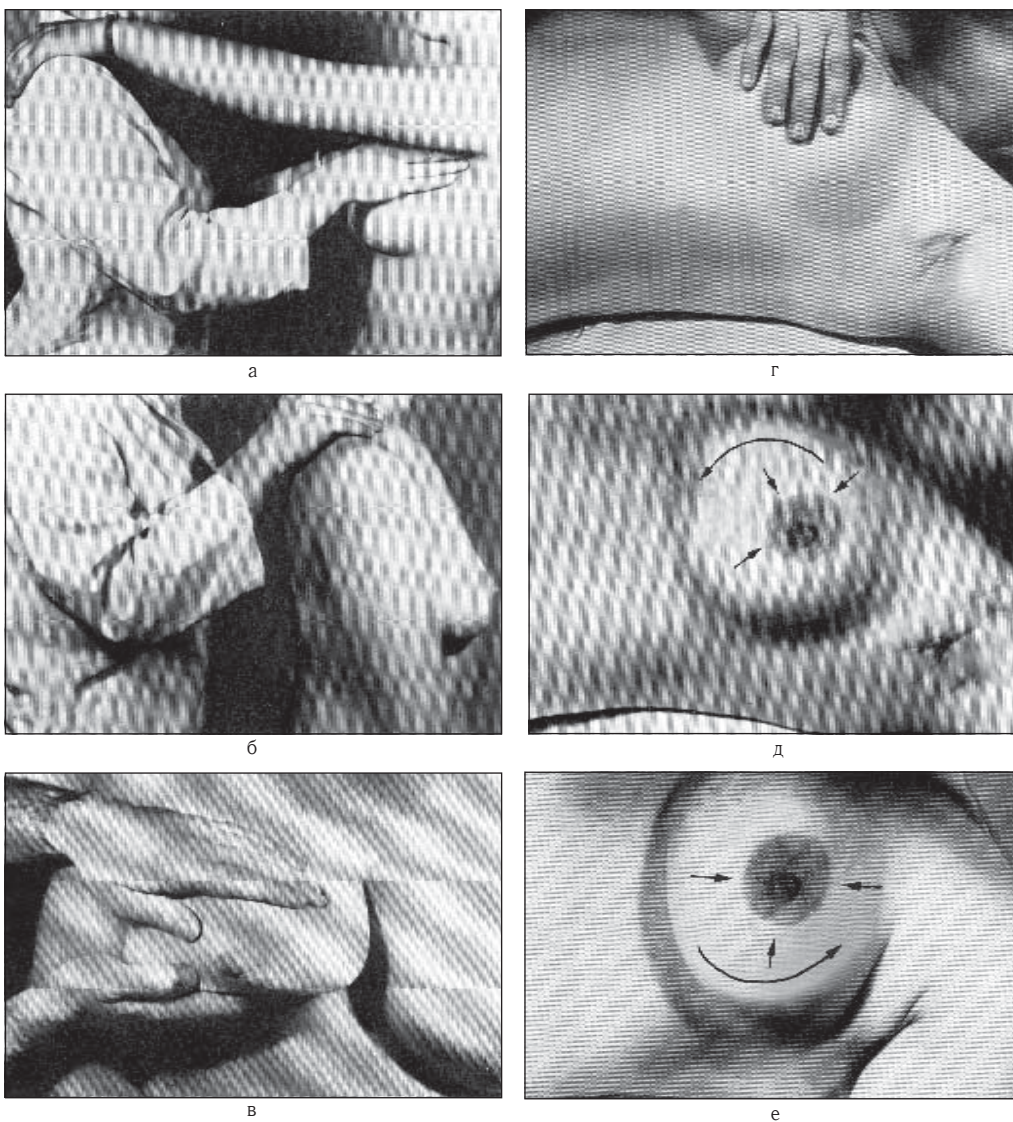
**Рис. 11.5.** Огляд молочних залоз: а, б – позиції.



ньовнутрішній. При огляді повинні бути враховані: аномалії розвитку молочної залози; зміни форми і об'єму залози; зміни кольору шкіри залози; зміни форми сосків; зміни підм'язової, підключичної та надключичної западин.

### Пальпація

Пальпацію проводять у вертикальному положенні та лежачи. У вертикальному положенні досліджують лімфатичні вузли пахвових ямок, по краю великого грудного м'яза (Зоргієв вузол), під- і надключичних ділянок та бімануально пальпують молочну залозу (рис. 11.6а, б, в). У положенні лежачи обстежують латеральні та медіальні відділи молочної залози (рис. 11.6 г, д, е).



**Рис. 11.6.** Пальпаторне обстеження молочної залози: а-е – етапи пальпації.



*Інструментальні методи обстеження*

## 1. Мастографія (мамографія).

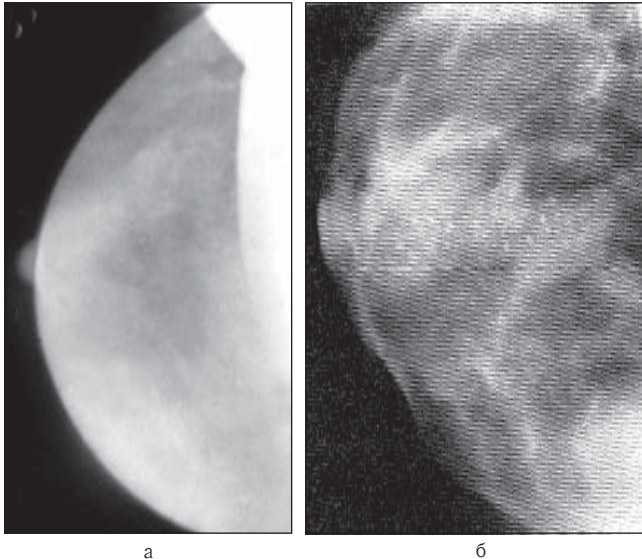
При мамографії мова йде про так званий нативний рентгенівський знімок молочної залози без введення контрастної речовини. Знімки здійснюють у 2-х проекціях (рис. 11.7).

## 2. Цитологічне дослідження патологічного секрету молочних залоз.

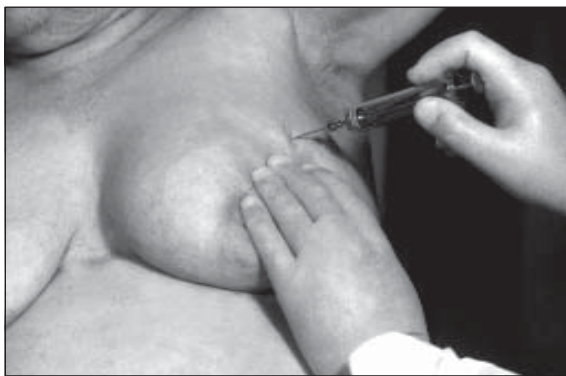
Методика: отриманий секрет розводять фізіологічним розчином NaCl, наносять на знежирене предметне скельце, висушують на повітрі і фарбують одним з методів.

## 3. Пункційна (аспіраційна) біопсія.

У даному випадку мазок для цитологічного дослідження готують з матеріалу, отриманого, шляхом пункції та наступної аспірації за допомогою шпри-



**Рис. 11.7. Мастограми:** а) жінка похилого віку (без патології); б – тінь пухлини з точковими кальцинатами.



**Рис. 11.8. Пункція молочної залози.**

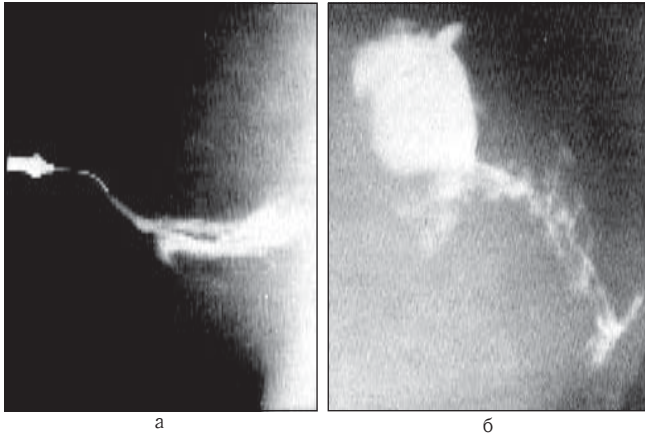
ца патологічного утвору молочної залози (рис. 11.8).

## 4. Галактографія – контрастне дослідження молочних проток.

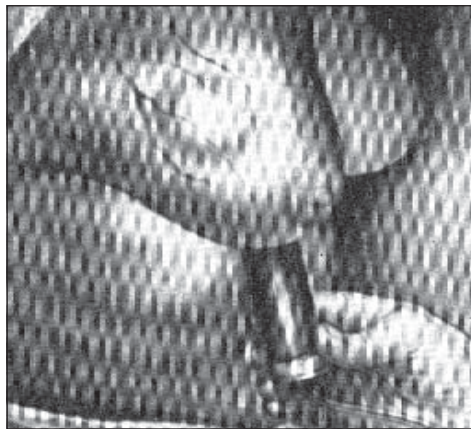
Методика: при суворому дотриманні правил асептики та антисептики проводять місцеву анестезію ділянки ареоли. В розширену молочну протоку вводять тонку канюлю і повільно через неї вприскують контрастну речовину (3-5 мл) з додаванням до неї невеликої кількості розчину метиленової синьки. Після цього роблять рентгенограми в боковій та краніокаудальній проекціях (рис. 11.9);

## 5. Трансілюмінація – просвічування молочної залози.

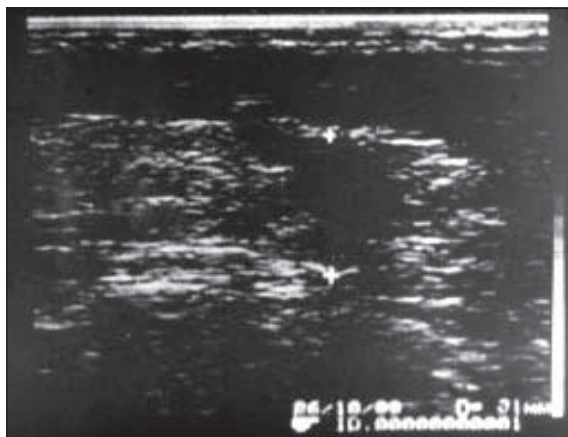
Метод базується на тому принципі, що кісти та пухлини в результаті зміни щільності їх тканин мають іншу світлопроникність (рис. 11.10).



**Рис. 11.9.** Галактограми в нормі: а, б – бокова та краніо-каудальна проекції.



**Рис. 11.10.** Транслюмінація (кіста молочної залози).



**Рис. 11.12.** Ультрасонограма (пухлина молочної залози).

#### 6. Термографія.

Метод базується на реєстрації та локалізації інфрачервоного випромінювання (рис. 11.11).

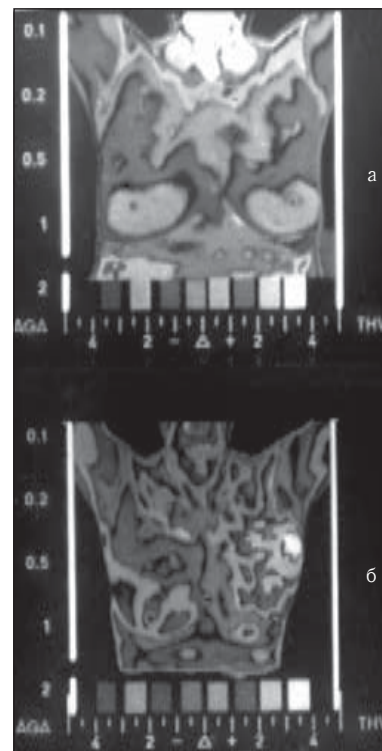
7. Термометрія – визначення різниці температур між різними ділянками молочної залози.

8. Ультразвукове дослідження (рис. 11.12).

#### 9. Сцинтиграфія.

Дослідження за допомогою радіоактивних ізотопів.

10. Ядерно-магнітний резонанс (рис. 11.13).



**Рис. 11.11.** Термографія: а – молочні залози в нормі; б – рак лівої молочної залози.

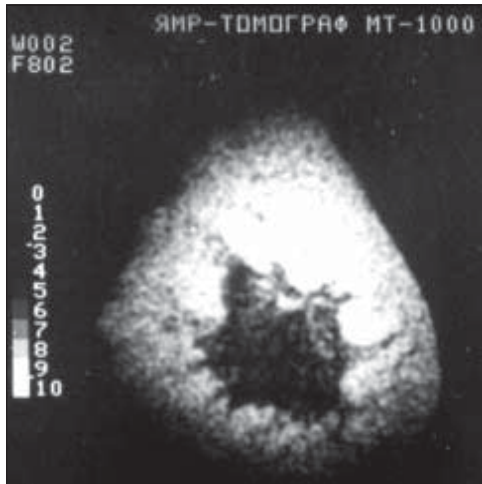


Рис. 11.13. ЯМР-томографія (рак молочної залози).

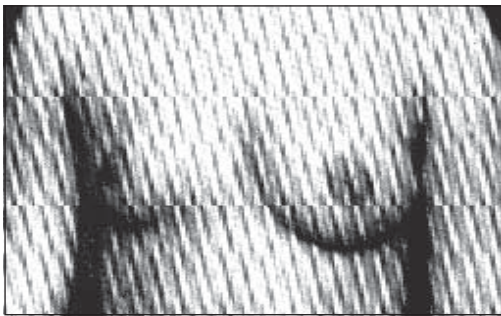


Рис. 11.14. Гіпомастія правої молочної залози.

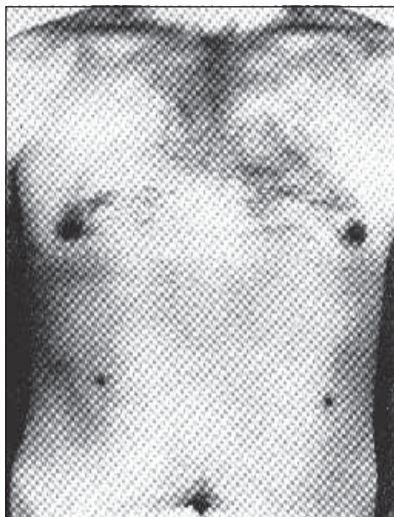

Рис. 11.15. Двобічна політелія.

### 11.1. ВРОДЖЕНІ ЗАХВОРЮВАННЯ МОЛОЧНОЇ ЗАЛОЗИ

**Амастія** (аплазія молочної залози) – повна відсутність однієї або двох молочних залоз.

**Етіологія.** Як правило, поєднується з недорозвитком яєчників або іншими аномаліями.

**Лікування.** При гормональних порушеннях – їх корекція, при відсутності ефекту – пластичні операції (протезування).

**Гіпомастія** (гіпоплазія молочної залози) – недорозвиток однієї або двох молочних залоз (рис. 11.14).

**Полімастія** – наявність додаткових молочних залоз.

Розташовуються по так званих молочних лініях. Часто локалізуються в пахвових ямках. Як правило, не мають вивідних проток і не функціонують, але перед місячними і в період лактації набрякають.

**Лікування** оперативне – видалення додаткової молочної залози.

**Політелія** – наявність додаткових сосків. Розташовуються також вздовж молочних ліній (рис. 11.15).

**Лікування** оперативне.

**Ателія** – вроджена відсутність сосків.

**Лікування** – пластична операція.

**Гінекомастія** – дисгормональна гіперплазія молочних залоз в чоловіків.

Морфологічним субстратом гінекомастії є проліферація тканин молочної залози і жирової клітковини






Рис. 11.16. Гінекомастія.

(рис. 11.16). У залозах спостерігаються ті ж зміни, що і при мастопатії в жінок, проте стосовно чоловіків термін “мастопатія” не використовують. Клінічно відзначають збільшення 1 або 2 залоз, що часто супроводжується помірними больовими відчуттями. Розрізняють дифузні і вузлові форми. Додаткові методи діагностики – рентгеномамографія, пункційна біопсія. Гінекомастія може бути одним із симптомів захворювань яєчка, щитоподібної залози, хронічних запальних процесів у легенях. Також необхідно виключити захворювання печінки, шлунка, аденому передміхурової залози.

## 11.2. МАСТИТ

**Мастит** – запалення молочної залози.

### *Етіологія і патогенез*

Збудник – найчастіше стафілокок.

Ворота проникнення інфекції – садна, подряпини, тріщини соска. Можливе гематогенне поширення з ендогенних джерел інфекції.

Сприяючі фактори: лактостаз; послаблення реактивності організму.

Запальний процес може обмежуватись молочними протоками, при прогресуванні – переходить на залозисту тканину. Спершу вона просякає серозним ексудатом. Далі розвивається дифузна гнійна інфільтрація паренхіми залози, з’являються дрібні вогнища гнійного розплавлення. При їх злитті формуються абсцеси. Великі тромбози судин сприяють виникненню ділянок некрозу.

### *Класифікація*

I. За етіологією:

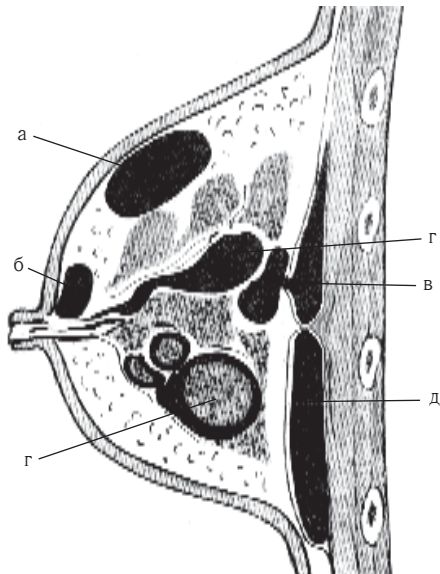
1. Лактаційний. У 82 %. При цьому 65 % жінок – першороділлі.
2. Мастит в нефункціонуючій молочній залозі.

II. За клінічним перебігом:

1. Гострий: стадія серозного запалення; інфільтративна (флегмонозна) форма; стадія абсцедування; гангренозна.
2. Хронічний: неспецифічний; специфічний.

III. За локалізацією (рис. 11.17):

1. Субареоларний.
2. Антемамарний (премамарний).
3. Інтрамамарний: внутрішньочасточковий (паренхіматозний); міжчасточковий (інтерстиціальний).
4. Ретромамарний.
5. Панмастит.



**Рис. 11.17.** Локалізації маститу (схема): а – преамарний; б – субареоларний; в – ретроамарний за типом “запонки”; г – інтраамарний; д) ретроамарний.

### 11.2.1. Гострий лактаційний мастит

Як правило, гострий мастит розвивається в жінок у післяпологовий період.

#### *Клінічна симптоматика*

Початок захворювання, як правило, гострий. У більшості жінок захворювання починається затримкою виділення молока, появою затвердіння молочної залози, швидко наростаючим болем. Біль інтенсивний, може мати пульсуючий характер, не іррадіює, посилюється при пальпації залози.

Із загальних симптомів слід відмітити підвищення температури до високих цифр (39-40 °С). Внаслідок гнійної інтоксикації розвиваються загальна слабкість, нездужання, головний біль.

#### *Об'єктивне обстеження*

Клінічна картина захворювання може бути різною залежно від стадії розвитку запального процесу та його розташування в молочній залозі.

Відзначають збільшення залози в розмірах, гіперемію шкіри, в окремих випадках – лімфангіт у вигляді смужок гіперемії, що йдуть до аксиллярної западини.

При пальпації виявляються болючий інфільтрат, місцева гіпертермія тканин. Можна виявити збільшені болючі лімфатичні вузли в аксиллярній ямці та в надключичній ділянці.

Перкусія та аускультация при даній патології для встановлення діагнозу значення не мають.

Ще раз зазначимо, що ступінь вираженості клінічних симптомів різний залежно від локалізації та стадії процесу. Так, при ретроамарному маститі мають місце розлита болючість, набряк залози без зміни кольору шкіри. Вся залоза “припіднята” або зміщена відносно здорової. Зміщення залози при дослідженні викликає біль.

#### *Лабораторні та інструментальні методи діагностики*

Загальний аналіз крові: лейкоцитоз із зсувом лейкоцитарної формули вліво.

Електротермометрія: локальне підвищення шкірної температури порівняно зі здоровою залозою.

Термографія: виявлення зон підвищення температури.

Пункція гнійника з наступним бактеріоскопічним та бактеріологічним дослідженнями ексудату, визначенням чутливості мікрофлори до антибіотиків.

#### *Диференційний діагноз (табл. 11.1).*



Таблиця 11.1

## Диференційний діагноз гострого лактаційного маститу

Захворювання Клінічна картина	Еритематозна форма бешихи	Маститоподібна форма раку молочної залози	Гострий мастит
Вік	Будь-який	Переважно старший	Фертильний
Особливості анамнезу	Контакт із хворим зі стрептококовою інфекцією	Немає. Може бути вказівка на наявність мастопатії, доброякісної пухлини	Як правило, хворіють жінки зі стафілококовою інфекцією
Початок захворювання	Гострий. Симптоми загальної інтоксикації (підвищення температури до високих цифр, біль у суглобах, м'язах, нудота, блювання) виражені в перші 12-24 год захворювання. Вони можуть передувати появі місцевого вогнища	Більш поступовий. Інтенсивність болю менша. Виражені підвищення температури тіла, гіперемія шкіри. Перебіг швидкий	Гострий. Симптоми загальної інтоксикації менш виражені на початку і посилюються в міру прогресування процесу
Біль у вогнищі запалення	Пекучого характеру	Без характерних особливостей	Постійний, може бути пульсуючого характеру
Зовнішній вигляд місцевого вогнища	Еритема з чіткими краями у формі язиків полум'я, по периферії є валик. Вогнище чітко відмежоване від оточуючої здорової шкіри	Гіперемія шкіри з нечіткими краями. Пухлина швидко проростає всі шари залози, грудні м'язи, залоза підтягнута догори, рано з'являються виразкування	Гіперемія, максимально виражена в центрі вогнища, поступово згасає до периферії
Пальпація	Вогнище запалення обмежене власне шкірою. Остання на дотик різко болюча, "гаряча"	Молочна залоза збільшена, щільна, обмежено рухома	Пальпується болючий інфільтрат у товщі залози, при абсцедуванні відзначають флюктуацію

*Лікувальна тактика та вибір методу лікування*

Тактика лікування залежить від форми маститу. При початкових формах захворювання – серозній та інфільтративній – проводять комплексну консервативну терапію, при гнійних – оперативне втручання.

Консервативне лікування.

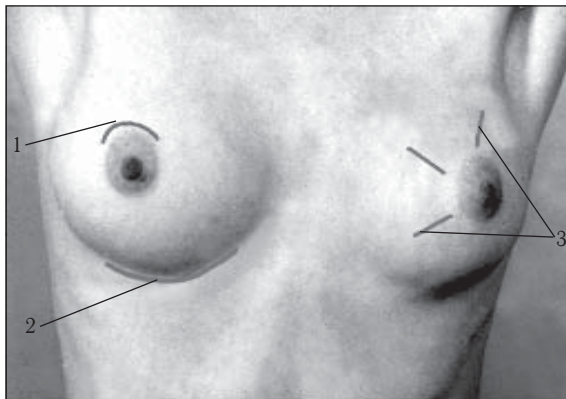
1. Режим: ліжковий; створення спокою залозі шляхом надання їй підвищеного положення за допомогою суспензорія або бюстгалтера, які повинні підтримувати залозу, але не стискати її. Масаж залози, зціджування молока. На період проведення антибіотикотерапії дитину грудьми не годують.

2. Місцево холод: міхур з льодом на уражену ділянку залози на 20 хв через кожні 1-1,5 год.
3. Ретромамарна новокаїнова блокада: 70-80 мл 0,25-0,5 % розчину новокаїну та антибіотик.
4. Антибіотикотерапія згідно із сучасними принципами її проведення.
5. Стимуляція захисних сил організму: введення антистафілококового гаммаглобуліну, імуномодуляторів, проведення автогемотерапії.

Хірургічне лікування.

Воно полягає в адекватному розкритті гнійника, видаленні гною та всіх некротизованих тканин, дренажуванні.

Розріз для розкриття абсцесу вибирають залежно від місця його локалізації в залозі (рис. 11.18).



**Рис. 11.18. Розрізи для розкриття гострих маститів різних локалізацій:** 1 – параареоларний; 2 – дугоподібний по нижній перехідній складці; 3 – радіарні.

При субареоларних маститах перевагу віддають дугоподібним розрізам на межі ареоли.

Анте- та інтрамамарні абсцеси розташовані у верхніх квадрантах молочної залози, краще розкривати по найбільш короткому шляху – радіально, над місцем флюктуації, не доходячи до ареоли. Сусідні, але віддалені одне від одного гнійники краще розкривати самостійними розрізами. При великих розмірах абсцесу роблять контрапертури для більш адекватного дренажування.

При наявності гнійника одночасно у верхньому і нижньому квадрантах розріз необхідно робити в нижньому і через нього дрениувати порожнину абсцесу в верхньому квадранті. Для глибоких інтрамамарних абсцесів, розташованих у нижніх квадрантах молочної залози, та ретромамарних абсцесів найбільше підходить розріз Барденгейера – дугоподібний по нижній перехідній складці залози.

Місцево лікування ран проводиться залежно від фази ранового процесу на фоні загальної консервативної терапії. В I фазі – фазі запалення перевагу слід надати багатокомпонентним водорозчинним мазям на поліетиленоксидній основі – левосину, левоміколю, офлокаїну та ін. Вони одночасно мають антибактеріальну, дегідратаційну та знеболювальну дію, а також за рахунок наявності в їх складі такого компонента, як метилурацил, сприяють активізації репаративного процесу. При наявності ділянок некрозу, не видалених під час оперативного втручання, застосовують протеолітичні ферменти. У фазі регенерації доцільно застосовувати водні розчини антисептиків – діоксидин, хлоргексидин, фурацилін.

Для дренивання слід надати перевагу активним методам – проточно-промивному, за Редоном, вакуум-аспірації. Методи вдосконаленої хірургічної обробки гнійної рани, які застосовують з метою зменшення кількості мікроорганізмів у ній:

- обробка рани пульсуючим струменем рідини;
- вакуумна обробка рани;
- обробка лазерними променями;
- обробка ультразвуком.

#### *Профілактика*

Профілактика виникнення маститу починається до пологів. Її ціль – підвищення опірності організму вагітної жінки. Основні напрямки та заходи:

- санація ендогенних джерел інфекції;
- навчання майбутньої матері правилам годування дитини та підготовки молочних залоз до годування.

Напрямки профілактики після пологів:

- запобігання виникненню тріщин сосків, їх лікування;
- запобігання виникненню застою молока.

#### **11.2.2. Окремі форми гострого маститу**

##### ***Мастит новонароджених.***

Мастити новонароджених зустрічаються дуже рідко і є наслідком потрапляння інфекції у фізіологічно набряклу молочну залозу дитини.

##### *Клінічна симптоматика*

Загальні симптоми:

- неспокійна поведінка дитини;
- відмова від годування;
- підвищення температури тіла;
- втрата маси.

Місцеві:

- наявність вогнища запалення, що проявляється набряком, гіперемією в ділянці молочної залози;
- поява флуктуації при формуванні абсцесу.

##### *Лікувальна тактика та вибір методу лікування*

Оперативне – розкриття гнійника, видалення гною, ділянок некрозу, дренивання з наступним лікуванням рани під пов'язками. Операцію проводять під місцевою анестезією.

##### ***Ювенільні мастити.***

Ювенільні мастити зустрічаються дуже рідко. Виникають у дівчаток і хлопчиків віком 16-18 років. Інфекція проникає в залозу найчастіше по лімфатичних шляхах при наявності гнійного вогнища на шкірі передньої грудної стінки або молочної залози. Рідше інфекція потрапляє через садна або гематогенним шляхом при наявності гнійного процесу в віддалених ділянках тіла.

Клінічний перебіг не такий виражений, як у жінок з лактаційним маститом. Вогнище добре обмежене і не має тенденції до прогресування. Тактика лікування така ж, як і при інших формах.

### 11.2.3. Хронічний неспецифічний мастит

Хронічний неспецифічний мастит – це хронічне запалення молочної залози, що виникає як наслідок неправильно лікованого або нелікованого гострого маститу.

Причини переходу гострого маститу в хронічну стадію:

1. Самовільне розкриття гнійника.
2. Недостатній об'єм оперативного втручання:
  - малі неадекватні розрізи;
  - розрізи, проведені без врахування локалізації процесу в залозі, через які гнійник адекватно не дрениється;
  - застосування пасивних методів дренивання, марлевих тампонів;
  - нераціональне проведення антибактеріальної терапії без врахування чутливості мікроорганізмів до антибіотиків, застосування бактеріостатичних їх концентрацій;
  - місцеве лікування рани без врахування стадії та фази перебігу ранового процесу.

#### *Клінічна картина*

Основним проявом захворювання є нориця з незначними гнійними виділеннями. У молочній залозі пальпуються горбасті, тверді, злегка болючі пухлиноподібні утвори. Молочна залоза часто деформована, на шкірі її наявні шрами. Захворювання перебігає в'яло, інколи дає загострення, які нагадують гострий мастит і закінчуються абсцедуванням.

#### *Лікування*

Хронічні мастити погано піддаються консервативній терапії і завжди підозрілі на злоякісну пухлину. У зв'язку з цим фізіотерапевтичні процедури слід застосовувати обережно і після безуспішного лікування розсмоктувальними середниками необхідно ставити питання про оперативне лікування. Виконують секторальну резекцію молочної залози з негайним, а потім плановим гістологічним дослідженням видаленої тканини.

### 11.2.4. Хронічні специфічні мастити

До хронічних специфічних запальних процесів молочної залози належать туберкульоз, сифіліс, актиномікоз, які за особливостями перебігу можна віднести до розділу доброякісних запальних пухлин молочної залози.

Туберкульоз молочної залози зустрічається рідко і складає 0,5-1,5 % відносно всіх захворювань молочної залози. Хворіють частіше жінки в віці від 20 до 50 років.

Причиною захворювання є паличка туберкульозу, яка потрапляє в молочну залозу гематогенно при наявності первинного вогнища туберкульозу

в легенях або лімфогенно при туберкульозному ураженні ребер, плеври, груднини.

Патологоанатомічно розрізняють казеозну і продуктивну форму туберкульозу молочної залози.

У першому випадку в молочній залозі утворюється декілька пухлиноподібних утворів, які поступово зливаються між собою з виникненням казеозного некрозу, розповсюджуються на шкіру з утворенням нориць і виділенням гною з казеозними масами. Грануляції біля нориць в'ялі, нежиттєздатні.

Продуктивна (синонім – склеротична) форма туберкульозу характеризується утворенням великих інфільтратів та розростанням сполучної тканини. Ці інфільтрати деформують залозу, втягують сосок, чим дуже нагадують раковий процес.

Перебіг обох форм туберкульозного маститу в'ялий. Рано в процес втягуються лімфатичні вузли.

#### *Клінічна симптоматика*

Клінічний перебіг слабвиражений. У молочній залозі утворюється один або декілька злегка болючих утворів, які поступово збільшуються і зливаються між собою. У подальшому процес захоплює шкіру, яка набуває яскраво-червоного забарвлення. У цей період визначається розм'якшення інфільтрату, з'являється виразка на шкірі, утворюється нориця. Продуктивні форми викликають значну деформацію залози, втягненість соска.

#### *Лабораторні та інструментальні методи діагностики*

- оглядова рентгенографія органів грудної порожнини: допомагає виявити первинне вогнище в легенях, ребрах тощо.
- мамографія: виявлення вогнищ звапнення.
- гістологічне дослідження тканини залози, отриманої при пункції або інцизійній біопсії.

#### *Лікувальна тактика та вибір методу лікування*

Лікування полягає в застосуванні протитуберкульозних середників. При відсутності ефекту консервативне лікування доповнюють висіченням патологічного вогнища разом з ураженими лімфовузлами. При поширеному ураженні залози проводять мастектомію.

Збудником сифілісу молочної залози є бліда трепонема.

Практичне значення мають перша та третя стадії сифілісу. Перша стадія характеризується утворенням на соску або ареолі твердої округлої неволючої виразки з незначними виділеннями і збільшенням регіонарних лімфатичних вузлів. У третій стадії в молочній залозі може утворюватись гума. У таких випадках пальпується неволючий твердий утвір, не зрощений з оточуючими тканинами. Даний утвір збільшується, досягаючи 4-5 см у діаметрі, може переходити на шкіру, утворювати виразку кратероподібного характеру з підриптими краями та сіруватим дном. Лікування – лікування сифілісу.



Актиномікоз молочної залози – надзвичайно рідкісне захворювання. Розрізняють первинний актиномікоз – при входженні променевого грибка через рани і вторинний – при переході процесу з легень, плеври, ребер. Захворювання характеризується утворенням дерев'янистих, різко болючих інфільтратів червоно-фіолетового кольору, вогнищ розм'якшення і нориць. У виділеннях з нориць визначають друзи актиноміцету. Допомагають в діагностиці алергічна проба з актинолізатом, серологічна реакція зв'язування комплекменту.

Лікування актиномікозу комплексне. Воно включає застосування антибіотиків, препаратів йоду, імунотерапії, рентгенотерапії. За показаннями проводять розкриття вогнищ, виділення некротичних тканин.

### 11.3. ДОБРОЯКІСНІ ПУХЛИНИ

Основним їх клінічним проявом є пухлиноподібний утвір у молочній залозі, який потребує диференційної діагностики зі зляжкісними пухлинами.

#### *К л а с и ф і к а ц і я*

Доброякісні пухлини доцільно поділити на 3 групи: 1. Епітеліальні (аденома, фіброаденома, аденофіброма, папіломи молочних протоків); 2. Неепітеліальні (фіброма, ліпома, хондрома, остеома, ангіома); 3. Кістозні (молочна кіста, мастопатії).

**Аденома** – залозиста пухлина розмірами 1-3 см в діаметрі, часточкова, неболюча, рухома, має капсулу.

Розташовується частіше по периферії залози, легко визначається при пальпації. Консистенція близька до консистенції молочної залози.

**Фіброаденома** – пухлина, яка складається із залозистої і великої кількості сполучної тканини, має капсулу.

Фіброаденоми становлять основну масу доброякісних пухлин, з'являються в основному в дівчаток і молодих жінок. Консистенція щільніша, ніж в аденоми. Пухлина чітко відмежована від навколишньої тканини, рухома, неболюча. Величина різна, частіше 1-2 см в діаметрі (рис. 11.19).

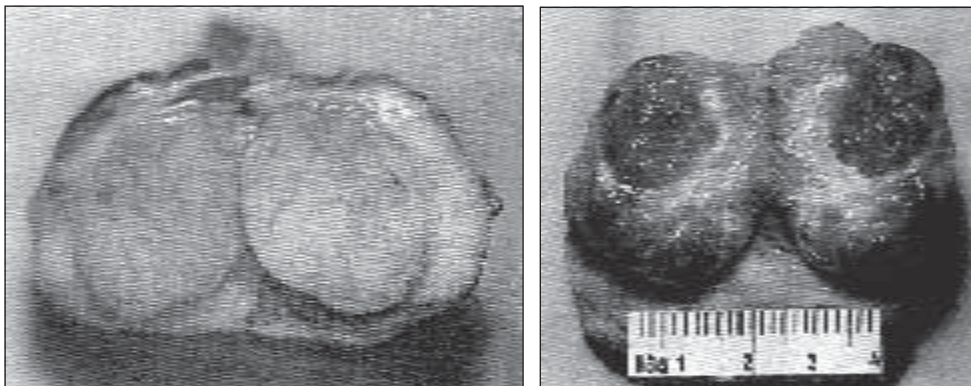


Рис. 11.19. Макропрепарат фіброаденоми молочної залози.

**Фіброма** – сполучнотканинна пухлина твердої консистенції, округлої форми.

Локалізується, як правило, по периферії залози, має чіткі межі, рухома. Зустрічається дуже рідко.

Скарги на наявність у молочній залозі пухлиноподібного утвору, який жінка виявляє випадково. Утвір округлої форми, часом часточкової структури, не болючий, більш щільний, ніж консистенція здорової молочної залози. Інколи пухлина виявляється під час онкопрофоглядів. Об'єктивно: загальний стан не погіршується. При огляді можна виявити лише великі пухлини, розміщені більш поверхнево.

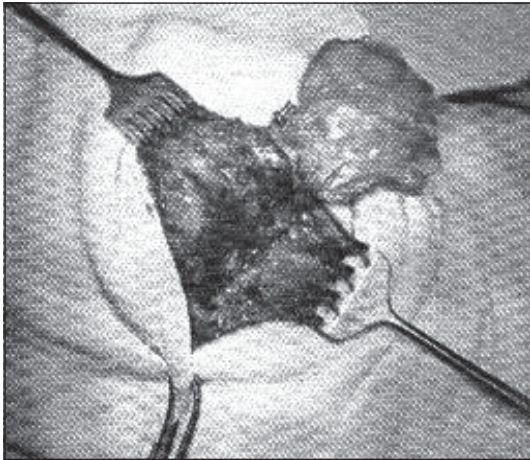


Рис. 11.20. Секторальна резекція молочної залози.

Фібroadеноми частіше розташовані по периферії залози, але можуть бути і в її центрі. Пальпаторно виявляють пухлину з вищезгаданими ознаками.

Лікування оперативне – секторальна резекція молочної залози (рис. 11.20).

**Ліпома** – пухлина з жирової тканини.

Може локалізуватись біля молочної залози та в ретромамарному просторі. Це м'який часточковий утвір, що може досягати великих розмірів. Від інших доброякісних пухлин ліпома відрізняється м'якою консистенцією і менш чіткими межами.

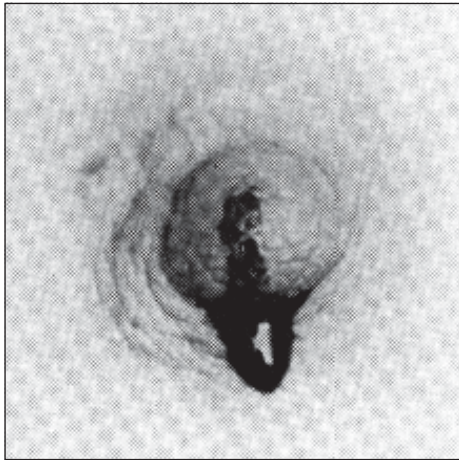
**Хондроми і остеомы** характеризуються значною твердістю і особливою гістологічною будовою.

Зустрічаються дуже рідко, однак такі випадки описані в літературі і про них необхідно пам'ятати.

**Ангіомы.** Практичне значення мають ангіомы, які локалізуються в товщі залози. Ростуть повільно. Відрізняються від інших пухлин тим, що зникають або різко зменшуються при стисканні.

**Папіломы молочних ходів (хвороба Мінца)** являють собою поодинокі або множинні папілярні розростання епітелію, які локалізуються частіше в ділянці синуса протоки, мають м'яку консистенцію і малі розміри (0,5-0,6 см).

Ростуть повільно і довго нічим себе не проявляють. Наявність кров'янистих виділень із соска є часто єдиним симптомом, що приводить хвору до лікаря (рис. 11.21).



**Рис. 11.21.** Кров'янисті виділення із соска при внутрішньопротоковій папіломі.

При обстеженні змін у соску і молочної залозі не спостерігають. Інколи в ділянці ареоли пальпується кругле еластичне новоутворення, при натисканні на яке з'являється крапля крові. Велике значення в діагностиці має галактографія, при якій виявляють один або кілька дефектів наповнення.

**Молочна кіста (галактоцеле).**

Утворюється в молочної залозі в період лактації за типом ретенційної кісти в результаті obturaції молочного ходу після перенесеного маститу або непомітного запалення його стінки.

Зустрічається рідко. Галактоцеле росте і збільшується повільно, має округлу або овальну форму, досягає невеликих розмірів (як куряче яйце). Молочна кіста чітко відмежована від оточуючих тканин, має щільно-еластичну консистенцію. Вміст її – молокоподібна слизиста рідина. На внутрішній стінці можуть бути папілярні розростання. Діагностика не важка. Галактоцеле може нагноюватись і перебігати за типом абсцесу залози.

*Лікувальна тактика та вибір методу лікування*

Усі доброякісні пухлини можуть дати початок раковому росту. Деякі з них важко або неможливо диференціювати від раку молочної залози, тому всі доброякісні пухлини молочної залози підлягають оперативному лікуванню, незалежно від їх характеру, локалізації, часу виникнення. Дана тактика розглядається як реальний захід профілактики раку молочної залози.

Хірургічне лікування доброякісних пухлин молочної залози полягає в секторальній резекції – висіченні пухлини разом з оточуючою тканиною залози. Папіломи висікають після розсічення ареоли та розкриття протоки. В осіб похилого віку папілому краще висікати разом із соском та ареолою. Висічений препарат відправляють на негайне гістологічне дослідження та чекають відповіді. Виявлення в препараті елементів злоякісного росту є показанням до проведення радикальної мастектомії.

**Мастопатії** – доброякісні пухлини молочної залози, викликані проліферативними змінами тканин залози, які розвиваються в період менструальної функції.

Мастопатії найчастіше розвиваються у віці 30-50 років. В окремих випадках прогресування проліферативних процесів може призвести до розвитку раку.

*Етіологія і патогенез*

Сприяючі фактори:

- хронічні мастити;
- застійні явища в залозі в період лактації;
- вроджена патологія сосків;
- хронічна травматизація залози.

Викликаючі фактори:

- порушення функції гіпоталамо-гіпофізарної системи, яєчників, щитоподібної залози, обумовлені штучними абортами, позаматковою вагітністю, відмовою від годування дитини грудьми, захворюваннями жіночих статевих органів запального та неопластичного характеру;
- порушення співвідношення естрогенів та прогестерону;
- підвищення рівня фолікулостимулювального гормону гіпофіза.

Під впливом ендокринних порушень змінюється циклічність фізіологічних процесів у тканинах молочної залози, що призводить до розвитку мастопатії.

*Класифікація*

На основі клінічних ознак виділяють такі такі форми мастопатій:

1. Вузлова. 2. Дифузна.

Вузлова форма особливо небезпечна переходом у рак.

*Клінічна симптоматика*

Скарги на біль у молочній залозі, який з'являється в середині менструального циклу або перед місячними. Біль може мати колючий, стріляючий характер з іррадіацією в спину, ший, супроводжується ущільненням залози, деколи – виділеннями із сосків.

*Об'єктивне обстеження.* При дифузних мастопатіях пальпаторно визначають ущільнення по всій залозі або частіше у верхньо-зовнішньому квадранті. Окремі дрібні тугоеластичної консистенції утвори вказують на переважання кістозних елементів. При вузлових формах визначають ущільнення, частіше з гладенькою поверхнею, болюче при пальпації. Вогнище рухоме, з шкірою не зв'язане, в положенні хворої лежачи не пальпується (негативний симптом Кеніга). Регіонарні лімфовузли не збільшені.

*Лабораторні та інструментальні методи діагностики*

1. Мастрографія. 2. Галактографія. 3. Дослідження виділень із соска. 4. Пункційна біопсія.

*Диференціальний діагноз (табл. 11.2)**Лікувальна тактика та вибір методу лікування*

При вузлових формах мастопатії показано тільки оперативне лікування з невідкладним гістологічним дослідженням препарату. Операція – секто-

Таблиця 11.2

## Диференційний діагноз пухлин молочної залози

Клінічні ознаки захворювання	Вік	Зовнішній огляд	Пальпаторні дані	Лімфатичні вузли	Патологічні виділення із соска	Вплив менструальної функції	Симптоми Кеніга, Прибрама*
Дистормональні гіперплазії вузлового типу (аденофіброми, фіброаденоми, аденоми, кісти...)	20-40 років, кісти >35	Положення залоз, шкіра над пухлинною не змінені. Ретракція соска відсутня. Розширення вен над пухлинною відсутнє	Пухлина округлої або полісферичної форми, обмежена, рухома, не болюча. Консистенція від м'яко- до тугоеластичної	Не пальпуються	Відсутні	Може збільшуватись перед місячними	Від'ємні
Внутрішньопроктової папіломи	>35	Залози розміщені на одному рівні, шкіра не змінена. Ретракція соска, розширення вен відсутні	Розміщені під соском або ареолою. Форма округла або подовжена. При натискуванні на пухлину з соска виділяється кров. При закупоренні протоки виділення відсутні	Не пальпуються	Кров'яністі	Впливу не відзначають	Від'ємні
Дифузні форми дистормональних гіперплазій	>35	Залози розміщені на одному рівні, шкіра не змінена. Ретракція соска, розширення вен відсутні	Уражується вся залоза або окремі її сегменти. При пальпації щільна, можуть пальпуватись окремі вузлики з нечіткими контурами. Можуть бути самостійні больові відчуття, що посилюються при пальпації	Не пальпуються	Відсутні. Інколи бувають виділення жовтуватого або бурого-коричневого кольору	Посилення болочості, набухання залоз в перед- і менструальний період	Від'ємні



Продовження таблиці 11.2

Хвороба	40-60	Положення залоз на початку не змінене, в подальшому вище розміщена хвора залоза. Екземподібні зміни в ділянці соска і ареоли. Венозна сітка не змінена	У стадії утворення інфільтрату пальпується ущільнення без чітких контурів	У III стадії пальпуються аксиллярні вузли	Відсутні	Не впливає	Від'ємні
Саркоми	До 35-40	При великих пухлинах залоза може розміщуватись вище. При інфільтрації шкіри наявні вогнищеві її втягнення, виразки. Можуть бути ретракція соска, венозна сітка над пухлиною	Округла або поліферична пухлина різних розмірів. При невеликих пухлинах біль відсутній	Метастази зустрічаються рідко	Відсутні	Немає	Кеніга в початковій фазі росту від'ємний, далі може бути позитивний Прибрама, як правило, негативний.
Рак молочної залози	>35, може бути раніше	Хвора залоза може бути вище здорової. В I стадії шкіра не змінена, при прогресуванні з'являються симптоми лимонної кірки, умбілікації, ретракція соска, розширення вен, деформація залози, виразкування	Пухлина щільна, не болісна, в початкових стадіях рухома. При прогресуванні рухомість втрачається. Біль виникає при проростанні нервів	Пальпуються підм'язові вузли, починаючи з II стадії	Немає, з'являються при розвитку карциноми з крупних проток	Немає	Кеніга позитивний Прибрама позитивний при локалізації пухлини біля соска

Продовження таблиці 11.2

Галактоцеле (молочна кіста)	Дітородний	Хвора залоза розміщена нижче, шкіра інфільтрована, гіперемійована	Ущільнення округлої форми, контури чіткі, рухоме, незначно болоче	Пальпуються м'які вузли тільки в стадії перифокального запалення	Відсутні	Немає	Кеніга при великих кістах позитивний, Прибрама позитивний при розміщенні біля соска
Туберкульоз молочної залози	20-50	Хвора залоза розміщена вище. Шкіра набрякла, панцирна, з деформуючими втягненнями. Сосок втягнутий. Вени не розширені	При нодозній формі пальпується щільний вузол, при склерозивній – з нечіткими контурами інфільтрат. Болочистість не значна	Пальпуються невеликі, щільні підм'язові вузли. Можуть з'являтися раніше за вогнище в залозі	Немає	Вагітність, пологи, годування активують процес	Кеніга позитивний Прибрама часто позитивний
Сифіліс молочної залози	Частіше молодий	Залози розміщені на одному рівні. Сосок може бути втягнутий при близькому розташуванні гуми. Вени не розширені. Можуть бути гумозна виразка, симптом лимонної кірки	Щільна, обмежена, зв'язана з шкірою пухлина. З прогресуванням у центрі з'являється розм'якшення	Збільшені, порівняно м'які	Немає	Немає	Кеніга може бути позитивний, Прибрама позитивний, якщо пухлина розміщена близько до соска

Примітка: \* симптом Кеніга – в положенні хворої лежачи кладуть долоню на залозу і визначають, чи наявна пухлина; симптом Прибрама – при потягуванні за сосок пухлина рухається в тому ж напрямі.

ральна резекція молочної залози. При дифузних мастопатіях лікування консервативне. Воно направлене на регуляцію порушень функції залоз внутрішньої секреції, лікування захворювань жіночих статевих органів, пригнічення проліферативних процесів у молочній залозі.

Для зняття болю призначають електрофорез з 1 % розчином новокаїну або 3 % розчином йодистого калію на залозу.

Для зменшення проліферативних процесів у жінок віком до 40 років застосовують мікродози йоду:  $\text{reg os } 0,25 \%$  водний розчин КJ у міжменструальний період по 10 мл 1 раз на добу після їди протягом 1 року. Цим досягають стимуляції вироблення лютеїнізуючого гормону гіпофіза, який нормалізує функцію яєчників у жінок з порушеною лютеїновою фазою і відновлює нормальну циклічність змін у молочній залозі. Якщо причиною виникнення мастопатій є наявність фолікулярних кіст яєчників, що продукують велику кількість естрогенів, лікування мікродозами йоду має виражений ефект. Інколи лікування йодом може посилити проліферативні процеси в молочній залозі, що пов'язано з гіперплазією інтерстиціальної тканини яєчників і збільшенням виробництва естрогенів. Лікувальний ефект у цьому випадку може бути досягнутий призначенням андрогенів. При недостатній функції жовтого тіла в другій половині менструального циклу застосовують прогестерон.

Профілактика включає своєчасне лікування порушень функції залоз внутрішньої секреції, захворювань жіночої статевої сфери, які найчастіше приводять до дисгормональних порушень молочних залоз. Своєчасне виявлення і лікування мастопатій є профілактикою раку молочної залози.

### **Експертиза працездатності і реабілітація**

Тривалість стаціонарного лікування хворих після операцій з приводу запальних хвороб молочної залози зумовлена строком стабілізації запального процесу. Переважно він складає 2-3 дні. Амбулаторне лікування проводиться в хірургічному кабінеті поліклініки за загальними принципами гнійних ран. Його тривалість становить 1-3 тижні і залежить від обширності процесу, природи захворювання, наявності супровідної патології. Слід рекомендувати раціональне харчування, запобігати загальному переохолодженню.

Операції з приводу доброякісних пухлин виконуються переважно амбулаторно. Тривалість тимчасової непрацездатності визначається терміном загоєння рани.

### **Контрольні питання**

1. Охарактеризуйте основні відомості з клінічної анатомії і фізіології молочної залози.
2. Характеристика методів дослідження при захворюваннях молочної залози (показання, критерії оцінки результатів).
3. Причини, клінічні форми, діагностика гострого лактаційного маститу, лікувальна тактика.

4. Класифікація і діагностика дисгормональних мастопатій.
5. Принципи консервативного та оперативного лікування різних клінічних форм мастопатій.
6. Доброякісні пухлини молочної залози, особливості клініки, діагностики. Лікувальна тактика.
7. Класифікація, клініка, діагностика, особливості оперативного лікування гострого гнійного маститу.
8. Методи профілактики лактаційних маститів, дисгормональних мастопатій.
9. Гінекомастія: клінічна характеристика, діагностика. лікувальна тактика.

#### **Література**

1. Вишне夫斯基 А.А., Кузин М.И., Оленин В.П. Пластическая хирургия молочной железы – М.: Медицина, 1987. – 220 с.
2. Дегрель И. Атлас заболеваний молочной железы. – Будапешт: Изд-во АН Венгрии, 1977. – 174 с.
3. Попкиров С. Гнойно-септическая хирургия. – София, 1974. – 309 с.

## **Розділ 12. ЗАХВОРЮВАННЯ АРТЕРІЙ НИЖНІХ КІНЦІВОК**

### *Анатомо-фізіологічні дані*

Стегнова артерія є продовженням зовнішньої клубової артерії. Вона виходить з під пахової зв'язки у супроводі стегнової вени, іде по передній поверхні стегна. Тут від неї відходить глибока артерія стегна. Далі донизу і медіально стегнова артерія входить у привідний канал і біля нижнього його отвору переходить у підколінну.

Підколінна артерія йде зверху вниз, входить в підколінно-колінний канал і при виході з нього поділяється на передню і задню великогомілкової артерії. Від задньої великогомілкової артерії відходить мала гомілкова артерія. Таким чином поділ підколінної артерії утворює так звану “трифуркацію”.

Задня великогомілкова артерія під медіальною кісточкою поділяється на медіальну і латеральну підшовні артерії. Продовженням великогомілкової артерії є тильна артерія ступні (див. вкладку рис. 1, 2).

Джерелом енергії, необхідної для забезпечення руху крові по судинній системі, є робота серця. Скорочення серцевого м'яза передає крові енергію, яка використовується на подолання еластичних сил стінок судин і надання швидкості струменеві крові. Частина енергії, що передається крові, акумулюється в пружних стінках магістральних артерій внаслідок їх розтягнення. Кінетична енергія деформації аорти переходить в кінетичну енергію руху крові в період діастолі, таким чином забезпечуючи безперервність току крові. Залежно від виконуваної функції, судини можна поділити на 5 груп:

1. Амортизуючі, або магістральні (аорта і крупні артерії).
2. Резистивні, або судини опору (дрібні артерії, артеріоли).
3. Обмінні судини (капіляри).
4. Шунтуючі (артеріоло-венулярні шунти).
5. Ємнісні (вени).

Роль амортизуючих судин полягає у згладжуванні систолічних коливань кровотоку, підтримуючи його на сталому рівні як в систолу, так і в діастолу.

Друга, третя і четверта групи з вищеозначеної класифікації формують мікроциркуляторне русло, в якому кров, по суті, виконує практично всі свої функції. Процеси обміну в мікроциркуляторному руслі забезпечують капіляри; основні механізми здійснення цього обміну – процеси дифузії та фільтрації.

Дифузія здійснюється за рахунок градієнта концентрації іонів, фільтрація і наступна реабсорбція – процеси пасивні, без використання енергії, за рахунок взаємодії гідростатичних і онкотичного тисків у капілярах і тканинах.

Фізіологічна роль артерій полягає, головним чином, у тому, щоб проводити кров по тілу, забезпечувати потік крові підтриманням відповідного тиску, розподіляти кров по органах і тканинах згідно з потребою.



Регуляцію кровообігу можна умовно поділити на саморегуляцію і нейрогуморальну регуляцію. На стан гладких м'язів судин впливають:

- а) об'єм крові в них і його зміни;
- б) метаболізм гладком'язових клітин і навколишніх тканин;
- в) вплив нервів;
- г) гуморальні чинники.

До перших двох груп відносяться феномен Остроумова-Бейліса, пресорний діурез, зміна величини кровотоку залежно від рівня метаболізму.

Нейрогуморальна регуляція артеріального русла забезпечується механізмом, що об'єднує аферентну, центральну і еферентну ланки.

Аферентна ланка представлена рецепторними полями артерій та іншими рецепторами, центральна – центрами в довгастому мозку і зв'язаними з ним центрами в гіпоталамусі, старій і новій корі.

Еферентний відділ має нервову і ендокринну частини. Нервовий відділ включає в себе прегангліонарні симпатичні нейрони в передніх рогах грудного і поперекового відділів спинного мозку і постгангліонарні нейрони, розміщені поза спинним мозком. Другою його частиною є прегангліонарні і постгангліонарні парасимпатичні нейрони. Ендокринний відділ представлений мозковим і корковим шарами надниркових залоз, задньою часткою гіпофіза і юкстагломерулярним апаратом нирок.

Ефекторні впливи, що синтезуються в серцево-судинному центрі довгастого мозку, формуються в результаті: по-перше, взаємодії і переробки нервових імпульсів, що надходять в нього і несуть інформацію від механорецепторів, хеморецепторів та інших рецепторних полів артеріального русла; по-друге, прямого впливу на нейрони довгастого мозку кисню, вуглекислоти та водневих іонів, що містяться в крові. На серцево-судинний центр впливають також і вищележачі відділи головного мозку.

Регуляція діяльності артеріальних судин може здійснюватись і з участю терморецепторів шкіри через терморегуляторні центри гіпоталамуса.

### 12.1. ОБЛІТЕРУЮЧИЙ АТЕРОСКЛЕРОЗ СУДИН НИЖНІХ КІНЦІВОК

**Облітеруючий атеросклероз судин нижніх кінцівок** – поширене захворювання з характерним специфічним ураженням артерій еластичного та м'язово-еластичного типів у вигляді вогнищевого розростання сполучної тканини з ліпідною інфільтрацією інтими, у результаті якого виникає порушення кровообігу в тканинах.

Облітеруючий атеросклероз аорти і магістральних судин нижніх кінцівок перебуває на першому місці серед інших захворювань периферичних артерій. Переважно хворіють чоловіки після 40 років, що часто призводить до тяжкої ішемії кінцівок, у зв'язку з чим хворі втрачають працездатність.

*Етіологія і патогенез*

Серед концепцій розвитку атеросклерозу найвизначнішою є теорія холестерино-ліпідної інфільтрації. В її основі лежить зміна складу плазми крові – гіперхолестеринемія, дисліпопротеїнемія – та порушення проникності артеріальної стінки.

*Класифікація*

За Фонтане (1954):

- 1-й ступінь – повна компенсація (мерзлякуватість, втома, парестезії);
- 2-й ступінь – недостатність кровообігу при функціональному навантаженні (основний симптом — переміжна кульгавість);
- 3-й ступінь – артеріальна недостатність кінцівки в стані спокою (основний симптом – постійний або нічний біль);
- 4-й ступінь – значно виражена деструкція тканин дистальних відділів кінцівки (виразки, некроз, гангрена).

За О.О. Шалімовим і М.Ф. Дрюком (1977).

Нозологічний діагноз доповнюють індексами, що вказують ступінь ішемії, локалізацію та довжину оклюзії.

Сегмент А (черевний відділ аорти і клубової артерії) ділиться:

- A<sub>1</sub> – стеноз, або оклюзія, клубових артерій, біфуркації черевного відділу аорти (синдром Леріша);
- A<sub>2</sub> – оклюзія термінального відділу черевної аорти до рівня вічка нижньої брижової артерії зі збереженням у ній кровообігом;
- A<sub>3</sub> – стенозувальне ураження черевної аорти до рівня вічок ниркових артерій і перекриття вічка нижньої брижової артерії;
- A<sub>4</sub> – стенозувальний процес на рівні інтларенального або супрларенального сегмента черевної аорти до рівня верхньої брижової артерії із втягуванням у процес ниркових артерій і клінічним синдромом вазоренальної гіпертензії;
- A<sub>5</sub> – стенозувальний процес супрларенального відділу черевної аорти верхньої брижової артерії;
- A<sub>6</sub> – стенозувальний процес супрларенального відділу черевної аорти з оклюзією черевного стовбура (ознаки хронічної абдомінальної ішемії);
- В – стегновий сегмент;
- С – підколінний і гомілковий сегменти.

*Клінічна симптоматика*

Клінічні прояви при оклюзійних ураженнях артерій залежать від ступеня ішемії тканин дистальних відділів кінцівок. Темп наростання ішемії, а отже, і клінічної симптоматики залежить від локалізації і протяжності оклюзії, швидкості її розвитку, характеру патологічного процесу, стану загальної гемодинаміки, наявності супровідних захворювань кінцівок.

У хворих з облітеруючим атеросклерозом нижніх кінцівок при фізичному навантаженні на м'язи ніг (швидка ходьба, біг) звичайно виникають про-

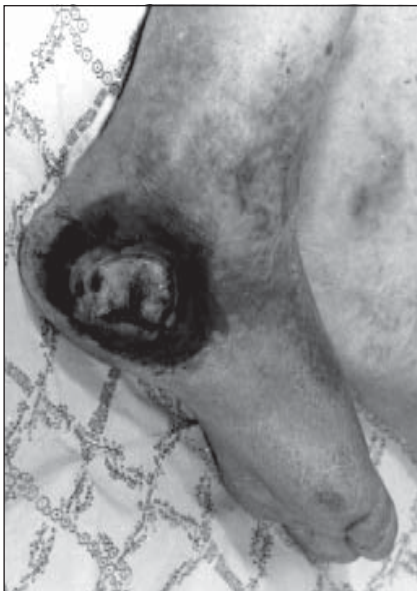яви недостатності м'язового кровообігу, що мають назву “переміжна кульгавість”. У зв'язку з появою інтенсивного болю в м'язах гомілки, хворий змушений зупинитися. Через декілька хвилин біль зникає, і він може знову пройти таку ж відстань.

Постійний біль (біль спокою) виникає при значно вираженій недостатності кровообігу в ногах у стані функціонального спокою. Біль буває настільки інтенсивним, що досить часто його не вдається вгамувати, купірується прийомом наркотичних аналгетиків. Вночі, як правило, він посилюється. Хворий спить або з опущеними ногами, або ж протягом дня та ночі сидить із зігнутими в колінних суглобах кінцівками. Після 10-14 днів постійного перебування в сидячому положенні розвивається набряк гомілок і ступень. Шкіра пальців ступні бліда або мармурова із синюшним фоном, холодна на дотик.

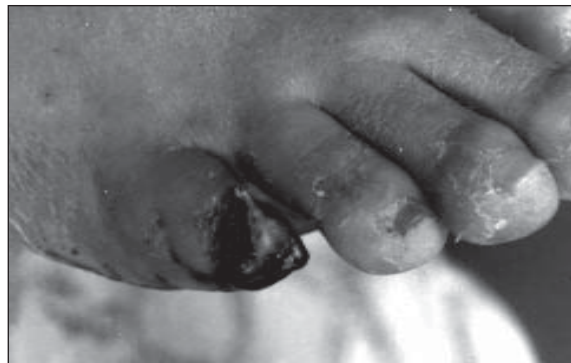Деструктивні зміни дистальних відділів кінцівок треба вважати кінцевим проявом тяжкої ішемії тканин. Вона може проявлятися як вогнищевими некрозами, трофічними виразками, так і гангреною пальців або ступні (рис. 12.1). Розвиткові таких змін звичайно передують тривалий період захворювання з переміжною кульгавістю, зміною кольору і температури шкіри та трофічними її розладами у вигляді атрофії м'язів ступні й гомілки, випадання волосся, дистрофії та порушення росту нігтів. Некротичні ж зміни спочатку, як правило, виникають на пальцях ступень (рис. 12.2). Перед цим у більшості хворих можна спостерігати плямисту синюшність шкіри, що не змінює свого кольору від положення кінцівки.

Для визначення хронічної артеріальної недостатності проводять такі проби.

Проба Ратшова. Хворий лежить на спині з випрямленими і піднятими під кутом  $45^{\circ}$  ногами. У цьому положенні йому рекомендують протягом 2 хв робити згинально-розгинальні рухи в гомілковостопних суглобах. При порушенні артеріального кровообігу кінцівки через 5-10 с виникає блідість шкіри



**Рис.12.1.** Вогнищевий некроз тканин ступні.



**Рис. 12.2.** Вогнищевий некроз п'ятого пальця правої ступні.

ступні й пальців. Хворому пропонують встати. Якщо шкіра після цього набуває свого попереднього кольору або через 2-3 с виникає її гіперемія і через 5-6 с наповнюються підшкірні вени, то треба вважати, що порушень кровообігу в кінцівці немає або вони не значні. У всіх інших випадках при збільшенні часу наповнення можна говорити про порушення кровопостачання тканин нижніх кінцівок.

Відчуття втоми (проба Гольдфлама) або болю (проба Левіс-Прісік) у м'язах гомілки, а також оніміння ступні піднятої ноги з навантаженням, є важливим симптомом ішемії. Поява болю в м'язах гомілки при рухах у гомілковостопному суглобі через 20 с вказує на поширену оклюзію судин нижніх кінцівок, через 40 с – середній ступінь оклюзійного ураження судин, 60 с – обмежену оклюзію і понад 60 с – часткову оклюзію артерій.

Проба Ленъель-Лавестіна. Одночасно і з однаковою силою натискають на симетричні ділянки пальців обох кінцівок. За нормою біла пляма, що при цьому виникає, утримується після припинення тиску протягом 2-4 с. Подовження такого часу вказує на сповільнення капілярного кровообігу.

Проба Іпсена ґрунтується на зіставленні температури шкіри та інтенсивності забарвлення. При звуженні артеріол і розширенні капілярів та венул шкіра холодна і ціанотична. При розширенні артеріол і капілярів – тепла і гіперемійована, при розширенні артеріол і звуженні капілярів – тепла й бліда.

Сегментарні оклюзії артерій нижніх кінцівок поряд із загальними симптомами ішемії на різних рівнях мають і специфічні клінічні ознаки.

Синдромові Леріша – оклюзії термінального відділу черевної аорти або загальних зовнішніх клубових артерій (тип А<sub>1</sub>) – клінічно властивими є поява переміжної кульгавості та судоми м'язів уражених ніг. При даній патології відсутня пульсація на всіх артеріях нижніх кінцівок. У 10-20 % чоловіків діагностують також розлади ерекції. Перекриття однієї із зовнішніх або загальних клубових артерій викликає односторонній синдром Леріша. У цьому випадку названі симптоми виникають на цьому ж боці.

Атеросклеротичній оклюзії на рівні стегнових артерій (тип В) притаманна поява переміжної кульгавості із судомою м'язів гомілки та болю в колінних суглобах. При закритті стегнових артерій (глибокої стегнової і стегнової) переміжна кульгавість проявляється судомою м'язів стегон. При такому варіанті патології прояви ішемії гомілки і ступні виражені значно більше, ніж при оклюзії тільки однієї з цих артерій.

Для атеросклеротичної оклюзії на рівні гомілкових і підколінних артерій (тип С) характерними є клінічні прояви переміжної кульгавості та судоми в м'язах гомілки. При цьому хворий фіксує біль, як правило, на рівні нижньої або середньої третини гомілки. Об'єктивні ознаки ішемії фіксують на рівні пальців ступні та нижньої третини гомілки.

Облітеруючий атеросклероз черевного відділу аорти і магістральних артерій може ускладнюватись гострим тромбозом, розвитком аневризми і гангренами.

Клінічні прояви аневризми черевної аорти в основному залежать від характеру перебігу захворювання. Неускладнені їх форми можна характеризувати тріадою симптомів: тупим, ниючим болем у животі, наявністю пульсуючого утвору в черевній порожнині та систолічним шумом над ним. Асимптомні аневризми, як правило, не досягають великих розмірів. Першою їх ознакою часто є виникнення ускладнень. При загрозі розриву аневризми спостерігають сильний біль, який не вдається припинити навіть наркотичними засобами. Він локалізований по серединній лінії живота, частіше з лівого боку, та іррадіює в поперекову ділянку і промежину. При клінічному обстеженні привертає до себе увагу болючий пульсуючий утвір, над яким вислухують систолічний шум. Розрив аневризми черевної аорти є дуже небезпечним ускладненням і звичайно з песимістичним прогнозом.

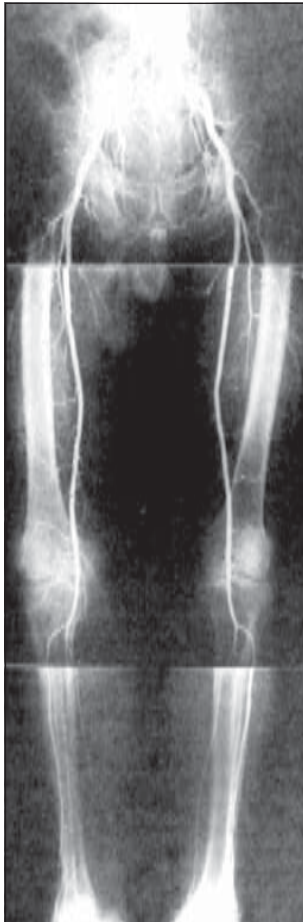Гострий тромбоз магістральних артерій розвивається на фоні існуючого протягом декількох років хронічного порушення кровообігу кінцівки. У процесі розвитку цього ускладнення виникає біль у кінцівці, інтенсивність його поступово зростає. Шкіра на початку гострої оклюзії бліда, згодом з'являється ціаноз, і її забарвлення набуває мармурового характеру. Одночасно знижується температура шкіри, з'являються порушення чутливості, спочатку больової і тактильної, а згодом і глибокої. При розвитку некротичних змін у тканинах можна зафіксувати ригідність і контрактуру м'язів, болючість при пальпації та пасивних рухах, субфасціальний набряк. У разі невчасної та некваліфікованої хірургічної допомоги виникає реальна загроза гангрені або ж хронічної артеріальної недостатності ураженої кінцівки.

Гангрена кінцівки розвивається при прогресуючому наростанні ішемії тканин. При цьому виникають темно-сині плями, які поступово переходять у темно-коричневі. Над ними з'являються міхури, а потім виразки з незначними серозно-гнійними виділеннями неприємного запаху. Набряк ступні наростає і швидко поширюється на гомілковостопний суглоб та гомілку. Функція суглобів порушена. Некроз пальців переходить на тканини ступні. Розвивається інтоксикаційний синдром.


#### *Лабораторні та інструментальні методи діагностики*

1. Загальний аналіз крові.
2. Загальний аналіз сечі.
3. Біохімічний аналіз крові з визначенням показників ліпідного обміну, загального холестерину, тригліцеридів.
4. Коагулограма.
5. Капіляроскопія.
6. Реовазографія.
7. Осцилографія.
8. Аортоартеріографія (рис. 12.3).
9. Допплерографія.
10. Термографія (рис. 12.4).
11. ЕКГ.





**Рис. 12.3.** Аортоартеріограма (норма).



**Рис. 12.4.** Відсутність кровопостачання дистальних відділів правої нижньої кінцівки. Теплограма.

### Диференційний діагноз

Облітеруючий атеросклероз нижніх кінцівок і таза необхідно диференціювати з облітеруючим ендартеріїтом, ішіорадикулітом, діабетичною нейропатією, грижею Шморля, неспецифічним аортоартеріїтом. При облітеруючому ендартеріїті вік хворих до 40 років, відсутня пульсація на артеріях ступень і підколінної артерії. На стегновій артерії пульс задовільних якостей. При оклюзії черевної аорти і клубових артерій біль у сідниці (сідницях) може симулювати ішіорадикуліт.

Але біль у сідниці у хворих на облітеруючий атеросклероз виникає при фізичному навантаженні (ходьбі) і відсутній у стані спокою (сидячи, лежачи). При ішіорадикуліті біль має постійний характер, не пов'язаний із фізичним навантаженням, не зникає в стані спокою. При діабетичній нейропатії біль турбує хворого в стані спокою і при фізичному навантаженні, зауважуються відчуття замерзання або жару, затерпільсть, втрата чутливості ступень і пальців, пульсація артерій збережена на всіх сегментах. При грижі Шморля парестезії і біль у нижніх кінцівках не зумовлені фізичним навантаженням, вони мають постійний характер, пульсація збережена на всіх сегментах, на рентгенограмі – грижа Шморля. Неспецифічний аортоартеріїт характерний для молодого віку, проявляється болем у ногах, низькою і високою переміжною кульгавістю при фізичному навантаженні, імпотенцією, відсутністю або послабленням периферичної пульсації артерій. На ангиограмах окреслюється оклюзійно-стегнотичне ураження інфраренального відділу черевної аорти, її вісцеральних і клубових артерій (або без ураження останніх) із добре розвиненим колатеральним кровообігом. Диференційний діагноз облітеруючого атеросклерозу з облітеруючим ендартеріїтом, хворобою Бюргера, хворобою Рейно представлений в таблиці 12.1.

Таблиця. 12.1.

## Диференційна діагностика облітеруючого ендартеріїту

Клінічні ознаки	Облітеруючий ендартеріїт	Облітеруючий тромбангіїт, хвороба Бюргера	Облітеруючий атеросклероз	Хвороба Рейно
Вік	20-45 років	20-45 років	Старші 45 років	30-40 років
Стать	Чоловіки (95 %)	Чоловіки (95 %)	Чоловіки (70-80 %)	Жінки (60-70 %)
Основні етіологічні фактори	Холод, травма, інтоксикація	Латентна інфекція Стан алергії	Порушення обміну ліпідів і холестерину	Холод, інтоксикація
Зовнішній вигляд хворого	Виглядає молодшим своїх років	Виглядає молодшим своїх років	Виглядає старшим своїх років	Відповідає вікові
Втомлюваність	Рано з'являється і швидко прогресує	З'являється періодично	Ранній, постійний симптом	Послаблення м'язової сили кінцівок
Змерзання	Виражене	Помірне	Різко виражене	Різко виражене
Парестезії	Оніміння, повзання мурашок	Відчуття печії, поколювання в підощвах і пальцях	Оніміння, корчі	Оніміння, поколювання в кінцях пальців під час нападу
Переміжна кульгавість	Поступово прогресує. Разом з розвитком процесу відзначають у всіх хворих	З'являється періодично	З'являється рано, прогресує. Постійний симптом	Спостерігається при ураженні нижніх кінцівок
Біль у спокої	Посилюється вночі, зменшується при опусканні кінцівок	Виникає періодично, пов'язаний з появою тромбофлебіту	Тупий, постійний, пом'якшується при застоюванні тепла	Нападоподібний, супроводжується змінами кольору шкіри
Зміна кольору	Блідість, мармуровість	Локальна гіперемія у зв'язку з мігруючим тромбофлебітом, ціаноз ступень	Різка блідість	Обмежена нападоподібна блідість, що замінюється ціанозом
Трофічні зміни шкіри, нігтів	Гіперкератоз, деформація і порушення росту нігтів, прогресуюча атрофія м'язів	Помірно виражені	Відсутні спочатку, слабо виражені при прогресуванні хвороби	Постійно нарастають, склеродермія
Пульсація периферичних судин	Відсутня на артеріях ступень	Відсутня на артеріях ступень	Часто відсутня на підколінній і стегновій артеріях	Збережена

## Продовження таблиці. 12.1

Некроз, виразки	Глибокий, обмежений за типом сухої гангрени	Глибокий, обмежений за типом вологої гангрени	Розповсюджений за типом сухої гангрени. Іноді атипічне розташування виразок (на гомілці, тильному боці ступні)	Поверхневий, численний, обмежений
Початок захворювання	Поступовий	Гострий	Поступовий, повільний	Гострий
Перебіг	Іноді повільний, зрідка швидко прогресуючий	Хронічний, із заостреннями і ремісіями	Хронічний, повільно прогресуючий	Нападоподібний
Локалізація	Нижні кінцівки, часом втягуються верхні	Нижні кінцівки, рідше верхні	Нижні кінцівки	Верхні кінцівки, рідше нижні
Симетричність	Часто симетричне ураження	Часто симетричне ураження	Несиметричне ураження	Симетричне ураження
Особливі симптоми	Симптоми плантарної ішемії Оппеля і Самюелса. Симптом Панченка	Симптоми плантарної ішемії Оппеля і Самюелса. Симптом Панченка	Симптом Глінчикова (шум на стегновій артерії)	Переважає ураження 2-3 пальців кисті, кінчика носа
Осцилографія	Підвищення середнього артеріального тиску. Зниження осцилометричного індексу переважно в периферичному відділі кінцівок. Деформація кривої	Зниження осцилометричного індексу.	Наявність "плато". Часто відсутність осцилометричного індексу на стегні і гомілці	При затяжному перебізі захворювання, можливе зниження осцилометричного індексу
Контрастна рентгенографія судин	Рівномірне звуження артерій гомілки і ступні	Звуження та облітерація артерій та вен (сегментарна)	На рентгенограмі сегментарна обтурація великих артерій стегна, таза, нерівномірність контурів артерії, кальциноз артерії	Подібна до облітеруючого ендартеріїту
Патологічна анатомія	Гіпертрофічні зміни стінок переважно дрібних судин з вторинним приєднанням тромбозу	Хронічне запалення судинних стінок у поєднанні з гіперпластичними змінами	Звуження або обтурація просвіту крупних артерій внаслідок розвитку атеросклеротичних бляшок	Помірно виражені гіперпластичні зміни

*Лікувальна тактика та вибір методу лікування**Консервативне лікування.*

Доцільне при I-II ступенях хронічної ішемії, а також у хворих із високим ризиком розвитку ускладнень і атеросклеротичним ураженням артеріальної системи нижніх кінцівок, що не підлягають оперативному лікуванню.

Ліквідації ангіоспазму досягають застосуванням судинорозширювальних препаратів (пававерин, платифілін, галідор), гангліоблокувальних засобів (бензогексоній, пентамін, димеколін), спазмолітичних препаратів, що діють на холінергічні системи (мідокалм, андекалін, депоподутин, дипрофен).

Стимуляцію розвитку колатерального кровообігу здійснюють за допомогою спеціальних вправ, масажу або фізіотерапевтичних процедур.

Покращання мікроциркуляції забезпечується шляхом призначення препаратів, що розширюють судини і посилюють трофіку тканин (нікотинова кислота, ксантинол, тиклід, вазопростан, трентал, солкосерил, серміон, цинаризин). Крім того, доцільними можуть бути препарати, спрямовані на нормалізацію нейротрофічних і обмінних процесів (вітаміни груп B, C, E, тестостерон пропіонат, амбосекс).

Використовують також засоби, що впливають на атерогенез: препарати, що знижують всмоктування холестерину (холестерамін); що гальмують синтез холестерину-ліпідних комплексів (місклерон, клофібран); які прискорюють виведення ліпідів з організму (арохіден). Можливе застосування інструментальних методів зниження вмісту холестерину та ліпідів у плазмі крові (гемо-, лімфосорбція, плазмаферез).

Відповідно, позитивний вплив мають і препарати, що змінюють реологічні властивості крові: антиагреганти (курантил, аспірин, реополіглюкін); непрямі (фенілін, омефін, пелентан) та прямі антикоагулянти (гепарин).

Фізіотерапевтичне і санаторно-курортне лікування (баротерапія, гіпербарична оксигенація, лазеротерапія, магнітотерапія, струми Бернара, родонові ванни, дієтотерапія тощо) у цьому плані треба розглядати як активно діючі засоби.

Комплекс терапевтичних засобів дає можливість стримати прогресування атеросклеротичного процесу і, завдяки цьому, знизити інвалідизацію хворих. У разі безуспішності консервативної терапії або появи ускладнень застосовують хірургічне лікування.

*Хірургічне лікування.*

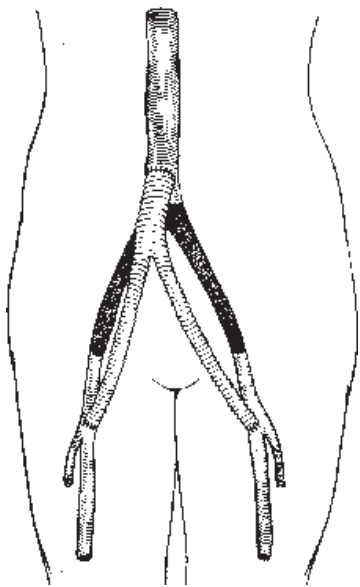
Показання до реконструктивних операцій визначають залежно від тяжкості ішемії тканин кінцівок, місцевих змін, ступеня ризику операції. Реконструкцію судин проводять, як правило, при II-III ступенях, інколи – IV ступені ішемії. Оцінку критеріїв оперативного лікування здійснюють на основі результатів аортоартеріографії, ультразвукового обстеження магістральних судин і трансопераційної ревізії судин. Оптимальною умовою для реконструкції аорто-стегнового сегмента є збереження прохідності однієї або обох стегнових артерій. При комбінації аорто-клубових (тип A<sub>1</sub>) і стегно-підколінно-гомілько-

вих (типи В і С) оклюзій реконструкцію аорто-стегнового сегмента проводять за умови прохідності однієї з двох стегнових артерій або ж доповнюють реконструкціями магістральних артерій стегна. До такого типу операцій відносять шунтування і протезування (рис. 12.5). При ізольованих, сегментарних, обмежених оклюзіях аорти і біфуркації загальних клубових та інших магістральних артерій виконують ендартеректомію. Ендартеректомію можна провести напіввідкритим, відкритим та еверсійним методами (рис. 12.6). Її також можна виконати за допомогою ультразвукової та лазерної техніки. Незалежно від методу проведення, ендартеректомію закінчують боковою пластикою артеріальної стінки за допомогою автовенозної латки.

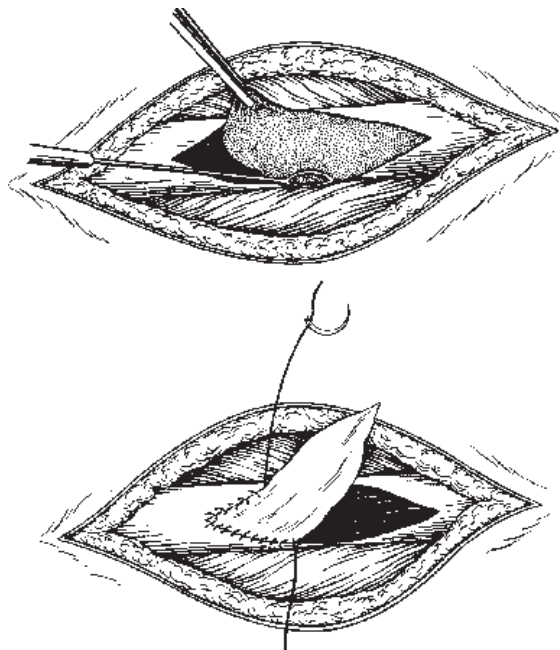
Для покращання кровопостачання ішемізованих тканин нижніх кінцівок велике значення має ендартеректомія глибокої артерії стегна з подальшою профундопластиком. Останню проводять з артеріотомії в місці відходження глибокої стегнової артерії і після усунення облітерації атеросклеротичними бляшками завершують автовенозною боковою пластикою.

У хворих із некротичними змінами кінцівок треба віддавати перевагу автопластичним методам реконструкції (ендартеректомія, автовенозне шунтування), уникаючи при цьому синтетичних судинних протезів, що завжди є небезпечними в плані інфікування.

У хворих похилого й старечого віку при наявності тяжких супровідних захворювань реконструкції аорто-стегнового сегмента пов'язані з високим ризиком розвитку ускладнень і летальності. Збереження кінцівки при загрозі



**Рис. 12.5.** Аортостегнове шунтування синтетичним протезом (схема).



**Рис. 12.6.** Відкрита ендартеректомія (схема).



ампутації у хворих із тяжкою ішемією (III, IV ступенів) можна досягнути шляхом застосування менш травматичних операцій. Серед них найчастіше використовують надлобкове артеріо-стегно-стегнове або артеріо-підпахво-стегнове шунтування. Реконструктивні операції на аорті та магістральних артеріях у 6,5-18,9 % хворих супроводжуються післяопераційними ускладненнями.

Серед них треба відзначити реоклюзії артерій, тромбоз вен і кровотечі, що вимагають негайного хірургічного втручання. Крім того, може виникати інфікування алопротеза (шунта), а це також диктує активну хірургічну тактику. При розвитку гангрені проводять ампутацію кінцівки. Питання про терміни проведення такої операції та її об'єм вирішують індивідуально.

### **Експертиза працездатності і реабілітація**

При I стадії ті, що працюють в сприятливих умовах, працездатні за своєю професією.

Інколи для профілактики загострення рішенням ЛКК поліклініки надаються обмеження у роботі, які не призводять до зниження кваліфікації.

Люди фізичної праці повинні бути переведені на легку роботу, а якщо це спричиняє зниження кваліфікації, надають III групу на період перепідготовки.

При II стадії працездатні лише люди розумової праці. Особам некваліфікованої фізичної праці призначають III групу інвалідності. II групу надають хворим з ампутацією (стегна, гомілки) одної і при ураженні у II стадії – іншої кінцівки.

При III стадії всі визнаються інвалідами III групи, при необхідності потребують зменшення об'єму виробничої діяльності. Часті загострення хвороби дають основу надати II групу інвалідності.

При IV стадії надають II групу, а при ураженні обох ніг – I групу інвалідності.

## **12.2. ОБЛІТЕРУЮЧИЙ ЕНДАРТЕРІЇТ**

**Облітеруючий ендартеріїт** – захворювання судин нейрогуморального генезу, що розпочинається з ураження периферичного русла, головним чином артерій, і призводить до облітерації їх просвіту.

Облітеруючий ендартеріїт займає друге місце серед захворювань периферичних артерій. Захворювання частіше спостерігають у чоловіків віком 20-30 років. Співвідношення чоловіків і жінок складає 99:1.

### *Етіологія і патогенез*

В етіопатогенезі облітеруючого ендартеріїту значну роль відіграє послідовний або ж одночасний вплив таких факторів, як низькі температури, нікотинні інтоксикації, механічні травми та ін. Зміни у стінках судин призводять до аутоімунних процесів, які значно посилюють проліферативні процеси інтими судин. Першими уражаються судини, які живлять артерії і спричиняють порушення інтракапілярного кровотоку з підвищеною проникністю стінок,

що викликає появу болю й реакцій симпатико-адреналової системи. Останнє спричиняє спазм регіонарних судин, сповільнення кровотоку, гіперкоагуляцію і в кінцевому результаті — некроз тканин.

### *К л а с и ф і к а ц і я*

У перебігу облітеруючого ендартеріїту виділяють стадії: 1— ішемічну; 2 — трофічних розладів; 3 — виразково-некротичну; 4 — гангренозну.

М.І. Кузін (1987) виділяє такі стадії облітеруючого ендартеріїту:

I стадія — функціональної компенсації.

Хворі відзначають мерзлякуватість, парестезії в пальцях ступень, підвищену втомлюваність, переміжну кульгавість при проходженні відстані понад 1000 м з швидкістю 4-5 км/год.

II стадія — субкомпенсації.

Характерна поява переміжної кульгавості після проходження 200 м (II А) або раніше (IIБ). Шкіра ступень і гомілок стає сухою, лущиться, з'являється гіперкератоз. Сповільнюється ріст волосся на кінцівках, починає розвиватися атрофія підшкірної клітковини і дрібних м'язів ступні.

III стадія — декомпенсації.

Характерна поява болю в кінцівках у спокої, неможливість пройти понад 25-50 м. Прогресує атрофія м'язів гомілки і ступень, хворі вимушені для зменшення болю в кінцівках опускати їх.

IV стадія — деструктивних змін.

Біль в ступні і пальцях стає нестерпним. Приєднується набряк ступень і гомілок, з'являються виразки, в подальшому — гангрена пальців і ступень, яка частіше перебігає за типом вологості.

### *К л і н і ч н а с и м п т о м а т и к а*

Симптом переміжної кульгавості є кардинальним у діагностиці облітеруючого ендартеріїту і облітеруючого атеросклерозу.

Поява цього симптому залежить від ішемії м'язів, потреба яких у кровопостачанні збільшується при ходьбі. Проте кровообіг у капілярах при цьому залишається на попередньому недостатньому рівні. Суттєва роль тут належить судинному спазму. Характер больових відчуттів при переміжній кульгавості залежить від локалізації ішемій. Так, біль на підошовній поверхні ступні та в пальцях буває пекучим. У ділянці гомілкових м'язів він часто судомний, спастичний або ниючий. Больові відчуття в м'язах стегна можна характеризувати як відчуття втоми або слабкості. Швидке наростання інтенсивності переміжної кульгавості є попередником ішемічного болю у спокої, виразок, гангренени.

Для облітеруючого ендартеріїту характерним є постійний ниючий біль на ранніх стадіях захворювання. Його появу пов'язують з подразненням остеорецепторів ішемізованих кісток ступні.

Мерзлякуватість можна вважати патологією при наявності асиметрії чутливості кінцівок до холоду і при появі цього симптому в теплу пору року

або в теплому приміщенні. Відчуття змерзання з'являється одночасно з об'єктивним охолодженням шкіри, розладами чутливості й болем.

Недостатність кровообігу впливає і на функції нервової системи. Прояви цього часто бувають у формі судом і парестезій нижніх кінцівок (оніміння, “повзання мурашок”, поколювання), які треба розцінювати як ішемізацію.

Утомлюваність виникає внаслідок генералізованого спазму колатеральних судин при ходьбі і фізичному навантаженні.

Залежно від розладів периферичного кровообігу, шкіра може бути блідою, синюшною, багрово-синюшною кольору. На пізніх стадіях, коли проявляються не тільки функціональні, але й органічні порушення прохідності основного артеріального стовбура, а колатеральний кровообіг ще не розвинений, блідість шкіри стає особливо різко вираженою і набуває стійкого характеру.

Місцева гіперемія шкіри з ціанозом виникає при некротичних змінах, що супроводжуються запальною реакцією. Це так звана “холодова гіперемія” тканин без підвищення температури, що виникає внаслідок порушення кровопостачання. Разом із тим, тромбоз вен, некроз і гангрена, головним чином, проявляються ціанозом і темно-бурим кольором шкіри.

У початкових періодах захворювання у таких хворих виникає виражена пітливість ніг, яка в наступних стадіях захворювання поступово зникає. Шкіра в них втрачає свою звичайну еластичність, стає сухою, складчастою, на ній з'являються тріщини й оmozоління. Нігті трофічно змінені – потемнілі, деформовані, зі сповільненим ростом. Ці ж зміни призводять до розвитку плоскої ступні, атрофії м'язів і проявів дифузного або плямистого остеопорозу ступневих і гомілкових кісток.

Набряк тканин є постійним супутником некрозу та гангрені. При цьому значну роль відіграють артеріовенозні та лімфовенозні анастомози. Швидко скидання артеріальної крові у венозне русло призводить до підвищення венозного тиску й посилення транссудації. Це підвищує гіпоксію тканин і сприяє нагромадженню недоокиснених продуктів.

Венозна система при облітеруючому ендартеріїті також має прояви наявної патології. Їх діагностують у вигляді тромбофлебиту. Патологічний процес у венах рефлекторно погіршує артеріальний кровообіг. Спазм артерій, що його супроводжує, викликає ціаноз. Це зумовило назву “синій тромбофлебіт”.

Виразки при облітеруючому ендартеріїті характерні на вигляд: вони круглі, їх краї і дно покриті блідо-сірими нашаруваннями без будь-яких ознак регенерації та епітелізації. Шкіра навколо стоншена, на зразок “пергаменту”, синюшна або багрово-синюшна з маловираженими проявами запалення. Виразки в таких хворих досить болючі, причому біль особливо турбує вночі. Прогресування некрозу призводить до розвитку гангрені, а поширенню останньої в проксимальному напрямку передують набряк тканин.

Перебіг захворювання та вираження симптомів залежать від стадії.

При ішемічній стадії спостерігають втомлюваність ніг під час ходьби, мерзлякуватість, парестезії й судом в м'язах. Об'єктивно відзначають зміну

кольору і температури шкіри ступень, лабільність судинних реакцій, збереження пульсації та блідість фону капіляроскопічної картини. Ангіограма без патологічних змін.

Стадії трофічних розладів притаманні різка втомлюваність і мерзлякуватість ніг, виражені парестезії та поява болю при ходьбі у вигляді “переміжної кульгавості”. При об’єктивному обстеженні спостерігають блідість або ціаноз шкіри ступень, порушення росту нігтів, їх деформацію, зміни шкіри на зразок “пергаменту”, випадання волосся, зниження температури шкіри та зменшення, аж до відсутності, пульсової хвилі на артеріях ступень. При капіляроскопії в таких хворих можна спостерігати зміну фону наявної патологічної картини: зменшення кількості капілярів і спазм артеріальної бранші капілярної петлі. На артеріограмі виявляють оклюзію артерій гомілки.

Для виразково-некротичної стадії характерними є постійний свердлючий біль у спокої, що посилюється при горизонтальному положенні. У ділянці пальців ступень або кистей виникають виразки. Ходіння різко утруднене, сон розладнений, апетит відсутній. Досить часто до виразкового процесу приєднуються також явища висхідного тромбофлебіту та лімфангіїту. Чітко виражена атрофія м’язів, блідість шкірних покривів (ціаноз у ділянці виразок), зниження температури шкіри й відсутність пульсу на артеріях ступень. Трофічні розлади мають місце не тільки на шкірі, але й у кістках (плямистий остеопороз). На артеріограмі можна побачити оклюзію двох або навіть трьох артерій гомілки. При капіляроскопії наявний блідий або ціанотичний фон, зменшення кількості капілярів і їх деформація.

Гангренозну стадію характеризують, насамперед, симптоми токсемії як результат її впливу на психіку, серцево-судинну систему, нирки і печінку. Хворі на цьому рівні патології не сплять ні вдень, ні вночі. Гангрена, що виникла, може перебігати як волога або суха. При цьому мають місце некроз м’яких тканин, а часто і кісток ступень, набряк гомілки, висхідний лімфангіїт, тромбофлебіт і паховий лімфаденіт. Температура шкірних покривів кінцівки при сухій гангрені звичайно знижена, при вологій – може бути нормальною. На ангіограмі – оклюзія артерій ступень, гомілки, а нерідко і стегнової артерії.

Серед ускладнень облітеруючого ендартеріїту найчастіше зустрічаються артеріальний тромбоз і гангрена кінцівок. Остання також може розвиватися у формі як сухої, так і вологої. Суха гангрена частіше виникає там, де мало або зовсім немає м’язів та слабо розвинена підшкірна жирова клітковина. Демаркаційна лінія в таких випадках чітка, вздовж її краю спостерігають незначно виражену зону запалення. Волога гангрена має місце, звичайно, в тих випадках, коли на фоні хронічної артеріальної недостатності виникає тромбоз судин. Останній може розвинути не тільки в артеріях ступні, але й в артеріях гомілки. Кінцівка в таких хворих має вигляд набряклої, шкіра на ній напружена, крізь її блідий фон просвічуються сині смуги вен.

Демаркаційна лінія в таких ситуаціях, як правило, виражена досить слабо. В умовах вологої гангрені на цьому фоні розвивається і набуває клінічного значення синдром загальної токсемії.

Крім вищевказаних, в попередньому поділі симптомів хронічної артеріальної недостатності існують ще такі симптоми.

Симптом плантарної ішемії Оппеля полягає в побілінні підшви ступні ураженої кінцівки, піднятої догори. Залежно від швидкості появи побіління можна судити про ступінь порушення кровообігу в кінцівці; при тяжкій ішемії воно настає протягом найближчих 4-6 с.

Проба Шамової. Хворому пропонують підняти догори на 2-3 хв випрямлену в колінному суглобі ногу і в середній третині стегна накладають манжетку від апарата Ріва-Рочі, в якій створюють тиск, що перевищує систолічний. Після цього ногу опускають в горизонтальне положення і через 4-5 хв манжетку знімають. У здорових людей в середньому через 30 с з'являється реактивна гіперемія тильної поверхні пальців. Якщо вона настає через 1-1,5 хв, то є порівняно невелика недостатність кровообігу кінцівки, при затримці її до 1,5-3 хв – більш значна і понад 3 хв – значна.

Колінний феномен Панченка. Хворий сидячи закидає хвору ногу на здорову і невдовзі починає відчувати біль в гомілкових м'язах з'являється відчуття оніміння в ступні, "повзання мурашок" в кінчиках пальців ураженої кінцівки.

#### *Лабораторні та інструментальні методи діагностики*

1. Загальний аналіз крові. 2. Загальний аналіз сечі. 3. Біохімічний аналіз крові з визначенням показників ліпідного обміну, загального холестерину, тригліцеридів. 4. Коагулограма. 5. Капіляроскопія. 6. Реовазографія. 7. Осцилографія. 8. Аортоартеріографія. 9. Допплерографія. 10. Термографія. 11. ЕКГ.

#### *Диференційний діагноз*

Диференційний діагноз облітеруючого ендартеріїту представлений в таблиці 12.1.

#### *Лікувальна тактика та вибір методу лікування*

Лікування облітеруючого ендартеріїту, залежно від стадії перебігу хвороби, може змінюватись, проте основним завжди повинно залишатись відновлення або покращання капілярного кровообігу.

Консервативне лікування.

Хворим вводять судинорозширювальні препарати міотропної дії. До них варто віднести папаверин, галідор, андекалін, вазодилан. Найбільшого поширення при аналогічній патології набув папаверин, механізм дії якого зводиться до його адсорбції на поверхні гладком'язових волокон і, внаслідок цього, зміни їх потенціалу та проникності. При цьому покращується обмін у м'язових структурах судинної стінки і розширюється їх просвіт.

Гангліоблокувальні засоби, до яких відносять бензогексоній, мідокалм, ганглерон, димеколін, пентамін, здійснюють тимчасову блокаду вегетативних вузлів, переривають еферентні судинозвужувальні імпульси та знижують тонус спазмованих судин.



Десенсибілізуювальні засоби (димедрол, піпольфен, діазолін, супрастин, та-вегіл) своєчасно блокують вплив гістаміну й призводять до судинорозширювального ефекту, зменшуючи при цьому проникність і ламкість судинної стінки.

До препаратів, що впливають на реологічні властивості крові, відносять декстриани (рефортан, стабізол). Вони знижують в'язкість крові, попереджують агрегацію формених елементів, зменшують загальний периферичний опір, підвищують фібринолітичну активність крові.

Реологічні властивості крові покращують також антикоагулянти (прямої та непрямой дії) та антиагреганти (аспірин).

Для відновлення кровообігу на рівні капілярів, артеріол, венул, ліквідації підвищеної їх проникності й інактивування гістаміну і серотоніну в тканинах застосовують трентал, пармідин, ніотинову кислоту, солкосерил, актовегін.

Застосування глюкокортикоїдів при облітеруючому ендартеріїті виправдане з точки зору їх десенсибілізуювальної і протизапальної дії. Проте при цьому треба застерегти, що тривале й безсистемне їх призначення може призвести до стійкого зниження секреції гормонів і гіпотрофії кортикального шару надниркових залоз. Оптимальним варіантом застосування гормональних препаратів у такому разі треба вважати призначення анаболічних гормонів (неробол, ретаболіл, метиландростендіол). Вони не мають специфічного гормонального "забарвлення" і здатні покращити білковий, жировий, водно-сольовий обмін і процеси регенерації при трофічних виразках.

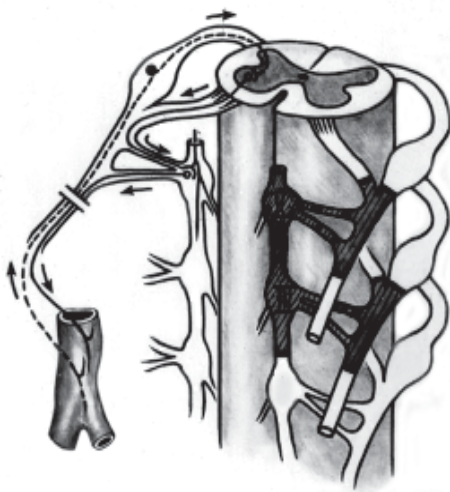
У процес лікування як комплекс включають також фізіотерапевтичні засоби й оксигенотерапію.

Особливу увагу треба при цьому приділяти блокаді гангліїв, нервових стовбурів і сплетень. Враховуючи ступеневу систему регуляції судинного тону-

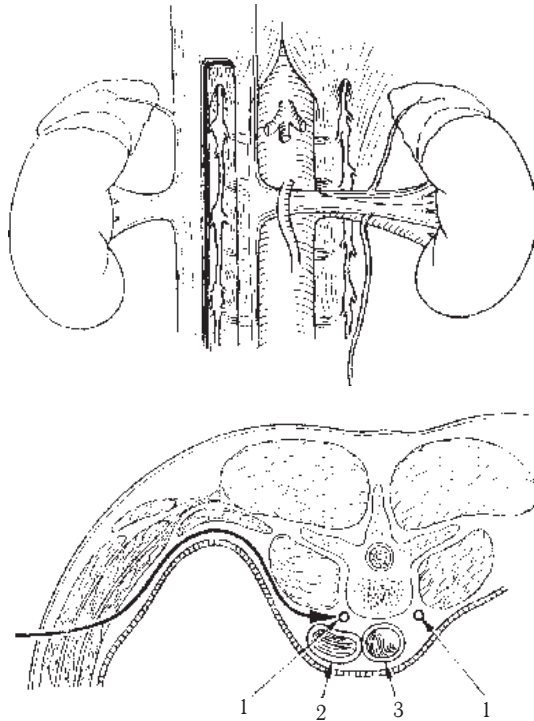
су, такі блокади можна здійснювати на різних рівнях вегетативної нервової системи: блокада зірчастого, верхньогруднинного симпатичних гангліїв і гангліїв поперекового відділу симпатичного стовбура. Певне застосування мають також паранефральні, епідуральні, параартеріальні та внутрішньо-артеріальні блокади. Причому новокаїнові блокади симпатичної нервової системи можна використовувати як із діагностичною, так і лікувальною метою.

Хірургічне лікування.

При неефективності консервативної терапії застосовують хірургічне лікування. Найпоширенішим оперативним втручанням у хворих на облітеруючий ендартеріїт треба вважати симпатектомію (рис. 12.7).



**Рис. 12.7.** Симпатична іннервація судин грудними гангліями (схема).



**Рис. 12.8. Правобічна люмбальна симпатектомія:** 1 – люмбальний симпатичний пограничний стовбур, 2 – v.cava inf., 3 – aorta

Гангліонарна симпатектомія вирішує такі завдання: найповніше і протягом тривалого часу знімає ангіоспазм, ліквідує або значно знижує інтенсивність болю. Операція ефективна особливо на початку захворювання. На наступних стадіях симпатектомія втрачає свою знеболювальну дію. Операцію виконують на фоні консервативного лікування, яке повинно бути продовженим і в післяопераційний період. При поперековій симпатектомії підлягають видаленню 1-3 симпатичні ганглії (рис. 12.8).

Протипоказаннями до проведення симпатектомії є:

1. Атонічні й спастично-атонічні стани капілярів.
2. Відсутність ефекту при блокуванні гангліїв.
3. Повна непрохідність підколінної артерії.
4. Показник реактивної гіперемії понад 3 хв.
5. Анатомічна й функціональна недостатність колатералей.

При прогресуванні захворювання, виникненні та розвитку гангрені проводять ампутацію або екзартикуляцію кінцівки.

Показаннями до неї треба вважати: прогресуючу вологу гангрену з тяжким синдромом токсемії, гангрену на фоні діабету, гангрену кінцівки при інтенсивно вираженій коронарній недостатності, некроз із порушеннями відтоку внаслідок тромбозу венозної системи кінцівки, наявність некрозу в ділянці п'ятки.

### Експертиза працездатності і реабілітація

I стадія – хворі працездатні, але не при низькій температурі, не у сирому приміщенні, воді, не при загальному охолодженні тіла, важкому фізичному навантаженні.

Хворих потрібно рішенням ЛКК працевлаштовувати на рівноцінну за кваліфікацією роботу в умовах, які перешкоджають негативним факторам середовища.

При II стадії забороняють важку працю, нервово-психічне навантаження, довготривале ходіння, працю у несприятливих умовах. Такі хворі потребують переведення на легку роботу, а якщо при цьому знижується кваліфікація, то надають III групу інвалідності. У передпенсійному віці – II групу інвалідності.

Люди розумової праці у ішемічній стадії працездатні. У стадії декомпенсації – признаються обмежено придатними до роботи при створенні спеціальних умов. При безуспішності лікування визнаються непрацездатними.

При III стадії – непрацездатні, потребують тривалого стаціонарного лікування. При загоєнні виразки, некретомії і ампутації зі зникненням болю їх визнають інвалідами III групи. Тих, які потребують догляду, ЛМСЕК визнає інвалідами I групи.

### 12.3. ГОСТРА АРТЕРІАЛЬНА НЕПРОХІДНІСТЬ

**Гострою артеріальною непрохідністю** вважають раптове припинення кровообігу в магістральній артерії внаслідок емболії або тромбозу судин на тлі інших захворювань.

У переважній більшості хворих дана патологія властива людям старшого віку, не залежить від статі, характеризується тяжким перебігом і високою летальністю.

#### *Етіологія і патогенез*

У 80-93 % випадків причиною артеріальних емболій є захворювання серця, зокрема атеросклеротичний кардіосклероз, гострий інфаркт міокарда, ревматичні мітральні вади серця.

При емболії артерій кінцівок за браком часу можливості розвитку колатерального кровообігу завжди обмежені.

При гострих тромбозах передумови збільшення колатерального кровообігу переважно формуються в процесі прогресування основного захворювання (облітеруючий атеросклероз, артеріїт тощо). Цьому також сприяє збільшення відтоку артеріальної крові проксимальніше від рівня оклюзії.

Причини внутрішньосудинного тромбоутворення встановлені Р. Вірховим (1856), який об'єднав їх у загальновідому тріаду: пошкодження судинної стінки, зміна складу крові та порушення кровообігу. В 90 % випадків причиною артеріальних тромбозів є атеросклероз. В.С. Савельєв (1987) систематизував причини гострих артеріальних тромбозів за такими факторами.

Пошкодження судинної стінки:

I. Облітеруючий атеросклероз.

II. Артеріїти.

1. Системні алергічні васкуліти:

а) облітеруючий тромбангіт;

б) неспецифічний аортоартеріїт;

в) вузликосий періартеріїт.

2. Інфекційні артеріїти.

III. Травма.

IV. Ятрогенні пошкодження судин.

V. Інші (при відмороженні, дії електричного струму тощо).

Зміни складу крові:

1. Захворювання крові:
  - а) істинна поліцитемія (хвороба Вакеза);
  - б) лейкози.
2. Захворювання внутрішніх органів (атеросклероз, гіпертонічна хвороба, злоякісні пухлини та ін.).
3. Лікарські препарати.
 

Порушення кровотоку:

  1. Екстравазальна компресія.
  2. Аневризма.
  3. Спазм.
  4. Гостра недостатність кровообігу, колапс.
  5. Попередня операція на артерії.

#### К л а с и ф і к а ц і я

В основу класифікації за В.С. Савельєвим і співавт. (1987) покладено клінічний перебіг захворювання (табл. 12.2, рис. 12.9).

Таблиця 12.2

#### Класифікація гострої ішемії кінцівки

Ступінь ішемії кінцівки	Основні ознаки
ІН (ішемія напруги)	Відсутність ознак ішемії в спокої, поява їх тільки при навантаженні
ІА	Відчуття оніміння, холоду, парестезії
ІБ	Біль
ІА	Парез
ІБ	Плегія
ІІА	Субфасціальний набряк м'язів
ІІБ	Парціальна контрактура
ІІВ	Тотальна контрактура

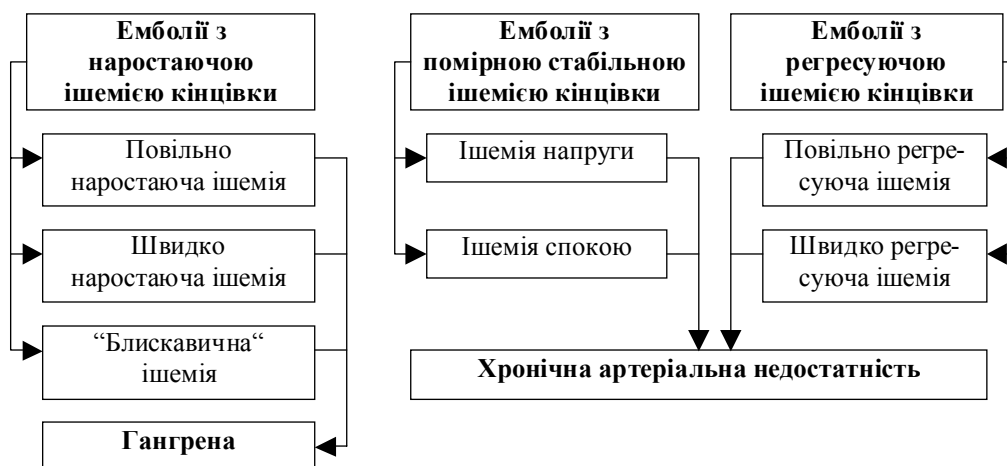


Рис. 12.9. Клінічна класифікація перебігу гострої ішемії кінцівки (схема).

*Клінічна симптоматика*

Біль в ураженій кінцівці в більшості випадків є чи не першою ознакою гострої артеріальної непрохідності. Особливо вираженим він буває при емболіях. Початок захворювання в таких випадках завжди раптовий, хоча ступінь прояву болю може бути різним. Разом із тим, при гострих тромбозах магістральних артерій больовий синдром у переважній більшості випадків розвивається поступово. На початкових стадіях його інтенсивність виражена незначно, потім вона наростає, і в подальшому він може нічим не відрізнятися від подібного при емболії. Характер такого синдрому насамперед зумовлений незначним артеріальним спазмом і прямо залежить від ступеня розвитку ішемії тканин.

Відчуття оніміння, похолодання, парестезії з'являються у хворих як при емболії, так і при гострому тромбозі. Такі хворі звичайно скаржаться на відчуття “повзання мурашок”, “проходження електричного струму” в кінцівці, “поколювання голками”. Ступінь вираження вказаних скарг часто залежить від його психологічної рівноваги.

Об'єктивні ознаки гострої ішемії кінцівки. Зміна кольору шкірних покривів. На початку захворювання спостерігають помірну блідість шкіри. Потім до неї приєднується синюшність, яка при значно вираженій ішемії надає шкірі характеру “мармурового” малюнка.

Зниження шкірної температури буває відзначеним майже в 100 % випадків. Її коливання набувають широкого діапазону. Тому вимірювати температуру завжди треба в симетричних ділянках хворої і здорової кінцівок.

Розлади чутливості також постійно супроводжують гостру ішемію кінцівки. На початкових стадіях артеріальної оклюзії знижується поверхнева, а згодом, при наростанні ішемії, і глибока чутливість. При тривалій і значній ішемії настає повна анестезія.

Порушення активних рухів у суглобах кінцівки є характерними для ішемії. Вони можуть проявлятися або у формі обмеження (парез), або як відсутність (плегія) активних рухів, причому спочатку в дистальних, а згодом і в проксимальних суглобах.

Болючість при пальпації ішемізованих м'язів вказує на несприятливий перебіг гострої ішемії кінцівки і звичайно виникає при тяжкій ішемії.

Субфасціальний набряк м'язів зустрічається при давній, тривалій, дуже вираженій ішемії. Він переважно “щільний” і не поширюється вище колінного суглоба на ногах і вище ліктьового на руках.

Ішемічна м'язова контрактура з певною вірогідністю вказує на початок некробіотичних явищ у кінцівці. Розрізняють парціальну (часткову) контрактуру в окремих суглобах, при якій пасивні рухи неможливі, а проба активних рухів болюча, і тотальну (повну) контрактуру, при якій рухи неможливі у всіх суглобах.

Клінічні прояви ішемії бувають найбільш виражені в дистальних відділах кінцівки. Їх проксимальна межа завжди перебуває нижче рівня оклюзії, проте чітко визначити її в багатьох випадках майже неможливо (табл.12.3).



Таблиця 12.3

## Симптоми гострої артеріальної непрохідності (за Г.Л. Рагнером)

Симптом	Спазм	Тромбоз	Емболія	Симптом	Біфуркація аорти	Біфуркація клубової артерії	Біфуркація загальної стегнової артерії	Біфуркація підколінної артерії
<b>Анамнез (супроводіття захворювання)</b>	Тупа травма симпатикотомія, попередні спазми мозкових та інших судин	Облітеруючі захворювання судин, тупа травма, гостре запалення	Захворювання серця з порушенням ритму, мітральний порок серця, попередні операції, наявність аневризми	<b>Біль</b>	В обох нижніх кінцівках	По всій нижній кінцівці	В ступні і в суглобі коліна	В ступні, в суглобі, в литці
<b>Початок</b>	Раптовий	Раптовий	Раптовий	<b>Заціпеніння</b>	Гомілки, стегна	Гомілки, стегна	Гомілки, стегна	Гомілки, стегна, стопного суглоба і нижньої трети гомілки
<b>Біль</b>	Значний	Сильний	Різкий	<b>Похолодання</b>	Обох ніг	Всієї ноги на стороні ураження	Гомілки і нижньої трети стегна	Гомілки
<b>Кількість уражень</b>	Одна судина	Одна судина	Нерідко численні ураження	<b>Парестезія</b>	Гомілки	Гомілки	Гомілки і стопного суглоба	Відсутня

Продовження таблиці 12.3

<b>Тривалість загострень</b>	Швидко ліквідовуються	Тривалі	Тривалі	Пульсація артерій	Відсутня нижче аорти	Відсутня нижче біфуркації аорти на стороні ураження	Відсутня нижче загальної стегнової артерії	Відсутня нижче стегнової артерії
<b>Ішемія</b>	Швидко минає, часто з розвитком постішемичної гіперемії	Тривало тримається, але виражена нерізко, переважно відразу не призводить до гангрені	Тривало тримається, виражена різко, гангрена розвивається через кілька годин	<b>Блідість шкіри</b>	Обох ніг, нижньої половини живота і тулуба	Всієї кінцівки	Нижче середньої третини стегна	Нижче коліна
<b>Застосування тепла</b>	Сприяє усуненню	Мало допомагає	Мало допомагає	<b>Холодна кінцівка</b>	До паху	До паху	До нижньої третини стегна	До коліна
<b>Застосування спазмолітиків</b>	Сприяє усуненню	Мало допомагає	Мало допомагає	<b>Гіперестезія</b>	Обох гомілок	Гомілки	Ступні, нижньої третини гомілки	Ступні, нижньої третини гомілки
<b>Застосування антикоагулянтів або фібринолітичних засобів</b>	Мало допомагає	Дуже ефективне	Помірний ефект	<b>Слабкість</b>	Всієї кінцівки	Всієї кінцівки	Ступні і гомілки	Ступні і гомілки

Продовження таблиці 12.3

Наслідок	Сприятливий	Хронічна ішемія кінцівки, рідко ампутація	Ампутація кінцівки, рідше хронічна ішемія	Параліч	Обох ніг	Гомілки і ступні	Великого пальця, деколи ступні і гомілки	Великого пальця і ступні
<b>Артеріограма</b>	Прохідність судини збережена, або порушена але без чіткої межі місця непрохідності	Різкий обрив судини на місці тромба. Нерідко змінені привідні судини.	Різкий обрив на місці ембола					
<b>Симптом посиленої пульсації вище місця непрохідності</b>	Негативний	Слабовиражений, або відсутній	Позитивний					

Гостра оклюзія біфуркації аорти клінічно проявляється ішемією обох кінцівок, передньої черевної стінки, органів малого таза та дистальної частини спинного мозку.

Гостра оклюзія стегнової артерії, як правило, починає свій розвиток із місця відходження глибокої артерії стегна. Верхня межа розладу кровообігу розміщена між верхньою і середньою третинами стегна. У всіх випадках вчасно нелікованої хвороби рухи в гомілковостопних суглобах і пальцях ступні бувають відсутні, і лише у 28-30 % хворих цей симптом можна спостерігати і в колінному суглобі.

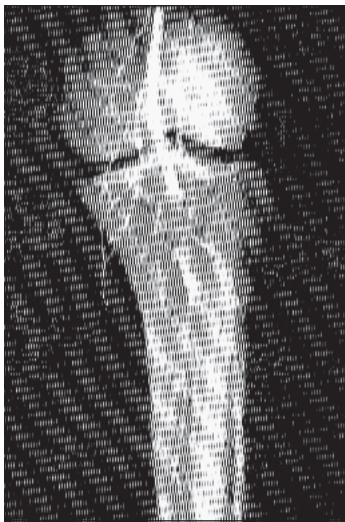Гостра оклюзія підколінної артерії здебільшого виникає на рівні трифуркації, що розміщена на 6-7 см нижче підколінної ямки. Верхня межа порушення чутливості локалізована між верхньою і нижньою третинами гомілки. Зміни моторних функцій, як правило, не виходять за ділянку гомілковостопного суглоба.

Для оклюзії артерій верхніх кінцівок характерним є те, що гостра ішемія виникає в молодому віці (до 35-40 років) і при відсутності будь-яких захворювань зі сторони серця. В анамнезі в деяких випадках можна встановити явища плекситу або шийно-грудного радикуліту, нерідко при обстеженні надключичної ділянки виявляють згладженість або ж випинання надключичної ямки, при пальпації якої визначають щільний утвір з пульсацією.

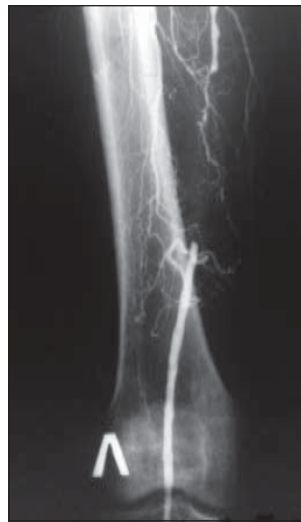Діагностика гострої артеріальної непрохідності проводиться з дотриманням певної послідовності (табл.12.4).

*Лабораторні та інструментальні методи діагностики*

1. Загальний аналіз крові.
2. Загальний аналіз сечі.



**Рис. 12.10.** Ангіограма. Емболія підколінної артерії.



**Рис. 12.11.** Артеріограма. Тромбоз лівої стегнової артерії.

3. Біохімічний аналіз крові.
4. Коагулограма.
5. Група крові і Rh-фактор.
6. ЕКГ.
7. Аортоартеріографія.
8. Допплерографія.

Ангіографічна семіотика емболії: обрив контрасту в зоні біфуркації артерій, "бідна" їх колатеральна сітка (рис. 12.10).

У випадках гострих тромбозів лінія обриву контрасту розміщена криво, нерівна, зазубрені контури артерій на фоні атеросклеротичного ураження судин і добре розвинута їх колатеральна сітка (рис. 12.11).

Таблиця 12.4

## Послідовність етапів діагностики гострої артеріальної непрохідності

Виявлення гострої ішемії кінцівки	Встановлення ступенів ішемії кінцівки	Визначення характеру перебігу гострої ішемії	Визначення рівня оклюзії	Встановлення характеру гострої оклюзії	Диференція на діагностику	Формування діагнозу	Вибір необхідних додаткових методів дослідження
Орієнтування на симптоми гострої ішемії: біль, оніміння, охолодження, парестезії, зміна забарвлення шкіри, зниження температури шкіри, розлади чутливості, порушення активних рухів, субфасціальний набряк м'язів, контрактури	Згідно з класифікацією гострої ішемії кінцівки	Згідно з класифікацією клінічного перебігу гострої ішемії кінцівки	За даними пальпаторного визначення пульсації артерії кінцівок	Емболія, гострий тромбоз, спазм	Хронічні облітеруючі захворювання артерій, гострі венозні тромбози, гостре розшарування аневризми аорти, поперечний мієліт, радікуло-неврит	Захворювання (фактор, який став причиною гострої артеріальної непрохідності) із вказанням ступеня недостатності кровообігу. Вид гострої артеріальної непрохідності з вказанням локалізації оклюзії, ступеня ішемії кінцівки, характеру перебігу ішемії	Згідно із схемою інструментального обстеження



*Диференційний діагноз*

Диференційна діагностика гострої артеріальної непрохідності проводиться з хронічними облітеруючими захворюваннями артерій, гострими венозними тромбозами, ішіорадикулітом. Диференційний діагноз різних видів гострої артеріальної непрохідності представлений в таблиці 12.5.

Таблиця 12.5

**Диференційний діагноз різних видів гострої артеріальної непрохідності**

<b>Диференційно-діагностична ознака</b>	<b>Емболія</b>	<b>Гострий тромбоз</b>	<b>Спазм</b>
Основне захворювання	Ревматичні і склеротичні ураження серця. Миготлива аритмія	Атеросклероз, травма, злоякісні новоутворення, хронічні тромбооблітеруючі захворювання	Захворювання серця, травма, гострий тромбофлебіт
Початок	Гострий	Підгострий	Гострий
Біль	Дуже інтенсивний	Помірний	Інтенсивний
Ішемія	Різко виражена	Помірно виражена	Помірно виражена
Шкірна чутливість	Анестезія	Знижена, але збережена	Знижена, але збережена
Моторні функції	Ішемічний параліч	Зниження м'язової сили	Зниження м'язової сили
Шкірна температура	Знижена значно	Знижена помірно	Знижена помірно
Забарвлення шкіри	Бліда, майже біла або мармурова	Бліда	Бліда, але при голубій флегмазії – фіолетова або голуба
Набряк кінцівки	Рідко, після першої доби при розвитку некробіозу і тільки на гомілці	Немає	Виникає рано при гострому тромбозі клубових, стегнових вен і захоплює стегно, при інших формах відсутній
Сфігмографія	Наявність двох зон: зони нормальних коливань, “німої зони”	Наявність трьох зон: зони нормальних коливань, зони колатерального пульсу, “німої зони”	Наявність двох зон: зони нормальних коливань, “німої зони”

Продовження таблиці 12.5

Ангіографія	Контрастована магістральна судина з чітким рівнем обриву у вигляді перевернутої чашечки  Колатералі відсутні	Магістральна судина з нерівними “виїденими” контурами. Лінія обриву неправильної форми. Велика кількість звивистих колатералей	Контрастована магістральна судина з плавним зникненням контрасту. Колатералі відсутні або контрастовані протягом всієї магістральної судини без розриву контрасту, але з різко звуженим діаметром
-------------	--	--	---

*Лікувальна тактика та вибір методу лікування*

При гострій артеріальній непрохідності показань до консервативного лікування немає, можуть бути лише протипоказання до хірургічного втручання.

Абсолютними протипоказаннями є: агональний стан хворого, тотальна ішемічна контрактура кінцівки (гостра ішемія III B ступеня), вкрай тяжкий стан хворого при легких ступенях ішемії (гостра ішемія IA-IB ступенів).

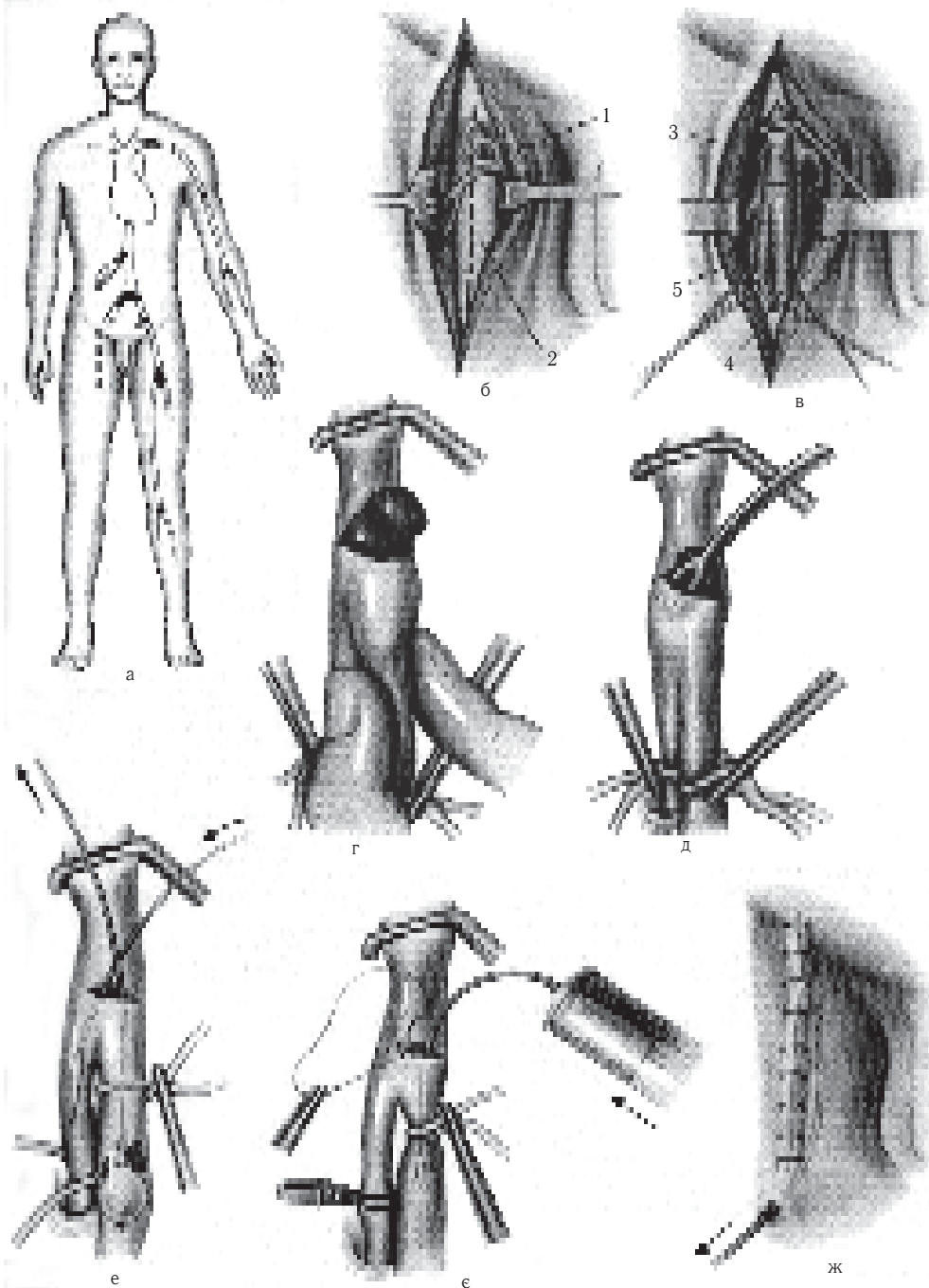
До відносних протипоказань треба зарахувати стан хворих із гострим інфарктом міокарда чи інсультом, пухлинами, що не підлягають операції, та з легкою ішемією без ознак прогресування.

У всіх інших випадках гострої артеріальної непрохідності доцільне екстрене оперативне втручання. Оптимальний термін для операції зі сприятливим прогнозом при емболіях – до 6 год від початку захворювання, а при гострих тромбозах – до 12-24 год.

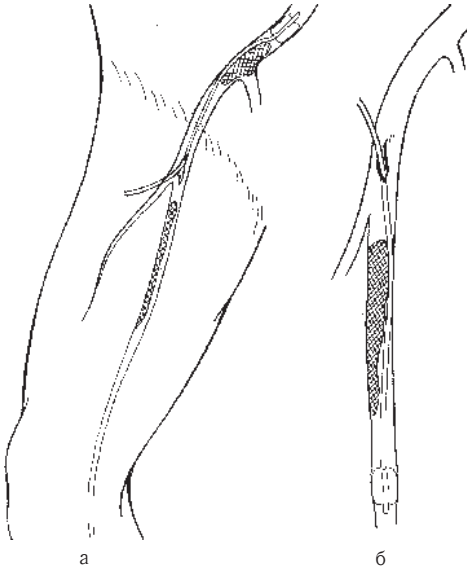
Суть таких оперативних втручань при емболіях полягає загалом у видаленні ембола катетером, судинними кільцями, вакуум-відсмоктувачем, шпороподібним чи балонним зондом за допомогою ретроградного промивання артерій (рис. 12.12). Найбільшу популярність серед них останнім часом здобув метод емболектомії спеціальним балонним катетером Фогарті. Його застосування зробило операцію малотравматичною, простою і значно підвищило її ефективність (рис. 12.13).

Оперативні втручання при гострих тромбозах принципово відрізняються від операцій при емболіях. Особливість оперативного втручання у хворих із гострим тромбозом полягає в тому, що одночасно з тромбектомією необхідно ліквідувати також і причину захворювання, тобто виконати ту чи іншу реконструкцію артерій.

Післяопераційні ускладнення розвиваються у 8-22 % випадків. Найбільш небезпечними серед них є реоклюзія артерій, субфасціальний післяішемічний набряк та кровотеча з оперованих судин.



**Рис. 12.12** Методи оперативних втручань при емболіях магістральних артерій: а – найчастіша локалізація артеріальних емболів; б-в – пряма емболектомія: 1 – v. saphena magna, 2 – a. femoralis, 3 – a. femoralis communis, 4 – a. superficialis, 5 – a. profunda; г – виведення ембола; д – видалення ембола затискачем Пеана; е – контрольна перевірка повноти прямої емболектомії катетером Фогарті; є – промивання місця емболектомії розчином гепарину; ж – ушивання рани, дренаж за Редоном.



**Рис. 12.13.** Емболектомія катетером Фогарті: а) видалення ембола; б) видалення дистального тромбу.

### Експертиза працездатності і реабілітація

Тривалість стаціонарного лікування після операції залежить від об'єму операції, стану післяопераційної рани і становить 9-12 днів. Амбулаторне лікування проводиться під наглядом хірурга. Важливе місце у відновленні працездатності хворих із I та II стадіями ішемії займає фізіотерапевтичне лікування: місцева баротерапія, оксигенотерапія, струми Бернара, бальнеотерапія з використанням радонових, сірководневих, вуглекисло-сірководневих ванн, грязелікування на курортах Хмільник, Саки, Одеса.

Пацієнти з I та II стадіями ішемії обмежено працездатні або ж визнаються інвалідами III чи II групи. Якщо хворий потребує в зв'язку з хворобою стороннього догляду, йому встановлюється I група інвалідності.

Клінічний і трудовий прогноз хворих на облітеруючі захворювання нижніх кінцівок залежить від стадії, особливості перебігу хвороби, частоти і тривалості загострень, адекватності відновлення кровопостачання після операції, ефективності консервативного лікування, умов праці, характеру трудової діяльності. Протипоказані роботи, які виконуються при низькій температурі, у вологому приміщенні, зі значним фізичним навантаженням, вимушеним положенням тіла.

### Контрольні питання

1. Хірургічна анатомія черевного відділу аорти та її гілок.
2. Етіологія і патогенез облітеруючого ендартеріїту та облітеруючого атеросклерозу.
3. Класифікація, клініка облітеруючого ендартеріїту.
4. Принципи лікування облітеруючого ендартеріїту.
5. Класифікація облітеруючого атеросклерозу, варіанти клінічного перебігу та ускладнення.
6. Діагностика облітеруючих захворювань артерій нижніх кінцівок.
7. Принципи консервативного та хірургічного лікування облітеруючого атеросклерозу артерій нижніх кінцівок.
8. Синдром Леріша, особливості клінічного перебігу, діагностика, принципи хірургічного лікування.
9. Гостра емболія артерій великого кола кровообігу, клініка, діагностика, принципи лікування.

10. Основні ембологенні захворювання: кардіальні та екстракардіальні.
11. Класифікація гострої ішемії кінцівок.
12. Принципи хірургічного лікування гострої артеріальної ішемії кінцівок.
13. Реабілітація в післяопераційний період.

### Література

1. Алексеев П.П. Методы диагностики заболеваний сосудов конечностей. – Л.: Медицина, 1971. – 189 с.
2. Вишневский А.А., Краковский Н.И., Золотаревский В.Я. Облитерирующие заболевания артерий конечностей. – М.: Медицина, 1972. – 246 с.
3. Скрипниченко Д.Ф., Мазурик М.Ф. Облитерирующий артериоз. – К.: Здоров'я, 1972. – 195 с.
4. Сердечно-сосудистая хирургия // Под ред. В.И. Бураковского и Л.А. Бокерия. – М.: Медицина, 1989. – 749 с.
5. Шалимов А.А., Дрюк Н.Ф. Хирургия аорты и магистральных артерий. – К.: Здоров'я, 1979. – 382 с.



## **Розділ. 13. ЗАХВОРЮВАННЯ ВЕН НИЖНІХ КІНЦІВОК**

### *Анатомо-фізіологічні дані*

Венозна система людини представлена на вкладці рис. 3,4.

*Вени гомілки.*

Венозна система гомілки складається з трьох пар глибоких вен (передньої великогомілкової, задньої великогомілкової, малогомілкової) і двох поверхневих (великої підшкірної вени, малої підшкірної вени).

Роль поверхневих вен у здійсненні відтоку крові не велика. Непрохідність однієї або навіть двох поверхневих вен, як правило, не проявляється порушеннями гемодинаміки.

Основне навантаження в здійсненні відтоку крові з периферії несуть задні великогомілкові вени, в які дренуються малогомілкові.

Тромбоз глибокої венозної системи гомілки клінічно проявляється набряком ступні й дистальних відділів гомілки.

Мала підшкірна вена (*v. saphena parva*) є продовженням зовнішньої крайової вени ступні (*v. marginalis lateralis*). Проходячи позаду зовнішньої кісточки і направляючись доверху, мала підшкірна вена спочатку розташовується по зовнішньому краю ахіллового сухожилка, а потім лягає на його задню поверхню, наближаючись до середньої лінії задньої поверхні гомілки. Найчастіше вона представлена одним стовбуром, рідко двома.

На межі між середньою і верхньою третинами гомілки мала підшкірна вена проникає в товщу глибокої фасції і розташовується між її листками. На рівні підколінної ямки вона прориває глибокий листок фасції і впадає в підколінну вену. Це класичний варіант.

Інші варіанти:

1. Мала підшкірна вена проходить вище підколінної ямки і впадає в стегнову вену.
2. Впадає в притоки глибокої вени стегна.
3. Закінчується в якій-небудь притоці великої підшкірної вени.

Поверхневі вени з'єднуються з глибокими через перфорантні вени (*v.v.perforantes*).

Перфорантні вени – тонкостінні венозні судини різного діаметра. Більшість із них має від 2 до 5 клапанів. Останні орієнтовані таким чином, що скеровують рух крові з поверхневих вен у глибокі.

Перфорантні вени бувають прямими і непрямыми.

Прямі безпосередньо з'єднують глибоку і поверхневу вени. Їх небагато, вони великі й розміщені в основному в дистальних відділах кінцівки.

Непрямі з'єднують підшкірну вену з м'язовими венами. Їх багато, вони дуже дрібні й розташовані в основному в ділянці м'язових масивів.

Підколінна вена – короткий стовбур, утворений шляхом злиття глибоких вен гомілки. Окрім малої підшкірної вени, вона приймає парні вени колінного суглоба. Підколінну вену, яка проникає в стегново-підколінний канал через його нижній отвір, називають стегною.

Роль підколінної вени у відтоці крові з периферії, порівняно з будь-якою іншою венозною магістраллю кінцівки, значна, оскільки вона є єдиною великою судиною на даній ділянці.

Окклюзія підколінної вени завжди супроводжується порушенням відтоку крові з розвитком набряку гомілки і ступні.

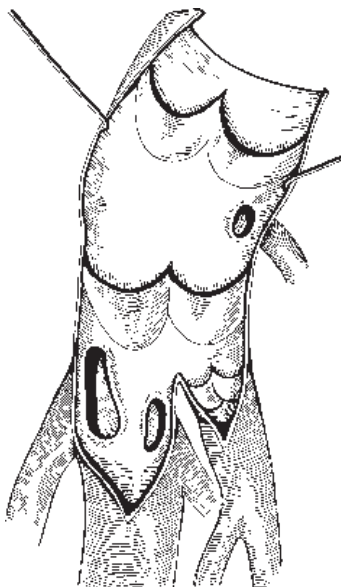
#### *Вени стегна.*

Стегнова вена. Розрізняють поверхневу стегнову вену (*v.femoralis superficialis*), розміщену дистальніше, і загальну (*v.femoralis communis*), розташовану проксимальніше впадання глибокої вени.

Глибока вена стегна (*v.profundus femoris*) – найбільша притока стегнової вени. Впадає в стегнову вену в середньому на 6-8 см нижче пахової зв'язки.

Велика підшкірна вена може бути представлена 1-3 стовбурами. Її устя (сафено-феморальний анастомоз) міститься в ділянці овальної ямки, де її термінальний відділ перегинається через край серпоподібного відростка широкої фасції стегна, перфорує *lamina cribrosa* і впадає в стегнову вену.

У термінальний відділ великої підшкірної вени впадають 5 доволі постійних венозних стовбурів:



**Рис. 13.1.** Клапани вен.

1. Зовнішня статева вена (*v.pudenda externa*).
2. Поверхнева надчеревна вена (*v.epigastrica superficialis*).
3. Поверхнева вена, яка оточує клубову кістку (*v.circuniflexa ilei superficialis*).
4. Задня медіальна вена, або додаткова медіальна підшкірна вена (*v.saphena accesoria medialis*).
5. Передня латеральна вена, або додаткова латеральна підшкірна вена (*v.saphena accesoria lateralis*).

Велика підшкірна вена починається з крайової маргінальної вени ступні (*v.marginalis medialis*). Піднімаючись доверху, вона проходить по передньому краю внутрішньої кісточки на гомілку, іде в підшкірній клітковині по медіальному краю великогомілкової кістки, на рівні колінного суглоба огинає медіальний надвиросток ззаду і переходить на передню медіальну поверхню стегна. Велика підшкірна вена має декілька клапанів (рис. 13.1).

*Вени таза.*

Безпосереднім продовженням стегнової вени вище пупартової зв'язки є зовнішня клубова вена, в якій є клапан, розміщений нижче впадання внутрішньої клубової вени.

Притоки:

1. Нижня надчеревна вена.
2. Глибока вена, яка оточує клубову кістку.

Зовнішня клубова вена – основна магістраль, що забезпечує венозний відтік із нижньої кінцівки.

Внутрішня клубова вена – основний колектор, що збирає кров із стінок таза і тазових органів.

Її притоки поділяють на:

1. Пристінкові:
  - а) клубово-поперекова (v.ileolumbais);
  - б) верхні сідничні (v.v.glutae superior);
  - в) нижні сідничні (v.v.glutae inferior);
  - г) затульна вена (v.obturatoria);
  - д) латеральні крижові вени (v.v.sacralis lateralis).
2. Вісцеральні:
  - а) глибока соромітна вена;
  - б) міхурові вени;
  - в) маткові вени;
  - г) середні гемороїдальні вени.

Порушення прохідності зовнішньої клубової вени призводить до виражених порушень гемодинаміки. Тромбоз внутрішньої клубової вени може не спричиняти ознак венозного застою.

Загальна клубова вена – парна судина, утворена на рівні крижово-клубового зчленування відповідної сторони в результаті злиття внутрішньої і зовнішньої клубових вен. Правіше від середньої лінії на рівні міжхребцевого хряща IV і V поперекових хребців права й ліва загальні клубові вени утворюють нижню порожнисту вену.

Нижня порожниста вена збирає кров з піддіафрагмальної частини тіла. Система нижньої порожнистої вени – найбільш потужна венозна система людини, питома вага її становить 68 % від загального венозного кровообігу.

Нижня порожниста вена починається від місця злиття загальних клубових вен на рівні лінії хребцевого хряща IV-V поперекових хребців справа від середньої лінії і закінчується в правому передсерді.

Нижня порожниста вена має пристінкові й вісцеральні притоки.

Пристінкові:

1. Поперекові вени (v.v.lumbalis) – по чотири з кожного боку. Вони мають горизонтальне розташування і по боках від хребта з'єднуються вертикальними анастомозами, що утворюють праву і ліву висхідні поперекові вени:

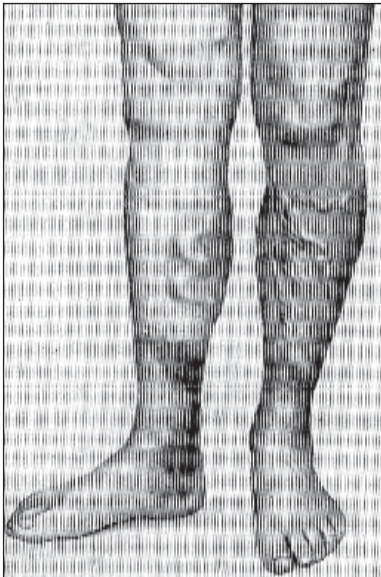- v.lumbalis ascendens dextra – продовжується в непарну вену, v.lumbalis ascendens sinistra – продовжується в напівнепарну вену.
2. Діафрагмальні парні вени (v.v.diaphragmaticae) – впадають у нижню порожнисту вену безпосередньо перед отвором порожнистої вени в діафрагмі.

Вісцеральні:

1. V.spermatika interna – справа впадає в нижню порожнисту, зліва в ліву ниркову.
2. Ниркові вени (v.v.renalis) – впадають у нижню порожнисту вену на рівні хряща між I і II поперековими хребцями. Ліва ниркова вена перехрещує спереду аорту.
3. Вени надниркових залоз (v.v. suprarenalis) – ліва впадає в ниркову, права в нижню порожнисту вену.
4. Печінкові вени (v.v.hepaticae) – здебільшого з вени вливаються в нижню порожнисту вену в ділянці sulcus venae cavae inferior на печінці (див. кольорову вкладку).

### 13.1. ВАРИКОЗНА ХВОРОБА

**Варикозна хвороба** – симптомокомплекс, при якому розвивається варикозне розширення поверхневих вен внаслідок клапанної недостатності поверхневих або комунікантних вен (рис. 13.2).



**Рис. 13.2. Варикозне розширення вен нижніх кінцівок:** справа – магістральний тип, зліва – розсипний тип.

За даними вітчизняних авторів, розповсюдженість варикозної хвороби серед населення становить від 9,3 до 20,0 %. Хворі на варикозну хворобу складають 2-5 % серед хворих загальнохірургічного профілю і 10-15 % серед хворих із захворюваннями периферійних судин. Найчастіше варикозна хвороба з'являється у віці 20-50 років. Серед обстежених хворих на варикозну хворобу 38 % інвалідів III групи, 10 % інвалідів II групи. Жінки становлять 58 %, чоловіки – 42 %. Однаково часто можна спостерігати ураження як правої, так і лівої кінцівок, проте здебільшого захворювання буває двобічним. Велика підшкірна вена уражається в 10 разів частіше, ніж мала.

#### *Етіологія і патогенез*

Варикозна хвороба поверхневих вен нижніх кінцівок є поліетіологічним захворюванням. Виділяють сприяючі й призвідні фактори.

Сприяючими є ті фактори, які викликають морфологічні й функціональні зміни в стінках поверхневих вен і їх клапанах, що, у свою чергу, призводить до подальшого виникнення ектазії вен.

Призвідними є фактори, внаслідок яких підвищується тиск у поверхневій веноній системі або в якому-небудь її відділі, таким чином вони сприяють розширенню просвіту вен і утворенню вузлів.

Сприяючі: слабкість м'язово-еластичних волокон стінок поверхневих вен і неповноцінність їх клапанного апарату можуть бути вродженими (конституційно-спадковими) і набутими.

1. Варикозна хвороба як конституційне захворювання, що передається спадково.

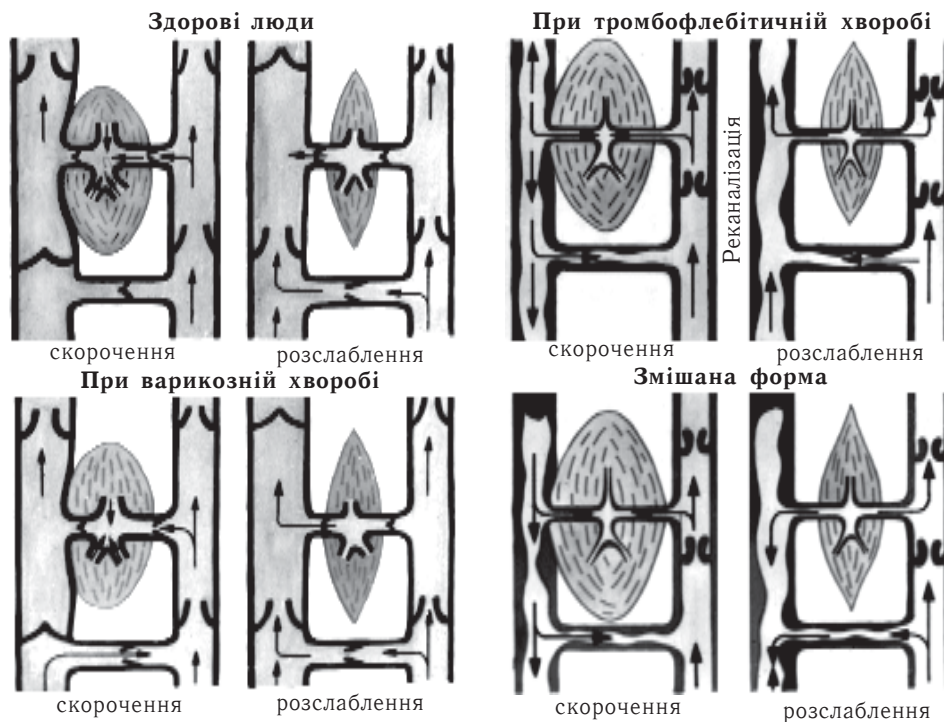
Причини успадкування варикозного розширення вен:

- а) вроджений дефект середньої оболонки вени, який зумовлений відносним зменшенням колагенової субстанції;
  - б) недорозвиток і аплазія клапана великої підшкірної вени в ділянці її устя.
2. Нейротрофічна теорія виникнення варикозної хвороби.

Порушення іннервації спочатку призводить до зниження венонного тону-су, потім – до дегенеративних змін м'язово-еластичних елементів стінки судини.

3. Варикозна хвороба може розвиватись на основі слабкості глибокої фасції гомілки, що порушує умови венонного відтоку в кінцівці (рис. 13.3, 13.4).

4. Ендокринна теорія виникнення варикозної хвороби.



**Рис. 13.3.** Функція м'язово-венонної помпи в здорових людей і при варикозній хворобі.

**Рис. 13.4.** Функція м'язово-венонної помпи при рекалібразованій і змішаній формах посттромбофлебітичного синдрому.



Перший шлях гормонального впливу – зниження загального тону су-дин, зокрема поверхневих вен нижніх кінцівок, у результаті нейтралізації гормонів передньої частки гіпофіза (вазопресин).

Другий шлях – безпосередній вплив циркулюючих у крові гормонів і гормоноподібних речовин на венозну стінку.

5. Автоімунна теорія – імунопатологічні реакції, які виникають за принципом антиген-антитіло, призводять до руйнації колагенових структур сполучної тканини і зниження стійкості венозної стінки.

Призвідні:

1. Утруднення відтоку крові з венозної системи нижньої кінцівки.
2. Скид крові з глибокої венозної системи в поверхневу.
3. Скид крові з артеріальної системи в поверхневі вени по артеріовенозних комунікаціях.

#### *К л а с и ф і к а ц і я*

В.С. Савельєв виділяє 2 стадії варикозної хвороби поверхневих вен:

1. Стадія компенсації (А і Б).
2. Стадія декомпенсації:
  - а) з трофічними порушеннями;
  - б) без трофічних порушень.

Ускладнення (кровотеча чи тромбофлебіт) можуть виникати в будь-якій стадії, трофічна виразка розвивається тільки в стадії декомпенсації.

Стадія компенсації.

А. Варикозне розширення вен при відсутності клінічних проявів клапанної недостатності основних підшкірних стовбурів і перфорантних вен.

Б. При проведенні функціональних проб виникає клапанна недостатність основних підшкірних стовбурів і перфорантних вен.

О.О. Шалімов виділяє 2 стадії варикозної хвороби:

1. Функціональна недостатність клапанного апарату.
2. Органічна недостатність клапанного апарату.

Локалізація:

1. Система підшкірних вен.
2. Система глибоких вен.
3. Комунікантні вени.

*Ступені гемолімфодинамічних розладів.*

Хронічна венозна недостатність I-III ступенів.

I – скарги на швидку втому при ходьбі, біль у литкових м'язах, пастозність або набряк нижньої третини гомілки після тривалого перебування на ногах, збільшення обводу ураженої кінцівки; характерним є зникнення набряку гомілки під час нічного сну.

II – ниючий, інтенсивний, розпираючий біль, відчуття оніміння, свербіння в ураженій кінцівці, вночі судоми в литкових м'язах, набряк кінцівки не зникає під час нічного відпочинку, з'являється пігментація дистальних відділів гомілки.

III – характерними є посилення больового синдрому прогресування трофічних розладів, часто виникають лімфангіїти, тромбофлебіти поверхневих вен, розвиваються трофічні виразки.

Лімфатична недостатність кінцівки при варикозній хворобі може бути функціональною і зумовленою органічним ураженням шляхів транспортування лімфи.

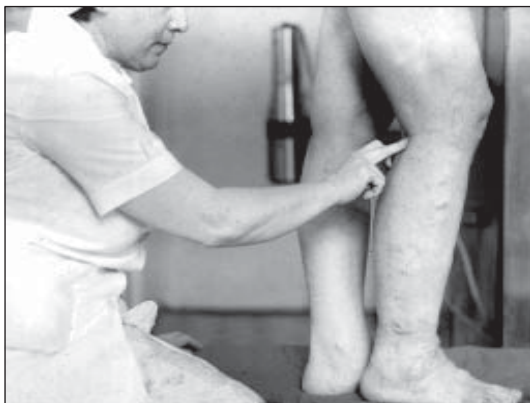#### *Клінічна симптоматика*

Стадія компенсації – початком захворювання є поява окремих венозних вузлів або сегментарне розширення поверхневих вен на стегні й гомілці. При об'єктивному обстеженні в стадії компенсації виявляють незначне або помірно варикозне розширення вен без клапанної недостатності, чи з клапанною недостатністю. Розширені вени м'які при пальпації, не болючі, легко спадаються, шкірні покриви над ними не змінені.

Стадія декомпенсації – характеризується синдромом венозного застою.

Скарги на відчуття тяжкості, повноти в ногах, швидку втому, тупий біль, судоми в литкових м'язах, виснажливе свербіння, особливо ввечері, набряки або пастозність у ділянці гомілковостопного суглоба, що збільшуються до кінця робочого дня і зникають або зменшуються після нічного відпочинку. Ступінь набряку залежить від величини статичного навантаження на кінцівку. При різко вираженому варикозному розширенні вен, коли в ураженій кінцівці депонується велика кількість крові, можуть виникати гемодинамічні розлади, що пов'язано з переміщенням великого об'єму крові внаслідок зміни положення тіла.

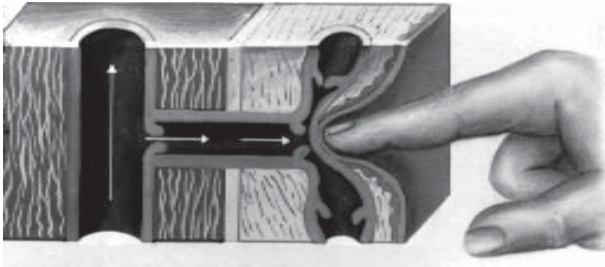
Під час огляду виявляють помірно або різко виражене розширення поверхневих вен, пігментацію шкірних покривів, явища сухої та вологої екзем, трофічні виразки, лімфостаз, вогнища атрофії шкіри, гемосидерозу, дерматосклерозу. Трофічні виразки при варикозній хворобі особливо часто розвиваються на передній медіальній поверхні нижньої третини гомілки (v.Cocchet).



**Рис. 13.5.** Пальпаторне визначення стовбура малої підшкірної вени.

При пальпації варикозно розширені вени напружені, тугоеластичної консистенції, стінки великих вен склерозовані, інтимно спаяні шкірою, шкіра в ділянці трофічних розладів не береться в складку (целюліт). При випорожненні вузлів на поверхні шкіри пальпаторно визначають болючі заглибини (рис. 13.5, 13.6).

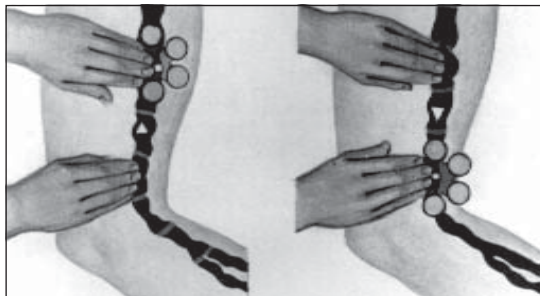
Аускультация – при наявності артеріовенозних шунтів вислуховується систолічний шум на венозних стовбурах.



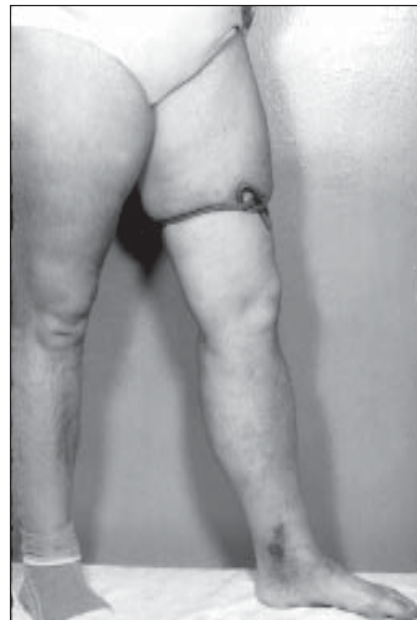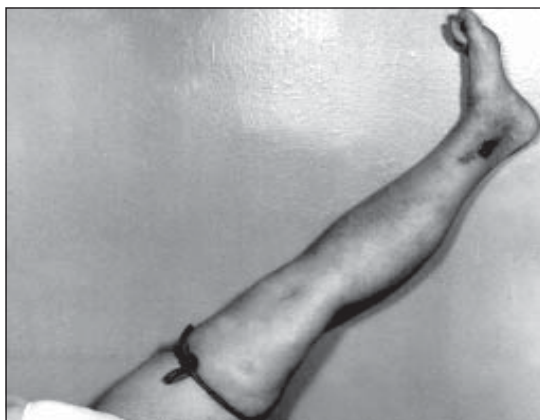
**Рис. 13.6.** Пальпаторне визначення дефекту у фасції над неспроможною перфорантною веною.

ної вени стегна, що підтверджує недостатність клапана устя великої підшкірної вени.

2. Пальпаторно-перкусійна проба Шварца-Мак-Келиг-Хейердала. Положення хворого вертикальне. Вказівним пальцем однієї руки роблять легкі поштовхи по великій підшкірній вені в ділянці овальної ямки, а пальці другої руки розміщують у ділянці розширених вен стегна або гомілки. “Передавання” поштовху в дистальному напрямку свідчить про недостатність клапанів основного стовбура великої підшкірної вени. Цю пробу можна використовувати і при дослідженні малої підшкірної вени (рис. 13.7).



**Рис. 13.7.** Проба Шварца.



**Рис. 13.8.** Проба Троянова-Тренделенбурга (I позиція), (II позиція).

### Функціональні проби.

I. Проби, за допомогою яких виявляють клапанну недостатність поверхневих вен.

1. Симптом Гаккенбруха-Сікара. При кашлі або при виконанні хворим проби Вальсальви пальпаторно, а іноді й візуально визначають зворотний поштовх крові в проксимальному відділі великої підшкірної вени стегна, що підтверджує недостатність клапана устя великої підшкірної вени.

бу можна використовувати і при дослідженні малої підшкірної вени (рис. 13.7).

3. Проба Броді-Троянова-Тренделенбурга (рис. 13.8). Положення

хворого горизонтальне, на спині. Кінцівку, яку досліджують, піднімають з метою спорожнення варикозно розширених поверхневих вен, потім місце впадання великої підшкірної вени в стегнову перетискають пальцем або на верхню третину стегна накладають м'який гумовий джгут. Після цього хворий стає на ноги.

Підшкірні вени спочатку залишаються спалими, однак у подальшому впродовж 30 с поступово заповнюються кров'ю, що надходить із периферії. Якщо відразу після того, як хворий став на ноги, відпустити палець або зняти джгут (тобто ліквідувати стиснення великої підшкірної вени на стегні), варикозно розширені вени стегна і гомілки протягом декількох секунд туго заповняться зворотною течією крові зверху. Такий результат проби свідчить про недостатність клапана устя і стовбурових клапанів великої підшкірної вени.

Bernsten виділяє 4 варіанти оцінювання результатів при проведенні проби Броді-Троянова-Тренделенбурга.

Позитивний результат: вказує на недостатність клапанів великої підшкірної вени при її швидкому ретроградному заповненні.

Негативний результат – поверхневі вени швидко (за 5-10 с) заповнюються до зняття джгута, заповнення їх не збільшується після зняття джгута. У таких хворих заповнення поверхневої венозної системи здійснюється з глибоких вен через недостатні перфорантні вени.

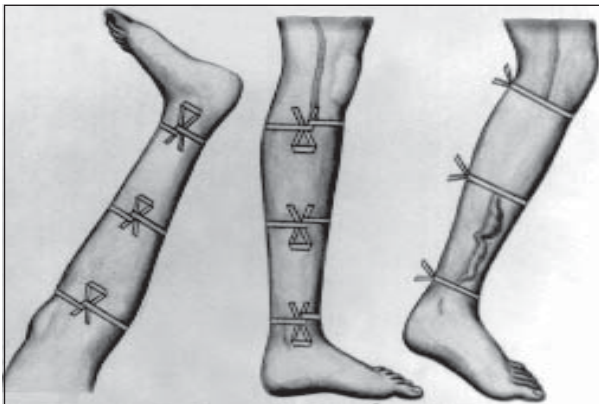
Подвійний позитивний результат – поверхневі вени швидко заповнюються до ліквідації стиснення великої підшкірної вени в ділянці овальної ямки, а після усунення стиснення напруга стінок венозних вузлів відразу різко зростає. Це свідчить про поєднану недостатність клапанів перфорантних вен, клапанів устя і стовбура підшкірної вени.

Нульовий результат – вени заповнюються поволі (впродовж 30 с), перетискання великої підшкірної вени, а також усунення його на ступінь і швидкість заповнення вен, не впливають. У даному випадку клапана недостатність поверхневих і перфорантних вен не виникає.

II. Проби, за допомогою яких виявляють недостатність клапанів перфорантних вен.

1. Проба Претта. У горизонтальному положенні хворого після спорожнення варикозно розширених вен у верхній третині стегна накладають гумовий джгут, що стискає проксимальний відділ великої підшкірної вени. Після цього на кінцівку накладають еластичний бинт від пальців до джгута, і хворого переводять у вертикальне положення. Еластичний бинт починають знімати по одному витку, починаючи зверху. При утворенні між джгутом і бинтом проміжку шириною 10 см знову накладають еластичний бинт, що обвиває кінцівку зверху вниз вслід за турами першого бинта, який поступово знімають. Поява напруженого сегмента варикозної вени між турами двох бинтів свідчить про те, що в цьому місці поверхнева вена сполучається з перфорантною веною з недостатністю клапанного апарату.
2. Проба Шейніса. Хворому в горизонтальному положенні після спорожнення поверхневих вен накладають три джгути: перший – на верхню третину

стегна, другий – над коліном, третій – нижче колінного суглоба. Після цього його переводять у вертикальне положення. Заповнення вен між джгутами свідчить про наявність у цьому сегменті поверхневої вени, перфорантних вен із неспроможністю клапанного апарату. Для більш точного визначення локалізації недостатніх перфорант є потреба в неодноразовому переміщенні джгутів у відповідному напрямку.



**Рис. 13.9.** Проба із джгутами на виявлення неспроможних перфорантних вен гомілок.

Усі джгутові проби, на думку самих авторів, потребують неодноразового повторення і не завжди точні. Проводити їх не можна при набряках, вираженому дерматосклерозі, екземі, трофічних виразках, а також при вираженому ожирінні (рис. 13.9).

Деякі автори віддають перевагу методу пальпаторного виявлення дефектів в апоневрозі, через які проходять недостатні перфорантні вени (див. рис. 13.6).

III. Проби, за допомогою яких виявляють прохідність і функціональний стан глибоких вен.

1. Проба Мейо-Претта. Хворому в горизонтальному положенні накладають гумовий джгут на верхню третину стегна. Після цього кінцівку, яку досліджують, туго бинтують еластичним бинтом від пальців ступні до верхньої третини стегна. Хворому пропонують походити впродовж 20-30 хв. Відсутність неприємних суб'єктивних відчуттів при ходьбі свідчить про задовільну функцію глибокої венозної системи. Якщо після довготривалої ходьби з'являється сильний розпирюючий біль у ділянці гомілки, це означає, що прохідність глибоких вен порушена.

Проба Мейо-Претта ґрунтується на суб'єктивних відчуттях хворого, тому результат її не завжди можна вважати достовірним.

2. Проба Дельбе-Пертеса. У вертикальному положенні хворого при максимально наповнених поверхневих венах на верхню третину стегна накладають гумовий джгут. Після цього хворий ходить впродовж 5-10 хв. При добрій прохідності глибоких вен, повноцінності їх клапанного апарату і спроможності клапанів перфорантних вен повне спорожнення поверхневих вен настає через 1 хв. Поверхневі вени швидко спорожнюються при добрій прохідності глибоких вен. Скид крові з глибоких вен у поверхневі не можливий, оскільки клапанний апарат глибоких і перфорантних вен повноцінний.



Якщо наповнені поверхневі вени після 5-10 - хвилинної ходьби не спадають або, навпаки, буде спостерігатись ще більш виражене напруження їх стінок, з'явиться розпираючий біль, це свідчить про непрохідність глибоких вен.

Варикозна хвороба може виникати в результаті скиду крові в поверхневу венозну систему через сафено-фemorальний анастомоз або неспроможні перфоранти на рівні стегна.

Для даної клінічної форми характерними є:

1. Поступове повільне “низхідне” прогресування з найбільшим ураженням приток великої підшкірної вени. Основний стовбур хоч і розширюється, але довго зберігає нормальну форму і прямий хід.
2. Значне відставання суб'єктивних відчуттів від об'єктивних змін.
3. Стадія компенсації довготривала, із збереженням працездатності.
4. Стадія декомпенсації характеризується помірними суб'єктивними та об'єктивними змінами.
5. Трофічні розлади настають пізно і рідко, перебігають більш легко.
6. Трофічні виразки поверхневі, легко піддаються консервативному лікуванню, рідко рецидивують.

Часто виникає варикозна хвороба з переважанням низького венозного скиду крові з глибокої венозної системи в поверхневу на рівні гомілки через неспроможні перфоранти або через устя малої підшкірної вени.

Для даної клінічної форми характерними є:

1. Стадія компенсації при цій формі варикозної хвороби практично відсутня. Ще до появи вираженого розширення вен у хворих з'являється відчуття важкості й тиску в дистальних відділах гомілки.
2. Трофічні розлади розвиваються надзвичайно швидко, інколи через декілька місяців від початку перших клінічних проявів захворювання.
3. Часто розвиваються жирові некрози (целюліти), які закінчуються формуванням підшкірних індуратів.
4. Трофічні виразки глибокі, великі, інколи циркулярні, довго не загоюються і постійно рецидивують.
5. Часті екземи.

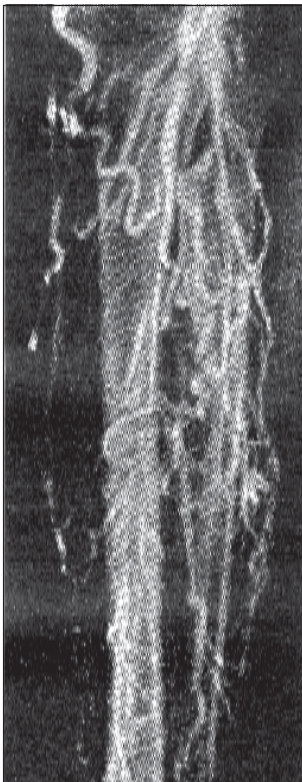Рідко виникають атипові форми варикозної хвороби:

1. Варикозне розширення вен задньої і зовнішньої поверхонь стегна.
2. Варикозне розширення вен зовнішньої поверхні гомілки.
3. Варикозне розширення вен промежини, зовнішніх статевих органів, лобка.

#### *Лабораторні та інструментальні методи діагностики*

Флебографія.

1. Дистальна флебографія:
  - а) шляхом пункції вени;
  - б) шляхом катетеризації вени;
  - в) внутрішньокісткова із введенням контрасту в п'яткову кістку.
2. Проксимальна (тазова) флебографія:
  - а) шляхом черезшкірної пункції і катетеризації стегнової вени;



**Рис. 13.10.** Первинне варикозне розширення вен з недостатністю комунікативних вен. Флебограма.

б) шляхом катетеризації великої підшкірної вени стегна;  
в) череззвертлюжна внутрішньокісткова флебографія.  
3. Вибіркова флебографія.

В основному використовують ретроградну стегнову флебографію.

При варикозній хворобі флебографія дає можливість виявити ектазію глибоких вен гомілки та стегна, їх клапанну неспроможність, а також встановити локалізацію неспроможних перфорант, через які відбувається патологічний скид крові з глибокої венозної системи кінцівки в поверхневу, що надто важливо при оперативному втручанні (рис. 13.10)

Лімфографія:

1. Поверхневого лімфатичного колектора.
2. Глибокого лімфатичного колектора.

#### *Диференційний діагноз*

Розпізнати первинне варикозне розширення вен (варикозну хворобу) нижніх кінцівок неважко. На основі даних анамнезу й об'єктивного дослідження без особливих труднощів можна зробити висновок про наявність або відсутність у хворого варикозної хвороби.

При встановленні діагнозу варикозної хвороби слід проводити диференційну діагностику з такими нозологіями:

1. Вторинне варикозне розширення вен, яке спостерігають при посттромбофлебітичній хворобі.
2. Варикозне розширення вен при хворобі Претта-Піулак-Відаля-Барракі.
3. Варикозне розширення вен при хворобі Паркс-Вебера-Рубашова.

В основі хвороби Претта-Піулак-Відаля-Барракі лежить вроджена судинна неповноцінність, зумовлена наявністю численних сіткоподібних анастомозів, через які відбувається скид артеріальної крові у вени. Дія сіткоподібних анастомозів проявляється в дитячому віці.

З роками значення цих анастомозів у розвитку варикозного розширення вен стає все більш відчутним. Конгломерати варикозно розширених вен переважно з'являються в ділянці колінного і гомілкостопного суглобів, а також у паховій ділянці. Гіперпігментація шкірних покривів при цьому захворюванні не виникає.

При хворобі Паркс-Вебера-Рубашова артеріальна кров потрапляє у вени через більші шунти.

Це захворювання проявляється в дитячому віці посиленням ростом нижньої кінцівки, рідко верхньої, пітливістю і відчуттям жару в ній, появою варикозно розширених, нерідко пульсуючих вен.

У деяких хворих утворення венозних конгломератів переважає над ростом кінцівки, в інших – навпаки. Після закінчення росту організму хвора кінцівка перестає збільшуватись у розмірах. Конгломерати варикозно змінених вен можуть розташовуватись на всій кінцівці.

На відміну від звичайного варикозного розширення вен, при вроджених захворюваннях температура шкіри над розширеними венами підвищена, при підніманні кінцівки варикозні вузли, як правило, спадаються погано.

При пункції варикозно розширеної вени кров у шприц надходить під тиском, іноді пульсує, вона яскраво-червоного кольору, на відміну від звичайної венозної крові.

При артеріографії у хворих на хворобу Паркс-Вебера-Рубашова можна побачити анастомози й одночасне заповнення артерій і вен.

При флебографії спостерігають швидке звільнення венозного русла кінцівки від контрастної речовини.

Критерії діагностики варикозної і посттромбофлебітичної хвороб нижніх кінцівок наведено в таблиці 13.1.

Таблиця 13.1

**Критерії діагностики варикозної і посттромбофлебітичної хвороб нижніх кінцівок**

Послідовність і повнота діагнозу	Анамнез	Клінічна картина	Клінічні або інструментальні методи дослідження
Відбір хворих, встановлення попереднього діагнозу (визначення етіології захворювання)	Поступовий початок, інфекційне захворювання, вагітність, онкопатологія, операції на органах малого таза, нижніх кінцівках, тромбоз, тромбофлебіт глибоких вен кінцівок та таза, інфаркт-пневмонія	Скарги (біль, важкість, судоми, свербіння), розширення підшкірних вен, набряк, лімфостаз, трофічні розлади шкіри гомілки (пігментація, індурація, виразкування)	Клінічні функціональні проби: Броді-Троянова-Тренделенбурга, Претта, Дельбе-Пертеса
Локалізація процесу	Динаміка розширення підшкірних вен (наявність високого або низького скиду), ілеофеморальний венозний тромбоз, тромбоз, тромбофлебіт глибоких вен гомілки або таза	Топографія розширених підшкірних вен, локалізація набряку	Допплерографія, оклюзійна плетизмографія, сонографія, флебографія (дистальна висхідна, тазова, ретроградна, стегнова, підколінна)
Ступінь гемодинамічних розладів	Тривалість анамнезу, час появи трофічних розладів, динаміка набряку (набряк, що проходить, постійний набряк)		Лімфографія: поверхнього лімфатичного колектора, глибокого лімфатичного колектора

Захворювання, при яких виникають трофічні виразки гомілок:

1. Хронічна венозна недостатність нижніх кінцівок, аплазія і гіпоплазія глибоких вен, варикозна хвороба поверхневих вен, посттромбофлебітична хвороба.
2. Хронічна артеріальна недостатність нижніх кінцівок, облітеруючий ендартеріїт, облітеруючий атеросклероз, постемболічний синдром, хвороба Рейно.
3. Артеріовенозні нориці (вроджені й набуті).
4. Хвороби артеріол і капілярів, хвороба Шенлейн-Геноха, симптомокомплекс Марторелля, алергічний васкуліт, мікромембрії при септичному ендокардиті.
5. Захворювання нервової системи, хвороби головного і спинного мозку, травма периферійних нервів, компресія їх рубцями та сторонніми тілами.
6. Післятравматичні виразки і рани, що довго не загоюються, механічні й вогнепальні пошкодження, відмороження, хімічні, термічні й променеві опіки, пролежні.
7. Інфекційні, грибкові та паразитарні хвороби, туберкульоз, лепра, сифіліс, споротрихоз, бластомікоз, неспецифічні інфекційні ураження кісток і м'яких тканин, пендинська виразка.
8. Хвороби крові й обміну речовин, анемія, диспротеїнемія, істинна поліцитемія, хвороба Верльгофа, хвороба Гоше, цукровий діабет, подагра, аліментарна дистрофія, цинга.
9. Хвороби колагенові, червоний вовчак, синдром Фелті, ревматоїдний артрит, склеродермія, вузликівий періартеріїт, хвороба Вебера-Крістіана.
10. Медикаментозні хвороби, медикаментозний дерматит.
11. Пухлини, невус, фіброма, базальноклітинна епітеліома, меланома, саркома, метастази раку, рак, малігнізація трофічних виразок.

#### *Лікувальна тактика та вибір методу лікування*

У лікуванні варикозної хвороби застосовують такі методи: консервативний, лігатурний, склерозивний, хірургічний, комбінацію методів. Найбільш радикальним і ефективним є хірургічний. У чистому вигляді консервативного лікування варикозної хвороби не існує. Консервативні заходи – тимчасове, симптоматичне лікування проявів захворювання. Еластичний бинт, еластичні панчохи, венотоніки, фізіотерапевтичні процедури – це паліативні заходи, що тимчасово покращують стан гемодинаміки в кінцівці й деякою мірою сповільнюють подальший розвиток патологічного процесу.

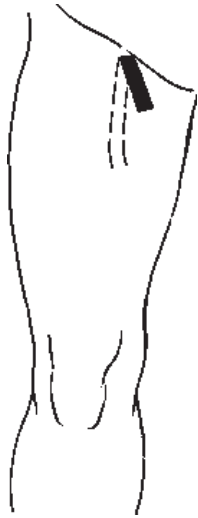Хірургічне лікування включає три групи методів:

I. Ліквідація скиду крові з глибокої венозної системи в поверхневу.

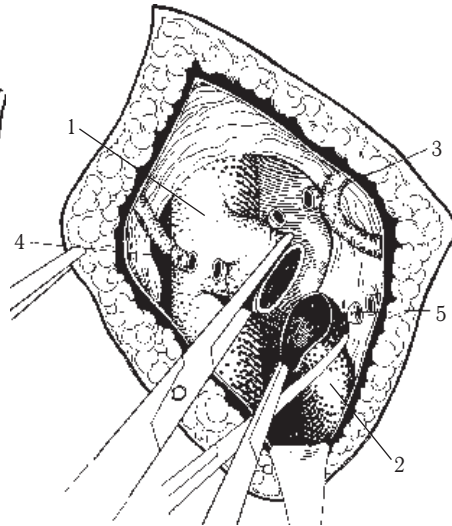
1.1. Операція Троянова (1888)-Тренделенбурга (1890).

Мета: запобігти патологічному рефлексу крові стегнової вени у велику підшкірну вену через сафено-феморальний перехід.

Суть: перев'язка великої підшкірної вени в місці її впадання у стегнову вену з одночасним пересіченням усіх поверхневих гілок, що впадають у цій ділянці у велику підшкірну вену (рис. 13.11-13.12).



**Рис. 13.11.** Доступ до устя великої підшкірної вени за Черв'яковим.

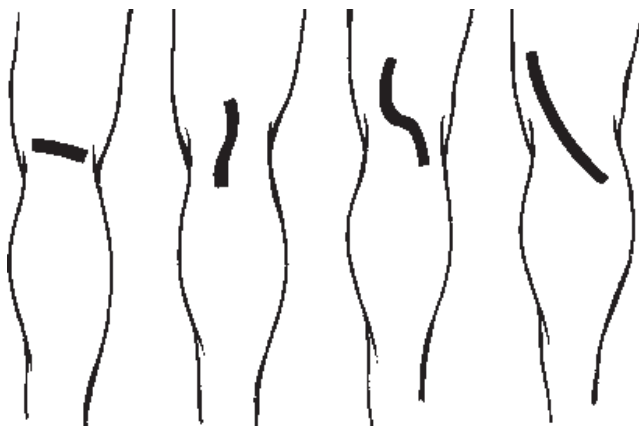

**Рис. 13.12.** Операція Троянова-Тренделенбурга: 1 – v.femoralis; 2 – v.saphena magna; 3 – v.epigastrica superficialis; 4 – v.circumflexa ileum superficialis; 5 – v.pudenda externa.

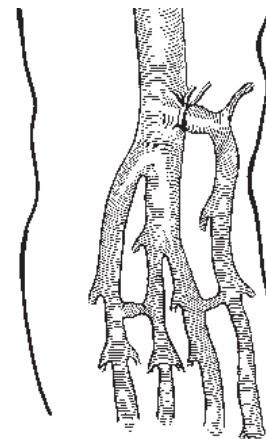
Суть: перев'язку безпосередньо над апоневрозом роблять таким чином, щоб після підсічення лігатури кукса перфорантної вени занурилась всередину. Після цього дефект в апоневрозі слід зашити.

### 1.3. Підапоневротична перев'язка перфорантів за Лінтоном (1938).

Показання: виражені трофічні зміни шкіри і жирової підшкірної клітковини.



**Рис. 13.13.** Доступи до устя малої підшкірної вени.



**Рис. 13.14.** Перев'язка малої підшкірної вени.

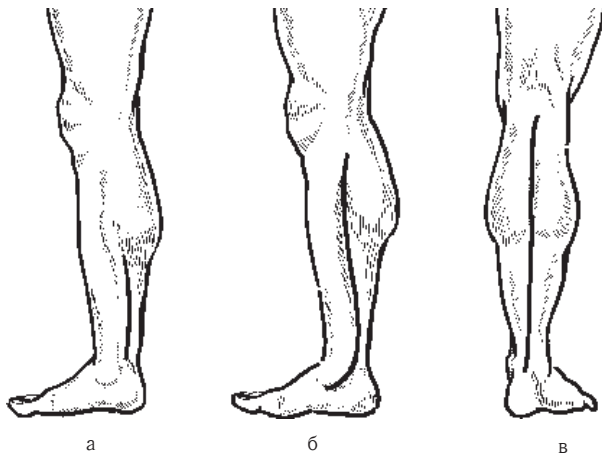
Доступ за Черв'яковим (1962). Розріз шкіри, підшкірної клітковини і поверхневої фасції проводять відповідно до бісектриси кута, утвореного пупартовою зв'язкою і стегною артерією.

Принципи операції Троянова-Тренделенбурга можна застосувати і відносно перев'язки малої підшкірної вени (рис. 13.13, 13.14).

1.2. Надапоневротична перев'язка перфорантів за Коккетом (1956).

Мета: запобігти патологічному рефлюксу крові з глибоких вен у поверхневі через неспроможні клапани перфорантних вен Коккета.





**Рис. 13.15.** Лінії шкірних розрізів при перев'язці перфорантних вен: а – за Cocketty; б – за Lintony; в – за Feldery.

Мета: запобігти патологічному рефлюксу крові з глибоких вен у поверхневі через неспроможні клапани перфорантних вен гомілки. Доступ: на всьому протязі гомілки (медіальна поверхня) нижня його третина зміщується назад і проходить на 1 см допереду від ахіллового сухожилка (рис. 13.15).

Суть: відшаровують шкірно-апоневротичний клапот від прилеглих м'язів, видаляють перфорантні вени і перев'язують їх, операцію закінчують зашиванням апоневроза вузловими шовковими швами.

## II. Видалення варикозно розширених поверхневих вен.

### 2.1. Операція Маделунга (1884).

Повне видалення великої підшкірної вени з її притоками через великий розріз – від пахової складки до медіальної кісточки.

Цю операцію у своєму первісному варіанті на сьогодні не застосовують, оскільки вона дуже травматична і залишає грубі великі рубці. Сучасний варіант операції Маделунга полягає у висіченні варикозно розширених вен гомілки з одного великого розрізу, проведеного по ходу великої підшкірної вени від колінного суглоба до медіальної кісточки. Цей доступ дає можливість одночасно перев'язати неспроможні перфорантні вени.

### 2.2. Операція Нарата (1906).

Видалення розширених вен через декілька невеликих (від 3 до 10 см) розрізів.

### 2.3. Операція Бєбкока (1907).

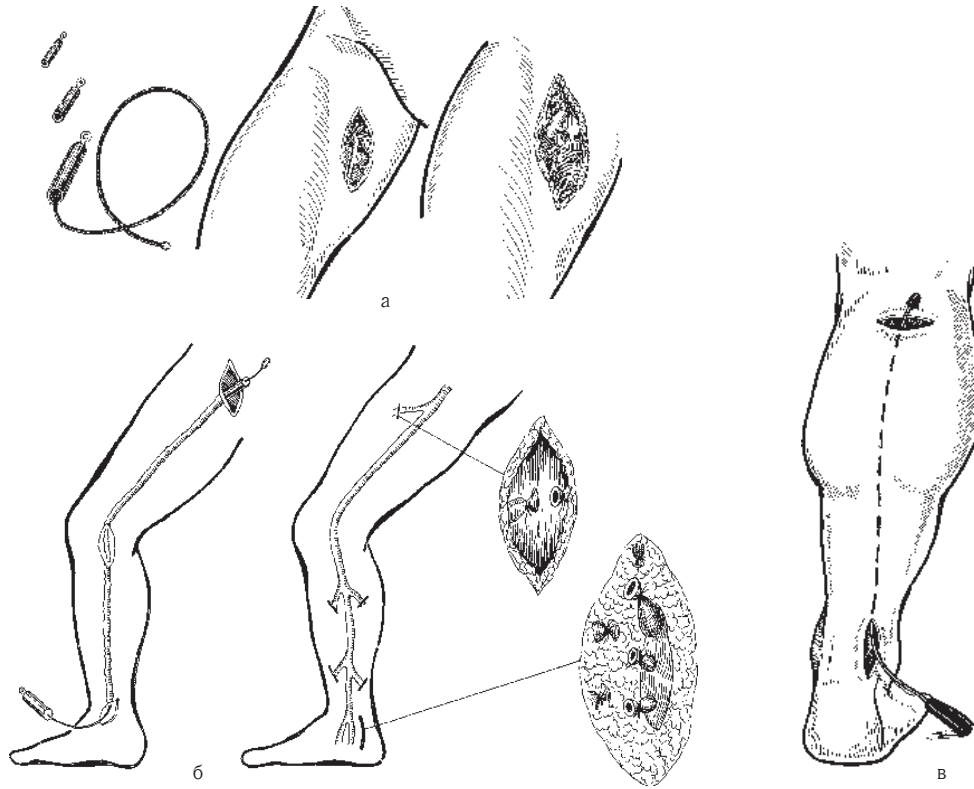
Принцип даного методу полягає в тому, що вену видаляють на значному протязі за допомогою введеного в просвіт вени спеціального екстрактора. Екстрактор – довгий гнучкий стержень або тросик із булавоподібною “головкою” та циліндром на кінці (рис. 13.16).

III. Виключення з кровообігу й облітерація варикозно розширених поверхневих вен (як допоміжний метод у комплексі з двома попередніми).

Облітерації поверхневих вен можна досягнути за допомогою таких методів.

#### 3.1. Лігатурний метод:

- а) операція Ниде-Кохера;
- б) метод Клапа;
- в) метод Клапа-Соколова.



**Рис. 13.16.** Операція видалення великої та малої підшкірних вен за Бєркоком:  
а, б, в – етапи операції.

### 3.2. Методи розсічення варикозно розширених вен:

- а) операція Ріндфлейша;
- б) метод Іванова;
- в) метод Хрустальова;
- г) операція Броді-Клапа.

Методи розсічення варикозно розширених вен, як і лігатурні методи, в даний час не застосовують.

### 3.3. Метод ін'єкційної склерозивної терапії.

Грунтується на тому, що ряд речовин при введенні їх у вену викликають деструкцію інтими з подальшим розвитком асептичного некрозу, склерозу, облітерації просвіту. В даний час як самостійний метод лікування варикозної хвороби не застосовують. Склерозивну терапію можна використовувати як складову частину комбінованого методу лікування.

### 3.4. Електрохірургічний метод.

Грунтується на коагуляційній дії струму високої частоти, який внаслідок високої температури в тканинах призводить до дегідратації і денатурації білків.

Розрізняють два типи електродів: моноактивний і біактивний.

Довжина зонда – до 1 м. Його вводять у просвіт вени з подальшою коагуляцією в міру виведення електрода з вени.

Електрохірургічний метод можна застосовувати при помірному варикозному розширенні вен магістрального типу при відсутності клінічних ознак неспроможності перфорантних вен.

IV. Екстравазальна корекція клапанів вен.

Ускладнення під час операції:

1. Травма стегнової і підколінної вен.
2. Травма стегнової артерії.
3. Кровотеча.
4. Травма нервового стовбура (операція Лінтона, видалення малої підшкірної вени).
5. Обривання колатералей на протязі стовбура вени при операції Беккока.
6. Кровотеча з перфорантних вен.

Принципи ведення післяопераційного періоду:

1. Активний режим (рання, на другий день після операції, ходьба).
2. Еластичне бинтування кінцівки.
3. За показаннями – дезагреганти (аспірин), венопротектори (троксовазин), антикоагулянти (фраксипарин), нестероїдні протизапальні препарати (диклофенак).

Ранні ускладнення післяопераційного періоду:

1. Обширні гематоми.
2. Післяопераційні інфільтрати, нагноєння ран.
3. Гострий тромбофлебіт глибоких вен.
4. Тромбоемболія легеневої артерії.

Пізнє ускладнення післяопераційного періоду: рецидив варикозного розширення вен.

Основна причина рецидиву – помилки в техніці операції:

1. Не видалено основний стовбур великої підшкірної вени.
2. Довга кукса великої підшкірної вени.
3. Не перев'язано гілочки, що впадають у велику підшкірну вену в ділянці її устя.
4. Не ліквідовано скид крові через неспроможні перфорантні вени.
5. Артеріовенозні анастомози.
6. Не видалено варикозно змінену малу підшкірну вену.

## 13.2. ГОСТРІ ТРОМБОЗИ СИСТЕМИ НИЖНЬОЇ ПОРОЖНИСТОЇ ВЕНИ

**Венозний тромбоз** – гостре захворювання, в основі якого лежить утворення тромбу в просвіті вени з елементами запалення (тромбофлебіт) і порушенням відтоку венозної крові.

За даними V. Wagemann (1973), гострий тромбоз глибоких вен, нижніх кінцівок і таза спостерігають у 1,87-3,13 % населення Швеції. У США венозний тромбоз є причиною госпіталізації 300 тис. хворих на рік, причому в 50 тис. чоловік настає летальний кінець від емболії легеневої артерії.

V. Schlosser (1977) відзначив розвиток гострого тромбозу глибоких вен після хірургічних операцій у 30 % хворих, травматологічних – у 47 % і урологічних – у 34 %.

За даними Б.В. Петровського, гострий тромбоз глибоких магістральних вен таза спостерігають в 45,3 % померлих від гінекологічних операцій.

#### *Етіологія і патогенез*

Серед причин венозних тромбозів виділяють: інфекцію, травму, оперативні втручання, пологи, варикозно змінені вени, алергічні захворювання, інтравазальні вроджені й набуті фактори (перегородки, діафрагми, спайки, атрезії), екстравазальні вроджені й набуті фактори (компресія венозної стінки артеріальними стовбурами, аневризмами, пухлинами, медіастиніт).

Особливими факторами ризику є онкологічні та ендокринні хвороби, похилий і старечий вік, операції на органах малого таза, ортопедотравматологічні операції, інтравазальні агресії (операції, інструментальні дослідження). Для розвитку венозного тромбозу необхідні три умови (тріада Вірхова): сповільнення кровообігу, пошкодження внутрішньої стінки вени та зміни згортальної системи крові – гіперкоагуляція.

Більшість авторів вважає, що при будь-якій локалізації тромбозу в системі нижньої порожнистої вени вихідною точкою тромботичного процесу є вени, що дрениують м'язи гомілки (глибокі вени гомілки). Існує думка про те, що в багатьох випадках тромбоз починається в тазових венах, а в подальшому процес має низхідний характер. Рациональним є також твердження про можливість біполярного тромбозу, коли процес одночасно починається у венах гомілки і таза. Важливим моментом у розумінні процесу тромбоутворення і механізму тромбоемболічних ускладнень є так званий “флотуючий тромб”. Він утворюється при переході тромботичного процесу з вен меншого діаметра у вени більшого діаметра. Такий тромб не обтурує вену, не дає клінічної картини тромбозу венозного стовбура. Довжина його може досягати 15-20 см. Кровообіг по магістральній вені збережений. Проте в даній ситуації є висока ймовірність появи емболії легеневої артерії, що виникає як “грім з ясного неба” в результаті відриву тромбу чи його фрагмента від стінки вени.

#### *Класифікація*

Тромбофлебіт поділяють на тромбофлебіт поверхневих та глибоких вен.

За локалізацією тромботичного процесу:

1. Поверхневі вени:
  - а) гомілковий сегмент;
  - б) гострий висхідний тромбофлебіт до середньої третини стегна та до устя великої підшкірної вени.
2. Глибокі вени – система нижньої порожнистої вени:
  - а) вени, які дрениують м'язи гомілки (гострий тромбофлебіт глибоких вен гомілки);
  - б) підколінно-стегновий сегмент (гострий тромбофлебіт підколінної і стегнової вен);

- в) ілеофеморальний сегмент (гострий тромбофлебіт клубової і стегнової вен, гострий ілеофеморальний тромбоз);
- г) здухвинний сегмент (гострий тромбофлебіт клубових вен).
- д) інфраренальний, ренальний і супраренальний сегменти нижньої порожнистої вени;
- е) поєднаний варіант ураження кавоілеофеморального сегмента.
- є) тотальний тромбоз усієї глибокої венозної системи нижньої кінцівки, наслідком якого є венозна гангрена кінцівки.

За клінічним перебігом:

1. Гострий.
2. Підгострий.
3. Хронічний.

За стадіями тромботичного процесу:

1. Запалення (3-10 днів).
2. Організації тромбу (10 днів-3-6 місяців).
3. Реканалізація (3-6 місяців, розвивається посттромбофлебітична хвороба).

При гострій стадії хвороби можна виконати тромбектомію без значного пошкодження внутрішньої оболонки судини і небезпеки ретромбозу.

На думку В.С. Савельєва, гострий тромбофлебіт триває від декількох днів до одного місяця. О.О. Шалімов та І.І. Сухарев вважають, що тривалість гострої стадії – 7-14 днів. Потім тромбофлебіт переходить у підгостру стадію, а через 3 місяці починається хронічний процес.

Оклюзії магістральних вен слід розглядати відповідно до трьох сегментів:

1. Нижній сегмент – тромбоз магістральних вен нижніх кінцівок.
2. Середній сегмент – тромбоз зовнішньої і загальної клубових вен.
3. Верхній сегмент – тромбоз нижньої порожнистої вени.

Доцільність такого поділу диктується тим, що: кожен із сегментів має свої анатомічні особливості; для кожного сегмента характерними є певні патогенетичні механізми виникнення тромбів; колатеральний кровообіг при оклюзіях різних сегментів має свої характерні особливості; тромбоз кожного із сегментів проявляється своєрідним симптомокомплексом; вибір методу лікування визначається локалізацією – 21 день. Це “золотий” стандарт тривалості ліжкового режиму у хворих з ілеофеморальним тромбозом. У період кінець запалення – початок організації тромбу можливість того, що тромб відірветься і дасть ускладнення, мінімальна. Тому хворим після 21 дня від початку хвороби дозволяють ходити.

### 13.2.1. Гострий тромбофлебіт поверхневих вен нижніх кінцівок

Гострий тромбофлебіт поверхневих вен нижніх кінцівок може розвиватись на фоні варикозної хвороби при випадках незмінених поверхневих вен чи проявлятися мігруючим тромбофлебітом. При наявності у хворого мігруючого тромбофлебіту поверхневих вен необхідно детально обстежити пацієнта на предмет онкопатології, зокрема раку легень.



### *Клінічна симптоматика*

Клінічна картина гострого тромбофлебіту поверхневих вен залежить від локалізації тромбозу, розповсюдженості тромботичного процесу, ступеня втягнення в запальний процес навколишніх тканин та наявності ускладнень.

Здебільшого гострий тромбофлебіт розвивається раптово, без видимої причини. Іноді йому передують травма варикозно розширеної вени, інфекційне захворювання, тривалий ліжковий режим. Хворих турбують біль у ділянці тромбованих вен, поява ознак запалення, загальна слабкість, озноб, підвищення температури тіла, порушення функції кінцівки.

При огляді виявляють гіперемію шкіри, набряк тканин по ходу тромбованої вени, незначний набряк і пастозність у ділянці гомілковостопного суглоба та ступні.

Пальпаторно по ходу тромбованої вени визначають болючий тяж різного ступеня щільності, місцеве підвищення температури, гіперестезію шкірних покривів та паравазально болючі щільні інфільтрати різних розмірів, наявність вогнищ флуктуації свідчить про гнійно-септичне розплавлення тромбів.

### *Диференційний діагноз*

У зв'язку з тим, що діагностувати поверхневий тромбофлебіт у більшості випадків неважко, необхідності в проведенні спеціальних методів дослідження для встановлення діагнозу немає.

Труднощі в диференційній діагностиці можуть іноді виникати при тромбофлебіті дрібних поверхневих вен, особливо при відсутності варикозного розширення вен. При цьому доводиться проводити диференційний діагноз з індуративною і вузлуватою еритемами, хворобою Вебера-Крістіана, лімфангітом, запальними процесами в підшкірній жировій клітковині.

Казуїстично рідко бувають діагностичні помилки, пов'язані з тим, що обмежений тромбофлебіт аневризматично розширеного термінального відділу великої підшкірної вени стегна приймають за защемлену грижу.

### *Лікувальна тактика та вибір методу лікування*

Консервативне лікування є методом вибору. Воно передбачає застосування нестероїдних протизапальних середників (реопірину, пірабутолу, диклофенаку, індометацину, вольтарену, ібупрофену), венопротекторів (троксовазину, анавенолу, венорутолу, ескузану), десенсибілізуювальних препаратів (супрастину, тавегілу, піпольфену, діазоліну), аналгетиків, антикоагулянтів (фраксипарину, гепарину, синкумару, феніліну), місцеве лікування (компреси з димексидом і його композиціями, гепариною, бутадіоною, троксовазиновою мазями).

У гострій стадії процесу обов'язковим є ліжковий режим.

Хірургічне лікування застосовують для запобігання розповсюдженню процесу і тромбоемболічних ускладнень при гострому висхідному тромбофлебіті.

Використовують: операцію Троянова-Тренделенбурга, перев'язку малої підшкірної вени в місці впадання її в підколінну, висічення конгломератів тромбованих вен до отримання кровообігу в ділянці перфорантних вен.

При гнійно-септичних ускладненнях гострого тромбофлебіту поверхневих вен проводять розкриття і санацію гнійника.

Методом вибору анестезіологічного забезпечення із врахуванням можливості тромбоемболічних ускладнень повинен бути комбінований ендотрахеальний наркоз із керованим диханням.

### 13.2.2. Гострий тромбофлебіт глибоких вен нижніх кінцівок

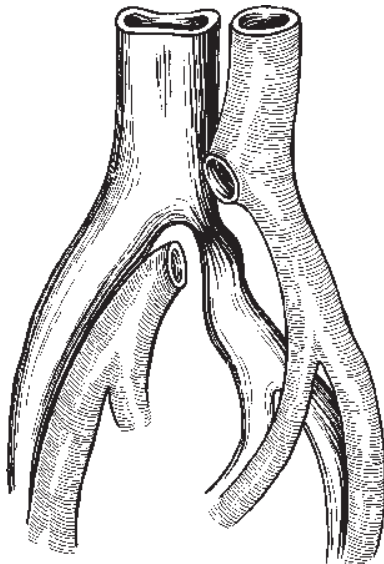
#### *Клінічна симптоматика*

Клінічна симптоматика загальна для всіх рівнів ураження. Вона включає такі клінічні прояви: раптовий, гострий біль у нозі, особливо в гомілці, відчуття розпирання і тягара в усій кінцівці, набряк кінцівки, максимум якого з'являється через 3-5 днів. Іноді обвід стегна може бути на 10-15 см більшим, порівняно з здоровою кінцівкою. Шкірні покриви бліді, блискучі, напружені при пальпації. Температура шкіри ступні й пальців нижча на 1,0-1,5 °С, порівняно з здоровою кінцівкою.

У зв'язку з реактивним спазмом артерій і набряком тканин, пульсація артерій ступні послаблена, а пальпація по ходу глибоких венозних стовбурів болюча.

Температура тіла підвищується до 38-39 °С.

Специфічними ознаками гострого тромбофлебіту глибоких вен гомілки є симптом Хоманса – болючість в ікрах при різкому, тильному, пасивному згинанні ступні; симптом Мозеса – біль при стисканні гомілки в передньо-задньому і боковому напрямках; проба Ловенберга – за допомогою манжетки сфігмоманометра, що накладена на середню третину гомілки, тиск доводять до 150 мм рт. ст. Поява болючості при тиску, нижчому 150 мм рт. ст., свідчить на користь тромбофлебіту глибоких вен, пробу розцінюють як позитивну.



**Рис. 13.17.** Звужена ділянка загальної клубової вени від перетискання правою клубовою артерією.

При гострому тромбофлебіті підколінної і стегнової вен набряк охоплює ділянку гомілки, колінного суглоба і дистальні відділи стегна, контури колінного суглоба згладжуються, суглоб збільшується в розмірах, згинання і розгинання викликають різке посилення болю. Різниця в обводі стегна – від 6 до 16 см.

Гострий тромбофлебіт здухвинно-стегнового сегмента (ілеофemorальний тромбоз) здебільшого виникає зліва, бо ліва клубова вена стискається правою загальною клубовою артерією (рис. 13.17).

Стан хворих тяжкий. Захворювання починається гостро. Виникає сильний біль у нижніх відділах живота, паховій ділянці на боці ураження, ділянці передньо-внутрішньої поверхні стегна. Температура тіла досягає високих цифр, з'являються озноб, в'ялість, адинамія. Набряк кінцівки прогресивно наростає, поширюється на сідницю, передню стінку живота, промежину. Шкіра напружена, інфільтрована, з'являються розширені поверхневі підшкірні вени.

Розрізняють два різновиди ілеофemorального тромбозу: біла флегмазія (phlegmasia alba dolens) і синя флегмазія з можливим розвитком венозної гангрени phlegmasia caerulea dolens.

*Лабораторні та інструментальні методи  
діагностики*

1. Сонографія – рівень оклюзії і розповсюдженість процесу.
2. Флебографія дає можливість визначити: блокаду вени, дефект наповнення, “ампутацію” глибоких венозних стовбурів, симптом “обтікання” тромбу (флотація), відсутність контрастування магістральних вен та стан колатерального кровообігу.
3. Радіоіндикаційний метод із використанням радіопоміченого фібриногену.

*Диференційний діагноз*

Диференційний діагноз слід проводити з такими захворюваннями:

1. Облітеруючий ендартеріт.

Поряд із такими ознаками, як швидка втомлюваність кінцівки, біль у ділянці литкових м'язів, послаблення пульсації на артеріях ступні, є ряд відмінних симптомів, притаманних тільки облітеруючому ендартеріту: перемижна кульгавість, відчуття похолодіння, мерзлякуватість пальців ступень, переважно двобічне ураження, трофічні розлади на пальцях ступень, відсутність волосяного покриву.

При облітеруючому ендартеріті перераховані симптоми розвиваються поступово, при тромбофлебіті – гостро.

2. Лімфангіїт і вогнищевий целюліт.

При лімфангіїті з'являється смуга гіперемії по ходу лімфатичної судини, збільшуються і стають болючими лімфатичні вузли. Лімфангіїт – завжди вторинний запальний процес. Як правило, основне вогнище інфекції локалізується на ступні, пальцях, міжпальцевих проміжках. Пальпація по ходу глибоких венозних стовбурів при лімфангіїті не болюча. Те ж саме характерне і для целюліту – запалення підшкірно-жирової основи і сполучної тканини.

3. Гострий артеріальний тромбоз і емболія.

Диференційний діагноз цих захворювань і гострого тромбофлебіту, як правило, не викликає особливих труднощів. Усі подібні симптоми при гострій артеріальній непрохідності виражені сильніше. Шкірні покриви бліді, холодні на дотик, пульсація на периферійних артеріях відсутня, зникають із часом усі види чутливості, чого не спостерігають при тромбофлебіті. При гострій артеріальній непрохідності й відсутності адекватної терапії швидко настають явища некрозу аж до розвитку гангрени. Венозна гангрена – надзвичайно рідкісне ускладнення тромбофлебіту глибоких вен.

4. Мігруючий тромбангіїт (хвороба Бюргера).

Перебіг мігруючого тромбофлебіту або облітеруючого тромбангіїту характеризується періодичними ремісіями і рецидивами (до 3-4 разів на рік). Рецидиви супроводжуються утворенням нових вогнищ флебітів поверхневих вен.

Клінічно захворювання починається з появи болю й обмежених вузликів, ділянок флебіту по ходу великої та іноді малої підшкірних вен. Загальний стан хворих, як правило, не погіршується, іноді спостерігається помірно

виражена температурна реакція. З'являються мерзлякуватість кінцівки, швидка стомлюваність, біль і корчі в литкових м'язах, іноді переміжна кульгавість, що не характерно для тромбофлебіту.

#### 5. Вузликочий періартеріїт.

Вузликочий періартеріїт, або поліартеріїт, – алергічне захворювання, яке виникає здебільшого в чоловіків молодого віку. Поряд із гострим і підгострим перебігом є хронічна форма захворювання. При даному захворюванні виявляють під шкірою по ходу судин болючі вузлики різної величини, які можуть зникати через деякий час, а іноді залишаються надовго.

При цьому захворюванні уражаються судини серця, нирок, головного мозку, з'являються артеріальна гіпертонія, коронарні симптоми, ознаки ниркової патології.

Характерними є дані дослідження біопсійного матеріалу м'язової тканини, нирок, а також самих вузликів – фібриноїдна дегенерація і типові для вузликочого періартеріїту зміни судинної стінки.

При проведенні диференційної діагностики тромбофлебітів слід також пам'ятати про еритромелалгію, хворобу Рейно, склеродермію, тонзило-одонтогенні васкуліти.

#### *Лікувальна тактика та вибір методу лікування*

Методом вибору лікування гострого тромбофлебіту глибоких вен нижніх кінцівок є консервативна терапія.

Основними складовими консервативного лікування є застосування тромболітиків (фібринолізину, стрептази, стрептодекази, целіази, урокінази) та антикоагулянтів прямої і непрямой дії на фоні антибактеріальної і дезінтоксикаційної терапії. У гострий період обов'язковим є ліжковий режим.

Лікування венозного тромбозу системи нижньої порожнистої вени – лише хірургічне.

Основними етапами операції є:

1. Тромбектомія непряма (рис. 13.18, 13.19) або пряма (рис. 13.20).

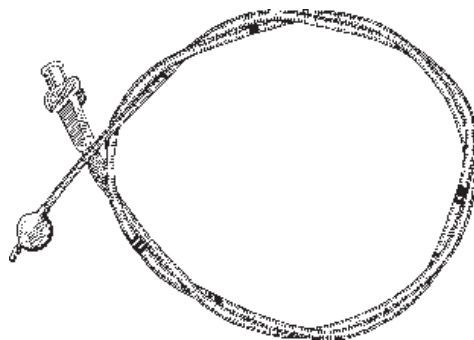


Рис. 13.18. Катетер Фогарті.

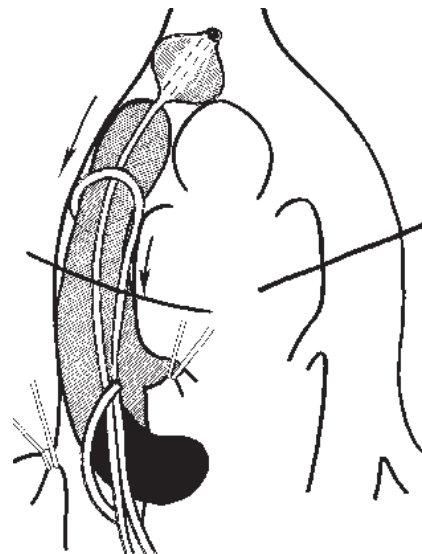
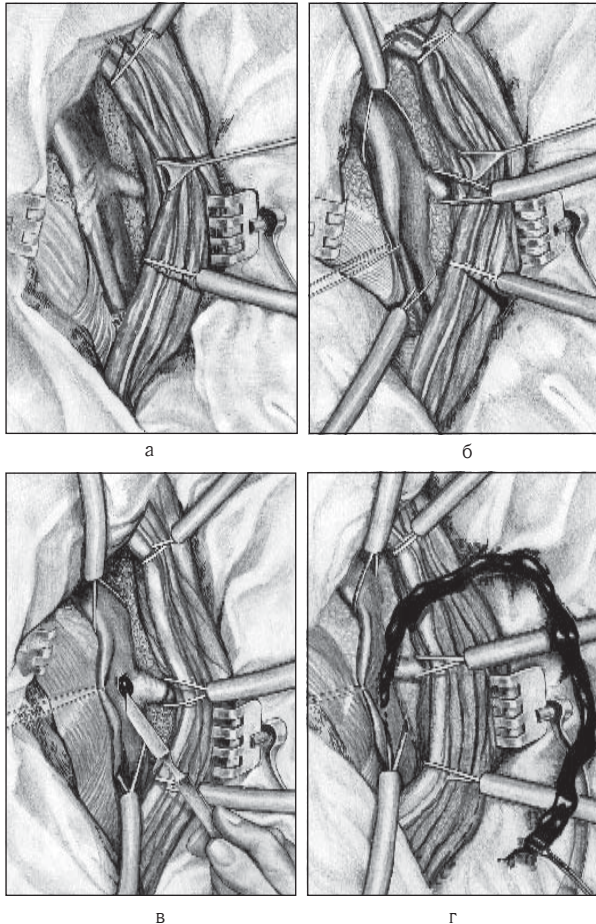



Рис. 13.19. Тромбектомія катетером Фогарті з клубової вени.





**Рис. 13.20. Пряма тромбектомія:** а – доступ до стегнової вени; б – накладені турнікети на глибоку загальну і поверхневу стегнові вени; в – флеботомія; г – з стегнової вени видалений тромб.



**Рис. 13.21. Кавафільтри різних розмірів.**

2. Тромбектомія в поєднанні з перев'язкою вен.
3. Тромбектомія в поєднанні з фасціотомією, коли розвивається венозна гангрена.
4. Тромбектомія з попереднім встановленням кавафільтра (рис. 13.21).
5. Ампутація, екзартикуляція при наявності венозної гангренни.

У післяопераційний період проводять антикоагулянтну, дезагрегантну, антибактеріальну терапію. Рекомендують довготривале застосування фраксипарину та антикоагулянтів непрямої дії.

### 13.3. ПОСТТРОМБО-ФЛЕБІТИЧНА ХВОРОБА

**Посттромбофлебітична хвороба** – хронічна венозна патологія, пов'язана з перенесеним гострим тромбозом глибоких вен, із подальшими патоморфологічними і патофізіологічними процесами у венозній системі, які об'єднуються в окрему нозологічну форму з типовими зовнішніми проявами і характерними порушеннями регіонарної та центральної гемодинаміки.

Посттромбофлебітична хвороба (посттромбофлебітичний синдром) виявляють у 5-7 % працездатного населення розвинутих країн. Кількість

хворих на посттромбофлебітичну хворобу становить 28 % від хворих з різними видами венозної патології.



*Етіологія і патогенез*

Посттромбофлебітична хвороба є результатом тромбозу глибоких вен нижніх кінцівок і таза. Аналіз флебографічних даних, патоморфологічних і функціональних досліджень свідчить про те, що посттромбофлебітична хвороба у своєму розвитку проходить стадії оклюзії і реканалізації.

Виділяють повну реканалізацію тромбу, часткову реканалізацію тромбу та оклюзію глибоких вен.

При повній реканалізації тромбу спостерігають відновлення просвіту вени, склероз її стінки, повне руйнування клапанів, атрофію м'язового шару.

При частковій реканалізації тромбу просвіт вени відновлюється не повністю, а внаслідок розростання сполучної тканини в просвіті вени утворюються канали різної величини і форми. Спостерігають руйнування клапанного апарату глибоких і комунікантних вен.

Оклюзія глибоких вен морфологічно характеризується повною облітерацією просвіту вен і паравазальним склерозом.

Особливістю патогенезу посттромбофлебітичного синдрому є наявність регіонарної гіпертензії, яка зумовлена патологією глибоких магістральних вен. Венозна гіпертензія збільшує навантаження на комунікантні й підшкірні вени, лімфатичні колектори, сприяє розвитку вторинних морфологічних і гемодинамічних змін у поверхневих і комунікантних венах, у системі мікроциркуляції і лімфовідтоку.

Ці зміни спочатку підтримують компенсацію регіонарної гемодинаміки, а потім стають причиною її декомпенсації.

*Класифікація (О.О. Шалімов, І.І. Сухарєв)*

1. Клінічні форми захворювання: набряково-больова; варикозно-виразкова; змішана.
2. Стадія тромбозу: оклюзія глибоких вен; реканалізація глибоких вен.
3. Локалізація тромбозу: нижній сегмент (стегново-підколінний); середній сегмент (клубово-стегновий); верхній сегмент (нижня порожниста вена).
4. Тип: локалізований; розповсюджений.
5. Ступінь гемодинамічних порушень: субкомпенсація; декомпенсація.

*Клінічна симптоматика*

Хворих турбують важкість, розпирання і біль в ураженій кінцівці з локалізацією переважно в ділянці дистальних відділів гомілки, набряки, пігментація шкіри, екзема, трофічні виразки, свербіння шкіри, варикозне розширення поверхневих вен.

При огляді в більшості хворих із посттромбофлебітичним синдромом кінцівка збільшена в розмірах за рахунок набряку і лімфостазу. Виявляють різного вираження варикозне розширення поверхневих вен. Варикоз поширюється на поверхневі вени гомілки, стегна, лобка, зовнішніх статевих органів. Проявом трофічних змін можуть бути пігментація, індурація шкіри аж до екзематизації і появи трофічних виразок.

Пігментація може бути у формі плям або дифузною. Пігментована шкіра атрофічна, без волосяного покриву. Трофічні виразки, як правило, глибокі й обширні, іноді циркулярні.

При пальпації ураженої кінцівки виявляють болючість по ходу глибоких венозних стовбурів. Ділянки індуративно зміненої шкіри (склероз, індуративний целюліт) і підшкірної клітковини не рухомі відносно прилеглих тканин, щільні, болючі при пальпації. Варикозно розширені вени напружені, особливо в ділянці неспроможних перфорант, помірно болючі, погано спадаються.

Завжди є доцільним посегментарне і порівняльне зі здоровою кінцівкою вимірювання об'єму ураженої кінцівки. Ступінь збільшення кінцівки в об'ємі залежить від тяжкості гемодинамічних порушень, а розповсюдженість набряку вказує на локалізацію посттромбофлебітичних змін у магістральних венах.

Посттромбофлебітичний синдром нижнього сегмента перебігає відносно сприятливо. Стадія компенсації триває доволі довго: впродовж 3-5 років після перенесеного гострого тромбозу. Поява стійкого збільшення гомілки в об'ємі або значного розширення поверхневих вен, що супроводжується відповідними суб'єктивними розладами, свідчить про стадію декомпенсації. Трофічні розлади характеризуються локальними, незначними проявами в надвиростковій ділянці гомілки без тенденції до поширення.

При посттромбофлебітичному синдромі середнього (здухвинно-стегнового) сегмента стадія компенсації дуже коротка, в багатьох хворих навіть відсутня. Стадія декомпенсації кровообігу настає через декілька місяців або відразу після затихання явищ гострого ілеофemorального венозного тромбозу. Впродовж наступних 2-3 років розвиваються трофічні розлади, які мають дифузний характер і в більшості хворих ускладнюються трофічними виразками.

При посттромбофлебітичному синдромі верхнього (нижня порожниста вена) сегмента відразу виникають ознаки декомпенсації венозного відтоку, на фоні якої дуже швидко розвиваються тяжкі розлади кровообігу дистальних відділів обох нижніх кінцівок.

*Лабораторні та інструментальні методи  
діагностики*

1. Флебографія (табл. 13.2).

*Таблиця 13.2*

**Флебографічні форми посттромбофлебітичної хвороби**

<b>Оклюдійна</b>	<b>Реканалізована</b>	<b>Змішана</b>
Непрохідність раніше тромбованих глибоких вен	Відновлена прохідність глибоких вен у вигляді каналів різної ширини, зруйновані клапани	Поєднання оклюзії одних і реканалізації інших відділів венозних стовбурів

2. Лімфографія.
3. Радіоіндикація.
4. Ультразвукова флуометрія.
5. Оклюдійна плетизмографія.

### *Диференційний діагноз*

Ряд захворювань, при яких спостерігають варикозне розширення вен або набряк кінцівки, подібні до клінічних проявів посттромбофлебітичного синдрому. До них відносяться: варикозна хвороба поверхневих вен, вроджені захворювання судин нижніх кінцівок та лімфостаз.

Особливе значення в диференційному діагнозі варикозної хвороби і посттромбофлебітичного синдрому мають анамнестичні дані. Наявність у хворого в анамнезі симптомів гострого тромбозу магістральних вен із подальшою появою розширення поверхневих вен свідчить на користь посттромбофлебітичного синдрому. При варикозній хворобі спочатку розвивається розширення поверхневих вен і лише потім виникає набряк кінцівки.

Результати функціональних проб (при посттромбофлебітичному синдромі є ознаки непрохідності глибоких вен) і дані, отримані при застосуванні спеціальних методів дослідження (флебографія), дозволяють встановити точний діагноз.

Різницю між умовами відтоку венозної крові при варикозній хворобі і посттромбофлебітичному синдромі наведено в таблиці 13.3.

*Таблиця 13.3*

#### **Умови відтоку крові при первинному варикозному розширенні вен і посттромбофлебітичному синдромі**

<b>Первинне варикозне розширення вен</b>	<b>Посттромбофлебітичний синдром</b>
Відтік по глибоких венах не порушений; гіпертензія в глибоких венах відсутня; клапани у великій підшкірній вені зруйновані; м'язово-фасціальний футляр не змінений; кровообіг по великій підшкірній вені сповільнений, переважає відтік із великої підшкірної вени в глибокі вени гомілки; виражений рефлюкс крові у великій підшкірній вені та її гілках; клапани глибоких вен не змінені; гіпертензія більш виражена в дистальних відділах великої підшкірної вени та її притоках; переважає розширення прямих комунікантних вен	Відтік по глибоких венах порушений; виражена гіпертензія в глибоких венах; клапани у великій підшкірній вені збережені; м'язово-фасціальний футляр послаблений; кровообіг по великій підшкірній вені прискорений, переважає відтік із глибоких вен гомілки у велику підшкірну вену; виражений рефлюкс крові з глибоких і комунікантних вен; клапани глибоких вен зруйновані; гіпертензія більш виражена в глибоких венах гомілки, комунікантних венах і притоках великої підшкірної вени; переважає розширення непрямих комунікантних вен

Вроджені захворювання судин нижніх кінцівок (відсутність або гіпоплазія глибоких вен, множинні артеріовенозні шунти (нориці)) мають деякі симптоми, подібні до симптомів посттромбофлебітичного синдрому, що може бути причиною діагностичних помилок.

Вроджена відсутність або гіпоплазія глибоких вен характеризується збільшенням кінцівки в об'ємі й великим простяжним варикозним розширенням поверхневих вен. Вказані ознаки захворювання з'являються в дитячому

віці, чого практично ніколи не спостерігають при посттромбофлебітичному синдромі. Окрім цього, варикозне розширення вен часто має атипову локалізацію (задня і зовнішня поверхні стегна, ділянка сідниці).

Для множинних вроджених артеріовенозних нориць характерними є: збільшення кінцівки як за периметром, так і за довжиною (гігантизм сегментарний); атипова локалізація варикозного розширення вен; наявність пігментних плям, місцеве підвищення температури; гіпертрихоз. У деяких хворих визначають пульсацію поверхневих вен, а над ними вислуховують систолічний шум. Мають місце значне підвищення тиску в поверхневих венах і значна артеріалізація венозної крові. При посттромбофлебітичному синдромі вказані ознаки не спостерігають.

Лімфостаз – особливо випадки із гіпертрофією і фіброзом шкіри та власної фасції. При лімфостазі характерні повільний розвиток набряку кінцівки; відсутність в анамнезі даних про гострий тромбоз магістральних вен. При порушенні лімфовідтоку завжди виражений набряк тильної поверхні ступні й пальців, у пізні стадії розвиваються дифузне потовщення шкіри і гіперкератоз, а атрофії та пігментації шкіри, властивих посттромбофлебітичному синдрому, немає.

#### *Лікувальна тактика та вибір методу лікування*

Лікувальна тактика визначається стадією процесу. При посттромбофлебітичному синдромі під час стадії компенсації застосовують консервативне лікування, стадії декомпенсації – хірургічне лікування. При наявності вагомих протипоказань до операції приєднується комплексне консервативне лікування з накладанням компресійної цинкжелатинової пов'язки Уна.

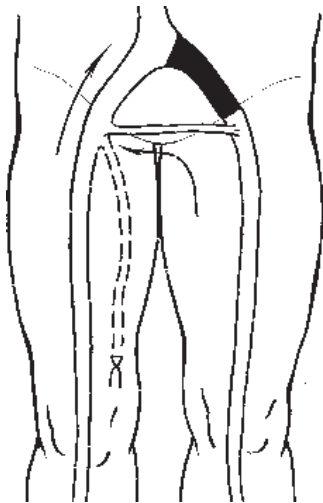
#### *Консервативне лікування:*

1. Аналгетики.
2. Венопротектори (троксовазин, венорутон, ескузан, глівенол).
3. Дезагреганти.
4. Ензимні препарати (трипсин, хімотрипсин, вобензим).
5. Десенсибілізуювальні препарати.
6. Сечогінні засоби в поєднанні з препаратами калію.
7. Лімфотропні препарати.
8. Протизапальні (нестероїдні протизапальні) препарати.
9. Місцеве лікування трофічних порушень (залежно від тяжкості й фази перебігу некротично-виразкових процесів).

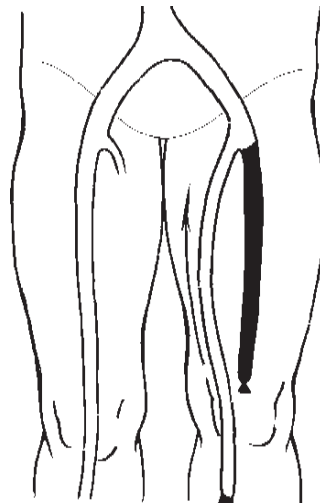#### *Хірургічне лікування.*

Хірургічні втручання визначаються стадією тромбозу. Їх поділяють на операції щодо усунення патологічного рефлюксу крові, корекції односторонніх порушень відтоку крові по стегнових і тазових венах та реконструктивні операції на венах гомілки і стегна.

При операціях щодо усунення патологічного рефлюксу крові застосовують: а) видалення поверхневих вен і епіфасціальну чи субфасціальну перев'язку комунікантних вен; б) резекцію глибоких вен; в) створення штучних внутрішніх і позасудинних клапанів.



**Рис. 13.22. Операція Пальма-Д'Есперона.**



**Рис. 13.23. Операція Уорена-Тайра.**

Для корекції однобічних порушень відтоку крові по тазових і стегнових венах виконують перехресне автовенозне шунтування (операція Пальма-Д'Есперона) (рис. 13.22), подвійне перехресне автовенозне шунтування чи необхідне шунтування стегнової вени (Операція Уорена-Тайра) (рис. 13.23).

Реконструктивні операції спрямовані на створення штучних клапанів.

Операція Бронзеу-Руссо – створення кла-

пана із стінки у великій підшкірній вені на 1 см дистальніше від місця впадання її в стегнову.

Для екстравазальної корекції функції клапанів використовують лавсанові спіралі, які після розміщення на вені зближують стулки клапана й цим зумовлюють відновлення його функції.

Операція Псотакіза – створення зовнішнього м'язового клапана. Сухожилки нижнього м'яза стегна проводять у поперечному напрямку між підколінною артерією й веною та підшивають до сухожилка двоголового м'яза стегна.

Застосовують також заміщення сегмента реканалізованої стегнової вени трансплантатом великої підшкірної вени стегна з функціонуючим клапаном або сегментом вени стегна й плеча.

Хірургічне лікування хворих із посттромбофлебітичним синдромом слід проводити не раніше ніж через 3 місяці після ліквідації трофічних порушень і загоєння трофічних виразок.

Із специфічних ускладнень операцій потрібно виділити тромбози, ретромбози переміщених вен, шунтів, анастомозів, неспроможність швів анастомозів, кровотечі, порушення артеріального кровообігу при надмірній компресії в результаті дублікатури фасції.

### **Експертиза працездатності і реабілітація**

Термін лікування в хірургічному стаціонарі становить від 4 до 10 днів. У випадках варикозної хвороби амбулаторне лікування триває 3-6 тижнів і залежить від ступеня венозної недостатності, об'єму операції. Хворим рекомендовано еластичне бинтування кінцівок упродовж 1,5-2 місяців. Їм протипоказана робота зі значними фізичними навантаженнями, довготривалим стоянням, вимушеним положенням тіла.



Пацієнти з гострим тромбозом вен у басейні нижньої порожнистої вени потребують довготривалого лікування впродовж 4-6 місяців. Працездатність визначається ступенем реканалізації і венозної недостатності та адекватності хірургічної корекції порушень венозного відтоку. У випадках хронічної венозної недостатності I ступеня хворі обмежено працездатні. Інвалідами III групи можуть бути визнані пацієнти з венозною недостатністю II а-б ступеня.

Хронічна венозна недостатність III ступеня значно обмежує можливості фізичних навантажень, і такі хворі визнаються інвалідами III чи II групи.

У періоди поза загостренням процесу рекомендуються бальнеологічні курорти Саки, Одеса з використанням сірководневих ванн та грязьових аплікацій.

### **Контрольні питання**

1. Хірургічна анатомія вен системи нижньої порожнистої вени.
2. Етіологія і патогенез варикозної хвороби нижніх кінцівок.
3. Класифікація варикозної хвороби нижніх кінцівок.
4. Методики проведення функціональних проб для визначення стану клапанного апарату поверхневих, комунікантних і глибоких вен нижніх кінцівок.
5. Принципи хірургічного лікування варикозної хвороби нижніх кінцівок.
6. Хірургічна тактика при гострому тромбофлебіті поверхневих вен нижніх кінцівок.
7. Класифікація тромбофлебіту системи нижньої порожнистої вени.
8. Особливості клініки гострого тромбофлебіту гомілкового, підколінно-стегнового та ілеофemorального сегментів.
9. Діагностична програма у хворих із гострим тромбофлебітом системи нижньої порожнистої вени.
10. Лікувальна тактика у хворих із гострим тромбофлебітом системи нижньої порожнистої вени.
11. Посттромбофлебітичний синдром, класифікація.
12. Клініка посттромбофлебітичного синдрому нижніх кінцівок.
13. Консервативне і хірургічне лікування посттромбофлебітичного синдрому нижніх кінцівок. Реабілітація хворих.

### **Література**

1. Клемент А.А., Веденский А.Н. Хирургическое лечение заболеваний вен конечностей. – М.: Медицина, 1976. – 290 с.
2. Савельев В.С., Душпе Е.П., Яблоков Е.Г. Болезни магистральных вен. – М.: Медицина, 1972. – С. 98-422.
3. Шалимов А.А., Сухарев И.И. Хирургия вен. – К.: Здоров'я, 1984. – С. 7-168.

## **Розділ 14. ЗАХВОРЮВАННЯ ЩИТОПОДІБНОЇ ЗАЛОЗИ**

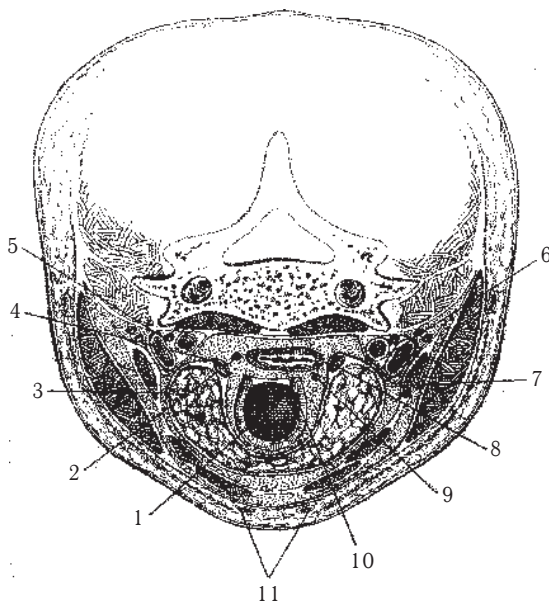
### *Анатомо-фізіологічні дані*

Щитоподібна залоза (ЩЗ) (*glandula thyroidea*) складається із двох бокових часток і перешийка. У 30 % людей зустрічається пірамідальний відросток у вигляді додаткової частки, який зв'язаний із перешийком або починається від лівої частки та йде в напрямку до під'язикової кістки. Із хірургічної та онкологічної точок зору, будова перешийка має певне значення. При його відсутності можна припустити певну автономність кровообігу й лімфатичної системи правої та лівої часток ЩЗ. При широкому перешийку можливі більш швидке поширення злоякісних пухлин з однієї частки на іншу й метастазування по лімфатичних судинах, що впливає на об'єм хірургічного втручання.

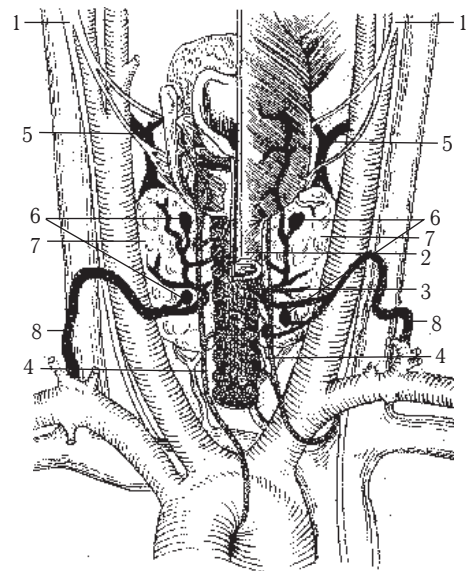
ЩЗ має власну капсулу у формі тонкої фіброзної пластинки й фасціальну піхву, яка утворена вісцеральним листком четвертої фасції шиї. Між капсулою залози та її піхвою є пухка клітковина, в якій розміщуються артерії, вени, нерви і прищитоподібні залози. Прищитоподібних залоз здебільшого чотири, по дві зі сторони кожної бокової частки. Вони розміщені на задній поверхні ЩЗ, завжди поза її капсулою. Гілки зворотного нерва проходять позаду фасціального ложа ЩЗ з обох боків трахеї в трахеостравохідній борозенці. За рахунок потовщення фасціальної піхви (зовнішньої капсули) утворюються зв'язки ЩЗ, які з'єднують її з трахеєю, гортанню й глоткою. Цим зумовлюється її рухомість при ковтанні. Перешийок своєю задньою поверхнею лежить на трахеї на рівні від другого до четвертого її хряща, але може сягати першого або опускатись до шостого кільця трахеї. Це треба мати на увазі при виконанні трахеостомії. Бокові частки своєю верхньою частиною заходять на зовнішню поверхню щитоподібного хряща, а знизу опускаються до 5-7 кілець трахеї. Частки ЩЗ прилягають до трахеї, гортані, глотки, стравоходу та прикривають медіальну частину загальних сонних артерій впродовж їх середньої третини. Стравохід на рівні шостого шийного хребця, що відповідає нижньому краю персноподібного хряща, відхиляється вліво, тому при операціях на лівій частці щитоподібної залози треба остерігатись пошкодження стравоходу. Кровопостачання залози здійснюють дві верхні (гілки зовнішньої сонної артерії) та дві нижні щитоподібні артерії (гілки шийно-щитоподібного стовбура, який відходить від підключичної артерії) і в 12 % випадків – а.імпта, що відходить від дуги аорти. Вени ЩЗ утворюють на її поверхні й поза залозою ряд сплетень. Верхні й середні щитоподібні вени впадають у внутрішню яремну, нижні – у плечоголовну вену. Непарна щитоподібна вена добре розвинута, постійна, здебільшого впадає в ліву плечоголовну вену, іноді – в правий венозний синус. Існує безліч анастомозів між венами, але особливе значення для хірурга при операціях на ЩЗ мають

середні щитоподібні вени (вени Кохера), які відходять від бокових поверхонь часток. Вони дуже короткі, мають прямий хід і впадають безпосередньо у внутрішню яремну вену. При зміщенні нижнього полюса залози вени Кохера легко розриваються, що може призвести до сильної кровотечі. Тому маніпуляція виважування бокових країв ЩЗ пальцем є небезпечною.

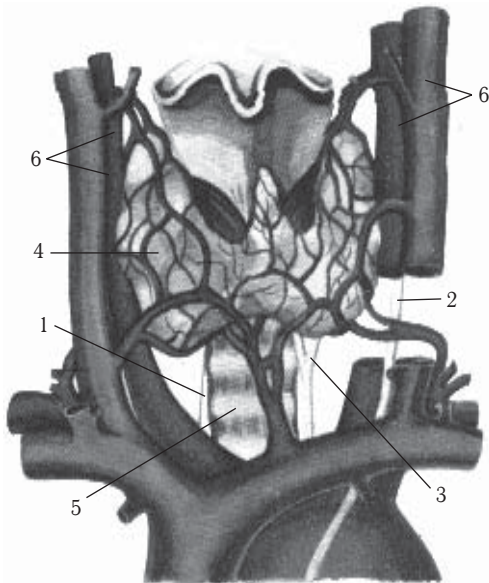
Регіонарними лімфатичними вузлами ЩЗ є латеральні глибокі лімфатичні вузли (верхні, середні, нижні), які розташовані вздовж внутрішньої яремної вени від кута нижньої щелепи, соскоподібного відростка й нижнього полюса навколоушної слинної залози до рівня впадання вказаної вени в підключичну. Вони збирають лімфу від бокових часток, а передгортанні лімфатичні вузли – від перешийка і близьких до нього частин бокових часток. Лімфатичними колекторами є також заглоткові лімфатичні вузли, які анастомозують із паратрахеальними і параезофагеальними лімфатичними вузлами, а також із лімфовузлами передньо-верхнього середостіння. Нерви ЩЗ є гілками симпатичного й обох гортанних нервів. Зворотний гортанний нерв переважно входить у гортань одним стовбуром. Зрідка він ділиться на рівні нижнього полюса ЩЗ на дві чи більше гілок. Зворотний нерв є дуже ніжним, найчастіше пошкоджується на задньо-боковій поверхні ЩЗ на межі нижньої і середньої її третини, а також при перев'язці нижніх щитоподібних артерій при екстрафасціальному видаленні залози. Хірургічна анатомія ЩЗ подана на рисунках 14.1-14.3.



**Рис. 14.1.** Хірургічна анатомія щитоподібної залози: 1 – трахея; 2 – зворотний гортанний нерв (правий); 3 – власна капсула щитоподібної залози; 4, 8 – прищитоподібна залоза; 5, 6 – судинно-нервовий пучок шії; 7 – фасціальне ложе щитоподібної залози (вісцеральний листок IV фасції шії); 9 – зворотний гортанний нерв (лівий); 10 – стравохід; 11 – передні яремні вени.



**Рис. 14.2.** Хірургічна анатомія щитоподібної залози. Задня поверхня. 1 – блукаючий нерв; 2 – стравохід; 3 – трахея; 4 – зворотний нерв; 5 – верхня щитоподібна артерія; 6 – прищитоподібна залоза; 7 – щитоподібна залоза; 8 – нижня щитоподібна артерія.



**Рис. 14.3.** Хірургічна анатомія щитоподібної залози. Вигляд спереду: 1 – правий зворотний нерв; 2 – блукаючий нерв; 3 – лівий зворотний нерв; 4 – щитоподібна залоза; 5 – трахея; 6 – судини ший.

лікулами і відмежовані від порожнини фолікула фолікулярними клітинами. Вони забезпечують синтез кальцитоніну – гормону, який бере участь у регуляції вмісту кальцію в крові й клітинах.

Б- і С-клітини належать до клітин APUD-системи, тобто до тих, які виробляють поліпептидні гормони.

Основним структурним елементом ЩЗ є фолікул, заповнений колоїдом.

У паренхімі ЩЗ є три види клітин, які відрізняються один від одного ультраструктурно, гістохімічно і функціонально. Основну масу клітин паренхіми ЩЗ складають фолікулярні клітини, або А-клітини, які виробляють гормони тироксин і трийодотиронін. Фолікулярний епітелій кубічний, проте, залежно від функціонального стану залози, може змінюватись від плоского до циліндричного. Клітини Ашкіназі-Гюртля, або Б-клітини, різко відрізняються від фолікулярного епітелію значно більшими розмірами, еозинофільною цитоплазмою й округлим, центрально розміщеним ядром. Функція Б-клітин полягає в синтезі та накопиченні біогенних амінів, зокрема серотоніну.

С-клітини (парафолікулярні) розташовані переважно групами між фолікулами і відмежовані від порожнини фолікула фолікулярними клітинами.

## 14.1. ЕНДЕМІЧНИЙ І СПОРАДИЧНИЙ ЗОБ

**Зоб** (*воло, струма*) означає будь-яке збільшення ЩЗ незалежно від її функціонального стану, морфологічних змін та причин.

**Ендемічний зоб** – патологія ЩЗ, яка зустрічається в біогеохімічних регіонах із недостатнім вмістом йоду в навколишньому середовищі (крайова патологія).

**Спорадичний зоб** – захворювання ЩЗ в мешканців регіонів, не ендемічних по зобу.

### *Етіологія і патогенез*

Окрім йодної недостатності, зобна ендемія посилюється підвищеним вмістом кальцію в навколишньому середовищі, недостатністю бромю, незадовільними санітарно-гігієнічними умовами. Вплив на вираження зобної ендемії

має також знижений вміст у довкіллі кобальту, марганцю, цинку. При недостатності йоду в організмі знижується синтез тиреоїдних гормонів. Це призводить до гіперсекреції тиреотропного гормону гіпофіза, результатом якої є гіпертрофія та гіперплазія епітелію ЩЗ, яка на початкових стадіях може бути компенсаторною, а далі розвивається зобна трансформація ЩЗ.

Тяжкість ендемії оцінюється рядом показників:

- 1) співвідношення чоловіків і жінок, хворих на зоб (показник Ленца-Бауера – якщо він ближчий до 1, то ендемія тяжча);
- 2) переважання вузлових форм зоба над його іншими формами;
- 3) наявність кретинізму;
- 4) зоб у тварин;
- 5) кількість осіб із гіперплазією ЩЗ.

Спорадичний зоб розвивається внаслідок відносної йодної недостатності, яка зумовлена надлишком гумінових речовин у воді, ґрунті при достатній кількості йоду, а також порушенням всмоктування йоду в кишечнику, зниженням функції печінки.

Макроскопічно зоб поділяють на дифузний, вузловий і змішаний. За гістологічною структурою – паренхіматозний і колоїдний. Інколи зустрічаються кістозне перетворення залози та кальцинати і осифікати. Великі вузли викликають атрофічні зміни навколишніх тканин і органів. Так, за давнини форми зоба можуть спричиняти стискання трахеї та її розм'якшення (трахеомаліяція) (рис. 14.4). Ознаками переходу еутиреоїдного зоба в гіпертиреоїдний є: перетворення тиреоїдного епітелію з плоского в кубічний і циліндричний, наявність сандерсонових подушечок, сосочків і розгалужень папіломатозних виростів, скупчення лімфоцитів, рідкий вакуолізований колоїд.

#### К л а с и ф і к а ц і я

За формою збільшення ЩЗ розрізняють зоб: 1) дифузний; 2) вузловий; 3) змішаний.

Для визначення ступеня збільшення щитоподібної залози використовують таку шкалу:

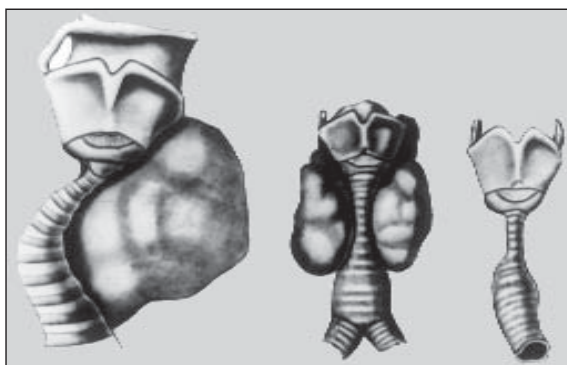


Рис. 14.4. Девіація трахеї, трахеомаліяція.

0 – щитоподібна залоза не пальпується;

I – пальпується перешийок залози, який помітний при ковтанні;

II – пальпується вся залоза, її помітно при ковтанні;

III – збільшення залози призводить до помітного рівномірного потовщення шиї (“товста шия”);

IV – залоза значно збільшена, різко деформує шию;

V – збільшення досягає великих розмірів (зоб великих розмірів).



Класифікація ВООЗ:

0 – відсутність зоба.

I A – зоб визначається лише при пальпації і не видимий при повністю відхиленій назад голові.

I B – зоб пальпується, однак видимий лише при повністю відхиленій назад голові (включає також вузол при незбільшеній ЩЗ).

II – зоб видимий при нормальному положенні шиї, пальпація для діагнозу не обов'язкова.

III – дуже великий зоб, який можна розпізнати на відстані.

За функціональним станом ЩЗ розрізняють зоб:

- 1) еутиреоїдний (нормальна функція);
- 2) гіпертиреоїдний (підвищена функція);
- 3) гіпотиреоїдний (знижена функція).

Дифузне збільшення ЩЗ I-II ступенів без порушення функції та вузлової трансформації розцінюють як компенсаторне і називають гіперплазією ЩЗ.

За локалізацією зоб розрізняють:

- 1) типової локалізації (передня поверхня шиї);
- 2) шийно-загруднинний зоб;
- 3) при ектопії ЩЗ (зоб кореня язика, внутрішньогрудний зоб);
- 4) додаткових залоз (аберантний зоб);
- 5) попередугруднинний.

#### *Клінічна симптоматика*

У хворих на ендемічний еутиреоїдний зоб клінічні ознаки зумовлені, в основному, механічним і рефлекторним впливом збільшеної ЩЗ на оточуючі її органи. Переважно хворі скаржаться на наявність “пухлини” і деформацію контурів шиї. Турбують відчуття стискання в ділянці шиї, утруднене дихання, ковтання, а також раптові напади кашлю (через компресію зоба на гортанні нерви). При наявності великого зоба (особливо шийно-загруднинного, “пірнаючого”) періодично може виникати утруднене дихання (особливо вночі), аж до асфіксії, що є результатом стискання та перегину трахеї, іноді з різким її зміщенням. Загруднинні зоби часто супроводжуються захриплістю, розширенням вен обличчя, шиї.

У хворих на зоб зі зниженою функцією ЩЗ, як правило, клініка гіпотиреозу проявляється загальною слабкістю, млявістю, сонливістю, зниженням пам'яті, мерзлякуватістю, сухістю шкіри і набряками, особливо навколо очей. Іноді в таких хворих спостерігають запори.

Хворі на гіпертиреоїдний зоб скаржаться на дратівливість, серцебиття, підвищену пітливість, тремор рук, поганий сон, відчуття жару. Іноді мають місце втрата маси тіла, пронос. Ступінь вираження гіперфункції ЩЗ при ендемічному зобі переважно невеликий, не супроводжується екзофтальмом.

Збільшення ЩЗ у хворих на ендемічний зоб здебільшого має вузлуватий або змішаний характер, і лише в невеликій кількості хворих підліткового віку спостерігають дифузне збільшення ЩЗ.

Вузловий зоб пальпують у вигляді невеликої пухлини з чіткими контурами, яка має гладеньку поверхню, не спаяна з оточуючими тканинами і зміщується при ковтанні. Такий зоб має еластичну, напружено-еластичну або щільну консистенцію. При тривалому анамнезі в залозі утворюються вогнища фіброзу та звапнення, вона стає твердою, горбистою.

При дифузному зобі залоза нагадує форму метелика, зберігає свої контури, поверхня її гладенька, консистенція здебільшого еластична, іноді м'яка або щільна. Змішаний зоб об'єднує прояви вузлового і дифузного, однак із тактичних міркувань змішані зоби відносять до групи вузлових.

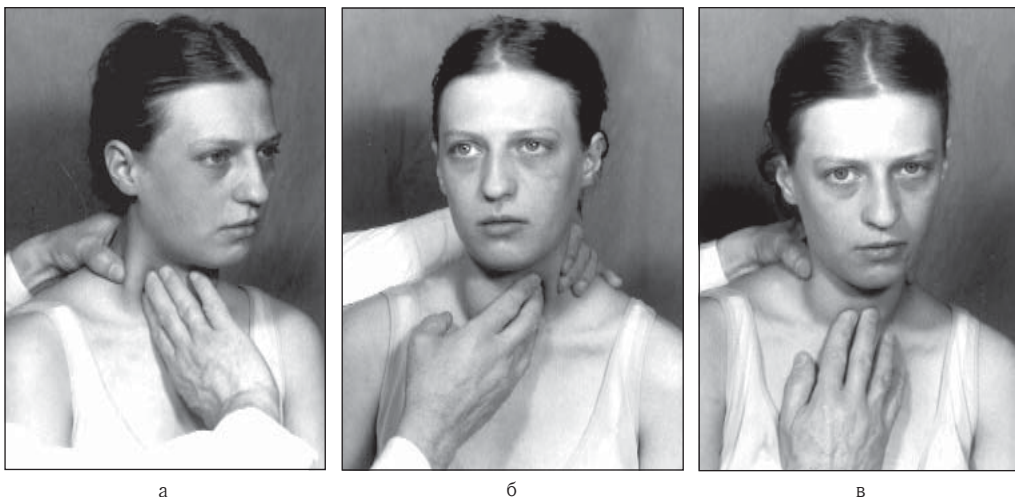
Окремі вузли або весь зоб можуть частково чи повністю зміщуватись за груднину. Пальпація зоба в таких випадках потребує спеціальних прийомів. Дослідження проводять у горизонтальному положенні хворого з валиком під лопатками. При цьому пацієнту пропонують натужитися, покашляти, що спричиняє до виведення верхнього полюса або всього зоба з-за груднини (проба Вальсальве).

Особливості клінічного перебігу ендемічного і спорадичного зоба зумовлені його формою (вузловий, дифузний, змішаний), ступенем збільшення щитоподібної залози, характером функціонального стану (еутиреоїдний, гіпотиреоїдний, гіпертиреоїдний), локалізацією (типова, шийно-загруднинна, ектопія зоба, аберантний зоб). Мають значення вік хворого, його конституційні особливості, тривалість захворювання та характер попереднього лікування.

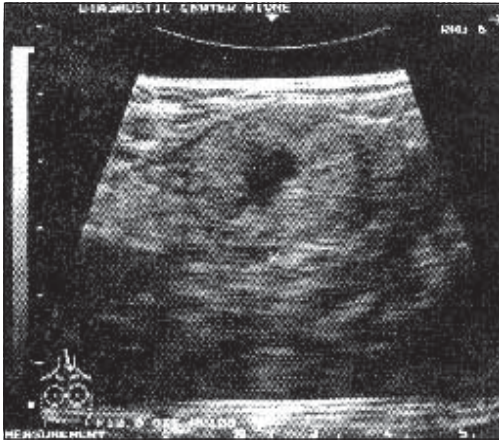
Ускладнення: запалення зобно зміненої ЩЗ (струміт), крововиливи в тканину зоба, асфіксія, малігнізація.

#### *Лабораторні та інструментальні методи діагностики*

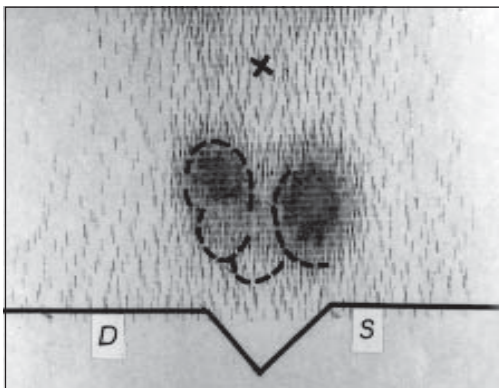
1. Фізикальне обстеження, огляд ділянки шийі, пальпація щитоподібної залози (рис. 14.5).



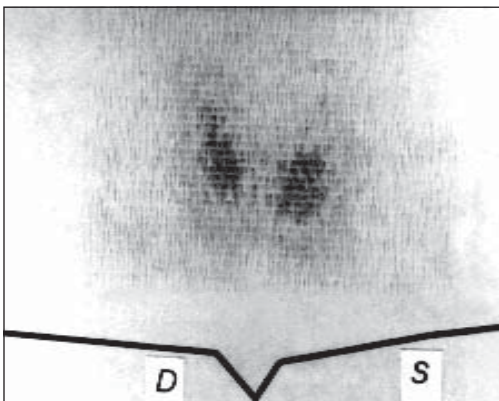
**Рис. 14.5.** Пальпація щитоподібної залози: а – правої частки; б – лівої частки; в – перешийка.



**Рис. 14.6.** Вузловий зоб із деструкцією вузла. Сонограма.



**Рис. 14.7.** Дифузний токсичний зоб. Сканограма.

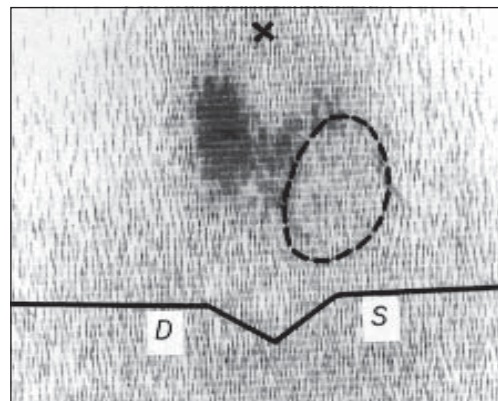


**Рис. 14.8.** Гіпотироз. Сканограма.

2. Сонографія, комп'ютерна томографія (рис. 14.6).
3. Визначення функції щитоподібної залози (концентрація гормонів, йодних компонентів сироватки крові, дослідження йодопоглинальної функції ЩЗ).
4. Сканування ЩЗ (рис. 14.7-14.9).
5. За показаннями: рентгенографія шії (кальцинати, осифікати) з контрастуванням стравоходу (компресія стравоходу, трахеї, їх зміщення, деформація).
6. Рентгенографія грудної клітки, особливо середостіння, у 2-х проекціях, пневмомедіастинографія (внутрішньогрудний зоб).
7. Пункційна біопсія під контролем сонографії.
8. Термографія.

#### *Диференційний діагноз*

Проводять диференційну діагностику ендемічного і спорадичного зоба з хронічним аутоімунним тиреоїдитом Хашімото, фібропластичним зобом Ріделя, боковими і серединними кістами шії, ліпомами й іншими пухлинами, пухлинами і кістами середостіння, зло-



**Рис. 14.9.** Холодний вузол. Сканограма.

якісними новоутвореннями щитоподібної залози, метастазами пухлин у шийні лімфатичні вузли.

Про наявність зоба Хашімото свідчать імунологічні показники, щільність дифузно зміненої ЩЗ, мозаїчність залози на соно- і сканограмі, зменшення розмірів зоба при преднізолоневій пробі.

При зобі Ріделя залоза горбиста, залізоподібної щільності, нерідко спаяна з навколишніми тканинами (крім шкіри).

Кісти, пухлини шийі, метастази в лімфатичні вузли не зміщуються при ковтанні, не накопичують радіоактивний йод, чітко визначаються сонографічно.

При підозрі на рак ЩЗ необхідно провести морфологічну верифікацію шляхом пункційної біопсії з подальшим цитологічним дослідженням.

#### *Лікувальна тактика та вибір методу лікування*

Ендемічний зоб підлягає лікуванню при всіх його формах і на всіх стадіях розвитку. Вибір методу лікування залежить від виду зоба (дифузний, вузловий, змішаний), ступеня збільшення ЩЗ (I-V) та характеру ускладнень зоба (запалення, крововиливи, асфіксія, малігнізація).

Консервативне лікування проводять препаратами неорганічного йоду, тиреоїдином і чистими гормональними препаратами (тироксином, трийодотиронином). Найбільш ефективним є тироксин. Йодні препарати застосовують не завжди, оскільки вони менш ефективні й часто є причиною вторинного гіпертиреозидизму. Медикаментозне лікування застосовують при дифузному збільшенні ЩЗ без ознак тиску зоба на органи шийі. Багатовузлові (полінодозні) зоби (особливо в жінок після 50 років) зрідка ускладнюються малігнізацією і тому, якщо відсутні ознаки компресії органів шийі і гіпертиреозидизм, також можуть лікуватись консервативно. Важливим аргументом їх медикаментозного лікування є часті рецидиви після операції, тому що диференціювати і видалити всі вузли при цій формі зоба важко.

Хірургічне лікування. Метод і об'єм хірургічного лікування при ендемічному і спорадичному зобі визначають поширенням і характером ураження. При цьому користуються принципом: уся зобно трансформована паренхіма повинна бути видалена, а здорова – максимально збережена.

Вузлові й змішані форми зоба, незалежно від функції залози та її розмірів, підлягають хірургічному лікуванню. Гіпотиреоз не є протипоказанням до операції, оскільки видалення зоба призводить до нормалізації функції незміненої паранодулярної тканини. Операція перш за все показана при наявності ознак компресії органів шийі, зобі великих розмірів, вторинному гіпертиреозидизмі та підозрі на ракове переродження. Зоб додаткових ЩЗ (абераційний зоб) підлягає обов'язковому хірургічному лікуванню. Операція полягає у видаленні абераційної залози з ревізією основної ЩЗ.

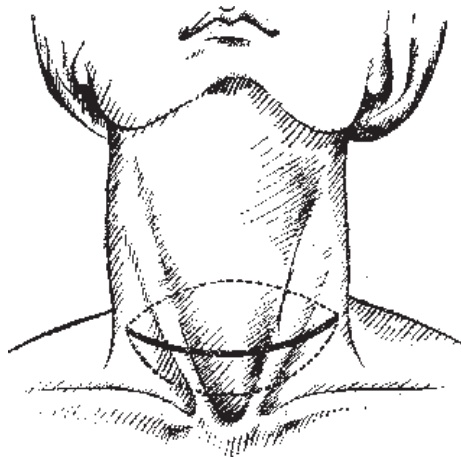
Внутрішньогрудний зоб, який розвивається при загруднинній ектопії ЩЗ, також потребує обов'язкового хірургічного видалення. Кращим доступом є поздовжня стернотомія. Шийно-загруднинний зоб можна без особливих технічних зусиль видалити з шийного доступу.



При язиковій ектопії і зобі кореня язика у хворих без серйозних розладів мови, ковтання, дихання можливі спостереження і консервативне лікування. У випадку прогресуючого росту зоба, наявності ознак компресії, розладів ковтання, травматичних кровотеч і підозри на малігнізацію зоба кореня язика потрібне хірургічне лікування – видалення зоба, здебільшого через боковий розріз глотки.

Гострі розлади дихання (асфіксія) потребують виконання операції в екстреному порядку.

Оптимальним методом знеболення є ендотрахеальний наркоз. При цьому методі не буває випадків механічної асфіксії на операційному столі внаслідок стискання або перегину трахеї в момент мобілізації і виведення зоба в рану. Метод дозволяє провести ретельну ревізію всієї залози та просторів шиї,



**Рис. 14.10.** Доступ до щитоподібної залози за Кохером.

перш за все за груднинного, ретротрахеального, ретроезофагального, де можуть розміщуватись відшнуровані вузли ЩЗ. Місцеву анестезію, а також інші методи загального знеболення треба вважати резервними.

Для видалення зоба використовують поперечний (комірцеподібний) розріз за Кохером у нижньому відділі шиї над груднино-ключичними зчленуваннями (рис. 14.10). Операцію на ЩЗ треба розпочинати з ретельної ревізії та інтраопераційної діагностики, що дозволяє визначити адекватний об'єм оперативного втручання. Обов'язковим є звільнення частини або всієї трахеї шляхом розсікання перешийка. Це дозволяє краще орієнтуватись

у топографо-анатомічній ситуації, зумовленій зобом, а при виникненні асфіксії – виконати трахеостомію. Надалі перешийок і пірамідальна частка підлягають видаленню як найбільш небезпечні щодо виникнення рецидиву зоба. Об'єм резекції ЩЗ при ендемічному і спорадичному зобі визначають строго індивідуально. Резекцію ЩЗ виконують субфасціалью, що попереджує видалення прищитоподібних залоз і травму гортанних нервів. Вузол треба видаляти разом із паранодулярною, здоровою тканиною, оскільки вона функціонально неповноцінна. Це виправдовується також і онкологічними міркуваннями. Операція енуклеації вузла не виконується як неадекватна. Разом із тим, при багатовузловому двобічному зобі, коли уражена практично вся ЩЗ, доводиться вилущувати окремі вузли зі здорової паренхіми, залишаючи її максимальну кількість, оскільки паренхіма переважно розміщується тонким шаром на їх поверхні. Цей шар паренхіми потрібно розсікти і стягнути ножицями з вузла, залишивши її зв'язок із судинами.

При ендемічному та спорадичному зобі застосовують економні, розширені та субтотальні резекції ЩЗ з обов'язковим зазначенням кількості й місця залишення здорової паренхіми.

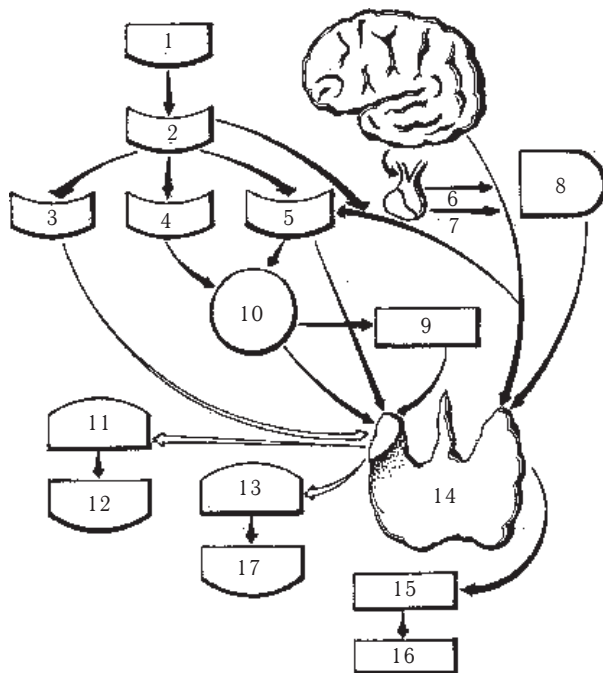


З онкологічних міркувань, необхідно у всіх випадках проводити інтраопераційне експресгістологічне дослідження видаленої тканини.

Для профілактики рецидиву зоба хворим після операції необхідно тривалий час призначати гормони ЩЗ з метою зняття тиреотропної стимуляції.

## 14.2. ДИФУЗНИЙ ТОКСИЧНИЙ ЗОБ

**Дифузний токсичний зоб** (базедова хвороба, хвороба Грейвса, хвороба Парі, хвороба Фляяні, тиреотоксикоз, гіпертиреоз) – тяжке аутоімунне і нейроендокринне захворювання, зумовлене підвищеною секрецією тиреоїдних гормонів, дифузно збільшеною щитовидною залозою з ураженням усіх органів і систем людини.



**Рис. 14.11.** Патогенезу дифузного токсичного зоба (схема): 1 – генетична схильність; 2 – дефект у системі імунітологічного виживання; 3 – форбідні клони Т-лімфоцитів; 4 – підвищення Т-хелперів; 5 – зниження Т-супресорів; 6 – гіпоталамус; 7 – гіпофіз; 8 – ініціюючі фактори: інфекція, психічна травма, вагітність, катехоламіни тощо; 9 – тиростимулюючі антитіла; 10 – порушення функції В-лімфоцитів; 11 – клітинно-опосередкований імунітет та антитіла до ретробульбарних тканин, м'язів орбіти, тироглобуліну; 12 – офтальмопатія; 13 – клітинно-опосередкований імунітет та антитіла до тканин гомілки або ж імунні комплекси в тканинах цієї ділянки; 14 – гіперплазія + надлишок  $T_3$  і  $T_4$ ; 15 – надлишок  $T_3$  і  $T_4$ ; 16 – клінічні симптоми дифузного токсичного зоба; 17 – претибіальна мікседема.

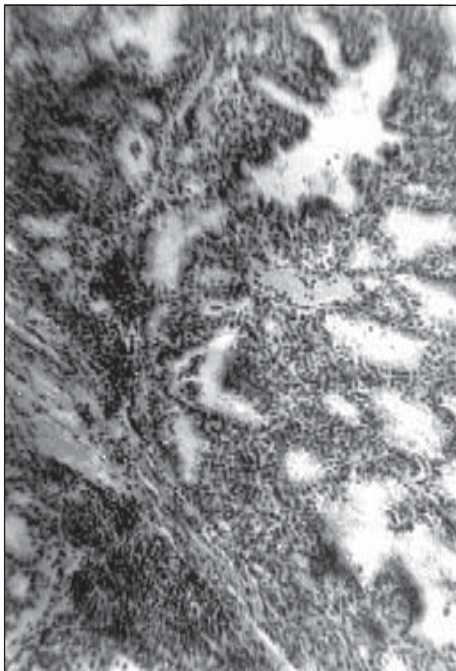
Дифузний токсичний зоб (ДТЗ) здебільшого зустрічається в жінок. У 5 % осіб із дифузним токсичним зобом розвиваються офтальмопатія і претибіальна мікседема.

### *Етіологія і патогенез*

Наукові дослідження і клінічні спостереження свідчать про те, що дифузний токсичний зоб є аутоімунним захворюванням. Пусковими факторами в розвитку цього захворювання є в основному гострі та хронічні психічні травми, перегрівання на сонці, інфекції, інтоксикації, черепно-мозкова травма, дисфункція інших ендокринних залоз, насамперед статевих. Дія цих факторів спрямована на генетично схильний до тиреотоксикозу організм людини.

Схема патогенезу дифузного токсичного зоба наведена на рисунку 14.11.

Морфологічно щитоподібна залоза збільшена у 2-5 разів, помірно щільна, на розрізі соковита, повнокровна, сіро-рожевого кольору. Гістологічно



**Рис. 14.12.** Дифузний токсичний зоб. Лімфоплазмоцитарна інфільтрація стромы.

виявляють поліморфізм фолікулів. Фолікулярний епітелій циліндричний, утворює папіломатозні розростання. Колоїд еозинофільний, містить велику кількість резорбційних вакуоль. В інтерстиції – велика кількість лімфоцитів, які утворюють фолікули (рис. 14.12). При тяжкій формі тиреотоксикозу виникають тиреотоксичне серце, тиреотоксичний цироз печінки, тиреотоксична офтальмопатія, остеопороз, кахексія.

#### *К л а с и ф і к а ц і я*

За клінічним перебігом розрізняють легку, середню і тяжку форми захворювання.

Згідно з класифікацією Ш. Мілку, є чотири стадії перебігу дифузного токсичного зоба:

I стадія – невротична, початок розвитку тиреотоксикозу, збільшення ЩЗ малопомітне.

II стадія – нейрогормональна, яскраво виражені ознаки тиреотоксикозу, ЩЗ помітно збільшена в розмірах.

III стадія – вісцеропатична, характеризується тиреотоксичним ураженням внутрішніх органів.

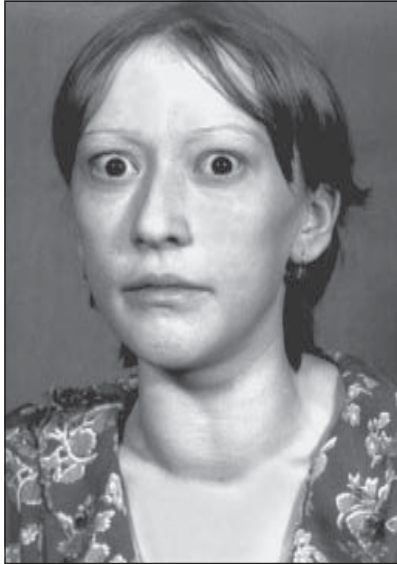IV стадія – кахектична, починаються необоротні дистрофічні зміни органів і систем.

#### *К л і н і ч н а с и м п т о м а т и к а*

При дифузному токсичному зобі виникають ураження практично всіх органів і систем та порушення всіх видів обміну речовин. Окрім описаної в 1842 р. Базедовим класичної тріади (зоб, тахікардія та витрішкуватість), на даний час відомо близько 70 притаманних ДТЗ симптомів, які можна об'єднати в три основні синдроми: гіпертиреозидизм, захворювання очей (офтальмопатія) та ураження шкіри (претибіальна мікседема). При цьому гіпертиреозидизм є явищем постійним, а офтальмопатія і претибіальна мікседема зустрічаються досить рідко (в 1-5 % хворих).

До ранніх ознак ДТЗ відносять: загальну слабкість, швидку втомлюваність, зниження працездатності та м'язової сили, підвищену дратівливість, плаксивість, безсоння, пітливість і гіперемію шкірних покривів.

Основними симптомами при класичних формах ДТЗ є: збільшення ЩЗ (зоб), тахікардія, екзофтальм, тремор рук та прогресуюча втрата маси тіла (рис. 14.13).



**Рис. 14.13.** Дифузний токсичний зоб. Рівномірне збільшення обох часток залози. Екзофтальм.

ЩЗ у хворих на ДТЗ дифузно збільшена, помірної щільності. У деяких із них внаслідок підвищеного кровопостачання вона може пульсувати. Після тривалого лікування препаратами йоду залоза стає щільною і болючою. Таке ж тривале консервативне лікування викликає в ній розвиток дегенеративних склеротичних процесів, іноді з вузловою трансформацією тканини, причому ступінь збільшення залози часто не відповідає тяжкості ДТЗ. При аускультації над залозою можна вислуховувати систолічний шум.

В основі гіпертиреозидизму лежить підвищення секреторної активності гіперплазованої ЩЗ у формі надмірної продукції її гормонів (трийодотироніну й тироксину). Більшість ефектів надлишку тиреоїдних гормонів опосередковується через симпатичну нервову систему: тахікардія, тремор пальців рук, язика, всього тіла (симптом “телеграфного стовпа”),

пітливість. У хворих на ДТЗ підвищується основний обмін, посилюється азотистий, вуглеводний та ліпідний обмін з одночасним підвищенням апетиту та втратою маси тіла.

Зміни, що виникають в органах серцево-судинної системи і проявляються тахікардією, підвищенням систолічного й зниженням діастолічного тиску, збільшенням пульсового тиску та миготливої аритмії з розвитком серцевої недостатності, формують синдром тиреотоксичного серця.

Підвищене утворення тепла внаслідок інтенсифікації обміну речовин, що є результатом впливу тиреоїдних гормонів, призводить до виникнення синдрому гіпертермії (відчуття жару, підвищена температура тіла, хворі сплять тільки під одним простирадлом – симптом “простирадла”). Ознаками порушення функції центральної нервової системи є дратівливість, занепокоєння, відчуття страху, інтенсифікація збудливості, безсоння, підвищення глибоких сухожилкових рефлексів. Дисфункція статевих органів у жінок проявляється оліго- або аменореєю, а в чоловіків наслідком порушення співвідношення естрогенів і андрогенів іноді може бути гінекомастія. При цьому знижуються лібідо й потенція.

Хворі на ДТЗ без лікування худнуть, у тяжких випадках зникає підшкірно-жирова клітковина, зменшується об'єм м'язів аж до кахексії. Як за рахунок змін у м'язах, так і в результаті ураження в них може розвинути також м'язова слабкість периферичної нервової системи – тиреотоксична міопатія.

У більшості таких хворих виникають характерні зміни з боку очей. Серед них одним із головних є екзофтальм. До речі, витрішкуватість, що має

місце в 50 % випадків, часто може бути першою ознакою захворювання, на яку звертає увагу пацієнт. Розрізняють три види екзофтальму: незначний (14-17 мм), середній (17-20 мм) і значний (понад 20 мм). Екзофтальм при ДТЗ симетричний, трофіка очей не порушена, об'єм рухів очних яблук не обмежений. Окрім екзофтальму, у хворих на ДТЗ спостерігають цілий ряд інших очних симптомів:

- а) симптом Грефе – відставання руху верхньої повіки при погляді вниз, внаслідок чого між верхньою повікою і райдужною оболонкою з'являється біла смужка склери;
- б) симптом Штельвага – нечасте кліпання;
- в) симптом Мебіуса – слабкість конвергенції;
- г) симптом Дальрімпля – широка очна щілина;
- д) симптом Кохера – ретракція верхньої повіки при швидкій переміні погляду.

Очні симптоми дифузного токсичного зоба необхідно відрізнити від офтальмопатії (злоякісний екзофтальм), яку спостерігають приблизно в 5 % хворих на ДТЗ. При ній, одночасно з екзофтальмом, хворі скаржаться на біль в очних яблуках, відчуття наявності “піску в очах” та сльозотечу. Спостерігають також набряк повік, ін'єкцію судин склери та їх новоутворення. При значній офтальмопатії очні яблука виступають з орбіт, повіки і кон'юнктива набряклі, з ознаками запалення. На цьому фоні розвивається кератит із виразкуванням рогівки, який у кінцевому результаті може призвести до сліпоти. Підвищення орбітального тиску внаслідок лімфоїдної інфільтрації та накопичення рідини і набряку ретроорбітальних тканин спричиняє не тільки виштовхування очного яблука – екзофтальм, але і стискання зорового нерва та втрату зору. Потрібно також зазначити, що офтальмопатія при тиреотоксикозі, як правило, розвивається на фоні енцефалопатії і має аутоімунний генез.

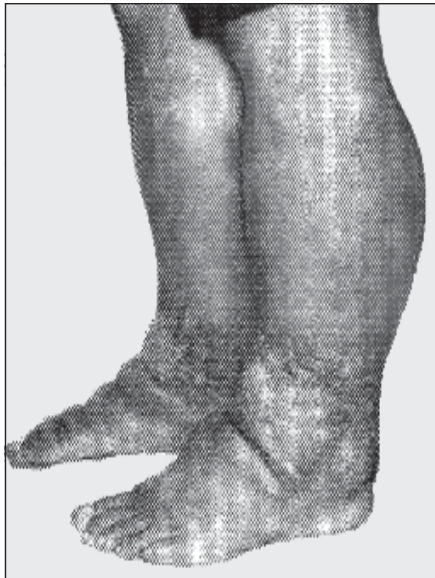

Рис. 14.14. Претибіальна мікседема.

У хворих із претибіальною мікседемою буває ураженою шкіра передньої поверхні гомілки. Вона стає щільною, потовщеною, набуває пурпурово-червоного кольору, а волосяні фолікули виступають над поверхнею (рис. 14.14).

Гіперпродукція гормонів ЩЗ негативно впливає також і на паренхіму печінки. У тяжких випадках це може призвести до токсичного гепатиту, жовтяниці та подальшої гепатаргії. Токсичний гепатит у таких хворих потрібно вважати несприятливим у прогностичному відношенні.

Внаслідок прямої цитотоксичної дії тиреоїдних гормонів на слизову оболонку

тонкої кишки виникають пригнічення її ферментотворювальної функції, гіпермоторика шлунково-кишкового тракту, осмотична діарея – розвивається тиреотоксичний ентєральний синдром. Також порушуються глюко- і мінералокортикоїдна функції надниркових залоз, а в крові визначаються лейкопенія, гранулоцитопенія і лімфоцитоз.

Залежно від тяжкості клінічного перебігу тиреотоксичного зоба виділяють легку, середню і тяжку форми.

Легка форма тиреотоксикозу характеризується такими симптомами: пульс – до 100 за хвилину, втрата маси тіла – в межах 3-5 кг, незначна непостійна пітливість, очні симптоми відсутні або виражені нерізно, артеріальний тиск нормальний, основний обмін до +30 %, йодопоглинальна функція ЩЗ підвищена, при цьому максимум накопичення, що перебільшує 30 %, припадає на кінець доби (до 24 год).

Захворюванню середньої тяжкості притаманна чітко виражена симптоматика: втрата маси тіла до 8-10 кг, тахікардія в межах 101-120 уд./хв, причому систолічний тиск підвищений, а діастолічний – знижений або в нормі. Часто спостерігають екзофтальм, основний обмін +31-50 %, йодопоглинальна функція ЩЗ підвищена з перших годин.

При тяжкій формі тиреотоксикозу симптоматика набуває різко вираженого характеру, що зумовлено значними змінами у внутрішніх органах. Частота пульсу в таких хворих перевищує 120 уд./хв, виникає миготлива аритмія, різко виражені тремор рук і профузна пітливість, значно підвищується пульсовий тиск, розвивається недостатність кровообігу, часто наявна офтальмопатія. Втрата в масі тіла хворих може перевищувати 10 кг, основний обмін стає більшим за +50 %, максимум накопичення радіоактивного йоду настає через 4-6 год після прийому ізотопу, а до кінця 24 год – зниження показників на кривій накопичення.

За клінічним перебігом розрізняють дві форми ДТЗ:

- а) ДТЗ із повільним розвитком;
- б) гостра форма дифузного токсичного зоба, яка характеризується гострим початком і швидким, іноді впродовж декількох годин, розвитком. Гострий тиреотоксикоз зустрічається рідко і в більшості випадків закінчується смертю від тиреотоксичної коми. Клінічна картина розвивається за декілька годин або днів. При цьому ЩЗ не збільшена, спостерігаються висока температура, блювання, пронос, різка втрата маси тіла.

До особливих форм ДТЗ відносять тиреотоксикоз у дітей, вагітних, жінок, що перебувають в клімактеричному періоді, та у людей похилого віку.

Серед ускладнень під час перебігу захворювання найбільш небезпечним для життя хворого є тиреотоксичний криз. Він спостерігається в 0,02-0,05 % хворих і розвивається переважно внаслідок дії провокуючих факторів. Серед них основними треба вважати травму (хірургічне втручання на залозі або інших органах), грубу пальпацію ЩЗ, психічну травму, емоційний стрес, інфекцію, вагітність, пологи та радіойодотерапію.



*Лабораторні та інструментальні методи  
діагностики*

1. Визначення основного обміну, вмісту ліпідів у сироватці крові, часу рефлексу з ахіллового сухожилка, запис ЕКГ.
2. Дослідження концентрації гормонів ЩЗ (загальний вільний тироксин –  $T_4$ , загальний вільний трийодотиронін –  $T_3$ ), йодованих компонентів сироватки крові (білковозв'язаний йод, бутанолекстрагований йод), тиреотропного (ТТГ) гормону гіпофіза.
3. Визначення тиреоїдостимулювальних антитіл – імуноглобулінів, антитиреоїдних антитіл.
4. Сонографія ЩЗ.

*Диференційний діагноз*

Початкові, стерті й недостатньо виражені форми ДТЗ мають багато схожих симптомів, які спостерігаються при неврозах, ревматизмі, туберкульозі, хроніосепсисі, посткастраційному синдромі, діенцефальних ураженнях, а також при злоякісних пухлинах. Це особливо стосується тих випадків, коли збільшення ЩЗ є незначним або ж зоб визначити не вдається.

Для всіх вищенаведених захворювань характерними є: серцебиття, біль у ділянці серця, підвищена пітливість, субфебрильна температура та втрата маси тіла.

При гострому розвитку тиреотоксикозу іноді виникає необхідність виключати і такі гострі інфекційні захворювання, як дизентерія, грип або черевний тиф.

ДТЗ при наявності екзофтальму необхідно диференціювати з енцефалітом, офтальмопатією. Для енцефалітичного екзофтальму характерними вважають поєднання парезу погляду догори з диплопією, виразками рогики, кон'юнктивітами, прогресуючим, так званим злоякісним, екзофтальмом, що досить часто може призвести до втрати ока. До речі, цей вид екзофтальму здебільшого буває однобічним.

Важливими для диференційної діагностики ДТЗ є дані спеціальних методів дослідження: визначення рівня тиреоїдних гормонів, білковозв'язаного і бутанолекстрагованого йоду в крові, йодопоглинальної функції ЩЗ, біохімічні, імунологічні дослідження, сонографія та сканування за допомогою радіоактивного йоду або технецію.

В особливо тяжких випадках доцільно застосовувати пробну антитиреоїдну терапію.

*Лікувальна тактика та вибір методу лікування*

Лікування дифузного токсичного зоба, особливо виявленого вперше, а також тяжкої і середньої тяжкості форм тиреотоксикозу, необхідно проводити в стаціонарних умовах. Існує три методи лікування ДТЗ:

- а) медикаментозне лікування;
- б) лікування радіоактивним йодом;
- в) хірургічне лікування.

Медикаментозне лікування хворих на ДТЗ насамперед повинно бути спрямованим на нормалізацію підвищеної функції ЩЗ. Для цього використовують йод і препарати тиреостатичної дії, зокрема мерказоліл – синтетичний анти tireoїдний препарат. У тяжких випадках лікування розпочинають із 60 мг (12 таблеток)-45 мг (9 таблеток) препарату на день, при формах середньої тяжкості – з 30 мг (6 таблеток), при легких – із 15 мг (3 таблетки) на день. Максимальну початкову дозу застосовують впродовж 2-4 тижнів до вираженого зменшення клінічних проявів захворювання (зменшення збудливості, нормалізація пульсу до 90-100 уд./хв, наростання маси тіла). Після цього, за умови подальшого покращання стану, дозу препарату зменшують кожні 3-4 тижні на 1-2 таблетки на день до виходу на підтримувальну дозу (1 або 1/2 таблетки на день упродовж 2-3 місяців). У загальному курс лікування мерказолілом повинен тривати 1-1,5 року. Серед ускладнень, що можуть виникати в процесі лікування, треба назвати лейкопенію, гранулоцитопенію та алергію.

У випадках алергічних реакцій на мерказоліл чи розвитку ускладнень препаратом резерву є карбонат літію.

Таке тривале медикаментозне лікування ДТЗ треба вважати доцільним для тих хворих, в яких за 1-3 місяці вдається досягти стану компенсації, тобто починається поступове зменшення зоба й очних симптомів. Якщо ж під час лікування періодично виникає загострення, що проявляється у збільшенні зоба, розвитку енцефалопатії, появи або активізації офтальмопатії, то показане хірургічне лікування.

Грунтуючись на даних сучасної медицини, лікування радіоактивним йодом є радикальним методом терапії ДТЗ. Радіоактивний йод, що накопичується в ЩЗ, опромінюючи її паренхіму, призводить до руйнування активних тирцитів із подальшим заміщенням їх сполучною тканиною (безкровна тиреоїдектомія). Загальноприйнятною дозою є 0,1 мКи на 1 г маси ЩЗ, причому її можна вводити одномоментно або частками.

Проте така терапія не позбавлена ряду суттєвих недоліків. Відсутність точних методів визначення маси залози призводить до прорахунків при підборі загальної дози ізотопу. Не можна виключити також шкідливий вплив ізотопу на генетичний апарат хворого. Майже у 70 % хворих після лікування радіоактивним йодом розвивається гіпотиреоз. Лікування радіоактивним йодом в основному є показаним для хворих на ДТЗ, старших 40 років, із рецидивами тиреотоксикозу, і зокрема, після операцій, при поєднанні ДТЗ із тяжкими супровідними захворюваннями та у випадках категоричної відмови від хірургічного лікування. Недоцільно застосовувати таке лікування, коли вік пацієнтів не досягає 40 років, при вагітності та в період лактації, у випадках наявності тиреотоксичної аденоми, базедофікованого багатовузлового зоба, вираженої лейкопенії, хвороб нирок або ж при тяжкому, з гострим початком, тиреотоксикозі.

Деколи під час введення радіоактивного йоду в частини хворих можуть виникати загострення симптомів тиреотоксикозу, аж до розвитку тиреотоксичного кризу. З огляду на це, перед призначенням радіоактивного методу

лікування, особливо хворим на тяжку форму ДТЗ, для зниження явищ тиреотоксикозу треба призначати антитиреоїдні препарати.

Хірургічний метод лікування вважають радикальним і найефективнішим. Операція майже завжди дозволяє ліквідувати синдром гіпертиреозидизму разом із його морфологічним субстратом. З огляду на це, ефективність методу в спеціалізованих клініках складає 95-97 %.

Показаннями до хірургічного лікування треба вважати тиреотоксикоз середньої тяжкості при відсутності стійкої компенсації в результаті медикаментозного лікування впродовж 2-3 місяців, тяжкі форми ДТЗ, зоб IV-V ступенів, незалежно від тяжкості тиреотоксикозу та вузлової трансформації токсичного зоба.

Хірургічний метод недоцільно рекомендувати хворим на ДТЗ із вкрай тяжкими супровідними захворюваннями і розладами функцій життєзабезпечувальних систем.

Обов'язковою умовою успішного хірургічного лікування хворих на ДТЗ є ретельна передопераційна підготовка, мета якої – ліквідація або різке зниження явищ гіпертиреозидизму, тобто досягнення еутиреоїдного або близького до нього стану. Передопераційна підготовка повинна бути комплексною, патогенетично обґрунтованою та індивідуальною.

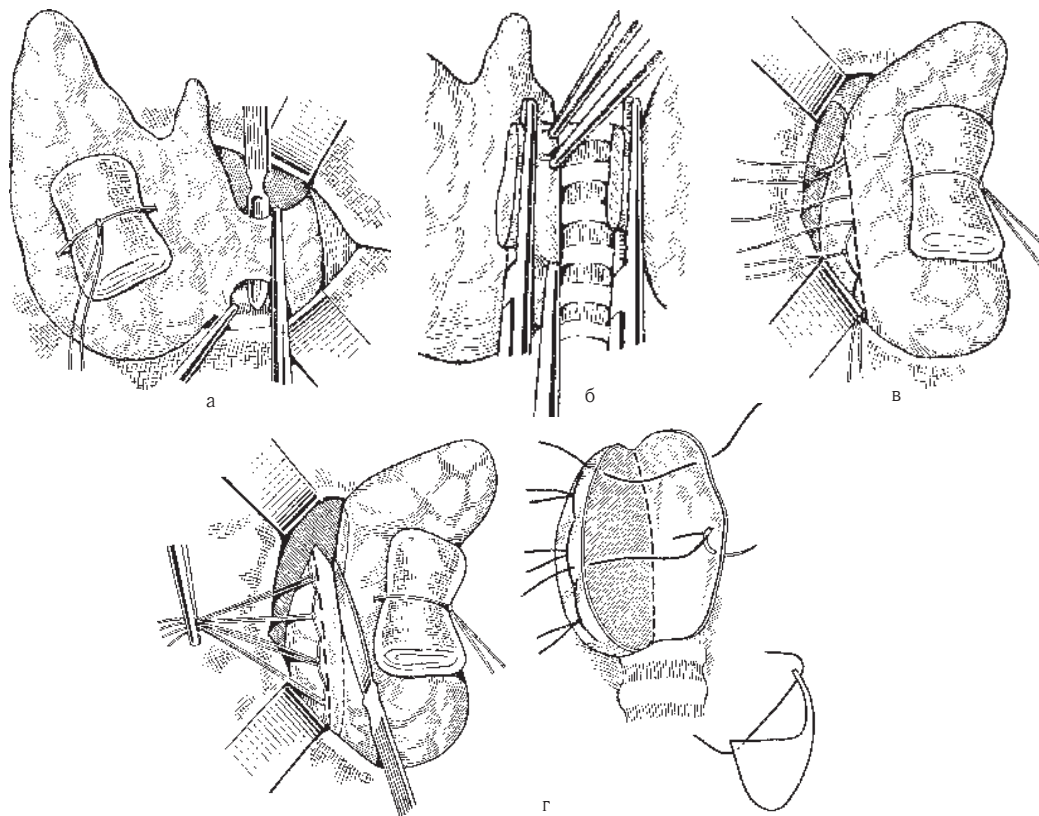
Належне місце в передопераційний період необхідно також відводити і психологічній підготовці. Хворих розміщують у палатах, де перебувають пацієнти, які одужують після операції. При тяжкій формі ДТЗ призначають суворий ліжковий режим. Дієта у таких випадках повинна бути висококалорійною, багатою білками, вітамінами. Хворим призначають антитиреоїдні препарати (мерказоліл, карбамізол, метизол тощо). Підготовку тиреостатиками проводять під контролем загального аналізу крові. Для профілактики лейкопенії й агранулоцитозу застосовують нуклеїнат натрію або інші лейкопечичні препарати. Поряд з антитиреоїдною терапією призначають резерпін, що, окрім гіпотензивної, має седативну й антитиреоїдну дію, бета-адреноблокатори та транквілізатори для зменшення збудливості ЦНС.

При тяжкій формі ДТЗ при наявності гіпопротеїнемії доцільно використовувати внутрішньовенне введення білкових препаратів (альбумін, протеїн, плазма). Із метою детоксикації застосовують гемодез, неокомпенсан. Виснаженим хворим разом із висококалорійним харчуванням призначають парентеральне введення глюкози, інтраліпиду, амінокислот і вітамінів, особливо групи В. Хворим з ознаками серцевої недостатності одночасно проводять лікування серцевими глікозидами та іншими кардіотерапевтичними препаратами. Одним із заходів у передопераційній підготовці є нормалізація значно зниженої при тяжкому ДТЗ функції кори надниркових залоз. Глюкокортикостероїди (гідрокортизон тощо) в основному призначають по 25-50 мг 2-3 рази на добу за 3-4 дні перед операцією і протягом 2-3 днів після неї. Достатньо ефективною в підготовці є оксигенотерапія. Заслуговує уваги і нормалізація порушень системи гемостазу. Хворим із такими порушеннями призначають вікасол, етамзилат натрію, інгібітори протеаз, дицинон.

Передопераційну підготовку можна вважати достатньою та закінченою, якщо стан хворого розцінюється як еутиреоїдний або близький до нього. Про це свідчать нормалізація пульсу (90-80 уд./хв), збільшення маси тіла на 3-5 кг, ліквідація психомоторного збудження та страху, зникнення тремору рук, нормалізація або компенсація функції серцево-судинної системи, печінки, надниркових залоз, ЦНС та обміну речовин.

Знеболення. Методом вибору знеболення при операціях із приводу ДТЗ є ендотрахеальний наркоз.

Операція. Найбільш ефективною і раціональною методикою хірургічного лікування ДТЗ є субтотальна субфасціальна резекція щитоподібної залози (О.В. Ніколаєв, 1951). Принциповими відмінностями цієї методики є відмова від перев'язки щитоподібних судин перед входом у залозу і субфасціальна резекція залози. Цим досягається безкровність та атравматичність операції, попереджуються пошкодження (видалення) прищитоподібних залоз і нервів гортані. Дана методика сприяє також формуванню кукс залози в місці розміщення прищитоподібних залоз і проходження зворотних нервів (рис. 14.15).



**Рис. 14.15. Резекція щитоподібної залози:** а – перетинання перешийка; б – виділення внутрішньої поверхні частки залози; в – прошивання зовнішньої поверхні виділеної частки; г – відсікання виділеної частки залози та підшивання до кукси капсули.

Об'єм резекції та, відповідно, величина кукс залози повинні ґрунтуватись на врахуванні тяжкості тиреотоксикозу, віку хворих, тривалості захворювання і медикаментозного лікування, морфоструктури органа та імунного статусу пацієнта. Загальноприйнято, що, чим тяжча форма тиреотоксикозу, молодший вік хворого, менша тривалість захворювання, інтенсивніша васкуляризація, насиченіший і темніший колір залози, тим менше потрібно залишати тканини (переважно не більше 6 г, по 1-3 г з кожної частки). Морфологічно в таких хворих виявляють гіперфункціональний тип гістограми та автоімунні процеси на початковій стадії розвитку.

У пацієнтів похилого віку з тривалим медикаментозним лікуванням, зменшеним кровопостачанням залози, вираженою лімфоплазмочитарною інфільтрацією тканини необхідно залишати більше тканини органа (6-10 г). Морфофункціонально в таких хворих регенераторний тип гістограми.

Інколи у випадках тривалого анамнезу і консервативного лікування, при наявності вираженого склерозу залози, заміні її функціональної тканини сполучною і вузловою чи кістозною трансформацією треба рекомендувати тиреоїдектомію.

Післяопераційний період. Клінічний перебіг раннього післяопераційного періоду у хворих на ДТЗ, головним чином, залежить як від ефективності проведеної передопераційної підготовки, так і від методики та техніки самого хірургічного втручання. У частини хворих, особливо з тяжкою формою ДТЗ, у перші дні після операції можна спостерігати загострення симптомів тиреотоксикозу – післяопераційна тиреотоксична реакція.

Виділяють три її ступені: легкий, середньої тяжкості й тяжкий.

Характерними ознаками легкого ступеня є тахікардія (до 120 уд./хв), підвищення температури тіла до 38 °С, хворі переважно спокійні, їх самопочуття задовільне, сон із перервами, дихання достатньо глибоке, дещо прискорене.

При середній тяжкості тиреотоксичної реакції спостерігають легке психомоторне збудження пацієнтів. Вони скаржаться на загальну слабкість, головний біль, відчуття жару, пульс у межах 120-140 уд./хв (ритмічний, напружений), іноді – на аритмію типу екстрасистолії. Температура в них підвищується до 38,5-39 °С. Характерними є значна пітливість, часте дихання, неглибокий, з перервами, сон.

Тяжкому ступеню тиреотоксичної реакції притаманне виражене психомоторне збудження. У таких ситуаціях хворі не спокійні, часто змінюють положення в ліжку, мають місце виражений тремор рук, мовне та психічне збудження, значна пітливість і постійне відчуття жару. Помітні гіперемія обличчя та ціаноз слизових оболонок губ. Пульс зазвичай понад 140 уд./хв, аритмічний, слабого наповнення і напруження, помітна пульсація судин шиї, дихання часте, поверхневе. Температура тіла – 39-40 °С. Безсоння в таких хворих майже неможливо ліквідувати призначенням снодійних і наркотиків.

*Ускладнення післяопераційного періоду.*

1. Тиреотоксичний криз. Серйозним ускладненням післяопераційного періоду у хворих на ДТЗ вважають тиреотоксичний криз (тиреотоксичний шторм, гострий післяопераційний тиреотоксикоз). Криз розвивається пере-



важно на другий або третій день після операції. Якщо протягом доби після виникнення його не вдається ліквідувати, хворий може померти.

Клінічна картина такого кризу розвивається гостро, лавиноподібно: виникають психічне та рухове збудження, аж до психозу і коми, тахікардія (пульс – 150-200 уд./хв), миготлива аритмія, підвищення температури тіла до 40 °С і більше, гіперемія шкіри обличчя, шиї, кінцівок, ціаноз, пітливість, діарея.

Патогенетично криз пов'язують із надмірним надходженням в організм людини тиреоїдних гормонів. Він може виникати в результаті грубої пальпації залози, лікування антитиреоїдними препаратами, радіоактивним йодом, при інфекціях та травмах.

Лікування кризу повинно мати невідкладний характер і бути комплексним. Інфузійна терапія включає: переливання гемодезу, глюкози з вітамінами, плазми, альбуміну, введення у великих дозах глюкокортикоїдів, наркотиків, нейролептаналгезію, призначення седативних антигістамінних препаратів, адреноблокаторів, серцевих глікозидів, оксигенотерапію, гіпотермію, особливо ділянок магістральних судин, лікувальний наркоз, екстракорпоральні методи детоксикації.

Профілактика тиреотоксичного кризу зводиться перш за все до адекватної передопераційної підготовки з досягненням еутиреоїдного або близького до нього стану хворого, а також до атравматичності проведення хірургічного втручання.

2. Пошкодження гортанних нервів вважається тяжким ускладненням операцій на ЩЗ. При цьому параліч гортанних нервів може бути однією або двома сторонами, тимчасовим та постійним. Основні причини паралічу: перерізання нерва, його розчавлення або перев'язка лігатурою, перерозтягнення чи перетиснення. Необхідно також зазначити, що пошкодження нижніх гортанних нервів при двобічному паралічі є особливо небезпечним.

Профілактика пошкоджень гортанних нервів в основному полягає в суворому дотриманні методики субфасціальної резекції ЩЗ. При цьому завжди необхідно обережно й атравматично маніпулювати в ділянці нижніх полюсів і “загрозливих зон”, забороняється грубе виведення часток залози в рану. Гемостаз доцільно здійснювати тільки під контролем ока й оперувати на “сухому” операційному полі.

При виникненні асфіксії показана невідкладна інтубація трахеї та трахеостомія.

3. Асфіксія. Причиною асфіксії, окрім двобічного пошкодження нижнього гортанного нерва, можуть також бути пошкодження трахеї, трахеомалія, набряк гортані та перегин трахеї.

При пораненні трахеї на дефект її стінки необхідно накласти шви атравматичною голкою і провести пластику м'язами. У випадках трахеомалії на трахею накладають підтримувальні шви або вшивають каркас із штучного матеріалу. Іноді доводиться тимчасово накладати трахеостому.

4. Повітряна емболія. Причиною цього нечастого ускладнення є потрапляння повітря у вени шиї внаслідок присмоктувальної дії грудної клітки і від'ємного венозного тиску. Профілактика полягає в перетисненні вен затискачами перед перерізанням.

5. Паратиреоїдна тетанія – це післяопераційне ускладнення, яке важко піддається відновному лікуванню. Основною причиною паратиреоїдної тетанії є видалення разом із тканиною ЩЗ прищитоподібних залоз. Окрім того, має значення порушення кровопостачання залоз, пов'язане з операційною травмою.

В основі розвитку тетанії лежать зміни мінерального обміну і, перш за все, різке зменшення в крові вмісту кальцію (менше 1,25 ммоль/л).

Характерними для гострого нападу тетанії є поширені або локалізовані судоми окремих груп м'язів верхніх чи нижніх кінцівок. Небезпечним у цьому плані є розвиток ларингоспазму чи тонічного скорочення м'язів діафрагми.

Ранніми клінічними ознаками паратиреоїдної тетанії є симптоми Хвостека (постукування біля кута нижньої щелепи призводить до скорочення м'язів обличчя), Труссо (поява парестезій) і симптом “руки акушера” при накладанні джгута на плече.

Лікування паратиреоїдної тетанії полягає в швидкому насиченні крові хворого препаратами кальцію. Хороший терапевтичний ефект дає призначення паратгормону в комплексі з вітаміном D. Одночасно з консервативним лікуванням застосовують також підсадку сумісної за антигенами АВО кріо-консервованої кісткової тканини.

При дотриманні субфасціальної методики резекції ЩЗ прищитоподібні залози (крім випадків їх ектопії в ЩЗ) не пошкоджуються.

6. Кровотечі. Причинами інтраопераційних і післяопераційних кровотеч є дефекти механічного гемостазу.

Післяопераційні кровотечі спостерігаються в перші години після операції в результаті ненадійного гемостазу або зіскакування лігатур із судин, особливо при перев'язці однією лігатурою кількох затискачів. Клінічно для таких кровотеч характерними є швидке наростання розливої припухлості в ділянці шиї, значне просякання пов'язки кров'ю. Разом із цим, у хворих виникають відчуття стискання шиї, стурбованість, страх, тахікардія, ціаноз та ядуха. Лікування такого роду ускладнень повинно бути тільки хірургічним. Суть його зводиться до невідкладної операції, повного розкриття та ревізії рани, проведення ретельного гемостазу.

Профілактика післяопераційної кровотечі включає комплекс заходів, основними з яких вважають субфасціальну методику резекції залози, ретельний надійний гемостаз та анатомічне оперування. Особливу увагу потрібно звертати на латеральні вени залози (вени Кохера), які є короткими та впадають безпосередньо у внутрішню яремну вену. Якщо судини залози склерозовані, ламкі та легко обриваються, їх треба перев'язувати відразу після перерізання, а не залишати на затискачах до кінця видалення залози.

7. Пошкодження гортані, стравоходу, великих судин шиї, лімфатичної протоки і плеври виникають дуже рідко. Дефекти гортані зашивають без захоплення слизової і з обов'язковою герметизацією м'язами. Рану стравоходу зашивають наглухо, а харчування хворого протягом семи днів проводять через зонд.

### 14.3. ЗАПАЛЬНІ ЗАХВОРЮВАННЯ ЩИТОПОДІБНОЇ ЗАЛОЗИ

#### 14.3.1. Гнійний тиреоїдит

**Гнійний тиреоїдит** – гнійно-септичне ураження тиреоїдної паренхіми. Зустрічаються також випадки гнійного запалення зобно зміненої ЩЗ – гострий гнійний струміт. Ці захворювання нечасті.

##### *Етіологія і патогенез*

Гнійний струміт виникає внаслідок потрапляння в ЩЗ бактеріальної інфекції гематогенним або лімфогенним шляхом. Збудниками гнійного тиреоїдиту найчастіше є піогенний стрептокок або золотистий стафілокок.

Морфологічно за характером запалення розрізняють банальний і специфічний тиреоїдит, за перебігом – гострий, підгострий та хронічний.

Гострий тиреоїдит переважно розвивається в одній частці. Гістологічно при ньому виявляють формування вогнищ некрозу, крововиливів, лейкоцитарну інфільтрацію строми з домішками лімфоцитів і макрофагів.

Підгострий тиреоїдит (де Кервена) гістологічно проявляється розвитком гранулематозного запалення. Строма в таких хворих інфільтрована лімфоцитами, лейкоцитами і гігантськими клітинами, що нагадують клітини сторонніх тіл.

Хронічний тиреоїдит може проявлятися у формі зоба Хашімото і Ріделя та специфічних тиреоїдитів при туберкульозі, сифілісі й актиномікозі.

Характерною для зоба Хашімото є переважаюча лімфоцитарна інфільтрація з утворенням фолікулів (лімфоцитарна струма). Зобу Ріделя (“залізний” зоб, фіброзно-інвазивний тиреоїдит) властиве розростання фіброзної тканини.

При специфічних тиреоїдитах виявляються специфічні гранульоми.

##### *Класифікація*

Розрізняють гострий гнійний тиреоїдит як захворювання, що розвивається в незмінній ЩЗ, й гострий гнійний струміт, який уражає зобно трансформовану ЩЗ.

##### *Клінічна симптоматика*

Захворювання в більшості випадків починається гостро. При цьому виникає спонтанний різкий біль у ділянці шиї, що посилюється при рухах, розмові та ковтанні. Характерними для нього вважають високу температуру тіла, пропасницю, слабкість, пітливість і тахікардію. При огляді можна помітити локальне почервоніння та набряк шкіри. Пальпаторно тканини напружені, залоза збільшена, щільна, з флуктуацією в місці ураження. У крові наявні нейтрофільний лейкоцитоз і збільшення ШОЕ.

Клінічний перебіг захворювання набуває характерних ознак гнійно-септичної патології шиї. Процес виходить за межі ЩЗ. При несвоєчасній діагностиці й неякісному лікуванні спостерігають прорив гнійника назовні, розвиток флегмони шиї, медіастиніт та сепсис. Проте загалом наслідок сприятливий, на місці гнійника розвивається фіброзна тканина, а функція залози приходить до норми.

*Лабораторні та інструментальні методи  
діагностики*

1. Загальний аналіз крові.
2. Сонографія ЩЗ.
3. Діагностична пункція ЩЗ.
4. Бактеріологічне дослідження ексудату.

*Диференційний діагноз*

Диференційну діагностику треба проводити з простим тиреоїдитом і струмітом. Бурхливий перебіг і трансформація простого запалення в гнійно-септичне, що визначається клінічно, лабораторно і шляхом діагностичної пункції (гнійний ексудат), відрізняють гострий тиреоїдит від інших запальних процесів у ЩЗ.

*Лікувальна тактика та вибір методу лікування*

Для підтвердження діагнозу необхідно виконати діагностичну пункцію. При наявності флуктуації й гнійного ексудату потрібно проводити хірургічне лікування (хірургічну обробку гнійного вогнища). Таким хворим призначають антибіотики, аналгетики, протизапальні й седативні препарати.

#### 14.3.2. Автоімунний тиреоїдит

**Автоімунний (лімфоматозний) тиреоїдит** – дифузна або вогнищева інфільтрація ЩЗ лімфоцитами і плазматичними клітинами, яка призводить до руйнування фолікулів та їх базальних мембран.

Захворювання описане Хашімото в 1912 р. У більшості випадків воно зустрічається в жінок віком 40-50 років.

*Етіологія і патогенез*

Основним етіологічним фактором у виникненні автоімунного тиреоїдиту є вивільнення та потрапляння антигенів ЩЗ в кров внаслідок запальних процесів і травм, поєднаних з оперативними втручаннями на ЩЗ. Встановлено, що при цьому захворюванні виявляють антитіла до тиреоглобуліну, колоїдного компонента ЩЗ і мікросомальної фракції. Однак наявність антитиреоїдних антитіл не обов'язково призводить до пошкодження ЩЗ. Цитотоксичні властивості цих антитіл проявляються лише після взаємодії їх із Т-лімфоцитами й антигенами гістосумісності (HLA-антигенами).

Гістологічною ознакою автоімунного тиреоїдиту є інфільтрація ЩЗ лімфоцитами і плазматичними клітинами, яка призводить до руйнування фолікулів та їх базальних мембран. Надалі настає заміщення тиреоїдної тканини сполучною, в результаті чого розвивається вогнищевий фіброз, що нагадує собою вузли.

*Класифікація*

Розрізняють дифузну та вогнищеву, а також гіпертрофічну й атрофічну форми автоімунного тиреоїдиту.

*Клінічна симптоматика*

Для тиреоїдиту Хашімото характерним є повільний ріст зоба, тканина залози набуває щільності, поступово розвивається гіпотиреоз. Поряд із цим з'являється симптоматика, пов'язана з компресією зобом органів і тканин шиї. Хворі скаржаться на збільшення ЩЗ, відчуття стискання в ділянці шиї, утруднені ковтання і дихання, біль у ділянці залози та загальну слабкість.

Збільшення ЩЗ симетричне, вона, як правило, щільної консистенції, а при пальпації відзначають її “вузлуватість”. Під час натискання на одну з часток ЩЗ спостерігають піднімання частки з протилежного кінця і навпаки – симптом “гойдалки”.

Автоімунному тиреоїдиту притаманний розвиток гіпотиреозу. Проте зустрічаються й атипові клінічні форми захворювання: автоімунний тиреоїдит із тиреотоксикозом (Хашітоксикоз) із поступовим переходом у гіпотиреоз, ураження однієї частки з клінічним перебігом за типом вузлового еутиреоїдного або гіпотиреоїдного зоба. Автоімунний тиреоїдит може розвиватись і в куксі ЩЗ після операцій на ній із приводу різних форм зоба. Поєднання автоімунного тиреоїдиту з аденомою або раком ЩЗ та перехід підгострого тиреоїдиту в хронічний зустрічаються рідко.

Ускладненнями автоімунного тиреоїдиту є гіпотироз, компресія органів шиї, в деяких випадках – малігнізація.

*Лабораторні та інструментальні методи діагностики*

1. Клінічне обстеження хворого (пальпація щитоподібної залози).
2. Визначення концентрації гормонів щитоподібної залози й тиреотропіну.
3. Сонографічне дослідження щитоподібної залози.
4. Визначення антитіл до різних компонентів тканини щитоподібної залози.
5. Біопсія щитоподібної залози.

*Диференціальний діагноз*

Проводиться з ендемічним і спорадичним зобом, фібробластичним зобом Ріделя та раком ЩЗ.

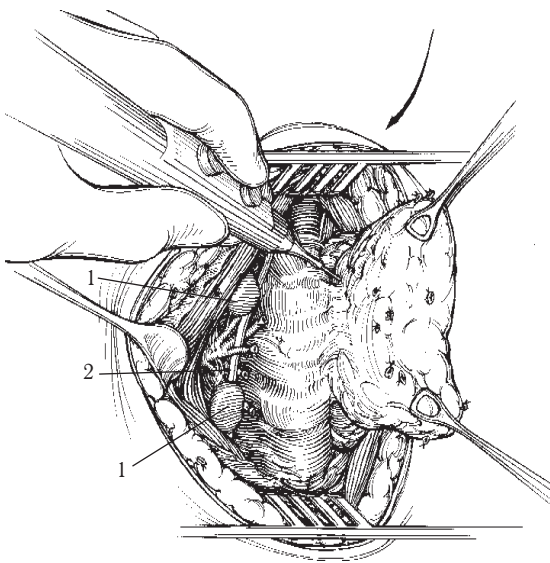
Симетричне збільшення ЩЗ, щільна її консистенція, “вузлуватість” пальпаторно і сонографічно, наявність в інших членів сім'ї автоімунних захворювань, високий титр антитіл до тиреоглобуліну та мікросомальної фракції, розвиток гіпотиреозу, позитивна реакція у вигляді зменшення розмірів зоба при проведенні преднізолонової проби (20 мг преднізолону впродовж 7-10 днів) – все це відрізняє автоімунний тиреоїдит від ендемічного та спорадичного зоба, тиреоїдиту Ріделя. Клінічно, інструментально і лабораторно відрізнити автоімунний тиреоїдит від раку ЩЗ практично неможливо. У даному випадку виняткове значення має морфологічне дослідження – біопсія ЩЗ або ж термінове гістологічне дослідження під час операції. Макроскопічно залоза блідо-рожево-сірого кольору з жовтуватим відтінком (замість червоно-бурої в нормі), атрофічною капсулою і тонкостінними тендітними венами.



### *Лікувальна тактика та вибір методу лікування*

Специфічної терапії аутоімунного тиреоїдиту на сьогодні не існує. При явищах гіпотиреозу призначають замісну терапію тиреоїдними гормонами (тиреоїдин, тироксин). Глюкокортикоїди й антигістамінні препарати використовують при наявності підгострої форми аутоімунного тиреоїдиту.

Хірургічне лікування застосовують при стисканні органів шиї і при підозрі на наявність злоякісної пухлини в ЩЗ. Об'єм операції досі залишається дискусійним. Органозберігаючі операції (істмусектомія в поєднанні з клиноподібною резекцією бокових часток, резекція ЩЗ) доцільні лише на початковій стадії захворювання при збереженій активності тиреоїдної паренхіми. Враховуючи реальність малігнізації, часті рецидиви зоба після економних резекцій, роль залишку ЩЗ як вогнища аутоімунноагресії, виконують тиреоїдектомію (рис. 14.16). Після такої операції хворі позитивно повинні отримувати замісну терапію тиреоїдними гормонами. Помічено, що після тиреоїдектомії, порівняно з резекцією ЩЗ, пацієнти (крім пов'язаних з гіпотиреозом) значно краще реагують на замісну терапію тиреоїдними гормонами.



**Рис. 14.16.** Тиреоїдектомія. Видалена права частка залози. У рані – прищитоподібні залози (1) і зворотний нерв (2).

### 14.3.3. Тиреоїдит Ріделя

**Інвазивний фіброзний тиреоїдит Ріделя** – захворювання, в основі якого лежить заміщення тканини залози сполучною тканиною з розвитком фіброзу.

Зоб Ріделя (“залізний” зоб) є надзвичайно рідкісною патологією, що складає 0,005 % серед оперованих із приводу різних захворювань ЩЗ. Захворювання, описане Ріделем у 1894 і 1897 рр., зустрічається переважно в чоловіків.

#### *Етіологія і патогенез*

Етіологія не відома. Тиреоїдит Ріделя ідентичний таким захворюванням як ідіопатичний фіброзний медіастиніт, склерозивний холангіт і ретробульбарний фіброз. Це дає підстави припустити, що фіброзні ураження різних органів можуть бути проявами одного захворювання. Деякі автори говорять про його інфекційне походження, хоча достовірних даних про це немає.

При цьому захворюванні в ЩЗ розвивається сполучна тканина, яка надалі перетворюється в грубоволокнисту фіброзну тканину. Між її пластами зустрічаються невеликі вогнища залозистої паренхіми, в основному мікрофолікулярної будови. Фіброзна сполучна тканина виходить за межі капсули ЩЗ, проникає в м'язи ший, щільно з'єднується зі стравоходом і трахеєю, що викликає при цьому їх звуження, деформацію.

### *Класифікація*

Ураження ЩЗ може бути двобічним і однібічним.

### *Клінічна симптоматика*

Хворі скаржаться на наявність зоба, дисфагію, утруднене дихання та зміни тембру голосу (грудний голос) аж до афонії. Залоза набуває дерев'янистої або залізної консистенції, конфігурація її змінюється. Часто при цьому спостерігають симптоми компресії трахеї та стравоходу.

Характерним для захворювання є тяжкий "злоякісний" перебіг з агресивним ростом фіброзної тканини, який може продовжуватись і після резекції ЩЗ, прогресувати після повторних операцій із приводу рецидиву зоба.

Функція залози переважно не порушена, хоча зрідка перебіг недуги ускладнюється гіпотиреозом.

Ускладненням захворювання найчастіше може бути компресія органів і тканин ший, що призводить до дисфагії, ядухи, зміни голосу.

### *Лабораторні та інструментальні методи діагностики*

1. Сонографічне дослідження ЩЗ.
2. Сканування ЩЗ.
3. Пункційна біопсія ЩЗ.
4. Морфологічне дослідження тканини залози під час хірургічного втручання.

### *Диференційний діагноз*

Диференціювати тиреоїдит Ріделя треба з раком ЩЗ. Такі ознаки, як відсутність горбкуватості залози, метастазів у лімфатичні вузли ший та паралічу зворотних нервів, відрізняють його від раку. При тиреоїдиті Ріделя пункційну біопсію ЩЗ через її надзвичайну щільність виконати важко. З огляду на це, для вирішення проблеми треба проводити інтраопераційне гістологічне дослідження.

Макроскопічно спостерігають зрощення м'язів ший з капсулою ЩЗ. Тканина залози сірого з рожевими вогнищами кольору, за консистенцією нагадує хрящ і на розрізі гомогенна.

### *Лікувальна тактика та вибір методу лікування*

Лікування інвазивного фіброзного тиреоїдиту Ріделя хірургічне і зводиться до повного видалення ураженої тканини ЩЗ. Перевагу при цьому треба надавати тиреоїдектомії.

### Експертиза працездатності і реабілітація

Перебування в стаціонарі після операції на щитоподібній залозі триває 4-7 днів. Термін тимчасової непрацездатності після операцій з приводу вогнищевих уражень щитоподібної залози на фоні еутиреозу становить 2-4 тижні. Він визначається об'ємом операції, віком пацієнтів і характером їх професійної діяльності.

Працездатність хворих на тиреотоксикоз знижена. Тимчасова непрацездатність при тиреотоксикозі середньої тяжкості після хірургічного лікування складає 6-8 тижнів. Після лікування такі хворі за більшістю професій працездатні.

У випадках важкого тиреотоксикозу особи легкої фізичної і розумової праці через 1-2 місяці після операції можуть працювати за професією. Пацієнтам важкої фізичної праці, шахтарям, водіям, металургам визначається III чи II група інвалідності.

Хворим на щитоподібну залозу не рекомендовано перебування на сонці.

### Контрольні питання

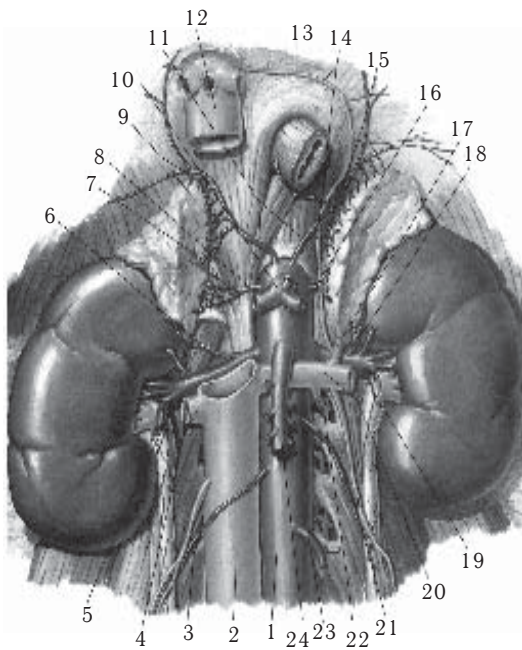
1. Хірургічна анатомія щитоподібної залози.
2. Класифікація захворювань щитоподібної залози.
3. Сучасні методи діагностики захворювань щитоподібної залози.
4. Методики визначення функціонального стану щитоподібної залози.
5. Методи доопераційної морфологічної діагностики захворювань щитоподібної залози.
6. Етіологія і патогенез дифузного токсичного зоба.
7. Синдроми тиреотоксикозу, їх клінічні прояви.
8. Ендемічний та спорадичний зоб, етіологія, патогенез. Клініка, діагностика, методи лікування.
9. Тиреоїдити, клінічна характеристика, діагностика, методи лікування.
10. Лікування дифузного токсичного зоба.
11. Показання до хірургічного лікування патології щитоподібної залози.
12. Принципи хірургічного лікування захворювань щитоподібної залози.
13. Ускладнення в хірургічному лікуванні захворювань щитоподібної залози.
14. Реабілітація хворих після операцій на щитоподібній залозі.

### Література

1. Брейдо И.С. Хирургическое лечение заболеваний щитовидной железы. – М.: Медицина, 1979. – 238 с.
2. Зографски С. Эндокринная хирургия. – София: Медицина и физкультура, 1977. – С. 52-211.
3. Скрипниченко Д.Ф., Кривицкий Д.И. Хирургическое лечение токсического зоба. – К.: Здоров'я, 1976. – 165 с.
4. Черенько М.П. Осложнения при операциях на щитовидной железе. – К.: Здоров'я, 1977. – 109 с.

## Розділ 15. ЗАХВОРЮВАННЯ НАДНИРКОВИХ ЗАЛОЗ

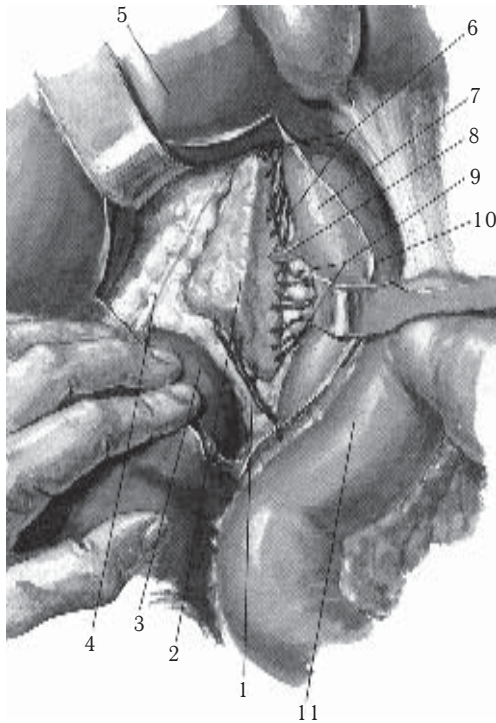
### Анатомо-фізіологічні дані



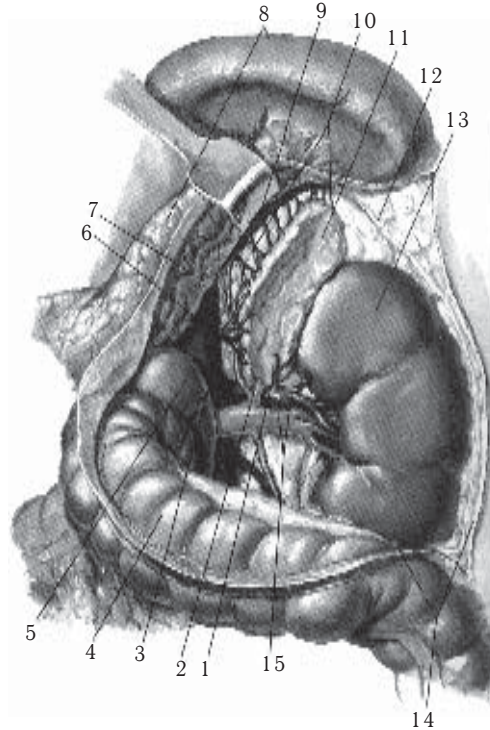
**Рис. 15.1. Анатомія надниркових залоз:** 1 – aorta abdominalis; 2 – v.cava inferior; 3 – a.et v.testicularis (ovarica) dextra; 4 – a.et v.renalis dextrae; 5 – ramus uretrale a.renalis dextra; 6 – a.suprarenalis inferior dextra; 7 – v.suprarenalis dextra; 8 – a.media suprarenalis dextra; 9 – a.suprarenalis superior dextra; 10 – truncus coeliacus; 11 – a.phrenicae inferiores dextra et sinistra; 12 – v.cava inferior; 13 – esophagus; 14 – v.phrenicae inferior sinistra; 15 – a.suprarenalis superior sinistra; 16 – a.media suprarenalis sinistra; 17 – v.suprarenalis sinistra; 18 – a.suprarenalis inferior sinistra; 19 – ramus uretrale a.renalis sinistra; 20 – a.et v.renalis sinistra; 21 – a.et v.testicularis (ovarica) sinistra; 22 – vv.lumbalis et lumbalis ascendens communicantis et hemiazygus; 23 – a.mesenterica inferior; 24 – a.mesenterica superior.

Надниркові залози – парний орган, розташований в заочеревинному просторі, безпосередньо над верхнім полюсом відповідної нирки (рис. 15.1). Права надниркова залоза вклинюється між верхнім полюсом правої нирки і нижньою порожнистою веною та має форму трикутника із заокругленими кутами. Вона лежить нижче, ніж ліва, і своєю задньою поверхнею прилягає до діафрагми, передньою стикається з печінкою та дванадцятипалою кишкою, а нижньою ввігнутою – з ниркою. Медіальний край її межує з нижньою порожнистою веною (рис. 15.2). Ліва надниркова залоза розміщена вздовж медіального краю лівої нирки і має форму півмісяця. Вона стикається з аортою, прилягає до хвоста підшлункової залози і кардіальної частини шлунка. Задня поверхня стикається з діафрагмою, нижня – з медіальним краєм лівої нирки (рис. 15.3). Передня поверхня лівої і правої надниркових залоз частково покрита парієтальною очеревиною. Маса надниркових залоз дорослої людини становить 12-13 г, довжина – 40-60 мм, висота (ширина) – 20-30 мм, товщина (передньо-задній розмір) – 2-8 мм. Маса і розміри правої залози менші від лівої.

Розташовані надниркові залози на рівні XI-XII грудних хребців. У них



**Рис. 15.2. Топографія правої надниркової залози:** 1 – a.suprarenalis inferior; 2 – glandula suprarenalis; 3 – ren dexter; 4 – fascia renalis; 5 – hepar; 6 – a.suprarenalis superior; 7 – v.cava inferior; 8 – v.suprarenalis; 9 – a.suprarenalis media; 10 – peritoneum; 11 – duodenum.

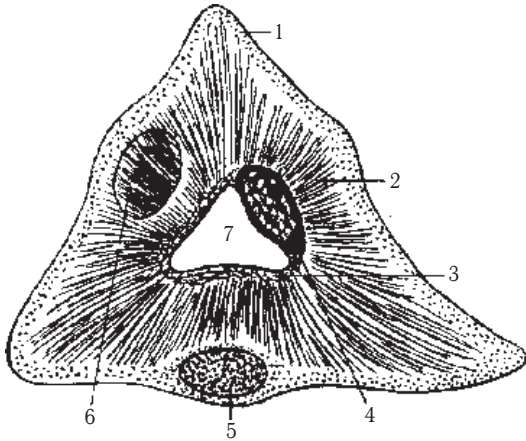


**Рис. 15.3. Топографія лівої надниркової залози:** 1 – a.suprarenalis inferior; 2 – v.suprarenalis; 3 – a.suprarenalis media; 4 – flexura colica sinistra; 5 – flexura duodenojejunalis; 6 – aorta; 7 – v.lienalis; 8 – lien et pancreas; 9 – a.phrenicae inferior sinistra; 10 – a.suprarenalis superior; 11 – glandula suprarenalis; 12 – fascia renalis; 13 – ren sinister; 14 – peritoneum; 15 – a.et v.renalis sinistra.

розрізняють три поверхні: передню, задню і нижню (ниркову). Поверхня їх злегка горбиста. Зовні залози вкриті фіброзною капсулою, яка зрощена з паренхімою і всередину розгалужується численними сполучнотканинними трабекулами. До фіброзної капсули ізсередини прилягає кіркова речовина, що складається з трьох зон (клубочкова, пучкова, сітчаста). Гормони кіркової речовини (кортикостероїди) поділяються на три групи: мінералокортикоїди (альдостерон), який виділяється клітинами клубочкової зони; глюкокортикостероїди (гідрокортизон, кортикостерон, 11-дегідро- і 11-дезоксикортикостерон), які утворюються в променистій зоні; андрогени, естроген, прогестерон, що виробляються клітинами сітчастої зони. У центрі залоз міститься мозкова речовина, яка виробляє адреналін (епінефроцитами) і норадреналін (норепінефроцитами) (рис. 15.4).

Кровообіг надниркових залоз забезпечують верхня надниркова артерія (з нижньої діафрагмальної артерії), середня надниркова артерія (з черев-





**Рис. 15.4. Гормоно активні пухлини надниркових залоз і їх синдроми.** Кіркова речовина: 1 – клубочкова зона, мінералокортикоїди (альдостерон); 2 – промениста зона, глюкокортикоїди (кортизол); 3 – сітчаста зона, андрогени і естрогени; 4 – адреногенітальний синдром; 5 – синдром Конна; 6 – синдром Іценка-Кушинга. Мозкова речовина: 7 – феохромоцитома, гангліома.

ної аорти) та нижня надниркова артерія (з ниркової артерії). Із синусоїдних кровоносних капілярів формуються протоки центральної вени. З правої залози вона впадає в нижню порожнисту вену, з лівої – у ліву ниркову вену. Лімфатичні судини впадають у поперекові лімфатичні вузли. Іннервація відбувається за рахунок блукаючих нервів, а також нервів черевного сплетення, що мають у своєму складі прегангліонарні волокна для мозкової речовини.

Кортикостероїди мають широкий спектр дії з різнобічними індивідуальними ефектами. Проте з них слід виділити два основні ефекти:

1) мінералокортикоїдний (вплив на баланс електролітів);

2) глюкокортикоїдний (вплив на вуглеводний обмін). Така дія глюкокортикоїдів на прикладі кортизолу опосередковується синтезом глюкози з амінокислот (глюконеогенез). При цьому глюкоза, що виробляється в результаті ін'єкції кортизолу, поповнює запаси глікогену в печінці. Глюконеогенез супроводжується зниженням включення амінокислот у білки організму і збільшенням швидкості екскреції азоту. Найважливішими клінічними ознаками підвищеного рівня кортизолу є ожиріння з характерним розподілом жиру (на обличчі, шиї і тулубі), гіперглікемія, глюкозурія, посилений розпад білків (катаболічна дія), затримка води і хлориду натрію в організмі ( набряки), втрата кальцію кістковою тканиною (остеопороз), гіпертензія та поліцитемія.

Мінералокортикоїди (альдостерон) відіграють важливу роль у гомеостазі вмісту електролітів і води в організмі. Альдостерон збільшує активне транспортування натрію клітинними мембранами. У каналцях нирок він підвищує реабсорбцію натрію. Альдостерон сприяє підтриманню постійності концентрації Na, K в плазмі крові і особливо об'єму рідини в організмі. Окрім порушення рівноваги електролітів і води, викликаного зниженою активністю кори надниркових залоз (аддісонова хвороба), порушення можуть бути зумовлені також підвищеною секрецією альдостерону. Для такого стану (гіперальдостеронізм) характерними є гіпернатріємія, гіпокаліємія і набряки.

Гормони мозкової речовини (адреналін і норадреналін) забезпечують функцію симпато-адреналової системи і відносяться до катехоламінів. Адреналін призводить до звуження судин шкіри і розширення судин скелетних

м'язів. Норадреналін підвищує систолічний і діастолічний тиск. Адреналін інтенсифікує тільки систолічний артеріальний тиск, тоді як діастолічний тиск залишається на постійному рівні або знижується. Проте в обох випадках результатом є нарощування амплітуди артеріального тиску. Норадреналін і адреналін збільшують також глибину дихання. Розслаблення м'язів бронхів, що знижує опірність повітроносних шляхів, з успіхом використовують при лікуванні бронхіальної ядухи (астми).

Адреналін має здатність викликати підвищення рівня глюкози в крові, що ґрунтується на розпаді глікогену в печінці. Ефект підвищення рівня цукру в крові, спричинений норадреналіном, виражений слабо. Глікогенолітична дія адреналіну є найбільш важливим антагоністом інсуліну в системі регуляції глюкози в крові. Адреналін і норадреналін мають також і ліполітичну дію, що призводить до підвищення вмісту вільних жирних кислот у плазмі. Під впливом адреналіну основний обмін у дорослої людини збільшується приблизно на 30 %.

Секреція норадреналіну і адреналіну в умовах спокою не велика. Вона підвищується тільки в тих ситуаціях, які викликають збудження симпатичної нервової системи.

Надмірна секреція катехоламінів має місце при злоякісній чи доброякісній пухлині хромафінної тканини і клінічно характеризується кризовою гіпертенією на фоні нормального чи підвищеного артеріального тиску.

## 15.1. ГІПЕРГЛЮКОКОРТИЦИЗМ

**Синдром ендogenous гіперкортицизму** синдром Іценка-Кушинга – ендокринне захворювання, що розвивається внаслідок надмірно підвищеної функції всіх зон кори надниркових залоз і проявляється порушенням всіх процесів обміну.

Оскільки при цьому переважає гіперпродукція глюкокортикоїдів, захворювання також називають гіперглюкокортицизмом, або супраренометаболічним синдромом. Серед хворих переважають діти (близько 70 %). Частіше хворіють жінки.

### *Етіологія і патогенез*

Причиною розвитку синдрому Іценка-Кушинга є автономні гормоносекретивні пухлини кіркової речовини надниркових залоз. На даний час вчені дискутують про можливу роль у виникненні первинних розладів вищих відділів регуляції ендокринної системи. На основі цього передбачають, що надлишкова стимуляція кіркової речовини гіпоталамо-гіпофізарною системою може призвести не тільки до їх гіперплазії чи мікроаденоматозу, а й до розвитку поодиноких аденом або ж навіть і карцином. На певному етапі розвитку ці гормонально активні пухлини набувають автономної секреції і, в свою чергу, пригнічують активність гіпоталамо-гіпофізарної системи. Не виключена також можливість самостійної форми ендogenous гіперкортицизму – автономного поліаденоматозу кіркової речовини із злоякісним перебігом.

### К л а с и ф і к а ц і я

За клінічним перебігом розрізняють постійно прогресуючу, або злоякісну, форму хвороби і рецидивну, при якій періоди загострення змінюють короткочасні ремісії. В окрему нозологічну одиницю виділяють тимчасовий стан, що має місце в період статевого дозрівання (12-18 років) і називається юнацьким базофілізмом. Частіше хворіють дівчата. Характерним для захворювання є прискорення темпу загального фізичного розвитку і статевого дозрівання.

### К л і н і ч н а с и м п т о м а т и к а

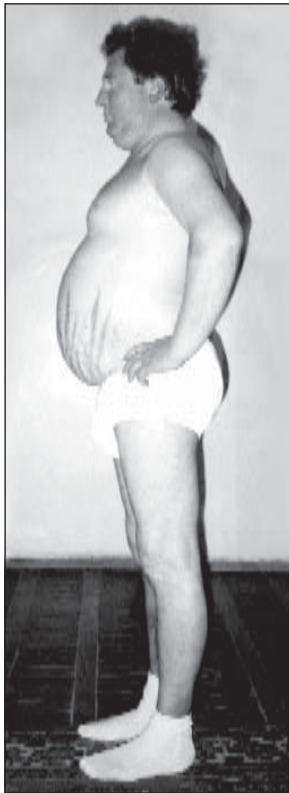Симптоматика синдрому Іценка-Кушинга досить типова і різноманітна. При цьому виявляють відхилення у функціонуванні майже всіх органів і систем, що зумовлені характером дії глюкокортикоїдів.

До ранніх і найчастіших ознак цього захворювання слід віднести ожиріння, порушення статевої функції, загальну втому і м'язову слабкість, головний біль, зміни трофіки шкіри та зниження працездатності. Згодом клінічна картина доповнюється остеопорозом, артеріальною гіпертонією, гірсутизмом у жінок, порушеннями вуглеводного, білкового, водно-електролітного обміну, шлунково-кишковими розладами, порушеннями функції нирок та інших ендокринних залоз.

Ожиріння має диспластичний характер. На обличчі, шиї, верхній половині тулуба жирові відкладення надлишкові, а на кінцівках м'язи атрофуються. Зміни ж статевої функції проявляються порушенням менструального циклу, безпліддям, згасанням сексуальної функції і змінами зовнішніх статевих органів. Дисменорея на початку має характер олігоменореї, а згодом змінюється стійкою аменореєю. У жінок розвиваються несправжня гіпертрофія зовнішніх статевих органів, атрофія матки і склерокістозне переродження яєчників. У дівчаток може мати місце гіпертрофія клітора.

Вагітність у таких хворих настає рідко і завжди супроводжується ускладненнями. У чоловіків порушення статевої функції характеризується статевою слабкістю, стерильністю та гіпогонадизмом. Зрідка у них розвивається гінекомастія.

Шкіра суха, стоншена, набуває синюшно-мармурового забарвлення, особливо в ділянці таза і дистальних відділів кінцівок. Водночас верхня частина грудної клітки і обличчя мають багряно-синій колір. Зниження захисних властивостей шкіри спричиняє розвиток гнійничків, трофічних виразок. На шкірі живота, плечей, молочних залоз і внутрішніх поверхонь стегон виникають смуги розтягнень (рис. 15.5).



**Рис. 15.5.** Синдром Іценка-Кушінга у хворого 32 років. Власне спостереження.

Кісткові зміни проявляються системним остеопорозом грудного і поперекового відділів хребта. Рентгенологічно визначають знижену щільність кісткової тканини, звуження міжхребцевих щілин, зниження висоти тіл хребців та їх деформацію і навіть руйнування. Защемлення і набряк нервових корінців спричиняють інтенсивний біль. Нерідко спонтанно можуть виникати переломи ребер. Характерними для цього ускладнення є незначний біль і довготривале формування “хмароподібного” масивного кісткового мозоля. У дітей внаслідок катаболічної дії надлишку глюкокортикоїдів і андрогенів на білкову матрицю кістки рано настають скостеніння і закриття зон росту із затримкою або ж повною зупинкою росту.

В 1/4 хворих розвивається стероїдний діабет. Йому притаманні підвищена втома, тяжка м'язова слабкість, нерідко адинамія, що розвивається майже у 75 % хворих. Настає атрофія м'язових волокон, розвиваються деструктивні зміни нервових закінчень м'язів і у клітинах передніх рогів спинного мозку.

Для артеріальної гіпертензії характерними є поступовий розвиток і пропорційне підвищення систолічного і діастолічного тиску, відсутність кризів і стійкість до гіпотензивних засобів, а при цьому розвивається гіпертрофія лівого, а згодом і правого шлуночків. Артеріальна гіпертензія і атеросклероз викликають порушення мозкового кровообігу. Більш як у половини хворих розвивається зниження гостроти зору внаслідок ангіоретинопатії.

Суттєві зміни виникають також у нирках, де розвиваються процеси, характерні для гломерулонефриту, артеріолосклероз ниркових судин та нефрокальциноз. При цьому спостерігають ніктурію, азотемію, альбумінурію та циліндрурію, утворюються фосфатні чи оксалатні конкременти, що спричиняють напади ниркової коліки та пієлонефрит. Ці зміни в нирках прогресують і, зрештою, стають причиною артеріальної гіпертензії та її ускладнень (інфаркт міокарда, крововиливи в мозок).

Поряд з цим значні зміни настають у неврологічному та психоемоційному стані хворих. З неврологічних розладів слід виділити гіпералгезію, парези VI, VII, VIII пар черепномозкових нервів і проксимальних груп м'язів кінцівок, а також порушення статики, вегетативної іннервації.

Порушення психіки на початку захворювання має характер астеноневротичного синдрому. Хворі при цьому подразливі, запальні, образливі, чутливі, настрій у них не стійкий, вони схильні до депресії, скаржаться на неглибокий сон. Рідше зустрічаються гострі розлади психіки типу галюцинаторно-параноїдного синдрому.

Значних змін при синдромі Іценка-Кушинга зазнає і травна система. У таких хворих виявляють запалення ясен, розхитування і випадання зубів, крововиливи в слизову оболонку порожнини рота. На фоні запальних змін слизової оболонки знижується також кислотопродукуюча функція шлунка. Пригнічується рухово-евакуаторна функція шлунка і кишечника внаслідок послаблення скоротливої здатності м'язового шару.

У крові спостерігають помірний еритроцитоз, підвищення рівня гемоглобіну і нейтрофільний лейкоцитоз. Зміни згортальної системи крові проявля-

ються тромбозом, емболією, тромбофлебітом, петехіальними крововиливами. У згортальній системі крові виявляють гіперкоагуляцію, поєднану з недостатністю фібринолізу.

*Лабораторні та інструментальні методи  
діагностики*

1. Дослідження добового виділення із сечею сумарних 17-ОСК. При синдромі Іценка-Кушинга добова екскреція їх складає не менше 25 мкмоль/добу.
2. Визначення в добовій сечі кількості вільного кортизолу і швидкості його секреції.
3. Велика або мала дексаметазонова проба.
4. Проба з АКТГ або синактеном.
5. Визначення вмісту кортикотропіну в крові.
6. Ультрасонографія чи комп'ютерна томографія надниркових залоз.
7. Рентгенографія черепа, хребта, ребер.
8. Комп'ютерна томографія черепа.

*Диференційний діагноз*

Диференційний діагноз захворювання слід проводити з хворобою Іценка-Кушинга та паранеопластичним синдромом Іценка-Кушинга.

У класичних випадках клінічна картина хвороби і синдрому Іценка-Кушинга настільки характерна, що не виникає ніяких труднощів у встановленні діагнозу. Проте певні проблеми в цьому відношенні з'являються щодо молодих людей, які раніше мали той чи інший ступінь ожиріння або артеріальної гіпертонії, на підставі яких не вдається запідозрити гіперкортицизм. Дифузний остеопороз, наростаюча загальна слабкість, стійкі порушення менструального циклу, які збігаються з появою гірсутизму і червоних смуг розтягнення на шкірі, завжди свідчать на користь гіперкортицизму. В таких випадках допомагають також додаткові методи дослідження: визначення виділення з сечею за добу 17-ОКС. Якщо їх екскреція не підвищена, можна з вірогідністю відкинути гіперкортицизм. Коли ж екскреція 17-ОКС підвищена, то слід з'ясувати її механізми. Необхідно також уточнити, чи при наявній патології йдеться про пухлину гіпофіза або зміни, локалізовані в корі надниркових залоз.

Проти хвороби Іценка-Кушинга свідчать низький рівень АКТГ в крові, відсутність рентгенологічних змін контурів турецького сідла та офтальмологічних даних стискання хіазми зорових нервів. У разі підозри на надниркове походження гіперкортицизму необхідно уточнити, про яку форму захворювання йдеться: гіперпластичну чи пухлинну. При гіперплазії кори надниркових залоз вміст у крові і виділення із сечею 17-ОКС вдвічі більші, ніж у нормі, а екскреція 17-ОКС збільшена незначно. У випадках пухлин кори надниркових залоз спостерігають вагоме підвищення виділення із сечею 17-ОКС і незначне 17-ОКС. Слід пам'ятати, що суттєве діагностичне значення має стимулювальна проба з використанням АКТГ або синактену. З цією метою вранці хворому вводять 25 мкг синактену і через 30-60 хв беруть кров для визначення вмісту кортизолу. При гіперплазії надниркових залоз та аденомі вміст кортизолу в



крові підвищується, а екскреція 17-ОКС і 17-КС із сечею збільшується. Відсутність екскреторної відповіді на АКТГ чи синактен є характерною ознакою злоякісних пухлин кіркової речовини.

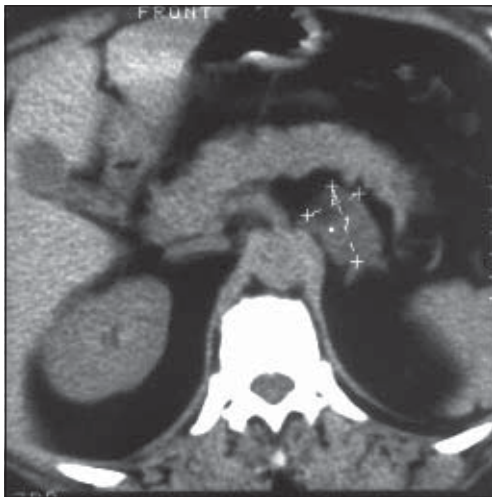
При діагностиці гіперкортицизму велике значення надають малій дексаметазонавій пробі з разовим прийомом 1 мг дексаметазону. Діагностичним критерієм є різниця в базальних рівнях кортизолу до проби (ввечері) і через 8 год (вранці) після проби. Якщо рівень кортизолу високий, а різниці між ними немає, можна з великою часткою вірогідності думати про пухлину надниркових залоз. Водночас значне зниження рівня кортизолу (більше як на 50 %) після введення дексаметазону може свідчити про гіперплазію кори.

Більш інформативним для диференційної діагностики захворювання слід вважати визначення кортикотропіну в крові, яке дозволяє розмежувати різні його форми. Так, хвороба Іценка-Кушинга супроводжується помірно підвищеним або нормальним базальним рівнем кортикотропіну плазми крові. Добовий ритм секреції гормону порушений, продукція кортикотропіну у вечірні години не знижується. В результаті цього навіть при нормальному базальному рівні кортикотропіну в крові його добова секреція збільшена, а рівень в

крові у вечірні години завжди підвищений. При синдромі ж Іценка-Кушинга, зумовленому аденомою чи злоякісною пухлиною кіркової речовини, кількість кортикотропіну в крові зменшена.

Абсолютно достовірне значення у встановленні діагнозу мають ангіографія та комп'ютерна томографія надниркових залоз (рис. 15.6).

Необхідно завжди мати на увазі, що підвищення добової екскреції глюкокортикоїдів і збільшення їх вмісту в крові властиві не лише хворобі чи синдрому Іценка-Кушинга. У цьому відношенні заслуговує на увагу паранеопластичний синдром Іценка-Кушинга, який можна спостерігати у хворих з пухлинами позанадниркової локалізації. В основному він зумовлений властивістю деяких злоякісних



**Рис. 15.6.** Пухлина лівої надниркової залози. Комп'ютерограма.

сних пухлин виробляти кортикотропіноподібну субстанцію. Серед цих пухлин слід виділити бронхогенний рак, пухлини вилочкової залози, яєчників і яєчок. У таких випадках диференційну діагностику проводять на підставі місцезнаходження первинної пухлини. Артеріальну гіпертензію, диспластичне ожиріння, статеві розлади, дифузний остеопороз спостерігають при цукровому діабеті в період його декомпенсації. Багато форм ожиріння можуть супроводжуватись артеріальною гіпертонією, порушенням вуглеводного обміну, статевої функції, появою розтягнень шкіри, гіперкортицизмом. Кушингоїдний синдром також спостерігають

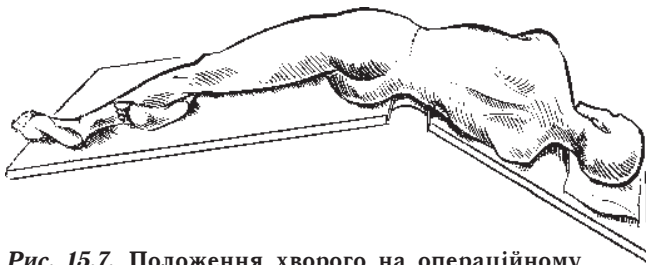при деяких формах гіпертрихозу і вірилізму. Проте при них немає характерного перерозподілу жирових депо і, як правило, відсутні атрофія м'язів та остеопороз, секреція ж кортикотропіну залишається незмінною. Нарешті, синдром Іценка-Кушинга з притаманною йому клінічною і лабораторною симптоматологією може розвиватись у випадках довготривалого прийому великих доз кортикостероїдних препаратів, саліцилатів чи АКТГ. Характерним є те, що всі ці симптоми швидко зникають після відміни вказаних медикаментів.

#### *Лікувальна тактика та вибір методу лікування*

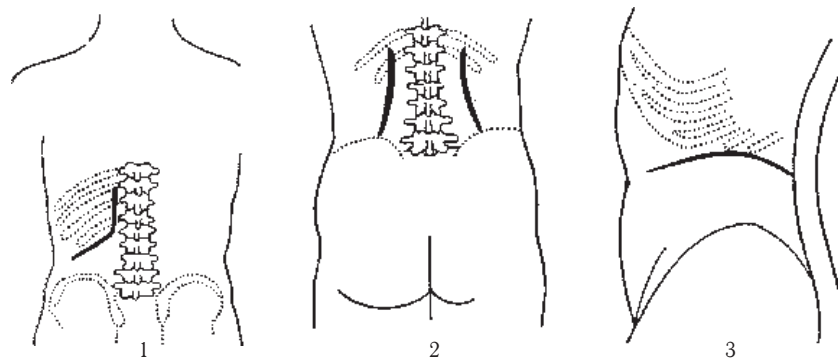
Методи лікування синдрому Іценка-Кушинга можна поділити на консервативні і хірургічні в самостійному або комбінованому застосуванні. Метою консервативного лікування є досягнення за допомогою інгібітора “хімічної адреналектомії”. Для цього з інгібіторів найбільше використовують ОР DDD або ж його вітчизняний аналог – хлодитан. Проте консервативне лікування має досить обмежене застосування у випадках двобічної гіперплазії надниркових залоз, рецидивного перебігу хвороби та наявності метастазів при пухлинних формах синдрому.

Основним методом лікування синдрому Іценка-Кушинга і на сьогодні залишається хірургічний (рис. 15.7). З цією метою використовують три види оперативних втручань:

- 1) однобічна адреналектомія при пухлині кори надниркових залоз;
- 2) двобічна субтотальна адреналектомія;
- 3) двобічна тотальна адреналектомія – при гіперплазії кори залоз. Операції виконуються під наркозом з керованим вентиляванням легень. Хірургічні доступи різні: позаочеревинні, черезчеревні, черезгрудні (рис. 15.8).



**Рис. 15.7.** Положення хворого на операційному столі при поперековому доступі до лівої надниркової залози.



**Рис. 15.8.** Позаочеревинний доступ до надниркових залоз: 1 – Смітуайка, 2 – Юнга, 3 – Леріша.

## 15.2. ГІПЕРАЛЬДОСТЕРОНІЗМ (СИНДРОМ КОННА)

**Гіперальдостеронізм** вважають клінічний синдром з характерною підвищеною секрецією чи зміненим метаболізмом альдостерону і симптомами порушення водно-електролітного балансу та артеріальної гіпертонії.

### *Етіологія і патогенез*

Розрізняють первинний і вторинний альдостеронізм. Первинний проявляється самостійними нозологічними формами, при яких надлишок альдостерону продукується автономно. Патологічним субстратом можуть бути солітарні (70-90 %) або множинні (10-15 %) аденоми чи гіперплазія кіркової речовини надниркових залоз (до 9 %). У 2-6 % аденоми мають злоякісний характер. Хворіють переважно дорослі віком 30-50 років, причому жінки – у три рази частіше від чоловіків.

Вторинний альдостеронізм зумовлюють захворювання серцево-судинної системи, нирок, легень, які супроводжуються зниженням ниркового кровообігу і рядом інших порушень, що активують ренін-ангіотензинову систему.

Характерною особливістю первинного альдостеронізму є продукування альдостерону незалежно від стимулювального впливу системи ренін-ангіотензину. Збільшення рівня альдостерону в крові (що має судинозвужувальний ефект) викликає зниження продукування реніну юктагломерулярним апаратом нирок та зменшення в крові вмісту як реніну, так і ангіотензину II. Відомо, що останній стимулює синтез простагландинів, зокрема простагландину  $E_2$ , що має судинорозширювальний і натрійуричний ефекти. Отже, зниження продукції ангіотензину II призводить до зменшення синтезу простагландину  $E_2$ . Внаслідок цього розвивається артеріальна гіпертонія, патогенетичною основою якої є порушення на рівні нирок. При цьому виникають характерні зміни електролітного обміну: гіпернатріємія, гіперкалійурія і гіперволемія. На фоні загального дефіциту калію в організмі іони  $K^+$  в клітинах замінюються іонами  $H^+$ , а вони в позаклітинному середовищі, у свою чергу, заміщуються гідрокарбонатами. Внаслідок цих змін розвиваються внутрішньоклітинний ацидоз і позаклітинний алкалоз та інгібується продукція інсуліну зі зниженням толерантності до вуглеводів.

### *Класифікація*

1. Первинний альдостеронізм (аденома, аденоматоз, гіперплазія, злоякісна аденома кіркової речовини).
2. Вторинний альдостеронізм (при повільному розвитку серцевої недостатності, цирозі печінки, хронічному нефриті і довготривалому застосуванні тіазидових діуретиків та пероральних контрацептивів).

### *Клінічна симптоматика*

Клінічні ознаки альдостеронізму можна поділити на три основні синдроми: серцево-судинний, нервово-м'язовий, нирковий.

Артеріальна гіпертензія – найстабільніший симптом цієї патології і нерідко може бути єдиним її проявом. Вона постійна в межах 150-160 на 90-100 мм рт.ст.

У частини хворих на фоні артеріальної гіпертензії, внаслідок високої екскреції катехоламінів (прояв псевдофеохромоцитомі), можуть виникати кризові стани.

Головний біль, зумовлений високим кров'яним тиском і гіпергідратацією мозку, має інтенсивний характер.

У міокарді внаслідок дефіциту калію розвиваються дистрофічні зміни, що можуть бути причиною раптової зупинки серця.

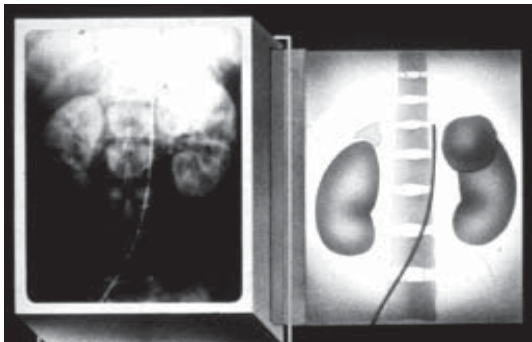
Нервово-м'язові порушення набувають проявів м'язової слабкості, швидкої втомлюваності і навіть псевдопаралітичних станів. М'язова слабкість звичайно переймиста, тривалістю від декількох хвилин до годин. Міастенія може бути розповсюдженою або ж поширюватись на окремі групи м'язів (кінцівок, шиї).

Ниркові прояви зумовлені втратами калію. При цьому розвивається “калійпенічна нефропатія”, яка проявляється зниженням концентраційної здатності нирок, поліурією, гіпо- та ізостенурією, ніктурією та спрагою. Гіперкалійурія перешкоджає виведенню нирками  $H^+$ , а це зумовлює лужну реакцію сечі. У зв'язку з дефіцитом калію і зниженням енергетичних процесів втрачається опірність ниркової тканини до інфекції.

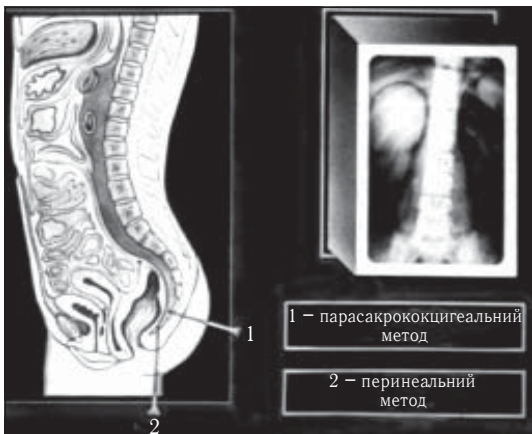
При підозрі на первинний альдостеронізм суттєве діагностичне значення мають дослідження екскреції альдостерону із сечею та рівня його в крові, вмісту калію в крові (нижче 3,0 ммоль/л), добової кількості сечі та виділеного калію.

#### *Лабораторні та інструментальні методи діагностики*

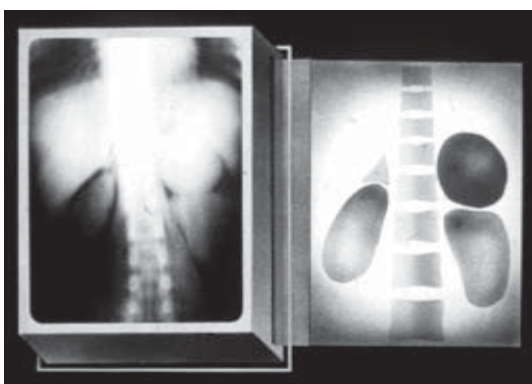
1. Біохімічні дослідження (гіпокаліємія, гіперкалійурія, гіпохлоремічний алкалоз).
  - 1.1. Тест з дихлотіазидом (гіпотіазидом). Досліджують каліємію до і після прийому 10 мг дихлотіазиду. В разі первинного альдостеронізму каліємія різко знижується.
  - 1.2. Тест з хлоридом натрію. Тільки у пацієнтів з первинним альдостеронізмом вживання хлориду натрію по 10 г на день протягом 5 діб викликає різке зменшення вмісту калію у крові.
  - 1.3. Тест зі спиронолактоном (верошпіроном). На фоні звичайної дієти вживання верошпірону по 100 мг 4 рази на день протягом 3 діб сприяє підвищенню каліємії. На користь альдостеронізму (первинного чи вторинного) свідчить гіперкаліємія більше як на 1 мекв/л.
2. Гормональні дослідження (зниження активності реніну плазми, гіперальдостеронемія, гіперальдостеронурія і нормальна екскреція 17-ОКС).
  - 2.1. Тест із фуросемідом. Через 3 год після орального введення 80 мг фуросеміду тільки у хворих з первинним альдостеронізмом виявляють значне підвищення рівня альдостерону і зниження реніну в плазмі крові. При проведенні проби хворий повинен лежати.
  - 2.2. Тест із дезоксикортикостероном ацетатом. Тільки при первинному альдостеронізмі через 12 год після введення 10 мг дексаметазону вміст альдостерону в пробі й екскреція його метаболітів із сечею не змінюється. У разі його відсутності настає зниження його рівня.



**Рис. 15.9.** Пухлина лівої надниркової залози. Аортоартеріографія.



**Рис. 15.10.** Введення газу в заочеревинний простір (схема).



**Рис. 15.11.** Пухлина лівої надниркової залози. Оглядова рентгенограма черевної порожнини при ретропневмоперитонеумі.

2.3. Навантаження ходьбою. Перехід хворого з горизонтального положення у вертикальне і помірна ходьба тільки у випадках альдостероми супроводжуються зниженням рівня альдостерону в крові та сечі. У разі двобічної гіперплазії надниркових залоз настає збільшення цих показників.

3. Додаткові дослідження (ангіографія (рис. 15.9), ретропневмоперитонеографія (рис. 15.10, 15.11), радіонуклідна візуалізація надниркових залоз, сонографія, комп'ютерна томографія).

#### *Диференційний діагноз*

Первинний альдостеронізм необхідно диференціювати із захворюваннями і станами, які проявляються гіпокаліємією і артеріальною гіпертонією. Дефіцит калію може виникати при шлунково-кишкових розладах, зокрема при хронічній діарейі, або ж при довготривалому вживанні проносних і сечогінних засобів. У таких випадках гіпокаліємія розвивається у зв'язку з втратами калію через кишечник без калійурії. Для альдостеронізму характерною є висока калійурія (до 20 ммоль/добу) навіть у разі низького рівня її в крові (нижче 3 ммоль/л). При довготривалому застосуванні сечогінних розвиваються гіпокаліємія з гіперкалійурією і збільшується швидкість секреції альдостерону. Відміна сечогінних середників сприяє зниженню екскреції калію із сечею.

Захворювання ниркових каналців можуть проявлятися гіпокаліємією і гіперкалійурією. Без первинної ниркової патології така ситуація



завжди супроводжується метаболічним алкалозом, а в більшості випадків тубулярних нефропатій при цьому виявляють метаболічний ацидоз.

Гіпокаліємія, гіперкалійурія і алкалоз разом із підвищеною швидкістю секреції і екскреції альдостерону спостерігаються при захворюваннях, які теж супроводжуються гіпертонією і проявляються вторинним альдостеронізмом. Останні розвиваються внаслідок ідіопатичних набряків, цирозу печінки з асцитом та серцевою недостатністю. Відрізнити його від первинного альдостеронізму не становить великих труднощів, адже у таких хворих гіпертонії немає, а важку гіпокаліємію спостерігають дуже рідко.

Важко відрізнити синдром Конна від вазоренальної гіпертонії на основі однобічного стенозу ниркових артерій. Їй властива гіперсекреція альдостерону, інколи пов'язана з аденокортикальною гіперплазією. У таких випадках слід завжди знати про злоякісний перебіг гіпертонії з ретинопатією IV ступеня і набряком сосків зорових нервів, який характерний для даної патології і рідко зустрічається при синдромі Конна. Разом із тим, гіпокаліємія у хворих на реноваскулярну гіпертонію не буває настільки вираженою, як при первинному альдостеронізмі. Для ниркової патології, ускладненої вторинним альдостеронізмом, характерним є поява симптомів ураження нирок вже на початку хвороби, а при синдромі Конна вони є проявом пізніх стадій хвороби.

Гострі стани при синдромі Конна інколи доводиться диференціювати з кризами, що виникають у хворих з феохромоцитомою. На відміну від феохромоцитомних, ці кризи супроводжуються брадикардією. У вирішенні питання діагнозу допомагають показники екскреції катехоламінів і альдостерону сечею. Крім цього, слід мати на увазі, що у випадках феохромоцитом майже не буває гіпокаліємії.

Первинний альдостеронізм необхідно відрізнити від синдрому і хвороби Іценка-Кушинга. Для останніх характерними є клінічна симптоматика гіперкортицизму і помірно виражена гіпокаліємія. Паранеопластичний синдром Іценка-Кушинга може клінічно нагадувати синдром Конна при вираженій гіпокаліємії, класичні ознаки кушингоїдизму можуть бути стертими. Секреція та екскреція альдостерону при даній патології бувають нормальними або ж зниженими, а продукування глюкокортикоїдів і їх метаболізм, на противагу синдрому Конна, значно підвищеними.

Поліурію і гіпостенурію можна спостерігати не тільки при синдромі Конна, а й при нецукровому діабеті та нирковій формі гіперпаратиреозу. Проте суттєві відмінності цих захворювань і первинного альдостеронізму у всій гамі клінічних проявів значно полегшують діагностику.

Хворі з підозрою на синдром Конна підлягають обстеженню в спеціалізованих клініках.

Підозру на первинний альдостеронізм необхідно завжди обґрунтовувати результатами вивчення електролітного балансу, а для конкретизації і верифікації діагнозу слід проводити гормональні дослідження.

*Лікувальна тактика та вибір методу лікування*

При альдостеронізмі, що зумовлений альдостеромою, показане хірургічне лікування – видалення пухлини (рис. 15.12).



**Рис. 15.12.** Альдостерома інтраопераційно у хворої 38 років із синдромом Конна.

У випадках альдостеронізму, що зумовлений гіперплазією клубочкової зони, доцільність хірургічного лікування спірна. Вона зумовлена частими в цих випадках рецидивами хвороби і можливістю довготривалого лікування спіронолактонами. Тільки у разі його неефективності треба пропонувати хірургічне втручання типу однобічної тотальної адреналектомії і резекції 7-8 об'єму другої надниркової залози.

У передопераційній підготовці провідною ланкою повинна бути компенсація дефіциту калію. Після операції в поодиноких випадках необхідне довготривале лікування дезоксикортикостероном або ж додаткове вживання кухонної солі.

### 15.3. АДРЕНОГЕНІТАЛЬНИЙ СИНДРОМ

**Адреностеромою** вважають пухлину сітчастого шару кори надниркових залоз, що в надмірній кількості продукує андрогени і проявляється симптомами вірилізації.

#### *Етіологія і патогенез*

Причиною захворювання можуть бути психоемоційні травми, травми голови та нейроінфекції. Хвороба уражує переважно жінок молодого і середнього віку.

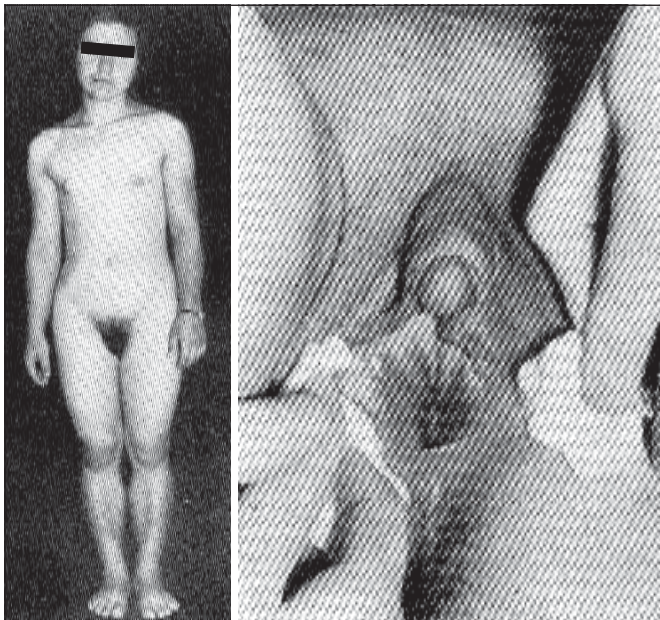
Пухлина у своєму розвитку проходить стадію гіперплазії, що практично не діагностується.

Надмірна секреція пухлиною андрогенів спричиняє зміни психіки і вторинних статевих ознак жінки. Хвороба швидко прогресує. За 1-2 місяці розвивається повний клінічний симптомокомплекс. У випадках, коли патологічний процес поширюється й на інші зони кори залоз, зокрема пучкову, хвороба може набувати клінічних ознак аддісонічної чи кушингоїдної форми.

#### *Клінічна симптоматика*

У таких хворих звертає на себе увагу такий постійний симптом – гірсутизм. Крім нього, у жінок розвиваються й інші ознаки маскулінізації: чоловічий тип будови тіла, низький грубий тембр голосу, збільшення клітора. Одно-

часно з цим зникають характерні жіночі ознаки (дефемінізація): змінюється архітектоніка тіла, зменшуються молочні залози, виникають порушення менструального циклу, аменорея та безпліддя (рис. 15.13).



**Рис. 15.13.** Адреногенітальний синдром. Гіпертрофія клітора у хворі 24 років.

Ступінь розвитку в жінок вторинних чоловічих статевих ознак може бути різним – від легкого гірсутизму до різко вираженого гетеросексуалізму, коли за зовнішнім виглядом важко відрізнити жінку від чоловіка. При цьому зникає статевий потяг до чоловіків, з'являються гомосексуальні нахили. Жінки з такою формою вірилізму не здатні до запліднення.

Захворювання у своєму перебізі може набувати різних форм, в тому числі й асоційованої аддисонічної. При цьому, незважаючи на задовільний

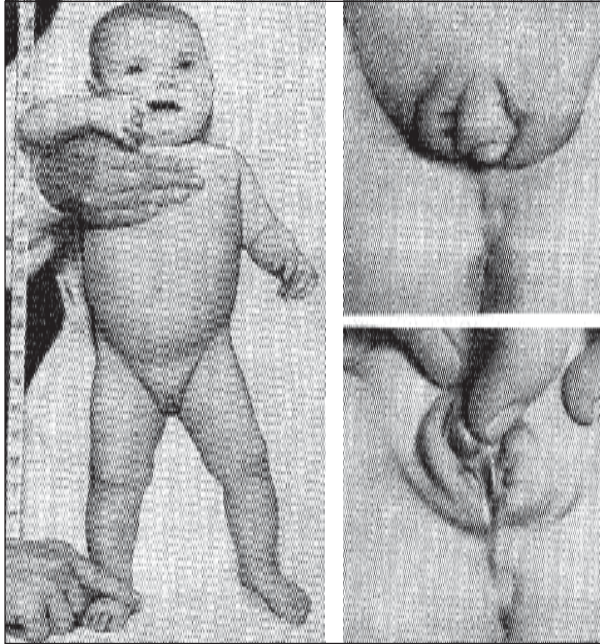
розвиток м'язової системи, хворі відзначають загальну слабкість, міастенію, біль у м'язах і суглобах. На долонних складках, сосках грудних залоз та слизових оболонках з'являється гіперпігментація, яка з прогресуванням хвороби може поступово посилюватись. Артеріальна гіпотонія, що довготривалий час залишається помірною, згодом нерідко стає провідним симптомом, який навіть може загрожувати життю хворих.

Для кушингоїдної форми характерним є приєднання до андрогенних симптомів проявів гіперкортицизму: округлення і почервоніння обличчя, поява шкірних смуг розтягнення на стегнах, сідницях і животі, спрага і частіше сечовипускання, гіперглікемія і глюкозурія, а також підвищення артеріального тиску.

У дітей хвороба розвивається на 3-4 році життя, частіше у дівчаток. Перебіг її повільний, але з постійним прогресуванням. Поряд з тим, у дівчаток поступово гіпертрофуються великі статеві губи і клітор, а при досягненні ними пубертатного періоду грудні залози залишаються недорозвиненими, відсутні менструації (рис. 15.14).

У хлопчиків хвороба проявляється несправжнім раннім статевим дозріванням, при якому настає гіпертрофія статевого члена, яєчка залишаються інфантильними (рис. 15.15).





**Рис. 15.14.** Вроджений адреногенітальний синдром. Зовнішні статеві органи дівчинки нагадують за будовою чоловічі.



**Рис. 15.15.** Адреногенітальний синдром. Надлишковий розвиток вторинних статевих ознак у хлопчика 4 років 7 місяців.

Спершу і дівчатка, і хлопчики до 10-12-річного віку значно випереджають у рості своїх однолітків, проте потім ріст їх зупиняється (закінчується) і вони набувають вигляду маленьких атлетів. Голос у них завжди низький і грубий. Розумовий розвиток не страждає.

Окрім післянатальної форми хвороби, у дітей може мати місце вроджена гіперплазія кори надниркових залоз (симптом Уілкінса). Вже від народження у них спостерігають різні відхилення в розвитку внутрішніх і зовнішніх статевих органів, причому ступінь цих відхилень, аж до повної відсутності диференціації статі, перебуває у прямій залежності від глибини вроджених порушень процесів біосинтезу гідрокортизону.

#### *Лабораторні та інструментальні методи діагностики*

1. Дослідження екскреції 17-кетостероїдів із сечею (підвищена, особливо дегідроепіандростерону).
2. Дослідження в крові рівня дегідроепіандростерону (підвищений).
3. Дексаметазонова проба (від'ємна).
4. Сонографічна та томографічна комп'ютерна візуалізація надниркових залоз.

*Диференціальний діагноз*

Значні диференційно-діагностичні труднощі можуть виникати при виключенні синдрому Штейна-Левенталя, якому притаманні явища вірилізму (гірсутизм, зміна голосу, порушення менструального циклу), що не супроводжуються вираженими змінами будови тіла і атрофією молочних залоз. Крім того, на відміну від андростероми, у хворих з синдромом Штейна-Левенталя явища вірилізму наростають повільно, протягом кількох років. При цьому за допомогою сонографії чи при комп'ютерній томографії виявляють збільшені полікістозно змінені яєчники.

Андростерому слід диференціювати з пухлинами з чоловічих елементів жіночої гонади, яким властива гетеросексуальна активність. Серед них виділяють: адренобластому, пухлини з клітин воріт яєчника і маскулінобластому.

Адренобластома продукує велику кількість андрогенів. Серед них за дієвістю переважає тестостерон, що у хворих викликає дефемінізацію з наступною маскулінізацією. Гірсутизм при цьому може бути значним. Дані гормональних досліджень вказують на підвищений рівень екскреції 17-КС, однак вміст їх у сечі ніколи не досягає таких величин, як при пухлинах надниркових залоз. Сонографічні дослідження та комп'ютерна томографія дають можливість виключити пухлину надниркових залоз.

Маскулінобластому супроводжує синдром гіперкортицизму з характерними для неї ознаками: ожирінням тулуба, смугами розтягнення, круглим обличчям, підвищеним артеріальним тиском, порушенням вуглеводного обміну та поліцитемією. Одночасно з цим з'являються також симптоми вірилізації: ріст волосся на обличчі, тілі, низький голос, облісіння голови, збільшення клітора, зменшення розмірів матки та молочних залоз. Пухлина буває однобічною і має доброякісний характер росту. Виявити її вдається найчастіше при сонографії яєчників. Рівень 17-КС і 17-ОКС в сечі у таких хворих підвищений.

Пухлини клітин воріт яєчників у літературі найчастіше фігурують під назвою лютеоми. У типових випадках такої патології спостерігають виражені симптоми маскулінізації і дефемінізації. Однією з її характерних ознак є облісіння голови. Пухлина є однобічною, невеликих розмірів, з повільним ростом. Рання візуалізація пухлини найчастіше утруднена. Рівень 17-КС нормальний або дещо підвищений.

Поряд з цим, є значна кількість хворих, які не можуть бути віднесені ні до однієї з описаних вище груп. Із основних ознак у них наявні гірсутизм, незначне ожиріння і помірна артеріальна гіпертонія. Самопочуття їх найчастіше хороше, немає прогресування симптоматики і відсутні які-небудь конкретні клінічні дані, які могли б пояснити природу цих симптомів. Основним для таких хворих є косметичне лікування. При ретельному вивченні їх сімейного анамнезу майже завжди виявляють спадковий характер таких аномалій.

*Лікувальна тактика та вибір методу лікування*

Лікування андростером, як і вірилізуючих пухлин яєчників, виключно хірургічне.



## 15.4. КОРТИКОЕСТРОМА

**Кортикоестромою** вважають фемінізуючу пухлину надниркових залоз, яка розвивається в сітчастій зоні і продукує в надмірній кількості жіночі статеві гормони – естрогени.

### *Етіологія і патогенез*

Захворюванню передують значні психоемоційні навантаження, травми голови та інфекції з тяжким перебігом. Характер пухлин переважно злоякісний. У результаті надмірної секреції естрогенів розвиваються симптоми девірилізації. Хворіють виключно чоловіки.

### *Класифікація*

Хвороба може перебігати класично або поєднуватись із симптомами гіпо-чи гіперкортицизму. В таких випадках йдеться про асоційовані форми – аддісонічну і кушингоїдну.

### *Клінічна симптоматика*

Хворі скаржаться на прогресуючу загальну слабкість, зменшення інтенсивності волосяного покриву на обличчі і лобку, зниження сексуального лібідо і статевої потенції, збільшення грудних залоз, зміну тембру голосу і будови тіла.

Будова тіла стає жіночоподібною: розвивається підшкірна жирова клітковина, особливо в ділянці грудей, живота, сідниць, стегон (широкий тазовий пояс). Оволосіння на обличчі зникає, а на лобку набуває жіночої (трикутничкової) форми. Шкіра стає ніжною, м'якою, без оволосіння на голінах і передпліччях. Постійним, а часто першим і єдиним, симптомом може бути двобічна, рідше однобічна, справжня гінекомастія.

При огляді зовнішніх статевих органів спостерігають значне зменшення в розмірах яєчок і статевого члена. На калитці зникають звичайна гіперпігментація і складчастість. З початком захворювання, поряд зі зниженням статевого потягу, ерекція та еякуляція стають все рідшими і трансформуються у безпліддя і статеvu імпотенцію. У поведінці чоловіка з'являються риси, властиві жінкам: інтерес до рукоділля, косметики.

Вміст гонадотропінів у крові хворих та виділення їх із сечею знижені. У деяких випадках можна виявити підвищене виділення із сечею 17-КС і дегідроепіандростерону. Проба з дексаметазоном не вказує на зміни екскреції 17-КС. Разом із цим, вміст у сечі естрогенів збільшується в десятки разів.

Для кушингоїдної форми кортикоестроми характерною є бідність симптомів синдрому Іценка-Кушинга. На противагу синдромові Іценка-Кушинга, при кортикоестромі відсутні гіпертензійний синдром і порушення вуглеводного обміну, не буває також характерного кушингоїдного ожиріння.

Ознакою аддісонічної форми є стабільна гіпотонія та гіперпігментація шкіри, особливо в ділянці промежини і зовнішніх статевих органів, де вона може поєднуватись із вітиліго.

З ускладнень кортикоестроми слід пам'ятати про швидкий прогресуючий ріст пухлини і її метастазування, яке призводить до виснаження хворого і смерті.

*Лабораторні та інструментальні методи  
діагностики*

1. Дослідження рівня естрогенів у крові та сечі.
2. Дослідження екскреції 17-КС і дексаметазона проба.
3. Рентгеноконтрастні судинні методи дослідження.
4. Сонографія та комп'ютерна томографія надниркових залоз.

*Диференційний діагноз*

При диференційній діагностиці завжди слід мати на увазі, що відсутність гінекомастії, як правило, виключає можливу наявність кортикоестроми.

Певні труднощі у цьому плані можуть виникати при виключенні синдрому Фреліха. У таких випадках необхідно брати до уваги спотворюючу зовнішність, надлишкову масу тіла з характерним перерозподілом жиру в ділянці тулуба і проксимальних відділів кінцівок та наявність несправжньої гінекомастії.

При синдромі Кляйнефельтера також можна спостерігати гінекомастію. У таких випадках дослідження статевого хроматину, каріотипу, високий вміст гонадотропінів у крові і підвищена екскреція їх із сечею є головними критеріями правильної діагностики синдрому Кляйнефельтера.

Поряд із цим, гінекомастія зустрічається і при тиреотоксикозі, хворобах печінки та після вживання деяких ліків (резерпіну, наперстянки, мепробамату). Якщо вона незначно виражена в пубертатний період, то немає потреби у спеціальному її лікуванні, – зменшення настає спонтанно.

*Лікувальна тактика та вибір методу лікування*

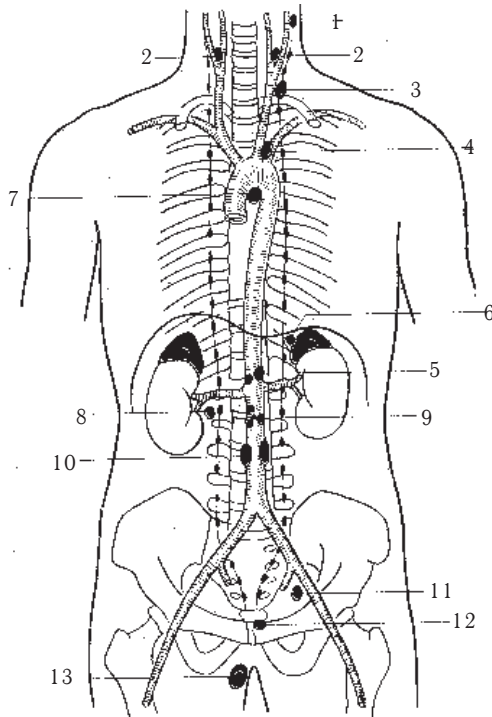
Встановлення наявності пухлини в наднирковій залозі з клінічними ознаками кортикоестроми є абсолютним показанням до хірургічного лікування. Об'єм операції залежить від розмірів і характеру росту пухлини. Можна застосувати видалення пухлини або ж епінефректомію. Прогноз визначається характером патологічного процесу.

## 15.5. ФЕОХРОМОЦИТОМА

**Феохромоцитома** (медулярна гіпернефрома, парагангліома, гіпертонічна епінефрома) – гормонально активна пухлина хромафінної тканини надниркової або позанадниркової локалізації.

Частота захворювання на феохромоцитому складає 2-3 випадки на 10 000 населення. Вік хворих – від 5 місяців до 72 років, але переважають пацієнти віком 20-50 років. Суттєвої залежності від статі немає.

Локалізація феохромоцитом визначається за місцем скупчення хромафінної тканини в організмі. Головним чином, це мозкова речовина надниркових залоз (88-92 %). Однаково часто уражуються як права, так і ліва залози. У 7-10 % процес буває двобічним. Позанадниркові феохромоцитом розвиваються зі скупчень хромафінних клітин, розміщених у навколохребетних вузлах



**Рис. 15.16. Вірогідні локалізації феохромоцитоми** (схема): 1, 2, 3, 4, 5, 7, 9, 10, 12 – хромафінна тканина в симпатичних нервових вузлах; 6, 8, 11, 13 – рештки аберантно розміщеної тканини надниркових залоз в яєчках, яєчниках, сечовому міхурі, заочеревинному просторі (за Stefanini).

патогенезу головних клінічних проявів феохромоцитоми (значна артеріальна гіпертензія, тахікардія, посилення глікогенолізу, гіперглікемія, вегетативно-обмінні та нервово-психічні порушення) лежить надлишкове надходження в кров високоактивних біологічних речовин, які мають суттєвий вплив на діяльність серцево-судинної системи і обмін речовин.

Секреція катехоламінів (адреналіну чи норадреналіну) залежить від клітинного складу пухлини, а це, у свою чергу, може визначати її клінічні прояви. Вважають, що при підвищеній секреції адреналіну спостерігають більш виражені вегетативні та обмінні порушення: збільшуються скоротливість і збудливість серця, серцевий об'єм, частота серцевих скорочень. Це призводить до гіпертензії навіть при зменшенні периферичного опору, а надлишок адреналіну здатний викликати навіть судинний колапс внаслідок розширення судинного простору скелетних м'язів і зниження периферичного опору судин.

Норадреналін як абсолютно пресорний агент викликає спазм периферичних судин і підвищення периферичного опору з розвитком систолічної і діастолічної гіпертензії.

по боках і спереду аорти, в ділянці відходження брижових артерій і її біфуркації, в середостінні, на шії та в порожнині малого таза. Деякі клініцисти, характеризуючи локалізацію феохромоцитоми, рекомендують дотримуватись "правила 10 %": приблизно в 10 % випадків пухлини бувають позанадирковими, в 10 % – двобічними, в 10 % – множинними (рис. 15.16)

Феохромоцитоми часто перебігають доброякісно і ростуть повільно. Тривалість захворювання від появи перших ознак коливається від 3-4 місяців до 15-20 років.

#### *Етіологія і патогенез*

Етіологія феохромоцитоми до кінця не встановлена. Певне значення має у цьому гормональний дисбаланс. Наявність сімейних форм та поєднання їх з другою ендокринною патологією дозволяють припустити значення генетичного фактора.

Пухлинна трансформація клітин хромафінної тканини супроводжується підвищеним синтезом і гіперсекрецією катехоламінів з відносною недостатністю їх інактивування. В основі

### *К л а с и ф і к а ц і я*

За клінічним перебігом виділяють пароксизмальну, постійну і латентну або безсимптомну форми феохромоцитом.

За морфологічними змінами – доброякісні (феохромоцитом) і злоякісні (феохромобластоми).

### *К л і н і ч н а с и м п т о м а т и к а*

Домінуючим симптомом феохромоцитом є артеріальна гіпертензія, яка може бути різною. Для класичної форми захворювання найбільш характерна пароксизмальна гіпертонія з типовими гіпертонічними кризами, що виникають на фоні нормального артеріального тиску і загального благополуччя в міжнападний період. До постійної форми перебігу феохромоцитом відносять випадки з постійно підвищеним артеріальним тиском і періодичними на цьому фоні гіпертензійними кризами. У незначній частини хворих захворювання може перебігати із стійким підвищенням артеріального тиску і без кризів, а всього в 1-2 % хворих з пухлиною хромафінної тканини захворювання може бути безсимптомним.

У поліморфній клінічній картині феохромоцитом можна виділити декілька синдромів, що нерідко визначають характер як перебігу захворювання, так і розвитку ускладнень, а також можуть бути орієнтирами в діагностиці. Найтипівшими є такі синдроми:

1. Серцево-судинний. Характерними для нього є біль у ділянці серця, розширення його меж, аритмія, зміни на ЕКГ, що свідчать про дифузні зміни в серцевому м'язі, гіпоксія міокарда, ретинопатія та нефросклероз.
2. Психонейровегетативний. Найчіткіше проявляється під час кризів головним болем, запамороченням, парестезіями, відчуттям страху смерті, тремтінням рук, пітливістю, блідістю, розширенням зіниць і судомою. Частина цих симптомів може зберігатися і в міжнападний період з приєднанням у деяких пацієнтів роздратування, втоми та зниження пам'яті.
3. Шлунково-кишковий. Цей синдром проявляється нудотою, блюванням, болем в епігастральній ділянці, слинотечею та запорами. Під час кризи такі симптоми можуть симулювати картину гострого живота і цим спонукати хірурга до помилкової операції.
4. Ендокринно-обмінний. Він стосується переважно порушень вуглеводного обміну: під час кризів у хворих виявляють короткотривалу гіперглікемію і глюкозурію, зниження толерантності до вуглеводів. Згодом у них розвивається стійкий симптоматичний цукровий діабет.
5. Пляригландулярний. З огляду на те, що зміни в ендокринних органах після видалення пухлини можуть зникати або послаблюватись, їх слід трактувати як вторинні. Симптоматичний цукровий діабет в основному буває зумовлений функціональним виснаженням В-клітин підшлункової залози внаслідок постійного подразнення їх гіперглікемією.

У хворих на феохромоцитому можуть бути симптоми, характерні і для тиреотоксикозу. Вони нерідко поєднуються з гіперплазією щитоподібної залози, вузловим чи дифузним зобом.

Зміни функції статевих залоз у жінок проявляються дисменореєю і метрорагіями, а у чоловіків – зниженням статевої функції.

Зміни, виявлені у функціонуванні кіркової речовини надниркових залоз при феохромоцитомі, не слід вважати закономірними. Найчастіше вони мають характер неспецифічних компенсаторних реакцій кіркової речовини на гіпертонічні кризи.

Пароксизмальній формі притаманні напади підвищення артеріального тиску до екстремальних величин (300 мм рт. ст. і більше). При цьому хворі відчувають страх смерті. Шкірні покриви бліді. Шкіра набуває вигляду “гусячої”, інколи покривається холодним потом, зіниці розширюються. Зрідка можуть виникати порушення слуху і зору, що набувають явищ слухових або зорових галюцинацій. Під час такого гіпертонічного кризу хворих турбують також відчуття стискання в потилиці і грудях, запаморочення, головний біль і виснажлива спрага, гикавка та слиновиділення. Температура тіла підвищується до 42 °С, а в крові виявляють помірну гіперглікемію.

Тривалість описаного кризу – 5-10 хв, зрідка – 1-2 год. На його висоті можуть розвиватись смертельні ускладнення: крововилив у мозок, набряк легень та ін. На початку захворювання напади бувають нечасто (раз на місяць або й рідше), пізніше, з розвитком хвороби, вони стають частішими – з'являються щоденно або ж навіть по декілька разів на день. В інтервалі між нападами хворі почувають себе здоровими.

Постійна (перманентна) гіпертонія розвивається у пацієнтів, коли мозкова речовина надниркових залоз продукує переважно норадреналін. У половини таких хворих на фоні постійної гіпертонії спостерігають нерізно виражені пароксизми, а артеріальний тиск підвищується на 20-40 мм рт. ст. У другій половини хворих пароксизми відсутні, і захворювання в цих випадках важко відрізнити від гіпертонічної хвороби. Особливістю постійної гіпертонії є її стійкість і невіддатливість до лікування звичайними гіпотензивними препаратами. Вона часто може поєднуватись із порушеннями метаболізму.

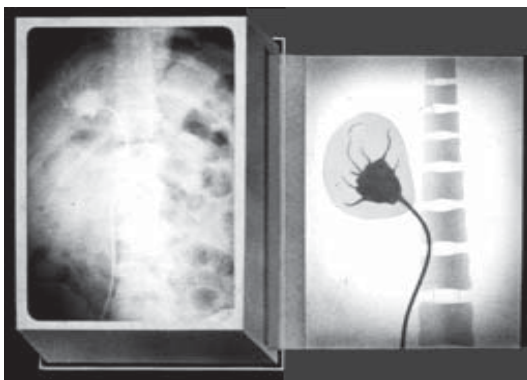
Зовнішній вигляд хворих характерний. Вони худі, бліді, скаржаться на потовиділення, особливо після їди або емоцій, на постійний субфебрилітет. Перебіг цієї клінічної форми злоякісний: в органах серцево-судинної та сечовидільної систем патологічні зміни швидко прогресують. Всі ці порушення метаболізму зумовлені гіпертиреозом. Основний обмін підвищений на 30-75 %, у зв'язку з чим хворі втрачають масу. Нерідко виникають зміни і вуглеводного обміну. Наступає функціональне виснаження В-клітин підшлункової залози внаслідок постійної гіперглікемії, зумовленої дією катехоламінів, яке може трансформуватись у цукровий діабет. Наявність гіпертонії і цукрового діабету в осіб молодого віку дає вагомі підстави запідозрити феохромоцитому. На користь феохромоцитому також може свідчити симптом схуднення у хворих на гіпертонічну хворобу.

Латентна форма феохромоцитому розвивається поступово, безсимптомно або ж з бідною клінічною симптоматикою, яка часто не дає підстав запідозрити наявну патологію. Екскреція катехоламінів у таких хворих незначно підвищена.



*Лабораторні та інструментальні методи  
діагностики*

1. Загальноклінічні обстеження (загальний аналіз крові: на висоті нападу – лейкоцитоз; в крові – гіперглікемія; в сечі – глюкозурія).
2. Фармакодинамічні та інгібуючі проби.
  - 2.1. Гістамінова проба. Вводять 0,005 мг гістаміну в фізіологічному розчині внутрішньовенно. Щохвилино протягом 15 хв вимірюють артеріальний тиск. У випадку феохромоцитом тиск піднімається вище вихідного на 60-80 мм рт. ст. Проба небезпечна, бо може бути причиною розвитку тяжкого гіпертонічного кризу. Тому її використання обмежене для хворих з нормальним або незначно підвищеним артеріальним тиском.
  - 2.2. Тропафенова проба базується на здатності препарату або його аналогів (режитин, фентоламін) блокувати периферичну дію катехоламінів. У результаті тиск знижується. Техніка: внутрішньовенно швидко вводять 5 мг тропafenу, розведеного в 5 мл бідистильованої води. Вимірюють артеріальний тиск щохвилини. В разі наявності хромафінної пухлини на 2-5 хв тесту систолічний тиск знижується більш ніж на 40 мм. рт. ст, а діастолічний – на 30 мм. рт. ст.
3. Визначення екскреції із сечею катехоламінів і їх метаболітів.
  - 3.1. Роздільне визначення адреналіну і норадреналіну в добовій кількості сечі. При пухлинах хромафінної тканини їх екскреція збільшується в десятки разів.
  - 3.2. Визначення в добовій кількості сечі рівня ванілінмигдалевої кислоти. Збільшення її екскреції в 10 і більше разів спостерігають при пухлинах хромафінної тканини.
4. Встановлення локалізації пухлини.
  - 4.1. Рентгенографія заочеревинного простору на фоні передкрижового пневморетроперитонеуму.
  - 4.2. Реновазографія за Сельдінгером (рис. 15.17).



**Рис. 15.17.** Пухлина правої надниркової залози. Селективна супрареновазографія.

4.3. Сонографія та комп'ютерна томографія органів заочеревинного простору.

*Диференційний діагноз*

Диференційний діагноз у хворих на феохромоцитому необхідно проводити з гіпертонічною хворобою, симптоматичними гіпертоніями (ниркова, судинна, при хворобі Іценка-Кушинга, альдостеронізмі), вегетативно-судинною дистонією, тиреотоксикозом та синдромом псевдофеохромоцитом.

Певні труднощі можуть виникати в диференційній діагностиці з гіпертонічною хворобою. Молодий вік хворих, виражена нейровегетативна симптоматика, неефективність гіпотензивної терапії завжди свідчать на користь феохромоцитом. До цього слід додати високий рівень екскреції катехоламінів та візуалізацію пухлини, які майже безпомилково дозволяють встановити діагноз пухлини хромафінної тканини.

Ниркова гіпертензія на основі стенозу ниркових артерій, а також гіпертензія, зумовлена судинною патологією, вивчаються за допомогою ангіографії.

Артеріальні гіпертензії надниркового генезу (синдром Іценка-Кушинга, альдостеронізм) мають типові, властиві цій патології клінічні і лабораторні ознаки.

Вегетативно-судинну дистонію нерідко важко відрізнити від кризів у хворих на пароксизмальну форму феохромоцитом. Правильно визначитись з діагнозом дозволяють проведення функціональних проб, визначення екскреції катехоламінів та встановлення наявності пухлини.

Тиреотоксикоз при феохромоцитомі не завжди супроводжується рядом характерних для нього симптомів (очні, неврологічні). Визначення функціонального стану щитоподібної залози дає підстави виключити її патологію.

Синдром феохромоцитом можна спостерігати і при пухлинах підшлункової залози, кіркової речовини надниркових залоз, кістах нирок і деяких новоутвореннях заочеревинного простору. В цих випадках секреція катехоламінів підвищена. З огляду на це, лабораторні дані не несуть на собі якогонебудь диференційно-діагностичного навантаження. Певне значення у цьому відношенні може мати відсутність пухлини надниркових залоз при спеціальних дослідженнях.

#### *Лікувальна тактика та вибір методу лікування*

Діагноз феохромоцитом є абсолютним показанням до операції. Впродовж операції виділяють два етапи: до і після видалення пухлини. Перший етап – від введення в наркоз до деваскуляризації або видалення пухлини (період важкого гіпертензійного кризу). Другий – після видалення пухлини, що супроводжується раптовим і різким зниженням судинного тону, гіповолемією і гіпотензією.

У зв'язку з цими особливостями, на першому етапі застосовують адренолітики (тропафен) і  $\beta$ -адреноблокатори (анаприлін). Після видалення пухлини слід вводити плазмокоректори (фізіологічний розчин, розчин Рінгера, декстрини) та білкові препарати крові. У перші 3-4 доби після операції необхідно ретельно слідкувати за станом гемодинаміки.

#### **Експертиза працездатності і реабілітація**

Лікування хворих після операцій з приводу патології надниркових залоз в умовах стаціонару триває 5-9 днів. Його термін зумовлений стабілізацією гормональної функції надниркових залоз, характером патології, віком і статтю хворих. Раннє вставання з ліжка та фізичні вправи сприяють швидкому неукладненому загоєнню рани. Шви знімають на 6-9 день.

Амбулаторне лікування продовжується 5-8 тижнів. Важливими є контроль і корекція рівня гормонів у крові. У цей період слід рекомендувати помірні фізичні навантаження, лікувальну фізкультуру, фізіотерапевтичні процедури на ділянку післяопераційного рубця.

Існуюча на сьогодні адекватна замісна гормональна терапія сприяє повноцінній фізичній і соціальній реабілітації і виключає можливість інвалідизації хворих.

### **Контрольні питання**

1. Топографічна анатомія і фізіологія надниркових залоз. Гормони надниркових залоз, регуляція їх секреції, фізіологічне значення.
2. Загальна клінічна симптоматика захворювань надниркових залоз.
3. Методи лабораторної (гормональної) та інструментальної діагностики хвороб надниркових залоз.
4. Гіперглюкокортицизм. Клінічні форми. Симптоми хвороби. Інструментальна та гормональна діагностика. Диференційний діагноз. Методи консервативного та хірургічного лікування різних форм.
5. Феохромоцитома та синдром Сіппла. Клінічна симптоматика. Інструментальна і лабораторна діагностика. Діагностичні проби. Лікування.
6. Гіперальдостеронізм. Клінічна симптоматика. Лабораторна та інструментальна діагностика. Диференційний діагноз. Хірургічне лікування.
7. Адреногенітальний синдром. Лабораторна та інструментальна діагностика. Диференційний діагноз. Методи гормональної і коригувальної терапії. Хірургічне лікування.
8. Особливості анестезіологічного забезпечення оперативних втручань на надниркових залозах, ведення раннього та пізнього післяопераційних періодів. Реабілітація хворих.

### **Література**

1. Зографски Стр. Эндокринная хирургия. – София: Медицина и физкультура, 1973. – 524 с.
2. Руководство по клинической эндокринологии / Под ред. Н.Т. Старковой. – СПб.: Питер, 1996. – 544 с.

## ТЕСТИ ДЛЯ САМОПЕРЕВІРКИ ЗАСВОЄННЯ ЗНАНЬ

### Розділ 1. ЧЕРЕВНІ ГРИЖІ

- 1.1. Методика пластики гризових воріт за Сапежком застосовується при:
- A Тільки при грижах білої лінії
  - B Тільки при стегнових грижах
  - C Тільки при пупкових грижах
  - D Пупкових і білої лінії
  - E Прямих і косих пахових грижах
- 1.2. Калове защемлення виникає при:
- A Фізичному навантаженні
  - B Натужуванні
  - C Послабленні перистальтики
  - D Надривному кашлі
  - E Чханні
- 1.3. Якщо після розсічення защемлювального кільця є вірогідні ознаки некрозу кишки, показано:
- A Починати заходи для оживлення кишки
  - B Завести кишку в черевну порожнину, провести лапаротомію і резекцію кишки
  - C Провести резекцію кишки
- 1.4. При защемленій грижі, ускладненій флегмоною:
- A Виконують пластику гризових воріт за Спасокукоцьким
  - B Виконують пластику гризових воріт за Бассіні
  - C Виконують пластику гризових воріт за Сапежком
  - D Пластику гризових воріт не проводять
- 1.5. При защемленій грижі, ускладненій флегмоною, оперативне втручання починають:
- A З герніотомії
  - B З лапаротомії
  - C Послідовність не має значення
- 1.6. Ознаки життєздатності кишки:
- A Колір кишки рожевий, сероза блискуча
  - B Странгуляційна борозна добре позначена
  - C Збережена пульсація судин брижі
  - D Велика гематома у брижі кишки
  - E Численні субсерозні гематоми
  - F Збережена перистальтика кишки
- 1.7. При защемленні грижі після виділення гризового мішка необхідно:
- A Розрізати защемлювальне кільце
  - B Провести пункцію гризового мішка і видалити гризову воду
  - C Розсікти гризовий мішок
  - D Послідовність маніпуляцій не має значення
- 1.8. Для відновлення життєздатності защемленої петлі кишки необхідно:
- A Зігріти кишку серветками, змоченими теплим фізіологічним розчином
  - B Ввести в брижу кишки 1 мл 0,1 % атропіну
  - C Охолодити петлю кишки холодною водою
  - D Ввести в брижу кишки 0,25 % розчин новокаїну

- 1.9. При видаленні нежиттєздатної частини кишки виконують її резекцію:
- A У межах видимих здорових тканин
  - B Відступивши від странгуляційної борозни на 10-15 см в оральному і аборальному напрямках
  - C Відступивши від странгуляційної борозни 25-30 см в оральному і 10-15 см в аборальному напрямках
- 1.10. Стегнову грижу необхідно диференціювати з:
- A Прямою паховою грижею
  - B Косою паховою грижею
  - C Водянкою яєчка
  - D Варикозним розширенням вен сім'яного канатика
  - E Паховим лімфаденітом
  - F Аневризматичним розширенням великої підшкірної вени в проекції з'єднання її зі стегною веною
- 1.11. Устям грижового мішка називають:
- A Найбільшу його частину
  - B Дистальний відділ грижового мішка
  - C Частину грижового мішка, яка межує з черевною порожниною
  - D Частину грижового мішка, яка розміщена у грижових воротах
- 1.12. Вроджені пахові грижі бувають:
- A Косі
  - B Прямі
  - C Косі і прямі
- 1.13. За методом Спасокукоцького виконується пластика:
- A Прямих пахових гриж
  - B Косих пахових гриж
  - C Стегнових гриж
  - D Спосіб можна застосувати при всіх вказаних грижах
- 1.14. Пряма пахова грижа виходить через:
- A Надміхурову западину
  - B Медіальну пахову западину
  - C Латеральну пахову западину
- 1.15. За методом Руджі виконується пластика:
- A Вроджених косих пахових гриж
  - B Набутих косих пахових гриж
  - C Прямих пахових гриж
  - D Стегнових гриж
- 1.16. Стегнова грижа частіше розташована:
- A Над паховою зв'язкою
  - B Під паховою зв'язкою
  - C Медіально від стегнових судин
  - D Латерально від стегнових судин
- 1.17. Зовнішньою стінкою стегнового каналу є:
- A Пахова зв'язка
  - B Стегнова вена
  - C Лакунарна зв'язка
  - D Гребінь лобкової кістки



- 1.18. Передньою стінкою пахового каналу в грижоносіїв є:
- A Поперечна фасція
  - B Прямий м'яз живота
  - C Нижній край внутрішнього косоного та поперечного м'язів живота
  - D Апоневроз зовнішнього косоного м'яза живота
  - E Пахова зв'язка
- 1.19. За методом Бассіні проводиться пластика:
- A Тільки пахових гриж
  - B Тільки стегових гриж
  - C Пахових і стегових гриж
  - D Пупкових гриж
- 1.20. При ковзній грижі стінкою грижового мішка може бути:
- A Петля тонкої кишки
  - B Сліпа кишка
  - C Сигморектальний кут
  - D Великий сальник
  - E Сечовий міхур
  - F Поперечно-ободова кишка
- 1.21. При оперативному лікуванні прямої пахової грижі застосовують способи:
- A Жирара
  - B Бассіні
  - C Спасокукоцького
  - D Кукуджанова
  - E Мартинова
  - F Постемпського
- 1.22. Хвора віком 56 років, скаржиться на біль і наявність пухлиноподібного утвору в правій паховій ділянці. Біль посилюється при ходьбі і фізичному навантаженні. Об'єктивно: нижче правої пахової зв'язки пальпується пухлиноподібний утвір розмірами 6 x 4 см, щільно-еластичної консистенції, помірно болючий, який не вправляється в черевну порожнину. Перкуторно над ним тупий звук, аускультативно шуми не вислуховуються. Встановлено діагноз: правобічна невправна стегова грижа. Назвіть способи оперативних втручань, які застосовуються при даній патології.
- A Способи Сапежка, Мейо
  - B Способи Мартинова, Жирара-Спасокукоцького-Кімбаровського
  - C Способи Бассіні, Кукуджанова, Постемпського
  - D Способи Бассіні, Руджі, Парлавецчіо
- 1.23. Хвора віком 40 років, скаржиться на біль та пухлиноподібний утвір у верхній третині лівого стегна. Вказані скарги посилюються при ходьбі та фізичному навантаженні і зникають у спокої. Об'єктивно: у верхній третині лівого стегна на передньо-внутрішній поверхні – пухлиноподібний утвір розмірами
- A Варикозне розширення вен лівого стегна
  - B "Холодний" абсцес
  - C Аневризма стегових судин зліва
  - D Ліпома лівого стегна
  - E Лівобічна стегова грижа

- 7 x 5 см, щільно-еластичної конси-стенції. У черевну порожнину не вправляється, при пальпації не болючий, перкуторно – тупий звук. Який найбільш імовірний діагноз?
- 1.24. Хворий віком 50 років, скаржиться на пухлиноподібний утвір в лівій паховій ділянці, біль при ходьбі, зниження працездатності. Об'єктивно: в лівій паховій ділянці – пухлиноподібний утвір грушоподібної форми, розмірами 10 x 5 см, який опускається в калитку, неболючий, м'який, еластичний, вправляється в черевну порожнину. Поверхнєве кільце пахового каналу розширене до 3,5 см в діаметрі, позитивний симптом кашльового поштовху. Діагноз: лівобічна коса вправна пахово-калиткова грижа. Назвіть методи оперативного лікування, які застосовуються при даній патології?
- 1.25. Хворий віком 64 років, скаржиться на біль, що виникає при піднятті ваги, пухлиноподібні утвори в пахових ділянках. Хворіє протягом 1 року. Об'єктивно: в обох пахових ділянках виявляються пухлиноподібні утвори сферичної форми до 5 см в діаметрі, легко вправляються в черевну порожнину. При введенні пальця в поверхнєві кільця пахових каналів визначається пульсація нижньої надчеревної артерії ззовні від грижового випинання. Який найбільш імовірний діагноз?
- 1.26. Хворий віком 38 років, скаржиться на біль при фізичному навантаженні, пухлиноподібний утвір у правій паховій ділянці. Хворіє 3 місяці. Об'єктивно: в правій паховій ділянці, вище пахової зв'язки, визначається овальної форми випинання, яке не виходить за межі поверхнєвого кільця пахового каналу. Кільце пропускає кінчик вказівного пальця. Симптом кашльового поштовху по-
- А Методи Бассіні, Кукуджанова, Постемпського  
В Методи Мартинова, Жирара-Спасокуцького-Кімбаровського  
С Методи Руджі, Парлавеччіо, Праксіна  
D Методи Абражанова, Караванова  
Е Методи Сапежка, Мейо
- А Двобічна коса вправна пахова грижа  
В Двобічна пряма вправна пахова грижа  
С Двобічна стегнова вправна грижа  
D Двобічний паховий лімфаденіт  
Е Лімфогранулематоз
- А Варикозне розширення вен сім'яного каналу справа  
В Правобічна вправна стегнова грижа  
С Правобічна вправна пахова грижа  
D Гострий правобічний лімфаденіт

зитивний. У горизонтальному положенні випинання самостійно вправляється в черевну порожнину. Встановіть клінічний діагноз.

- 1.27. Хвора віком 44 років, скаржиться на біль і випинання в ділянці пупка. Біль посилюється при фізичному навантаженні. Випинання з'явилося 3 роки тому. В останні місяці хвору почав турбувати біль при фізичному навантаженні, інколи в спокої. Об'єктивно: живіт симетричний, черевна стінка в акті дихання бере участь рівномірно. При пальпації болючість в ділянці пупка. Аускультативно – перистальтика кишечника в нормі. У ділянці пупка – пухлиноподібний утвір до 3,5 см в діаметрі, круглої форми, м'яко-еластичної консистенції, в черевну порожнину не вправляється, помірно болючий при пальпації. Який найбільш імовірний діагноз?
- А Омфаліт  
В Ендометриоз  
С Вправна пупкова грижа  
D Невправна пупкова грижа  
E Парамубілікальна ліпома
- 1.28. Хвора віком 45 років, скаржиться на часте блювання, біль в правій паховій ділянці. Двічі були рідкі випорожнення, гази відходили. Захворіла 20 год тому. Температура тіла – 37,7 °С. Пульс – 120 уд. за 1 хв, слабкого наповнення. Язик сухий, обкладений сірими нашаруваннями. Живіт помірно здутий, бере участь в акті дихання. При пальпації м'який, болючий в нижньому поверсі, більше справа. Симптом Блюмберга-Щоткіна негативний. Перистальтика кишечника посилена. Справа, нижче пупартової зв'язки, є круглої форми пухлиноподібний утвір розмірами 2 x 2 см, щільно-еластичної консистенції, різко болючий при пальпації, в черевну порожнину не вправляється. Який імовірний діагноз?
- А Лімфогранулематоз  
В Варикозне розширення великої підшкірної вени  
С “Холодний” абсцес  
D Правобічна невправна стегова грижа  
E Правобічна защемлена стегова грижа

**Розділ 2. АПЕНДИЦИТ**

- 2.1. Симптомами, що свідчать про запальний процес у вісцеральній очеревині при гострому апендициті є:
- A Симптом Сітковського
  - B Симптом Бартом'є-Міхельсона
  - C Симптом Образцова
  - D Симптом Грекова-Ортнера
- 2.2. Тактика хірурга при апендикулярному інфільтраті:
- A Оперативне лікування
  - B Консервативне лікування
  - C Систематичний нагляд за хворим
- 2.3. Дренування черевної порожнини проводиться при:
- A Флегмонозному апендициті без випоту
  - B Гангренозному апендициті з випотом
  - C Флегмонозному апендициті із серозним випотом без запаху
  - D Перфоративному апендициті
- 2.4. Апендикулярний інфільтрат – це:
- A Інфільтрація сліпої кишки з червоподібним відростком
  - B Петлі тонкої кишки з червоподібним відростком
  - C Конгломерат з'єднаних між собою вищеназваних органів і тканин
  - D Інфільтрація червоподібного відростка
- 2.5. Доступи до червоподібного відростка:
- A Кохера
  - B Мак-Бурнея-Волковича
  - C Федорова
  - D Ленандера
  - E Шпренгеля-Вінкельмана
- 2.6. При підозрі на гострий апендицит та нагляді за хворим у стаціонарі призначають:
- A Аналгетики
  - B Спазмолітики
  - C Антибіотики
  - D Десенсибілізуювальні препарати
- 2.7. Хвора віком 32 років, звернулась зі скаргами на біль в правій здухвинній ділянці, який з'явився добу тому. Спочатку біль виник в епігастрії, було одноразове блювання. Температура тіла субфебрильна. Через 3 год біль перемістився в праву здухвинну ділянку. Хвора госпіталізована в хірургічне відділення з діагнозом гострого апендициту. Який із симптомів гострого апендициту має місце?
- A Симптом Роздольського
  - B Симптом Сітковського
  - C Симптом Кохера
  - D Симптом Ровзінга
- 2.8. Хвора 55 років госпіталізована зі скаргами на дизурію та постійний біль в поперековій та здухвинній ділянках з правого боку, які спос-
- A Сечокам'яна хвороба
  - B Ниркова коліка
  - C Гострий апендицит
  - D Кишкова коліка

терігались протягом доби. Їм передувала біль в епігастрії. Температура тіла субфебрильна. Живіт помірно здутий, дещо болючий при пальпації в правій здухвинній і поперековій ділянках. Відзначають напруження м'язів черевної стінки, позитивні симптоми Блюмберга-Щоткіна, Габая. Симптом Пастернацького слабопозитивний. Лейкоцити –  $9,7 \cdot 10^9$ /л, п. – 18 %, в сечі – поодинокі лейкоцити. Який імовірний діагноз у хворої?

- 2.9. У хворі віком 48 років, 4 доби тому з'явився біль в правій половині черева, який спочатку наростав і до кінця другого дня став поступово зменшуватися, підсилюючись при різких рухах та кашлі. Стан задовільний, пульс – 84 уд. за 1 хв. Язик вологий. В правій здухвинній ділянці – слабовиражене напруження м'язів, пальпується щільний болючий пухлиноподібний утвір з нерівним контуром і обмеженою рухливістю. Який найбільш імовірний діагноз?
- 2.10. Хвора 58 років госпіталізована зі скаргами на біль внизу живота, тенезми, значне підвищення температури тіла, нудоту. Хворіє другу добу. Об'єктивно: стан середньої тяжкості. Пульс – 98 уд. за 1 хв. Живіт болючий в здухвинних ділянках і над лобком. Позитивний симптом Щоткіна-Блюмберга. Лейкоцити –  $12,8 \cdot 10^9$ /л, п. – 25 %, в сечі – поодинокі лейкоцити. Діагноз при госпіталізації: гострий деструктивний апендицит. Який оперативний доступ раціонально використати?
- 2.11. Хвора 24 років прооперована з приводу гострого флегмонозного апендициту, серозно-фібринозного перитоніту. Після операції мала місце затримка випорожнень, газів. На 6-ту добу з'явилися біль внизу живота, тенезми, висока температура, кількість лейкоцитів збільшилась

- A Апендикулярний абсцес  
B Пухлина сліпої кишки  
C Пілефлебіт  
D Апендикулярний інфільтрат

- A Нижньо-серединну лапаротомію  
B Косий-перемінний  
C Ленандера  
D Вінкельмана-Шпренгеля

- A Кровотеча  
B Заочеревинна флегмона  
C Гостра кишкова непрохідність  
D Абсцес дугласового простору  
E Міжпетельний абсцес



- до  $18,5 \cdot 10^9$ /л зі зсувом формули вліво. При пальцевому дослідженні прямої кишки відзначено нависання та болючість передньої стінки прямої кишки. Яке з післяопераційних ускладнень має місце?
- 2.12. Хвора 30 років звернулась через 8 год після виникнення помірною болю в епігастрії, який поступово наростав і під час огляду локалізувався в правій здухвинній ділянці, відзначає сухість у роті, нудоту. Біль посилюється при рухах, покашлюванні. Загальний стан задовільний, температура –  $37,8$  °С. Пульс – 80 уд. за 1 хв, ритмічний, задовільного наповнення. АТ –130 і 80 мм рт. ст. В легенях везикулярне дихання. Тони серця чисті. Язик обкладений білою осухою, вологий. Живіт правильної форми, при диханні помітно відставання правої половини. Пальпаторно визначаються напруження м'язів та болючість у правій здухвинній ділянці, позитивні симптоми Ровзінга, Образцова, Воскресенського, Роздольського. Який діагноз найбільш вірогідний?
- 2.13. Хвора 50 років госпіталізована в хірургічний відділ на 5 добу від початку захворювання, діагноз гострого апендициту не викликає сумнівів. Хвору вирішено оперувати. Розкрито черевну порожнину і виявлено апендикулярний інфільтрат. Які ваші дії під час операції?
- 2.14. У хворої 35 років з чітко обмеженим апендикулярним інфільтратом, нормальною температурою на 4 добу після госпіталізації і 8 добу від початку захворювання з'явився інтенсивний біль внизу живота. Температура набула гектичного характеру. Пульс – 110 уд. за 1 хв. Язик вологий. Живіт м'який, не болючий, за винятком правої здухвинної ділянки, де визначаються різка болючість, позитивні симптоми Роздольського і Щоткіна-Блумберга. Який ваш діагноз?
- А Прикрита перфорація  
В Гострий деструктивний апендицит  
С Гострий деструктивний холецистит  
Д Гострий правосторонній аднексит  
Е Гострий панкреатит
- А Виконати апендектомію  
В Дренувати черевну порожнину  
С Дренувати черевну порожнину, призначити консервативне лікування  
Д Виконати геміколектомію  
Е Виконати цекостомію
- А Апендикулярний абсцес  
В Розлитий перитоніт  
С Заворот ілеоцекального кута  
Д Хвороба Крона

- 2.15. Хвора 36 років звернулася зі скаргами на раптовий різкий біль у правій половині живота, який іррадіює в пахову, праву поперекову ділянки. Захворіла 2 год тому. Хвора не спокійна, стогне від болю, займає колінно-ліктьове положення. Температура – 37,5 °С. Пульс – 100 уд. за 1 хв. Язик вологий, обкладений білою осугою. Живіт напружений в правій половині, різко болючий, не бере участі в диханні, симптом Щоткіна-Блумберга негативний, симптом Пастернацького різко позитивний справа. Лейкоцити –  $14,0 \cdot 10^9$ , в сечі сліди білка, свіжі еритроцити (10-15) в полі зору. Про який попередній діагноз можна подумати? Який метод верифікації захворювання треба застосувати?
- 2.16. Хворий 26 років госпіталізований на 4 добу від початку захворювання. Зібраний анамнез і клінічна картина на момент огляду не викликають сумнівів у тому, що у нього гострий апендицит. Але в правій здухвинній ділянці чітко визначається щільний нерухомий утвір розмірами 10 x 12 см, який прилягає до гребеня клубової кістки, болючий, перитонеальні симптоми не виражені. Загальний стан хворого задовільний. Який найбільш вірогідний діагноз?
- 2.17. Хвора 36 років прооперована з приводу флегмонозного апендициту 6 дів тому. Останні 2 дні почали турбувати дизуричні явища, біль глибоко в тазу, над лобком, в ділянці куприка. Температура – 38 °С. Живіт бере участь у диханні, пальпаторно болючий в нижніх відділах, перистальтика вислуховується. Який найбільш вірогідний діагноз?
- А Гострий апендицит, вимірювання ректальної температури  
 В Гострий холецистит, пероральна холецистографія  
 С Гострий апендицит, ниркова коліка, УЗД сечовивідних шляхів  
 Д Ниркова коліка, блокада сім'яного канатика  
 Е Правосторонній гострий піелонефрит, ретроградна пієлографія
- А Апендикулярний інфільтрат  
 В Рак сліпої кишки  
 С Хвороба Крона  
 Д Правосторонній нефроптоз  
 Е Ілеоцекальна інвагінація
- А Гострий цистит  
 В Абсцес дугласового простору  
 С Гострий парапроктит  
 Д Гострий піелонефрит  
 Е Гострий правосторонній аднексит

### Розділ 3. ВИРАЗКОВА ХВОРОБА ШЛУНКА ТА ДВНАДЦЯТИПАЛОЇ КИШКИ

- 3.1. При резекції шлунка за Більротом-II накладають:
- A Гастродуоденоанастомоз
  - B Гастроентероанастомоз
  - C Гастроілеоанастомоз
- 3.2. Іннервація шлунка здійснюється:
- A Діафрагмальним нервом, блукаючими нервами
  - B Блукаючими нервами, симпатичними нервами
  - C Діафрагмальним нервом, симпатичними нервами
  - D Соматичними нервами
- 3.3. Соляну кислоту виробляють:
- A Додаткові клітини
  - B Парієтальні клітини
  - C Головні клітини
- 3.4. Для виразкової хвороби дванадцятипалої кишки характерний:
- A Постійний біль
  - B Нічний біль
  - C Голодний біль
- 3.5. Рентгенологічні ознаки виразки шлунка:
- A Дефект наповнення
  - B Ніша
  - C Конвергенція складок
  - D Шрамова деформація
- 3.6. Ваготомія проводиться для:
- A Покращання кровопостачання шлунка
  - B Зниження кислотоутворення
  - C Прискорення евакуації шлунка
- 3.7. При якому виді ваготомії зберігається іннервація пілоричного відділу шлунка?
- A Стівбуровій
  - B Селективній
  - C Селективній проксимальній
- 3.8. Частіше перероджується в рак:
- A Виразка шлунка
  - B Виразка дванадцятипалої кишки
  - C Однаково часто
- 3.9. Операцією вибору при виразці дванадцятипалої кишки є:
- A Резекція шлунка
  - B Резекція дванадцятипалої кишки
  - C Селективна проксимальна ваготомія
- 3.10. Перистальтику шлунка стимулюють:
- A Блукаючі нерви
  - B Симпатична нервова система
  - C Можливе те й інше
- 3.11. Знижує тонус пілоричного сфінктера:
- A Симпатична нервова система
  - B Блукаючі нерви
  - C Можливе те й інше
- 3.12. Для дослідження шлункової секреції використовують:
- A Внутрішньошлункову рН-метрію
  - B Гістаміновий тест Кея
  - C Бензидиновий тест
  - D Інсуліновий тест Голландера

- 3.13. Зашивати перфоративний отвір дванадцятипалої кишки необхідно:
- A В поздовжньому напрямі до осі органа
  - B В поперечному напрямі до осі органа
  - C Немає значення
- 3.14. При рентгенологічному обстеженні в горизонтальному положенні у хворих з перфоративною виразкою газ виявляється:
- A Під печінкою
  - B Під діафрагмою
  - C Під шлунком
  - D У здухвинних ділянках
- 3.15. При перфоративній виразці період первинного шоку триває:
- A 3-6 год
  - B 6-12 год
  - C 6-18 год
- 3.16. При перфорації виразки живіт втягнутий, різко напружений:
- A В перший період
  - B В другий період
  - C Можливо в перший та другий
- 3.17. При перфоративній виразці симптоми подразнення очеревини в перший період:
- A Позитивні
  - B Негативні
  - C Можливе те й інше
- 3.18. При перфоративній виразці зникнення печінкової тупості (симптом Спіжарного) виникає в результаті:
- A Напруження м'язів черевної стінки
  - B Виходу повітря у черевну порожнину
  - C Виходу шлункового вмісту
- 3.19. В третій період при перфоративній виразці:
- A Живіт запалий, напружений, перистальтики немає
  - B Живіт здутий, перистальтики немає
  - C Симптоми подразнення парієтальної очеревини негативні
  - D Симптоми подразнення парієтальної очеревини позитивні
- 3.20. Лікування перфоративної виразки:
- A Оперативне
  - B Консервативне
  - C При відсутності ефекту від консервативного лікування – оперативне
- 3.21. Якщо з моменту перфорації виразки минуло 12 год, виконується:
- A Зашивання перфоративного отвору
  - B Резекція шлунка
  - C Селективна проксимальна ваготомія
- 3.22. При кровотечі виразкової етіології біль в епігастрії:
- A Посилюється
  - B Зменшується
  - C Залишається без змін
- 3.23. Які гемостатичні препарати застосовують при кровоточивій виразці?
- A Вікасол
  - B е-амінокапронову кислоту
  - C Фібринолізин
  - D Гепарин
  - E Хлористий кальцій
  - F Протаміну сульфат
  - G Дицинон (етамзилат)

- 3.24. Переливання компонентів крові показано при кровотечі з виразки:
- A I ст. тяжкості
  - B II ст. тяжкості
  - C III ст. тяжкості
- 3.25. Синдром Маллорі-Вейса – це:
- A Кальозна виразка з кровоточивою судиною
  - B Розрив слизової кардіоезофагальної зони
  - C Дифузна кровотеча зі слизової шлунка
  - D Ерозивний бульбіт
- 3.26. При кровотечі з виразки дванадцятипалої кишки блювання частіше буває:
- A Червоною пінистою кров'ю
  - B Згустками темно-вишневого кольору
  - C Кольору “кавової гущі”
- 3.27. Мелена – це:
- A Рідкі дьогтеподібні випорожнення
  - B Чорні оформлені випорожнення
  - C Пінисті випорожнення темного кольору
- 3.28. Для місцевого гемостазу можна застосовувати локальне підведення:
- A Гепарину
  - B Норадреналіну
  - C Вікасолу
  - D Фраксипарину
  - E е-амінокапронової кислоти
- 3.29. При кровоточивих виразках шлунка і дванадцятипалої кишки рекомендують дієту:
- A № 15 за Певзнером
  - B № 1 за Певзнером
  - C Мейленграхта
- 3.30. Клінічними ознаками малігнізації виразки шлунка є:
- A Жовтяниця
  - B Зникнення добового ритму болю
  - C Зменшення інтенсивності болю
  - D Іррадіація болю в спину
  - E Поява блювання
- 3.31. Рентгенологічними ознаками раку шлунка є:
- A Симптом ніші
  - B Дефект наповнення
  - C Конвергенція складок слизової оболонки
  - D Ригідність стінок шлунка
  - E Деформація контурів шлунка
- 3.32. Хворий 62 років прооперований 5 днів тому з приводу декомпенсованого стенозу виразкового генезу. Виконані резекція шлунка за Гофмейстером-Фінстерером, дренивання підпечінкового простору. З 4-го дня після операції виникли біль у верхніх відділах живота, блювання, підвищилась температура. Через дренаж почав виділятися екссудат з домішкою жовчі та слизу. Яке ускладнення розвинулось у хворого?
- A Гострий холецистит
  - B Гострий панкреатит
  - C Неспроможність кукси дванадцятипалої кишки
  - D Гострий апендицит
  - E Гостра спайкова кишкова непрохідність



- 3.33. Хворий 65 років прооперований з приводу перфоративної виразки дванадцятипалої кишки, розлитого гнійного перитоніту. Під час операції при ревізії органів очеревинної порожнини виявлено наявність конкрементів у жовчному міхурі. Який найоптимальніший об'єм операції у цього хворого?
- 3.34. Під час операції з приводу перфоративної виразки шлунка, ускладненої перитонітом, виявлено, що у всіх відділах очеревинної порожнини є рідкий гній, петлі кишечника покриті нашаруваннями фібрину, між петлями відмежовані скупчення гною. Після евакуації останнього та дворазового промивання очеревинної порожнини антисептиками на кишечнику залишилась значна кількість фібрину. Оберіть найбільш правильний метод завершення операції.
- 3.35. Хворий 38 років звернувся до лікаря зі скаргами на відчуття повноти в епігастрії, відрижку повітрям, блювання. Вказані явища турбують протягом останнього місяця, поступово наростають. Схуд на 3 кг. Протягом трьох років хворіє на виразкову хворобу. Об'єктивно: живіт при пальпації м'який, не болючий. Нижня межа шлунка розміщена на 4 см нижче пупка. Загальний аналіз крові: ер. –  $6,2 \cdot 10^{12}$ /л. Загальний білок сироватки крові – 60 г/л, гематокрит – 50 %. Який попередній діагноз можна встановити?
- 3.36. Хворий 38 років звернувся до лікаря зі скаргами на відчуття повноти в епігастрії, відрижку повітрям, блювання. Вказані явища турбують протягом останнього місяця, поступово наростають. Схуд на 3 кг. Протягом 3 років хворіє на виразкову хворобу.
- А Зашивання перфоративного отвору, стовбурова ваготомія, санація очеревинної порожнини  
 В Зашивання перфоративного отвору, холецистектомія, санація очеревинної порожнини  
 С Зашивання перфоративного отвору, холецистолітомія, санація очеревинної порожнини  
 D Зашивання перфоративного отвору, папілосфінктеротомія, санація очеревинної порожнини  
 E Зашивання перфоративного отвору, пілоропластика, холецистектомія
- А Введення дренажів та зашивання операційної рани наглухо  
 B Накладання перитонеального діалізу  
 C Введення дренажів та зашивання операційної рани ситуаційними швами  
 D Накладання лапаростомії
- А Переродження виразки в рак  
 B Пенетрувальна виразка  
 C Кальозна виразка  
 D Пілородуоденальний стеноз  
 E Поліп шлунка
- А Оглядова рентгеноскопія  
 B Ультразвукове дослідження  
 C Рентгеноскопія шлунка з контрастом  
 D Комп'ютерна томографія  
 E Аналіз шлункового соку

- Об'єктивно: живіт при пальпації м'який, не болючий. Нижня межа шлунка розміщена на 4 см нижче пупка. Загальний аналіз крові: ер. –  $6,2 \cdot 10^{12}$ /л. Загальний білок сироватки крові – 60 г/л, гематокрит – 50 %. Для уточнення діагнозу найбільш інформативним є:
- 3.37. Хворий 25 років був госпіталізований у приймальне відділення в тяжкому стані з нападами судом. Багато років хворіє на виразку дванадцятипалої кишки. В останні два місяці майже щоденно було блювання кислим вмістом. За цей час схуд на 15 кг. Об'єктивно: нижня межа шлунка розміщена на 6 см нижче пупка. Аналіз крові: загальний білок сироватки крові – 43 г/л, гематокрит – 59 %, калій сироватки – 2,7 г/л, натрій – 122 г/л, хлор – 90 г/л, сечовина – 12,6 ммоль/л. В яке відділення доцільно направити хворого?
- 3.38. Хворий 25 років був госпіталізований в приймальне відділення у тяжкому стані з нападами судом. Багато років хворіє на виразку дванадцятипалої кишки. В останні два місяці майже щоденно було блювання кислим вмістом. За цей час схуд на 15 кг. Об'єктивно: нижня межа шлунка розміщена на 6 см нижче пупка. Аналіз крові: загальний білок сироватки крові – 43 г/л, гематокрит – 59 %, калій сироватки – 2,7 г/л, натрій – 122 г/л, хлор – 90 г/л, сечовина – 12,6 г/л. Яке ускладнення розвинулось у хворого?
- 3.39. Хворий 45 років був госпіталізований у хірургічне відділення зі скаргами на відчуття важкості і повноти в епігастральній ділянці, відрижку, блювання, загальну слабкість, схуднення. Останні 5 років хворів на виразку дванадцятипалої кишки. При обстеженні встановлено, що має місце пілородуоденальний стеноз,
- A В хірургічне  
B В реанімаційне  
C У відділення гастроентерології  
D Безпосередньо в операційну
- A Субкомпенсований стеноз воротаря  
B Декомпенсований стеноз воротаря  
C Компенсований стеноз воротаря  
D Клінічна картина зумовлена іншим ускладненням виразки
- A Резекція шлунка  
B Селективна проксимальна ваготомія  
C Гастроентероанастомоз  
D Пілоропластика  
E Селективна проксимальна ваготомія з дренажною операцією

стадія компенсації, даних про виразку немає. Яка операція показана даному хворому?

- 3.40. Хворий віком 56 років скаржиться на часті рідкі випорожнення чорного кольору, загальну слабкість. Хворіє 2 доби, захворювання пов'язує з вживанням гострої їжі. З анамнезу відомо, що протягом 3-х років хворіє на цироз печінки. Об'єктивно: язик червоний, сухий. Живіт м'який, не болючий. Перистальтика посилена. При ректальному дослідженні виявлена мелена. ФГДС: слизова оболонка шлунка гіперемійована, вміст – слиз. Цибулина дванадцятипалої кишки рубцево деформована, на задній стінці – виразка до 0,8 см, прикрита тромбом. Який найбільш вірогідний діагноз?
- 3.41. Хвора 41 року госпіталізована зі скаргами на багаторазове блювання темними масами, часті чорні рідкі випорожнення, виражену загальну слабкість. Хворіє протягом однієї доби. З анамнезу відомо, що раніше не хворіла. Об'єктивно: стан середньої тяжкості. Шкіра бліда. Пульс – 92 уд. за 1 хв. АТ – 120 і 70 мм рт. ст. Язик обкладений коричневими нашаруваннями, вологий. Живіт м'який, не болючий. Печінка та селезінка не пальпуються. Перистальтика посилена. Аналіз крові: ер. –  $2,2 \cdot 10^{12}$ /л, гемоглобін – 90 г/л, гематокрит – 36 %. Попередній діагноз: шлунково-кишкова кровотеча незрозумілої етіології. Який об'єм додаткових обстежень буде найбільш інформативним для встановлення джерела кровотечі?
- 3.42. Хворий віком 40 років скаржиться на загальну слабкість. 2 год. тому двічі було блювання темними масами зі згустками крові. 5 років хворіє на виразкову хворобу. Об'єктивно: стан задовільний. Шкіра блідо-рожева. Пульс – 82 уд. за 1 хв. АТ – 120 і 70 мм рт.ст. Язик вкритий білими нашаруваннями, вологий. Живіт м'який, не
- А Кровотеча з варикозно розширених вен стравоходу  
 В Виразка дванадцятипалої кишки. Кишкова кровотеча  
 С Ерозивний гастрит. Шлункова кровотеча  
 D Виразковий коліт. Кишкова кровотеча  
 E Харчова токсикоінфекція
- А Рентгенографія шлунка, УЗД  
 В ФГДС, УЗД  
 С Ректороманоскопія  
 D Комп'ютерна томографія  
 E Колоноскопія, УЗД
- А Призначення гемостатиків, антацидів  
 В Призначення компонентів крові, кровозамінників, гемостатиків  
 С Призначення кровозамінників, гемостатиків  
 D Екстрена операція без підготовки  
 E Екстрена операція після підготовки

- болючий. Перистальтика звичайна. Аналіз крові: ер. –  $3,2 \cdot 10^{12}$ /л, гемоглобін – 110 г/л, гематокрит – 40 %. ФГДС: в антральному відділі шлунка по малій кривині виразка до 1 см, прикрита тромбом. Оберіть найбільш раціональний лікувальний комплекс.
- 3.43. Хворий 50 років протягом 3-х днів лікувався з приводу виразки субкардіального відділу шлунка, ускладненої кровотечею першого ступеня тяжкості. Призначали таке лікування: кровозамінники в кількості 1500 мл на добу, вікасол, етамзилат. На фоні лікування, що проводилося, настав рецидив кровотечі. Пульс – 110 уд. за 1 хв. АТ – 90 і 60 мм рт. ст. Гемоглобін – 90 г/л. Оберіть найбільш правильні подальші заходи.
- 3.44. Хворий 40 років госпіталізований з діагнозом виразкової хвороби. Виразка пілоричного відділу шлунка ускладнена кровотечею середньої тяжкості. З анамнезу відомо, що на виразкову хворобу хворіє 5 років, неодноразово лікувався консервативно. Призначали консервативне лікування, на фоні якого настав рецидив кровотечі. В терміновому порядку взятий на операцію. При інтраопераційній ревізії встановлено, що по малій кривині шлунка є виразка діаметром 1 см з кальозними краями. На дні – арозована судина з активною кровотечею. Оберіть потрібний об'єм операції:
- 3.45. Хворий 48 років доставлений в клініку через 3 год після перфорації виразки шлунка. Під час операції в правому боковому каналі виявлена невелика кількість прозорого екссудату. Петлі тонкої кишки незначно гіперемійовані. По малій крутизні шлунка в пілоричному відділі – перфоративний отвір розмірами 0,2x0,4 см в діаметрі з твердими краями. Цибулина дванадцятипалої кишки рубцево деформована. Яку операцію потрібно виконати?
- А Введення зонда Блекмора  
В Збільшення об'єму інфузії  
С Призначення інших гемостатиків  
D Збільшення дози гемостатиків  
E Екстрена операція
- А Ваготомія, зашивання кровоточивої судини  
В Резекція шлунка  
С Ваготомія, висічення виразки  
D Висічення виразки  
E Прошивання кровоточивої судини
- А Ваготомію з висіченням виразки і пілоропластиком за Фіннеєм  
В Ваготомію з висіченням виразки і пілоропластиком за Джадом  
С Резекцію шлунка  
D Гастроентероанастомоз  
E Тампонаду виразки сальником за Оппелем-Полікарповим

- 3.46. Хворий віком 26 років скаржиться на гострий інтенсивний постійний біль в епігастральній ділянці, який раптово виник 1,5 год тому. Раніше не хворів. Об'єктивно: вираз обличчя страждальний. Пульс – 72 уд. за 1 хв, ритмічний. АТ – 100 і 60 мм рт. ст. Язик чистий, сухий. Живіт втягнутий, участі в акті дихання не бере, при пальпації різко напружений і болючий у всіх відділах. Позитивні симптоми подразнення очеревини. Який найбільш імовірний діагноз?
- А Гострий холецистит  
В Перфоративна гастродуоденальна виразка  
С Гострий панкреатит  
D Гострий гастрит  
E Гостра кишкова непрохідність
- 3.47. Хворий 72 років госпіталізований з перфоративною виразкою шлунка через 4 год з моменту захворювання. Страждає від ІХС, атеросклеротичного аортокардіосклерозу. Декомпенсація кровообігу I А ст. Під час лапаротомії – перфорація виразки в пілоричному відділі до 1,5 см в діаметрі. Краї виразки щільні, виражена інфільтрація стінок. Експрес-біопсія – хронічна виразка. Намагання зашити виразку безрезультатні внаслідок прорізування швів. Як закінчити операцію в даній ситуації?
- А Виконати резекцію шлунка за Більротом-I  
В Провести стовбурову ваготомію з висіченням виразки  
С Провести селективну ваготомію з висіченням виразки  
D Тампонувати виразку сальником за Оппелем-Полікарповим  
E Виконати резекцію шлунка за Більротом-II
- 3.48. Хворий 60 років госпіталізований зі скаргами на біль по всьому животі різучого характеру, утруднене дихання через біль. Захворів раптово 2 год тому, коли відчув гострий “кинджальний” біль в епігастрії. В минулому турбувала печія. Об'єктивно: шкірні покриви бліді. Температура тіла субфебрильна. Пульс – 60 уд. за 1 хв, ритмічний. АТ – 100 і 60 мм рт. ст. Тип дихання грудний. Язик вологий. Пальпація живота різко болюча. Позитивні симптоми Щоткіна-Блюмберга, Спіжарного. Перистальтичні шуми ослаблені. У хворого запідозрено перфорацію виразки шлунка. Який із наведених варіантів обстеження є найінформативнішим для уточнення діагнозу?
- А Оглядова рентгеноскопія живота, ЕКГ, УЗД  
В ФГДС, колонофіброскопія  
С Рентгенографія шлунка, УЗД  
D ЕКГ, ФГДС  
E Колонофіброскопія, іригоскопія



**Розділ 4. ЖОВЧНОКАМ'ЯНА ХВОРОБА**

- 4.1. Показаннями до холедохотомії є:
- A Наявність каменів у жовчному міхурі
  - B Механічна жовтяниця на час операції і в анамнезі
  - C Наявність конкрементів у загальній жовчній протоці
  - D Розширення холедоха більше 1,5 см
  - E Наявність інфільтрату в гепатодуоденальній зв'язці
- 4.2. Показаннями до оперативного втручання при жовчнокам'яній хворобі є:
- A Наявність каменів у жовчному міхурі
  - B Холедохолітаз
  - C Наявність симптомів хронічного холециститу
  - D Водянка жовчного міхура
  - E Молодий вік хворого
- 4.3. Найбільш раціональним оперативним втручанням при неускладненому хронічному калькульозному холециститі є:
- A Холецистектомія
  - B Холецистотомія
  - C Дренування холедоха за Холстедом-Піковським
  - D Холецистоєюноанастомоз
- 4.4. Протипоказаннями до холеграфії є:
- A Похилий вік
  - B Гіпербілірубінемія
  - C Дискінезія жовчного міхура
  - D Індивідуальна непереносимість препаратів йоду
- 4.5. Характерними симптомами хронічного калькульозного холециститу є:
- A Айзеліна
  - B Мюссі-Георгієвського
  - C Оппеля
  - D Грекова-Ортнера
- 4.6. Препарати, які використовують для інфузійної холеграфії:
- A Білігност
  - B Йодліпол
  - C Білітраст
  - D Холевід
  - E Сульфат барію
- 4.7. Симптом Мюссі-Георгієвського – це:
- A Різка болючість при постукуванні по правій реберній дузі
  - B Болючість при натискуванні між ніжками груднино-ключично-соскоподібного м'яза справа
  - C Болючість при пальпації в проекції жовчного міхура
  - D Болючість при натискуванні між ніжками груднино-ключично-соскоподібного м'яза зліва
- 4.8. Симптомами гострого холециститу є:
- A Меєрсона
  - B Грекова-Ортнера

- С Мюссі-Георгієвського  
D Оппенгейма  
E Образцова
- 4.9. При наявності дрібних конкрементів у жовчному міхурі більш раціонально проводити операції:
- A Холецистектомію від шийки  
B Холецистектомію від дна  
C Холедохолітотомію  
D Дренування холедоха  
E Комбіновану холецистектомію
- 4.10. Для консервативного лікування гострого холециститу необхідні:
- A Антибіотики  
B Проккоагулянти  
C Спазмолітики  
D Дезінтоксикаційна терапія
- 4.11. Для гострого деструктивного холециститу характерно:
- A Лейкоцитоз  
B Лейкопенія  
C Еозинофілія  
D Зсув лейкоцитарної формули вліво  
E Зсув лейкоцитарної формули вправо  
F Позитивна реакція на австралійський антиген
- 4.12. Морфологічними формами гострого холециститу є:
- A Катаральний  
B Флегмонозний  
C Геморагічний  
D Гангренозний  
E Біліарний
- 4.13. Найбільш інформативні методи обстеження при гострому холециститі:
- A Комп'ютерна томографія  
B Оглядова рентгенографія  
C Ультразвукове обстеження  
D Пероральна холецистографія
- 4.14. Оперативне втручання при гострому калькульозному холециститі показано:
- A Всім хворим в ургентному порядку  
B При відсутності ефекту від консервативної терапії протягом 48-72 год  
C При появі симптомів перитоніту
- 4.15. Вкажіть ускладнення, що можливі при гострому калькульозному холециститі:
- A Холангіт  
B Холедохолітіаз  
C Рубцеві стриктури термінального відділу загальної жовчної протоки і великого дуоденального сосочка  
D Haematemesis  
E Maelena
- 4.16. Показаннями до інтраопераційної ревізії жовчних шляхів є:
- A Діаметр холедоха понад 1,5 см  
B Емпієма жовчного міхура  
C Наявність в анамнезі або на момент операції жовтяниці  
D Цироз печінки

**Розділ 5. ХВОРОБИ ПІДШЛУНКОВОЇ ЗАЛОЗИ**

- 5.1. Провідними клінічними проявами гострого панкреатиту є:
- A Біль в животі
  - B Блювання
  - C Явища дизурії
  - D Фебрильна температура тіла
- 5.2. Симптомами гострого панкреатиту є:
- A Симптом Воскресенського
  - B Симптом Куллена
  - C Симптом Кера
  - D Симптом Ленандера
  - E Симптом Керте
- 5.3. Характерними ускладненнями гострого панкреатиту є:
- A Панкреонекроз
  - B Абсцес дугласового простору
  - C Ферментативний холецистит
  - D Пілефлебіт
  - E Заочеревинна флегмона
  - F Справжня кіста підшлункової залози
- 5.4. Для діагностики гострого панкреатиту найбільш інформативні:
- A Ультразвукове дослідження
  - B Комп'ютерна томографія
  - C Холангіографія
  - D Лапароскопія
- 5.5. Лабораторними ознаками тотального панкреонекрозу є:
- A Зменшення вмісту фібриногену
  - B Зростання концентрації глюкози
  - C Значне зростання активності діастази
  - D Зменшення активності діастази
- 5.6. Інгібіторами ферментів підшлункової залози є:
- A Контрикал
  - B е-амінокапронова кислота
  - C Атропін
  - D Гордокс
  - E Платифілін
- 5.7. При гострому панкреатиті виконується:
- A Блокада сім'яного канатика
  - B Паранефральна блокада
  - C Поперекова блокада
  - D Блокада круглої зв'язки печінки
- 5.8. Хірургічне втручання при гострому панкреатиті показано:
- A При поєднанні панкреатиту з деструктивним холециститом
  - B У молодих хворих
  - C При розвитку перитоніту
  - D У хворих похилого віку
  - E При флегмоні заочеревинного простору
- 5.9. Хворий 52 років прооперований з приводу гострого панкреатиту. Під час операції виявлено ділянку
- A Гострий набряк підшлункової залози
  - B Гострий геморагічний панкреатит
  - C Гострий гнійний панкреатит

- гнійного розплавлення тканини підшлункової залози, багато різної величини абсцесів, у черевній порожнині – гнійно-геморагічний, серозно-гнійний ексудат, явища стеатонекрозів. Який діагноз треба встановити?
- 5.10. Хворий віком 38 років скаржиться на біль в животі, часте блювання, затримку випорожнення і газів. Появу болю пов'язує з вживанням алкоголю. Об'єктивно: пульс – 110 уд. за 1 хв, АТ – 110 і 60 мм рт. ст. Язик сухий. Живіт рівномірно здутий, при пальпації болючий у всіх відділах, позитивні симптоми подразнення очеревини. При аускультатії живота – позитивний симптом Лотейессена. Аналіз крові: лейкоцити –  $15,3 \cdot 10^9$ /л, паличкоядерні нейтрофіли – 16 %. Діастаза – 2048 ОД. Цукор крові – 9,2 ммоль/л. Встановлено діагноз гострого панкреатиту. Яка тактика правильна в такому випадку?
- 5.11. Хворий віком 58 років скаржиться на біль у верхній половині живота, більше справа, оперізувального характеру, порушення відходження газів, випорожнень. Біль з'явився після вживання жирної гострої їжі. Об'єктивно: пульс – 110 уд. за 1 хв; язик покритий білими нашаруваннями, сухуватий; живіт у верхній половині трохи здутий, при пальпації м'який, незначна болючість в епігастрії. Діастаза сечі – 1024 ОД. Який найбільш імовірний діагноз?
- 5.12. Хворий віком 57 років скаржиться на тупий біль в лівому підребер'ї, який іррадіює в спину, нудоту, періодичне блювання, поганий апетит. 8 тижнів тому лікувався з приводу гострого панкреатиту. Об'єктивно:
- D Панкреонекроз  
E Проривна виразка шлунка
- A Введення спазмолітиків, антибіотиків  
B Інфузійна терапія  
C Стимуляція кишечника  
D Термінова операція  
E Вагосимпатична блокада
- A Гострий холецистит  
B Гострий панкреатит  
C Кишкова непрохідність  
D Проривна виразка шлунка  
E Гострий апендицит
- A Грижа білої лінії живота  
B Псевдокіста підшлункової залози  
C Абсцес заочеревинного простору  
D Абсцес підшлункової залози  
E Міжпетельний абсцес

стан хворого задовільний. Пульс – 84 уд. за 1 хв. Язик чистий, вологий. Живіт деформований через наявність випинання в лівому підребер'ї та епігастрії. Випинання розмірами 12x10 см, щільно-еластичної консистенції, зміщується, незначно болоче, поверхня його гладенька. Передня черевна стінка не напружена. Симптомів подразнення очеревини немає. Лейкоцитів у крові –  $6,6 \cdot 10^9$ /л. Діастаза сечі – 512 ОД. Яке ускладнення розвинулось у хворого?

- 5.13. Хворий 39 років прооперований з приводу виразкової хвороби шлунка, виразка пенетрувала в тіло підшлункової залози. На другу добу після операції з'явився біль в епігастрії і лівому підребер'ї. Хворий блідий, покритий холодним потом, пульс – 130 уд. за 1 хв, АТ – 100 і 55 мм рт. ст. Язик сухий, відмічається напруга м'язів у ділянці операційної рани. Виражений біль при пальпації в лівій половині живота. Симптоми подразнення очеревини позитивні. Позитивний симптом Мейо-Робсона. Аналіз крові: ер. –  $3,7 \cdot 10^{12}$ /л, лейкоцити –  $15,3 \cdot 10^9$ /л, паличкоядерні нейтрофіли – 12 %, діастаза сечі – 2048 ОД, цукор крові – 9,5 ммоль/л. Яке ускладнення розвинулось у хворого після операції?
- А Неспроможність швів кукси дванадцятипалої кишки  
В Гострий холецистит  
С Гострий панкреатит (післяопераційний)  
D Рання кишкова спайкова непрохідність  
E Неспроможність швів анастомозу

## Розділ 6. ЗАХВОРЮВАННЯ ТОВСТОЇ, ПРЯМОЇ КИШОК І АНОРЕКТАЛЬНОЇ ЗОНИ

- 6.1. При якому парапроктиті при самостійному розкритті може настати видужання?
- А Підслизовому  
В Пельвіоректальному  
С Ішеоректальному  
D Ретроректальному



- 6.2. При якому парапроктиті в перші дні захворювання спостерігають гіперемію шкіри?  
 А Підшкірному  
 В Ішеоректальному  
 С Підслизовому  
 D Тазопрямокишковому
- 6.3. При яких норицях застосовують лігатурний метод лікування?  
 А Интрасфінктерних  
 В Транссфінктерних  
 С Екстрасфінктерних
- 6.4. При якому парапроктиті найбільш складна діагностика?  
 А Підшкірному  
 В Підслизовому  
 С Ішеоректальному  
 D Тазопрямокишковому
- 6.5. Найкращі шляхи розкриття пельвіоректального парапроктиту:  
 А Через передню черевну стінку  
 В Через сідничну ділянку  
 С Через просвіт прямої кишки
- 6.6. При якому парапроктиті виконується операція Габрієля?  
 А Підшкірному  
 В Ішеоректальному  
 С Пельвіоректальному
- 6.7. Тактика при защемленому геморої:  
 А Екстрена операція  
 В Консервативне лікування  
 С Оперативне втручання після 2-3 діб консервативного лікування
- 6.8. Для діагностики внутрішніх гемороїдальних вузлів застосовують:  
 А Ректороманоскопію  
 В Іригографію  
 С Пальцеве обстеження
- 6.9. Показання до планового оперативного лікування геморою:  
 А I стадія  
 В II стадія  
 С III стадія
- 6.10. Що таке геморої?  
 А Стоншення венозної стінки  
 В Розширення кавернозних тілець  
 С Розширення гемороїдальних вен
- 6.11. Найбільш інформативні методи обстеження прямої кишки:  
 А Фіброгастроскопія  
 В Пальцеве дослідження  
 С Ультразвукове дослідження  
 D Ректороманоскопія  
 E Фіброколоноскопія

## Розділ 7. КИШКОВА НЕПРОХІДНІСТЬ

- 7.1. Провідними механізмами патогенезу гострої кишкової непрохідності є:  
 А Водно-електролітний дисбаланс  
 В Порушення обміну ліпідів  
 С Ендотоксикоз  
 D Порушення вуглеводного обміну

- 7.2. На початкових етапах провідними клінічними проявами механічної гострої кишкової непрохідності є:
- A Переймоподібний біль в животі
  - B Блювання
  - C Затримка газів і випорожнень
  - D Головний біль
  - E Тахіпное
- 7.3. Симптомами гострої кишкової непрохідності є:
- A Симптом Валя
  - B Симптом Мондора
  - C Симптом Керте
  - D Симптом Ківуля
  - E Симптом Лотейссена
  - F Симптом Яуре-Розанова
- 7.4. Під час оглядової рентгеноскопії живота при гострій кишковій непрохідності виявляють:
- A Симптом “сторожової” петлі
  - B Чаші Клойбера
  - C Складки Керкрінга
  - D Дефект наповнення
- 7.5. Лікувально-діагностичний комплекс при гострій кишковій непрохідності включає:
- A Введення прозерину, ацеклідину
  - B Введення но-шпи, атропіну
  - C Внутрішньовенне введення 10 % NaCl
  - D Внутрішньовенне введення 3 % NaHCO<sub>3</sub>
  - E Сифонну клізму
  - F Паранефральну блокаду
  - G Декомпресію шлунка
- 7.6. Показаннями до оперативного втручання при гострій кишковій непрохідності є:
- A Молодий вік хворих
  - B Явища перитоніту
  - C Тяжкий стан хворих з ознаками поліорганної недостатності
  - D Явища паралітичної непрохідності
  - E Відсутність ефекту від консервативного лікування
- 7.7. До странгуляційної кишкової непрохідності відносять:
- A Вузлуотворення
  - B Парез кишечника
  - C Завороти
  - D Перекриття просвіту кишки пухлиною
- 7.8. Хворий віком 53 років скаржиться на сильний біль у верхній половині живота, багаторазове блювання. Хворіє протягом доби, захворювання пов'язує із вживанням жирної їжі. 7 місяців тому переніс резекцію шлунка з приводу виразкової хвороби. Об'єктивно: пульс – 115 уд. за 1 хв. Язик обкладений білими нашаруваннями, сухий. Живіт здутий у верхній половині. При пальпації м'який, болючий навколо пупка. При аускультатії вис-

луховується посилена перистальтика. При оглядовій рентгеноскопії органів черевної порожнини виявлено роздуті петлі тонкої кишки, окремі чаші Клойбера. Який найбільш імовірний діагноз?

7.9. Хвора віком 42 років скаржиться на різкий, переймоподібний біль у животі, багаторазове блювання, випорожнення з домішками крові. З анамнезу відомо, що протягом останнього тижня турбували біль в животі, пронос. Напередодні інтенсивність болю зросла, з'явилась кров у випорожненнях. Об'єктивно: шкіра бліда, вкрита потом. Пульс – 100 уд. за 1 хв. Язик сухий. При огляді живота визначається видима перистальтика. При пальпації живіт м'який. У правій здухвинній ділянці виявляється продовгувате, малорухоме, болюче ущільнення. При аускультатії – перистальтика посилена. При ректальному обстеженні – тонус сфінктера збережений, в ампулі м'які калові маси, на рукавиці кал з великою кількістю слизу та червоної крові. Який найбільш імовірний діагноз?

7.10. Хвора віком 65 років скаржиться на сильний біль внизу живота, затримку випорожнень і газів. Захворіла напередодні, двічі було блювання. З анамнезу відомо, що хворіє на ІХС, дискінетичний коліт. Об'єктивно: пульс – 92 уд. за 1 хв, аритмічний. Тони серця послаблені. В нижніх відділах легень послаблене везикулярне дихання, вологі хрипи. Язик обкладений білими нашаруваннями, вологий. Живіт асиметричний за рахунок випинання у верхніх відділах справа. Передня черевна стінка резистентна при пальпації. При аускультатії – кишкові шуми послаблені, позитивний симптом Лотейессена. При ректальному обстеженні – тонус сфінктера послабле-

- A Апендикулярний інфільтрат
- B Дизентерія
- C Ілеоцекальна інвагінація
- D Неспецифічний виразковий коліт
- E Шлунково-кишкова кровотеча

- A Гострий холецистит
- B Заворот сигмоподібної кишки
- C Інфаркт міокарда
- D Мезентеріальний тромбоз
- E Рак сигмоподібної кишки

ний, ампула розширена. При оглядовій рентгеноскопії живота виявлена різко роздута сигмоподібна кишка, на її фоні дві чаші Клойбера. Який найбільш вірогідний діагноз?

- 7.11. Хвора віком 35 років скаржиться на розлитий біль у животі, блювання, затримку випорожнень і газів. Хворіє 2 дні. 10 років тому перенесла апендектомію. Об'єктивно: стан середньої тяжкості. Пульс – 110 уд. за 1 хв. АТ – 110 і 70 мм рт. ст. Язик вкритий коричневими нашаруваннями, сухий. Живіт рівномірно здутий. При пальпації болючий у всіх відділах, позитивний симптом Мандора. Симптоми подразнення очеревини позитивні. При оглядовій рентгеноскопії живота виявлені численні тонкокишкові чаші Клойбера. Аналіз крові: лейкоцити –  $11,3 \cdot 10^9$ /л, сечовина – 9,2 ммоль/л, креатинін – 94 мкмоль/л. Встановлено діагноз: гостра кишкова непрохідність. Яка тактика найбільш правильна у такому випадку?
- А Введення спазмолітиків, антибіотиків  
В Інфузійна терапія, стимуляція кишечника  
С При неефективності консервативного лікування – операція  
D Термінова операція
- 7.12. Під час операції з приводу гострої кишкової непрохідності виявлено, що на відстані 1 м від зв'язки Трейца тонка кишка перетиснута шнуроподібною спайкою. Після роз'єднання останньої виявлена странгуляційна борозна чорно-синюшного кольору, шириною до 7 мм. Після введення в брижу новокаїну з гепарином колір борозни не змінився. Оральні відділи кишки незначно роздуті, аборальні – не змінені. В черевній порожнині – до 100 мл світлої прозорої рідини без запаху. Виберіть найбільш правильний об'єм операції.
- А Повторне введення в брижу новокаїну та зонда в кишку  
В Висічення зміненої ділянки кишки  
С Резекція кишки з анастомозом  
D Резекція кишки з виведенням стоми  
E Накладання обхідного анастомозу

## Розділ 8. ПЕРИТОНІТИ

- 8.1. Протипоказаннями до оперативного втручання при розлитому перитоніті є:
- A Наявність супровідної хронічної патології
  - B Старечий вік хворих
  - C Агонуючий стан хворих
  - D Операції виконуються у всіх випадках
- 8.2. Який доступ слід використовувати при ознаках розлитого перитоніту:
- A Доступ Ленандера
  - B Доступ Мак-Бурнея-Волковича
  - C Доступ Вінкельмана-Шпренгеля
  - D Доступ Федорова
  - E Трансректальну лапаротомію
  - F Серединну лапаротомію
- 8.3. При яких ступенях тяжкості перитоніту застосовуються екстракорпоральні методи детоксикації?
- A I-II ст.
  - B III-A ст.
  - C III-B ст.
  - D IV ст.
  - E V ст.
- 8.4. Запрограмовані лапароперції проводяться через:
- A 6-12 год
  - B 12-24 год
  - C 24-36 год
  - D 36-48 год
  - E Залежить від віку хворих
- 8.5. При яких ступенях тяжкості перитоніту застосовується запрограмована лапароперція?
- A I-II ст.
  - B III-A ст.
  - C III-B ст.
  - D IV ст.
  - E V ст.
- 8.6. При розлитому перитоніті при аускультатії живота вислуховується:
- A Посилена перистальтика
  - B Дихальні і серцеві шуми
  - C Кишкові шуми не вислуховуються
- 8.7. Симптомами подразнення парієтальної очеревини є:
- A Мак-Бурнея-Волковича
  - B Воскресенського "сорочки"
  - C Роздольського
  - D Щоткіна-Блюмберга
  - E Образцова
  - F Кера
- 8.8. В якій стадії перитоніту клінічна картина однакова незалежно від причини його виникнення?
- A Реактивній
  - B Токсичній
- 8.9. Які способи декомпресії кишечника найбільш ефективні при розлитому перитоніті?
- A Назогастроінтестинальна інтубація
  - B Ретроградна інтубація товстої і тонкої кишок
  - C Цекостомія
  - D Введення ректального зонда



- 8.10. В умовах розлитого гнійного перитоніту з ексудату висіваються переважно:
- A Тільки аеробні бактерії
  - B Тільки анаеробні бактерії
  - C Рикетсії
  - D Спірохети
  - E Мікробні асоціації, які періодично змінюються
- 8.11. Показаннями до оперативного втручання при розлитому перитоніті є:
- A Відсутність ефекту від консервативного лікування протягом 12-24 год
  - B Відсутність у хворих супровідної патології
  - C Операція абсолютно показана всім хворим із встановленим діагнозом
- 8.12. При розлитому перитоніті антибіотики вводяться:
- A Перорально
  - B Внутрішньом'язово
  - C Внутрішньовенно
  - D Ендолімфатично
  - E Всіма вказаними шляхами
- 8.13. Характерними проявами розлитого перитоніту при лабораторному обстеженні є:
- A Лейкоцитоз
  - B Наявність LE-клітин
  - C Збільшення концентрації сечовини та креатиніну
  - D Зростання активності діастази
  - E Зростання активності амінотрансфераз
  - F Всі вказані ознаки
- 8.14. Основні шляхи розповсюдження токсинів при перитоніті:
- A Вісцеральна лімфатична система
  - B Система ворітної вени
  - C Система верхньої порожнистої вени
  - D Система нижньої порожнистої вени
  - E Парієтальна лімфатична система
  - F Всі вказані шляхи
- 8.15. Для захисту швів при розлитому перитоніті можна застосовувати:
- A Автоочеревину
  - B Автосальник
  - C Гетеротрансплантати
- 8.16. Основними патогенетичними механізмами перитоніту є:
- A Ендотоксикоз
  - B Водно-електролітні порушення
  - C Різде зростання синтезу глюкози
  - D Перевага анаболізму
  - E Запальний процес в очеревинній порожнині
  - F Порушення обміну білків
- 8.17. Після виконання лапаротомії виявлено, що в очеревинній порожнині значна кількість ексудату біло-сірого кольору, пінистого, каламутного, з різким неприємним запахом. Які мікроорганізми найвірогідніше зумовлюють такий характер ексудату?
- A Аероби
  - B Анаероби
  - C Грибки
  - D Найпростіші
  - E Умовно-патогенні мікроорганізми

- 8.18. Хворий віком 52 років скаржиться на виражену загальну слабкість, сухість в роті, підвищення температури тіла ввечері до 39-40 °С, вранці – до 37,5 °С, тенезми. Два тижні тому прооперований з приводу гангренозного апендициту. Означені скарги з'явилися через 9 днів після операції. Об'єктивно: тахікардія; язик сухий, обкладений. Живіт бере участь в акті дихання, при пальпації м'який, помірно болючий над лобком. При дослідженні через пряму кишку виявлено нависання та різку болючість її передньої стінки. Яке захворювання найімовірніше зумовлює таку клінічну картину?
- A Геморой
  - B Абсцес дугласового простору
  - C Тромбофлебіт
  - D Пневмонія
  - E Розлитий перитоніт

### Розділ 9. ЗАХВОРЮВАННЯ СТРАВОХОДУ

- 9.1. Провідним симптомом післяоперативного звуження стравоходу є:
- A Дисфагія, яка проявляється з 3-4 тижня від початку захворювання
  - B Дисфагія, яка проявляється з 1-2 тижня від початку захворювання
  - C Дисфагія, яка проявляється з 5-6 тижня від початку захворювання
- 9.2. Діагноз звуження стравоходу підтверджується:
- A На основі анамнезу і об'єктивного обстеження
  - B На основі анамнезу і лабораторного дослідження
  - C На основі рентгенологічного дослідження і езофагоскопії
- 9.3. Основним методом лікування стриктури стравоходу після хімічного опіку II стадії є:
- A Оперативне втручання
  - B Бужування
  - C Консервативне лікування
- 9.4. Для зменшення салівації і зняття спазму стравоходу вводять:
- A Димедрол
  - B Папаверин
  - C Супрастин
  - D Дипразин
  - E Атропін
- 9.5. При хімічних опіках стравоходу можуть одночасно виникати опіки ротової порожнини, гортані, набряк легень, гостра дихальна недостатність при прийомі:
- A Оцтової кислоти
  - B Каустичної соди
  - C Нашатирного спирту
  - D Перманганату калію

- 9.6. При прийомі агресивної речовини малими ковтками виникає опік слизової оболонки:
- A Ротової порожнини
  - B Надгортанника
  - C Верхньої третини стравоходу
  - D Нижньої третини стравоходу
  - E Шлунка
- 9.7. При хімічних опіках стравоходу зменшенню потрапляння агресивних речовин в кров сприяє:
- A Коліквацийний некроз
  - B Коагуляційний некроз
- 9.8. Найбільш раціональним оперативним доступом до нижнього груднинного відділу стравоходу є:
- A Лівобічний трансплевральний
  - B Правобічний трансплевральний
  - C Трансстернальний
- 9.9. Хворий 24 років госпіталізований з приводу опіку стравоходу лугом. Проводиться інтенсивна протизапальна, антибактеріальна, дезінтоксикаційна терапія. Стан хворого покращується. Які ваші рекомендації стосовно його харчування?
- A Розпочати з моменту госпіталізації хворого
  - B Розпочати з 2-го дня
  - C Розпочати з 10-го дня після зняття набряку
  - D Розпочати після бужування
- 9.10. Хворий 48 років госпіталізований зі скаргами на дисфагію, відсутність апетиту, втрату маси тіла. Хворіє 4 місяці. Спочатку відчував незручність при проходженні твердої їжі в ділянці мечоподібного відростка, яка зникла після прийому води. Останнім часом дисфагія відзначається при прийомі рідкої їжі. Встановіть попередній діагноз.
- A Рак стравоходу
  - B Ахалазія стравоходу
  - C Дивертикул стравоходу
  - D Лейкоплакія стравоходу
- 9.11. Хворий 66 років переніс операцію Добромислова-Торека з приводу раку стравоходу. На 4-ту добу після операції у нього посилюється біль в правій половині грудної клітки, дихання стало утрудненим, поверхневим. Температура тіла фебрильна. Шкірні покриви бліді. Пульс – 108 уд. за 1 хв. Дихання з правого боку в верхніх відділах послаблене, у нижніх – не прослуховується. При перкусії хворого сидячи з правого боку відзначено притуплення нижче V ребра. Має місце лейкоцитоз, п. – 18 %. Яке ускладнення виникло після операції?
- A Вогнищева пневмонія
  - B Пневмоторакс із правого боку
  - C Ателектаз правої легені
  - D Екссудативний плеврит

- 9.12. Хворий віком 25 років скаржиться на слинотечу, утруднене ковтання, неприємний запах з рота, відрижку. При огляді – асиметрія шиї за рахунок випинання зліва. Воно м'якої консистенції, зменшується при пальпації, збільшується під час їди. При перкусії – в ділянці випинання шум плеску, при натисканні воно бурчить. При аускультатії шум “клекітливо-го гейзера”. Вночі у хворого регургітація, симптом “мокрої подушки”. Яке захворювання у пацієнта?
- А Бокова кіста шиї  
В Дивертикул Ценкера  
С Вузловий еутироїдний зуб  
Д Аневризма загальної сонної артерії
- 9.13. Хворий 32 років був прийнятий у клініку зі скаргами на біль за грудниною, в епігастральній ділянці, порушення проходження їжі, регургітацію і блювання через 3-4 год після приймання їжі, регургітація посилюється при різкому нахилі вперед, особливо при зав'язуванні черевиків. Хворіє близько трьох років. Виникнення захворювання пов'язує із психічною травмою. При рентгеноконтрастному дослідженні встановлено розширення стравоходу зі звуженням дистального відділу, що нагадує “хвіст миші”, “перо ручки”. Газовий міхур шлунка відсутній. Який діагноз?
- А Рак кардіального відділу стравоходу  
В Грижа стравохідного отвору діафрагми  
С Ахалазія стравоходу  
Д Рубцевий стеноз кардіального відділу стравоходу
- 9.14. Хвора віком 34 років скаржиться на утруднене проходження рідкої їжі по стравоходу, біль за грудниною, відчуття розпирання, регургітацію, тахікардію. Хворіє понад 7 років. За останні тижні під час прийому їжі у хворої з'явилися відчуття ядухи, неприємність, біль в ділянці серця, які проходять після регургітації або штучного блювання. Хвора бліда, зниженого харчування. Температура тіла нормальна. На езофагограмі – різке розпирання проксимального відділу стравоходу діаметром до 6 см, з чіткими контурами. Кардіальний відділ звужений у вигляді “хвоста редиски”. Який діагноз?
- А Рак стравоходу  
В Пухлина середостіння  
С Рубцевий стеноз стравоходу  
Д Ахалазія стравоходу

- 9.15. Хворий віком 38 років, скаржиться на біль за грудниною, який посилюється при проходженні їжі по стравоходу, відчуття печії після приймання гострої і гарячої їжі. Хворіє близько двох років. В анамнезі частий бронхіт. Органи черевної порожнини без патологічних змін. При пробі Берштейна відзначає печію в стравоході. Які додаткові методи треба використати для верифікації діагнозу?
- А Рентгенографію грудної клітки  
В Медіастенографію  
С Контрастну рентгенографію стравоходу  
Д Езофагоскопію
- 9.16. Хворий віком 56 років скаржиться на дисфагію, утруднене проходження твердої їжі по стравоходу, зниження апетиту, втрату маси тіла до 16 кг. Хворіє близько 4 місяців. Пульс – 80 уд. за 1 хв, ритмічний. Температура тіла – 36,7°C. На контрастній езофагограмі нерівність контурів кардіального відділу стравоходу, бар'ї в шлунок потрапляє шляхом “розбрикування”, газовий міхур визначається чітко. Який діагноз?
- А Рубцевий стеноз стравоходу  
В Рак стравоходу  
С Ахалазія стравоходу  
Д Грижа стравохідного отвору діафрагми

## Розділ 10. ЗАХВОРЮВАННЯ ОРГАНІВ ДИХАННЯ

- 10.1. Найбільш інформативним методом досліджень при бронхоектатичній хворобі є:
- А Бронхоскопія  
В Бронхографія  
С Оглядова рентгенографія ОГК  
D Плеврографія  
Е Торакоскопія
- 10.2. Класичний симптом бронхоектатичної хвороби в III ст. розвитку:
- А Пальці у вигляді “барабаних паличок” і нігті у вигляді “годинникового скла”  
В “Гарячковий рум'янець” на щоках  
С Біль в грудях і задуха
- 10.3. Оперативне лікування хворих на бронхоектатичну хворобу показано:
- А В I стадії захворювання  
В В III-A стадії захворювання  
С В III-B стадії захворювання  
D В II стадії захворювання
- 10.4. При оперативному лікуванні бронхоектатичної хвороби виконують:
- А Сегментектомію  
В Лобектомію  
С Білобектомію  
D Пульмонектомію  
Е Декортикацію легені



- 10.5. За допомогою торакопластики при хронічній емпіємі плеври досягають:
- A Ліквідації залишкової порожнини
  - B Видалення гною із плевральної порожнини
  - C Розправлення легені
- 10.6. Емпієма плеври вважається гострою, коли триває не більше:
- A 2-х тижнів
  - B 4-х тижнів
  - C 8-ми тижнів
  - D 12-ти тижнів
- 10.7. При наявності великої кількості гною в плевральній порожнині (при гострій емпіємі) межистіння зміщується:
- A В здоровий бік
  - B В бік ураження
  - C Не зміщується
- 10.8. Голосове тремтіння при емпіємі плеври:
- A Посилюється
  - B Послаблюється
  - C Залишається без змін
- 10.9. Постуральний дренаж – це:
- A Особливий вид дренажної трубки
  - B Особливе положення хворого
  - C Спосіб введення дренажної трубки
- 10.10. В діагностиці абсцесу легень головним є:
- A Рентгенографія ОГК
  - B Бронхоскопія
  - C Радіоізотопне сканування легень
- 10.11. Клінічне видужання при гострому абсцесі легень – це:
- A Зникнення клінічної і рентгенологічної симптоматики
  - B Зникнення клінічної симптоматики, але рентгенологічно є “суха” тонкостінна порожнина
  - C Залишаються субфебрильна температура і невелика кількість харкотиння
- 10.12. Хронічний абсцес легень можнавилікувати за допомогою:
- A Дренування абсцесу й антибактеріальної терапії
  - B Санації бронхів
  - C Оперативного лікування
- 10.13. Гангрена легень – це:
- A Відмежований некроз легеневої тканини
  - B Невідмежований некроз легеневої тканини
  - C Множинні відмежовані гнійники легень внаслідок зниженої реактивності організму
  - D Спадання легені
- 10.14. Рентгенологічна картина гострого абсцесу легень, подібна до вогнищеві пневмонії, спостерігається:
- A В I період
  - B В II період
  - C В обидва періоди
- 10.15. Абсцес легень вважається хронічним, якщо з часу захворювання пройшло:
- A 4 тижні
  - B 8 тижнів
  - C 6 тижнів
- 10.16. Провідні причини переходу гострого абсцесу легень в хронічний:
- A Наявність секвестрів у порожнині абсцесу
  - B Погані умови для дренування порожнини абсцесу
  - C Двобічні абсцеси легень

- 10.17. При розвитку напруженого пневмотораксу внаслідок прориву абсцесу легень показано:
- A Дренування плевральної порожнини
  - B Торакотомія
  - C Пункція плевральної порожнини
  - D Бронхіальний лаваж
- 10.18. II період в клінічному перебізі гострого абсцесу легень починається:
- A Після прориву абсцесу в бронх
  - B Після прориву абсцесу в плевральну порожнину
  - C При переході в хронічний абсцес
  - D При розвитку множинних абсцесів
- 10.19. Хворий 28 років госпіталізований зі скаргами на значну слабкість, високу температуру. Стан середньої тяжкості. Тахікардія. Відзначено ціаноз губ. Температура тіла фебрильна. Права половина грудної клітки відстає в акті дихання. При перкусії грудної клітки – різке укорочення легеневого звуку над всією поверхнею правої легені, дихання в цій зоні не проводиться. В крові – лейкоцитоз із різким зсувом лейкоцитарної формули вліво. Рентгенологічно – органи межистіння зміщені вліво, права половина грудної клітки гомогенно затемнена. Який метод дозволить уточнити діагноз?
- A Бронхоскопія
  - B Бронхографія
  - C Пункція плевральної порожнини
  - D Торакотомія
  - E Томографія
- 10.20. Хвора 17 років госпіталізована зі скаргами на кровохаркання, сильний кашель з невеликою кількістю гнійного харкотиння, задуху, біль в правій половині грудної клітки. З дитинства спостерігаються періодичні заго-стрєння запального процесу в правій легені. Стан тяжкий. Шкірні покриви бліді, симптом “барабаних паличок”. Пульс – 60 уд. за 1 хв. Акцент II тону над легеневою артерією. Систолічний шум над верхівкою. Над всією поверхнею правої легені – вкорочений перкуторний звук. Дихання ослаблене, везикулярне, розсіяні вологі хрипи. Рентгенологічно – легеневий малюнок правої легені деформований, визначаються невеликі порожнини зі склерозованими стінками, купол діафрагми дещо піднятий. Яке обстеження дасть можливість найбільш вірогідно уточнити діагноз?
- A Томографія
  - B Бронхоскопія
  - C Бронхографія
  - D Дослідження харкотиння
  - E Пункція плевральної порожнини

- 10.21. У хворого діагностовано гостру емпієму плеври. Найбільш раціональним початковим методом лікування буде:
- A Пункція плевральної порожнини
  - B Дренування плевральної порожнини
  - C Торакотомія
  - D Декортикація легені
  - E Торакопластика
- 10.22. Хвора віком 27 років скаржиться на біль в лівій половині грудної клітки, задуху, підвищення температури тіла до 38,0 °С. Оперована 10 днів тому з приводу бронхоектатичної хвороби: видалена нижня частина лівої легені. Стан середньої тяжкості. Тахікардія. Дихання справа звичайне, зліва в нижніх відділах – притуплення перкуторного звуку, дихання не прослуховується. При пункції у VIII міжребер'ї зліва по задній аксиллярній лінії отримано гній. Яке ускладнення виникло в післяопераційний період?
- A Пневмонія
  - B Абсцес легені
  - C Емпієма плеври
  - D Флегмона грудної клітки
  - E Нагноєння післяопераційної рани
- 10.23. Хворий віком 38 років скаржиться на посилення болю в лівій половині грудної клітки та задуху. Стан його погіршився після нападу кашлю. Лікується з приводу гострого абсцесу верхньої частки лівої легені. Стан середньої тяжкості. Тахіпноє. Перкуторно – зліва в нижніх відділах ділянка укороченого перкуторного звуку з ділянкою тимпаніту над нею. У верхніх відділах дихання не прослуховується. Яке ускладнення призвело до погіршення стану хворого?
- A Ателектаз легені
  - B Піопневмоторакс
  - C Тромбоемболія легеневої артерії
  - D Інфаркт міокарда
  - E Емпієма плеври
- 10.24. Хворий 47 років госпіталізований зі скаргами на підвищення температури, задуху, схуднення. З місяці тому прооперований з приводу ножового проникаючого поранення лівої половини грудної клітки, було зашито рану перикарда та перев'язано внутрішню грудну артерію. Післяопераційний період ускладнився гемотораксом. Проводилось дренування плевральної порожнини. Об'єктивно: шкірні покриви бліді. Тахікардія, тони серця приглушені. Зліва значно послаблене дихання. Через
- A Лаваж плевральної порожнини
  - B Торакотомія
  - C Декортикація легені, плевректомія
  - D Пульмонектомія

- дренаж виділяється до 600 мл гнійної рідини. Встановлено діагноз: хронічна емпієма плеври. Яке лікування буде радикальним для хворого?
- 10.25. Хворий віком 47 років перебуває на лікуванні з приводу гострого абсцесу верхньої частки правої легені. На фоні проведення протягом 7 днів комплексної терапії стан не покращився. Рентгенологічно – в проекції верхньої частки правої легені визначається поширений інфільтрат з порожниною діаметром 6,5 см з горизонтальним рівнем рідини. Яке лікування слід рекомендувати хворому?
- 10.26. Хворий віком 28 років скаржиться на виражену слабкість, задуху, біль в грудній клітці. Стан хворого погіршився після проведення пункції порожнини абсцесу нижньої частки лівої легені. Об'єктивно: шкірні покриви блідо-ціанотичні, тахікардія, тахіпноє. Ліва половина грудної клітки не бере участі в диханні, міжреберні проміжки розширені. Перкуторно зліва визначається високий тимпанічний звук, дихання не прослуховується. Яке ускладнення призвело до погіршення стану хворого?
- 10.27. Хворий віком 38 років скаржиться на слабкість, біль в правій половині грудної клітки, кашель з виділенням гнійного харкотиння, особливо в положенні на лівому боці. Хворіє 3 місяці. Шкірні покриви бліді, слизові ціанотичні. Права половина грудної клітки відстає в акті дихання. Міжреберні проміжки звужені. Перкуторно – по задній аксилярній лінії в V-VII міжребер'ях коробковий звук. Аускультативно – амфоричне дихання. При пункції плевральної порожнини отримано густий гній. Після введення в порожнину 0,3 мл ефіру запах останнього з'явився у повітрі, що видихається. Яке оперативне втручання показано хворому?
- А Дренування абсцесу  
В Пункцію порожнини абсцесу  
С Пневмотомію  
D Пульмонектомію  
Е Лобектомію
- А Внутрішньоплевральна кровотеча (гемоторакс)  
В Пневмоторакс  
С Повітряна емболія судин головного мозку  
D Пошкодження діафрагми  
Е Піоторакс
- А Торакопластика за Шеде  
В Драбинна торакопластика за Лімбергом  
С М'язова торакопластика за Абражановим  
D Декортикація легені  
Е Дренування плевральної порожнини

## Розділ 11. ЗАХВОРЮВАННЯ МОЛОЧНОЇ ЗАЛОЗИ

- 11.1. Дисгормональні дисплазії молочної залози частіше виникають у жінок, у яких в анамнезі:
- A Вагітність
  - B Аборт
  - C Передчасна зупинка лактації
  - D Захворювання геніталій
- 11.2. Додаткові методи обстеження молочних залоз:
- A Мамографія
  - B Дуктографія
  - C Пункційна біопсія
  - D Ультразвукове дослідження
  - E Термографія (тепlobачення)
  - F Торакоскопія
- 11.3. Причинами хронічного специфічного маститу є:
- A Сифіліс
  - B Гонорея
  - C Туберкульоз
  - D Ехінококоз
  - E Актиномікоз
- 11.4. При фіброаденомі молочної залози показано:
- A Висічення пухлини
  - B Секторальна резекція молочної залози
  - C Вилущування пухлини
  - D Консервативне лікування
  - E Мастектомія
- 11.5. Які розтини застосовують при гострому маститі?
- A Радіальні
  - B Через ареолу
  - C Дугоподібний по краю ареоли
  - D Дугоподібний по перехідній складці
- 11.6. У чоловіків буває:
- A Галактоцеле
  - B Мастопатія
  - C Гінекомастія
  - D Листоподібна фіброаденома
- 11.7. У хворої 18 років в обох молочних залозах нечітко пальпуються множинні дрібні острівці ущільнення, які в передменструальний період дещо збільшуються, стають болючими і щільними. Шкіра молочної залози не змінена. Соски правильної форми, виділень з них немає. Регіонарні лімфовузли не збільшені. Яке захворювання найбільш вірогідне?
- A Туберкульозний мастит
  - B Дифузна мастопатія
  - C Ювенільний мастит
  - D Фіброаденома молочної залози
  - E Вузлова мастопатія
- 11.8. Хвора 21 року скаржитья на помірний біль у правій молочної залозі, що посилюється в передменструальний період. Молочні залози правильної форми, симетричні.
- A Фіброаденома молочної залози
  - B Дифузна мастопатія
  - C Ювенільний мастит
  - D Вузлова мастопатія
  - E Рак молочної залози



- Шкірний покрив і соски не змінені. При пальпації в правій молочній залозі визначаються дрібні пухлиноподібні утвори, на фоні яких визначається щільно-еластична пухлина розмірами 3 x 4 см, з чіткими контурами. Пухлина легко переміщається в тканинах, не спаяна зі шкірою і соском. Регіонарні лімфатичні залози не збільшені. Який діагноз найбільш вірогідний?
- 11.9. Хвора 46 років два місяці тому помітила неболючий пухлиноподібний утвір у лівій молочній залозі. Менструальний цикл не порушений. Молочні залози симетричні. Шкіра і соски не змінені. У верхньо-зовнішньому квадранті лівої молочної залози при пальпації визначається пухлиноподібний утвір діаметром 3 см, щільної консистенції, горбастий, без чітких меж, рухомий, не спаяний зі шкірою. Виділень із соска немає. При пальпації пухлина не зникає. Симптом Прибрама від'ємний. Регіонарні вузли не виявлені. Яким методом додаткового дослідження необхідно скористатися для верифікації діагнозу?
- 11.10. 22-річна мама, яка годує місячне немовля, скаржиться на підвищення температури до 39 °С, слабкість, інтенсивний біль у лівій молочній залозі. Нездужає 6 год. Об'єктивно: ліва молочна залоза збільшена, шкіра над верхньо-зовнішнім квадрантом червона, весь квадрант залози різко болючий та інфільтрований, регіонарні лімфовузли не збільшені. Який діагноз найбільш вірогідний?
- 11.11. У хворі 40 років при огляді виявлена різко збільшена і деформована права молочна залоза. Шкіра над нею інфільтрована, нагадує щільний горбастий каркас, в центрі якого є виразкування і крововили-
- А Мамографія  
В Комп'ютерна томографія  
С Пункційна біопсія  
Д Дуктографія  
Е Теплографія
- А Гострий серозний лактаційний мастит  
В Рак молочної залози  
С Гострий гнійний мастит  
Д Вузлова мастопатія  
Е Ретромамарний мастит
- А Актиномікоз молочної залози  
В Рак молочної залози  
С Хронічний туберкульозний мастит  
Д Дифузна мастопатія

ви. Сосок втягнутий. Під пахвою пальпується збільшений, щільний, неболючий лімфатичний вузол. Менструальний цикл не порушений. Який діагноз найбільш вірогідний?

- 11.12. Хвора віком 36 років скаржиться на мокнення соска та ареоли, геморагічні виділення із соска. Хворіє 3-4 місяці. При огляді ділянка соска вкрита кірками з виразкуванням, що нагадує екзему. Сосок потовщений, ущільнений, при натисканні на нього з'являється геморагічне виділення. Який діагноз найбільш вірогідний?
- А Галактоцеле  
 В Актиномікоз молочної залози  
 С Інтрамамарний мастит  
 Д Хвороба Мінца  
 Е Туберкульоз молочної залози

## Розділ 12. ЗАХВОРЮВАННЯ АРТЕРІЙ НИЖНІХ КІНЦІВОК

- 12.1. Фактори, що сприяють облітерації артеріальних судин:
- А Алергічні стани  
 В Куріння  
 С Переохолодження  
 Д Стресові стани  
 Е Стояча та сидяча робота  
 Ф Часті пологи
- 12.2. Частота захворювання залежно від статі та віку при облітеруючому ендартеріїті:
- А Частіше жінки  
 В Частіше чоловіки  
 С У похилому віці  
 Д Люди віком 20-30 років
- 12.3. Найбільш характерні симптоми облітеруючих захворювань артерій:
- А Висока температура  
 В Переміжна кульгавість  
 С Гіпертрихоз  
 Д Збліднення нижніх кінцівок
- 12.4. Інструментальні методи дослідження при облітеруючих захворюваннях артерій:
- А Лапароскопія  
 В Допплерографія  
 С Ангіографія
- 12.5. Характерні симптоми облітеруючих захворювань артерій:
- А Симптом Курвуазьє  
 В Симптом Панченка  
 С Симптом Ольє  
 Д Симптом Оппеля-Бюргера
- 12.6. Методи оперативних втручань при облітеруючому ендартеріїті:
- А Операція Оппеля  
 В Операція Маделунга  
 С Операція Дієца  
 Д Операція Лінтона  
 Е Операція Огнева  
 Ф Операція Бєбкока

- 12.7. При облітеруючому ендартеріїті переважно уражаються:
- A Дрібні артерії кінцівок
  - B Великі артерії кінцівок
  - C Аорта та магістральні судини
- 12.8. Які операції виконують при облітеруючому атеросклерозі?
- A Операцію Троянова
  - B Ендартеректомію
  - C Операцію шунтування
  - D Протезування
  - E Ампутацію нижніх кінцівок
  - F Операцію Лінтона
- 12.9. Хворий 30 років госпіталізований зі скаргами на біль в обох гомілках, який посилюється при ходьбі. Він змушений зупинятися через 150-200 м. Переміжна кульгавість з'явилась рік тому, відстань між зупинками скоротилася. Обидві ступні бліді, холодні. Пульс на тильних артеріях ступень відсутній. Шкіра суха, на підшвах гіперкератоз, нігті потовщені, легко ламаються, матового кольору. На гомілках – ділянки облісіння. Назвіть стадію облітеруючого ендартеріїту.
- A I стадія – стадія функціональної компенсації
  - B II стадія – стадія субкомпенсації
  - C III стадія – стадія декомпенсації
  - D IV стадія – стадія деструктивних змін
- 12.10. Хворий 57 років госпіталізований зі скаргами на біль в ногах і сідницях при ходьбі, відчуття холоду в ступнях і гомілках, зниження статевої функції. Пройти може без зупинки 20-30 м. Через біль втратив сон, праву ногу тримає на підлозі. Пульс на артеріях правої ноги не визначається, на лівій нозі пульс лише на стегновій артерії, різко ослаблений. Які методи обстеження прохідності артеріального русла найбільш інформативні?
- A Реовазографія
  - B Плетизмографія
  - C Ангіографія
  - D Допплерографія
- 12.11. Хворий 50 років рік тому переніс інфаркт міокарда. Госпіталізований у хірургічне відділення в невідкладному порядку. Скарги на різкий біль в лівій нижній кінцівці, який виник раптово серед повного здоров'я 10 год тому. Загальний стан середньої тяжкості. Тахікардія, миготлива аритмія. Шкірні покриви лівої ступні і гомілки до верхньої третини бліді з мармуровим відтінком,
- A Тромбоз стегнової артерії
  - B Облітеруючий атеросклероз
  - C Емболія стегнової артерії
  - D Облітеруючий ендартеріїт

холодні на дотик. Набряку гомілки немає. Чутливість порушена. Активні рухи в суглобах пальців і гомілково-стопному суглобі відсутні, пасивні – збережені. Пульс на стегновій артерії збережений, на підколінній і артеріях ступні не визначається. Який діагноз?

- 12.12. У хворої 74 років три дні тому з'явився різкий біль у правій нижній кінцівці. При обстеженні діагностовано емболію лівої зовнішньої клубової артерії, ішемію III В ступеня. Як лікувати хвору?
- А Ендартеректомія  
В Емболектомія  
С Автовенозне шунтування  
Д Ампутація
- 12.13. Хворий 30 років, останні 5 років відзначає біль у ділянці обох ступень і гомілок при ходьбі, може пройти без зупинки до 500 м. В анамнезі часті переохолодження нижніх кінцівок. Шкірні покриви обох ступень і нижньої третини гомілок бліді, холодні на дотик, має місце гіпестезія ступень. Пульсація на стегнових і підколінних артеріях чітка, на артеріях ступень не визначається. Які додаткові методи обстеження треба використати для верифікації діагнозу?
- А Функціональну флебографію  
В Рентгенографію гомілки у 2-х проєкціях  
С Артеріографію  
Д Осцилографію
- 12.14. Хворого 62 років упродовж останніх 10 років турбує біль в лівій нижній кінцівці. Без зупинки може пройти не більше 100-150 м. Загальний стан задовільний. Шкірні покриви лівої ступні і гомілки бліді, холодні на дотик. Волосяний покрив на ступні до середньої третини гомілки відсутній. Проба Ратшова позитивна. Пульс на стегновій артерії чіткий, на підколінній і артеріях лівої ступні відсутній. На доплерографії – локальна оклюзія стегнової артерії довжиною 6 см. Який діагноз на основі клініки і доплерографії?
- А Облітеруючий ендартеріїт  
В Облітеруючий атеросклероз  
С Хвороба Рейно  
Д Попереково-крижовий радикуліт
- 12.15. Хворий 49 років останні 6 років скаржиться на біль в обох нижніх кінцівках при ходьбі. Останнім часом біль в м'язах гомілок з'являється
- А Консервативне лікування  
В Автовенозне шунтування  
С Біфуркаційне протезування  
Д Ендартеректомія

ся через кожні 150-200 м ходьби, відзначається зниження потенції. Загальний стан задовільний. Шкірні покриви обох ступень бліді, холодні на дотик. Волосяний покрив на ступнях і нижній третині гомілок відсутній, гіперкератоз шкіри, ламкість нігтьових пластинок. Пульсація артерій на нижніх кінцівках не визначається на всьому протязі. На аортографії – відсутність кровообігу на рівні загальних клубових артерій. Яка лікувальна тактика?

### Розділ 13. ЗАХВОРЮВАННЯ ВЕН НИЖНІХ КІНЦІВОК

- 13.1. Венозну систему нижніх кінцівок складають:
- A Велика підшкірна вена
  - B Мала підшкірна вена
  - C Вена цефаліка
  - D Глибокі вени гомілки та стегна
  - E Вена базиліка
  - F Комунікантні вени
- 13.2. Напрямок течії крові по комунікантних венах в нормі:
- A З поверхневих вен в глибокі
  - B З глибоких вен в поверхневі
  - C В обох напрямках
- 13.3. Причини зворотної течії крові по комунікантних венах між глибокою та поверхневою системами:
- A Недостатність клапанів поверхневих вен
  - B Недостатність клапанів комунікантних вен
  - C Закупорення проксимальних відділів глибоких вен
  - D Варикозне розширення вен
- 13.4. Якою пробою оцінюється прохідність глибоких вен?
- A Троянова-Тренделенбурга
  - B Гаккенбруха-Сікара
  - C Дельбе-Пертеса
  - D Панченка
- 13.5. Якими пробами оцінюється стан клапанів поверхневих вен?
- A Дельбе-Пертеса
  - B Претта
  - C Гаккенбруха-Сікара
  - D Троянова-Тренделенбурга
  - E Оппеля
- 13.6. Якою пробою оцінюється стан перфорантних вен?
- A Гаккенбруха
  - B Претта II
  - C Оппеля
  - D Дельбе-Пертеса
  - E Хоманса



- 13.7. Операції, які застосовуються при лікуванні неускладненої варикозної хвороби:
- A Оппеля
  - B Троянова
  - C Бебкока
  - D Леріша
  - E Нарата
  - F Люїса
- 13.8. Антикоагулянтами прямої дії є:
- A Пелентан
  - B Гепарин
  - C Синкумар
  - D Гірудин
- 13.9. Фібринолітичними препаратами є:
- A Стрептокіназа
  - B Фенілін
  - C Стрептодеказа
  - D Урокіназа
  - E Дикумарин
- 13.10. Хвора 32 років скаржиться на важкість і відчуття повноти в ногах, появу під кінець дня набряку в ділянці гомілок і ступень, біль, який проходить після нічного відпочинку. Вперше ці скарги з'явилися під час вагітності і наростали поступово протягом 6 років. При огляді хворої стоячи вени на гомілках та нижній третині стегна розширені, місцями мають вигляд вузлових випинань м'якої консистенції. В горизонтальному положенні вени спадаються. Який імовірний діагноз?
- A Варикозне розширення поверхневих вен
  - B Тромбофлебіт глибоких вен
  - C Хвороба Кліппель-Треноне
  - D Облітеруючий ендартеріт
- 13.11. Хворий 42 років госпіталізований з діагнозом первинного варикозного розширення вен правої нижньої кінцівки, стадія компенсації, з недостатністю клапанного апарату великої підшкірної вени стегна. Яка операція найбільш раціональна для цього хворого?
- A Венекзerez за Трояновим-Тренделенбургом-Бебкоком-Наратом
  - B Операція Троянова-Тренделенбурга
  - C Операція Лінтона
  - D Операція Маделунга
- 13.12. Хвора 39 років тривалий час хворіє на варикозне розширення вен нижніх кінцівок зі зниженням працездатності. При обстеженні виявлено наявність варикозного розширення вен обох нижніх кінцівок за магістральним типом зі значними трофічними розладами (шкіра в нижній третині гомілок
- A Маршову пробу Дельбе-Пертеса
  - B Симптом Гаккенбруха-Сікара
  - C Пробу Мозеса
  - D Пробу Хоманса
  - E Пробу Панченка

- стоншена, гіперпигментована, суха, місцями ущільнена). Хворій рекомендовано оперативне лікування. Які проби (симптоми) необхідно перевірити для вирішення питання про оперативне лікування?
- 13.13. Хвора 53 років перебувала на стаціонарному лікуванні з приводу гострого тромбозу глибоких вен лівої гомілки. Консервативне лікування почали із введення внутрішньом'язово гепарину по 5000 ОД через 4 год та пелентану по 1 таблетці 3 рази на день. З третьої доби гепарин відмінено і лікування продовжено пелентаном. На восьмий день відзначено появу крововиливів у місцях ін'єкцій, кровотечу з ясен. Протромбіновий індекс знизився до 30 %. Було відмінено антикоагулянти. Через добу з'явився біль в лівому стегні, нога збільшилась в об'ємі. Яке найбільш імовірне ускладнення розвинулося у хворої?
- A Передозування антикоагулянтів
  - B Ретромбоз глибоких вен лівої нижньої кінцівки
  - C Флегмона лівої нижньої кінцівки
  - D Тромбоемболія лівої стегнової артерії

#### Розділ 14. ЗАХВОРЮВАННЯ ЩИТОПОДІБНОЇ ЗАЛОЗИ

- 14.1. Який ступінь збільшення щитоподібної залози у хворої, якщо залоза пальпується і помітна при ковтанні?
- A 0 ступінь
  - B I ступінь
  - C II ступінь
  - D III ступінь
  - E IV ступінь
  - F V ступінь
- 14.2. При вузловому зобі у правій частині щитоподібної залози (вузол до 5 см у діаметрі) показана операція:
- A Економна резекція обох частин щитоподібної залози
  - B Субтотальна резекція обох частин щитоподібної залози
  - C Економна резекція правої частини щитоподібної залози
  - D Субтотальна резекція правої частини щитоподібної залози
  - E Екстирпація правої частини щитоподібної залози

- 14.3. У хворих на вузловий гіпотиреоїдний зоб частіше бувають скарги на:
- A Схуднення
  - B Збільшення маси тіла
  - C Підвищену психічну збудливість
  - D Загальмованість
  - E Брадикардію
  - F Тахікардію
  - G Екзофтальм
- 14.4. Синдром Бернара-Горнера – це:
- A Птоз
  - B Міоз
  - C Енофтальм
  - D Екзофтальм
  - E Мідріаз
- 14.5. Щитоподібна залоза секретує гормони:
- A Тироксин
  - B Тиреокальціотонін
  - C Трийодотиронін
  - D Паратгормон
  - E Тиреоглобулін
- 14.6. Яка фасція шиї безпосередньо покриває щитоподібну залозу:
- A II
  - B III
  - C IV
  - D V
- 14.7. Характерні ознаки у хворих на тиреотоксикоз середньої тяжкості:
- A Психічне пригнічення
  - B Психічна збудливість
  - C Частота пульсу 80-100 уд. за 1 хв
  - D Частота пульсу 100-120 уд. за 1 хв
  - E Частота пульсу 130-150 уд. за 1 хв
- 14.8. Основний обмін може бути підвищений:
- A У хворих на вузловий гіпотиреоїдний зоб
  - B У хворих на вузловий еутиреоїдний зоб
  - C У хворих на вузловий гіпертиреоїдний зоб
  - D У хворих на дифузний еутиреоїдний зоб
  - E У хворих на дифузний токсичний зоб
- 14.9. Хворим на дифузний токсичний зоб IV ступеня, тяжкий тиреотоксикоз необхідно виконати таку операцію:
- A Економну резекцію обох частин щитоподібної залози
  - B Розширену резекцію щитоподібної залози
  - C Субтотальну резекцію 1-ї частини щитоподібної залози
  - D Субтотальну резекцію обох частин щитоподібної залози
  - E Екстирпацію 1-ї частини щитоподібної залози
  - F Екстирпацію обох частин щитоподібної залози
- 14.10. Препаратом вибору для лікування тиреотоксикозу є:
- A а-тироксин
  - B Тиреоїдин
  - C Мерказоліл
  - D Букарбан

- 14.11. Найбільш характерними інтра-операційними ускладненнями при операціях на щитоподібній залозі є:
- A Лімфорея
  - B Трахеомаліяція
  - C Пошкодження зворотного нерва
  - D Бронхоспазм
- 14.12. Характерними клінічними симптомами тиреотоксикозу є:
- A Гіперпротеїнемія
  - B Зоб
  - C Ендофтальм
  - D Тахікардія
  - E Екзофтальм
- 14.13. Для тиреотоксикозу характерні такі симптоми:
- A Симптом Бернара-Горнера
  - B Симптом Штельвага
  - C Симптом Образцова
  - D Симптом Мебіуса
  - E Симптом Грефе
  - F Симптом Кохера
- 14.14. Показаннями до хірургічного лікування дифузного токсичного зоба є:
- A Тиреотоксикоз легкого ступеня
  - B Відсутність ефекту від консервативного лікування
  - C Виражений екзофтальм
  - D Зоб, який стискає органи шиї
- 14.15. Автоімунний тиреоїдит частіше перебігає:
- A З гіперфункцією залози
  - B З гіпофункцією залози
  - C З нормальною функцією
- 14.16. Хвора 63 років прооперована з приводу багатовузлового еутиреоїдного зоба великих розмірів. З технічними труднощами вимушено виконана субтотальна резекція обох часток щитоподібної залози. На 4-й день після операції з'явилися судоми м'язів обличчя і верхніх кінцівок, біль в животі. Позитивні симптоми Хвостека і Труссо. Чим найімовірніше зумовлений такий стан хворої?
- A Післяопераційним гіпотиреозом.
  - B Тиреотоксичним кризом
  - C Пошкодженням зворотного нерва
  - D Трахеомалією
  - E Недостатністю парашитоподібних залоз
- 14.17. Хвора 70 років оперована з приводу багатовузлового, частково загруднинного зоба дуже великих розмірів, який містився частково і позаду трахеї. Після екстубації настала гостра асфіксія. Яке післяопераційне ускладнення настало у хворої?
- A Трахеомаліяція
  - B Пошкодження зворотного нерва
  - C Крововилив у тканини шиї
  - D Пошкодження блукаючого нерва
  - E Пошкодження стравоходу

- 14.18. Хвора віком 28 років лікується з приводу дифузного токсичного зоба III ступеня протягом 4-х років. Приймала тиреостатичні препарати. Ремісія після лікування – 1-1,5 місяця. Об'єктивно: емоціонально лабільна, метушлива. Пульс – 130 уд. за 1 хв, миготлива аритмія. АТ – 140 і 70 мм рт. ст. Межі серця розширені вліво на 2 см, систолічний шум на верхівці. Обидві частки щитоподібної залози збільшені до III ст. Основний обмін +80 %. Рівень гормонів:  $T_4$  – 280 нмоль/л,  $T_3$  – 8,6 нмоль/л. Яка лікувальна тактика показана для цієї хворої?
- А Консервативна терапія  
В Невідкладне оперативне втручання  
С Консервативна терапія, при її неефективності – термінова операція  
D Оперативне лікування після досягнення медикаментозного еутиреозу  
E Променева терапія
- 14.19. Хвора віком 39 років скаржить на наявність пухлини на передній поверхні шиї. Захворіла 2 роки тому. Пухлина збільшилась в розмірах, змінився тембр голосу, з'явилось відчуття стискання. Об'єктивно: в лівій частці щитоподібної залози пальпується вузол 3 см, діаметром підвищеної щільності, горбкуватий, неболючий. Функціональний стан щитоподібної залози не змінений. Який найбільш імовірний діагноз?
- А Вузловий еутиреоїдний зоб  
В Вузловий гіпертиреоїдний зоб  
С Рак щитоподібної залози  
D Хронічний лімфоматозний тиреоїдит Хашімото  
E Хронічний фіброзний тиреоїдит Ріделя
- 14.20. Жінку віком 45 років турбує пухлиноподібний утвір на передній поверхні шиї, який помітила 3 роки тому. Об'єктивно: в правій частці щитоподібної залози визначається пухлина діаметром 4 см з гладенькою поверхнею, рухома, підвищеної щільності. Функціональний стан щитоподібної залози не змінений. Який із наведених додаткових методів обстеження є найбільш інформативним для уточнення діагнозу?
- А Рентгенографія шиї  
В Визначення білковозв'язаного йоду  
С Пункційна біопсія  
D Визначення активності гормонів щитоподібної залози



**Розділ 15. ЗАХВОРЮВАННЯ НАДНИРКОВИХ ЗАЛОЗ**

- 15.1. Хворий 32 років скаржиться на напади головного болю, який супроводжується тремтінням усього тіла, страхом смерті, холодним потом. Такі напади повторюються з періодичністю 1-2 рази на місяць і тривають 15-30 хв. Хворіє впродовж року. Під час нападу лікар констатував підвищення артеріального тиску до 190 і 100 мм рт. ст. Об'єктивно: худий, середнього зросту, правильної тілобудови, шкірні покриви бліді. Пульс – 78 уд. за 1 хв, АТ – 120 і 70 мм рт. ст. Який попередній діагноз?
- А Феохромоцитома  
В Нейроциркуляторна дистонія  
С Гіпертонічна хвороба  
Д Отруєння нікотинном
- 15.2. Хворого 34 років впродовж 1,5 року турбують м'язова слабкість, біль у хребті, стабільне підвищення артеріального тиску до 160 і 100 мм рт.ст. Зміна будови тіла: ожиріння верхньої половини тулуба, відвислий живіт, стоншення нижніх кінцівок. При огляді лице місяцеподібне, ожиріння верхньої частини тулуба, в пахвових ділянках та по бокових відділах живота розтяжки шкіри багряно-червоного кольору. В пахвових ділянках – мацерація шкіри і множинний рецидивний фурункульоз. Пульс – 76 уд. за 1 хв. АТ – 170 і 90 мм рт. ст. Який попередній діагноз?
- А Аліментарне ожиріння  
В Синдром Іценка-Кушинга  
С Хвороба Іценка-Кушинга  
Д Гіпоталамічний синдром
- 15.3. Хворий 32 років скаржиться на напади головного болю, який супроводжується тремтінням всього тіла, страхом смерті, холодним потом. Такі напади повторюються з періодичністю 1-2 рази на місяць і тривають 15-30 хв. Хворіє впродовж року. Під час нападу лікар констатував підвищення артеріального тиску до 190 і 100 мм рт. ст. Об'єктивно: худий, середнього зросту, правильної тілобудови, шкірні покриви бліді. Пульс – 78 уд. за 1 хв, АТ – 120 і 70 мм рт. ст. Попе-
- А Визначення в крові 17 КС  
В Визначення в крові кортизолу  
С Визначення рівня адреналіну  
Д Визначення рівня калію

редній діагноз – феохромоцитома.  
Яке лабораторне дослідження необхідно провести ?

- 15.4. Хворий віком 50 років скаржиться на сухий кашель, головний біль, задишку, зміну статури тіла. Хворіє півроку. За останні 2 тижні з'явилося кровохаркання. Об'єктивно: кушингоїдний тип будови тіла, шкіра лица багряно-синюшого кольору. На бокових відділах живота – розтягнення шкіри, а в пахових ділянках – множинні гноячки. Пульс – 90 уд. за 1 хв, ритмічний, АТ – 150 і 80 мм рт.ст., дихання через ніс вільне – 26 за 1 хв. Аускультативно – над лівою легенею ззаду на рівні IV-VII міжребер'їв відсутнє дихання, а перкуторно – притуплення перкуторного звуку. При об'єктивному обстеженні живота патології не виявлено. На представленій флюорограмі, зробленій місяць тому, в верхній частці лівої легені вогнище затемнення без чітких контурів діаметром до 3 см. Який діагноз?
- 15.5. Хвора віком 52 років скаржиться на загальну слабкість і м'язову слабкість, головний біль, спрагу, часті сечовипускання, переважно вночі. Нерідко у неї виникають парестезії, напади м'язової слабкості в нижніх кінцівках. Хворіє впродовж року. Об'єктивно: правильної будови тіла, шкіра звичайна, пульс – 82 уд. за 1 хв, АТ – 150 і 110 мм рт. ст., в легенях везикулярне дихання. Живіт без особливостей. Госпіталізована з підозрою на гіпертонічну хворобу. При обстеженні встановлено гіпокаліємію (рівень калію в крові – 2,85 мекв/л). Який діагноз?
- 15.6. Хвора віком 52 років скаржиться на загальну слабкість і м'язову слабкість, головний біль, спрагу, часті сечовипускання, переважно вночі.

- А Синдром Іценка-Кушинга  
В Гіпоталамічний синдром  
С Ожиріння  
Д Паранеопластичний синдром Іценка-Кушинга

- А Пухлина спинного мозку  
В Гіпертонічна хвороба  
С Синдром Конна  
Д Нецукровий діабет

- А Рентгенографію черепа  
В Оглядову рентгенографію черевної порожнини  
С Екскреторну урограму

- Нерідко у неї виникають парестезії, напади м'язової слабкості в нижніх кінцівках. Хворіє впродовж року. Об'єктивно: правильної будови тіла, шкіра звичайна, пульс – 82 уд. за 1 хв. АТ – 150 і 110 мм рт.ст., в легенях везикулярне дихання. Живіт без особливостей. Госпіталізовано з підозрою на гіпертонічну хворобу. При обстеженні встановлено гіпокаліємію (рівень калію в крові – 2,85 мекв/л). Попередній діагноз – альдостерома. Які методи інструментальної діагностики доцільно застосовувати?
- 15.7. Синдром Іценка-Кушинга – це пухлина:
- 15.8. Синдром Іценка-Кушинга зумовлений пухлиною надниркової залози:
- 15.9. Синдром Конна зумовлений пухлиною надниркової залози:
- 15.10. Феохромоцитома – пухлина, що продукує:
- 15.11. Надниркові залози відносно очеревини розміщені:
- 15.12. Аденогенітальний синдром зумовлений гіперпродукцією:
- Д Комп'ютерну томограму заочеревинного простору  
Е Аортоартеріографію
- А Альдостерома  
В Глюкостерома  
С Феохромоцитома  
Д Змішана
- А Клубочкової зони  
В Сітчастої зони  
С Променистої зони  
Д Мозкової речовини
- А Клубочкової зони  
В Сітчастої зони  
С Променистої зони  
Д Мозкової речовини
- А Адреналін  
В Кортизол  
С Адреналін і норадреналін  
Д Андрогени
- А Позаочеревинно  
В Внутрішньоочеревинно  
С Частково позаочеревинно
- А Андрогенів і естрогенів  
В Кортизолу  
С Естрогенів  
Д Андрогенів

## ЕТАЛОНИ ВІДПОВІДЕЙ

1.1	D	3.3	B	4.2	BCD	7.9	C	10.10	A	13.3	BC
1.2	C	3.4	BC	4.3	A	7.10	B	10.11	B	13.4	C
1.3	C	3.5	BC	4.4	BD	7.11	D	10.12	C	13.5	CD
1.4	D	3.6	B	4.5	BD	7.12	C	10.13	B	13.6	B
1.5	B	3.7	C	4.6	AC	8.1	D	10.14	A	13.7	BCE
1.6	ACF	3.8	A	4.7	B	8.2	F	10.15	B	13.8	BD
1.7	C	3.9	C	4.8	BCE	8.3	BCD	10.16	AB	13.9	ACD
1.8	AD	3.10	A	4.9	AE	8.4	CD	10.17	AC	13.10	A
1.9	C	3.11	B	4.10	ACD	8.5	CD	10.18	AB	13.11	A
1.10	ABEF	3.12	ABD	4.11	AD	8.6	BC	10.19	C	13.12	A
1.11	C	3.13	B	4.12	ABD	8.7	BCD	10.20	C	13.13	B
1.12	A	3.14	B	4.13	AC	8.8	B	10.21	A	14.1	C
1.13	B	3.15	A	4.14	BC	8.9	AB	10.22	C	14.2	D
1.14	B	3.16	A	4.15	ABC	8.10	E	10.23	B	14.3	BDE
1.15	D	3.17	A	4.16	AC	8.11	C	10.24	C	14.4	ABC
1.16	BC	3.18	B	5.1	AB	8.12	BCD	10.25	E	14.5	ABC
1.17	B	3.19	BD	5.2	ABE	8.13	ACE	10.26	B	14.6	C
1.18	D	3.20	A	5.3	ACE	8.14	ABDE	10.27	C	14.7	BD
1.19	C	3.21	A	5.4	ABD	8.15	C	11.1	BCD	14.8	CE
1.20	BCE	3.22	B	5.5	BD	8.16	ABEF	11.2	ABCDE	14.9	D
1.21	BDF	3.23	ABEG	5.6	ABD	8.17	B	11.3	ACE	14.10	C
1.22	D	3.24	BC	5.7	BCD	8.18	B	11.4	B	14.11	C
1.23	E	3.25	B	5.8	ACE	9.1	A	11.5	ACD	14.12	BDE
1.24	B	3.26	BC	5.9	D	9.2	AC	11.6	C	14.13	BDEF
1.25	B	3.27	A	5.10	D	9.3	B	11.7	B	14.14	BD
1.26	C	3.28	BE	5.11	B	9.4	BE	11.8	D	14.15	BC
1.27	D	3.29	C	5.12	B	9.5	ABC	11.9	C	14.16	E
1.28	E	3.30	BC	5.13	C	9.6	ABC	11.10	A	14.17	A
2.1	ABC	3.31	BDE	6.1	A	9.7	B	11.11	B	14.18	D
2.2	BC	3.32	C	6.2	A	9.8	A	11.12	D	14.19	C
2.3	BD	3.33	A	6.3	C	9.9	B	12.1	ABCD	14.20	C
2.4	C	3.34	C	6.4	D	9.10	AB	12.2	BD	15.1	A
2.5	BDE	3.35	D	6.5	C	9.11	D	12.3	BD	15.2	B
2.6	BD	3.36	C	6.6	A	9.12	B	12.4	BC	15.3	C
2.7	C	3.37	B	6.7	BC	9.13	C	12.5	BD	15.4	D
2.8	C	3.38	B	6.8	AC	9.14	D	12.6	ACE	15.5	C
2.9	D	3.39	E	6.9	BC	9.15	C	12.7	A	15.6	DE
2.10	A	3.40	B	6.10	B	9.16	B	12.8	BCDE	15.7	B
2.11	D	3.41	B	6.11	BDE	10.1	B	12.9	B	15.8	C
2.12	B	3.42	C	7.1	AC	10.2	A	12.10	CD	15.9	A
2.13	C	3.43	E	7.2	ABC	10.3	BD	12.11	C	15.10	C
2.14	A	3.44	B	7.3	ABDE	10.4	ABCD	12.12	D	15.11	A
2.15	C	3.45	C	7.4	BC	10.5	A	12.13	C	15.12	A
2.16	A	3.46	B	7.5	ACEFG	10.6	C	12.14	B		
2.17	B	3.47	D	7.6	BE	10.7	A	12.15	C		
3.1	B	3.48	A	7.7	AC	10.8	B	13.1	ABDF		
3.2	B	4.1	BCD	7.8	B	10.9	B	13.2	A		

**ПРЕДМЕТНИЙ ПОКАЖЧИК****А**

Абсцес апендикулярний 72  
– легень 329  
– міжкишковий 302  
– піддіафрагмальний 295  
– тазовий 300  
Адреналектомія 469  
Амастія 355  
Апендектомія антеградна 69  
– ретроградна 69  
Апендицит гострий 53, 58  
– гангренозний 62  
– катаральний 61  
– перфоративний 62  
– флегмонозний 61  
– хронічний 74  
Асфіксія 433  
Атеросклероз облітеруючий 373  
Ахалазія 310

**Б**

Біопсія пункційна 396  
Бронхографія 345  
Бронхоектази 346  
Бронхоскопія 332

**В**

Ваготомія 97  
– селективна проксимальна 97  
– стовбура 97  
Вени Кохера 415, 434  
Виразка кровотолива 117  
– малігнізована 137  
– пенетруюча 116  
– проривна 101  
– стенозуюча 132  
– ускладнена 101  
Виразкова хвороба шлунка та дванадцяти-  
палої кишки 77  
Виразковий коліт неспецифічний 234  
Водянка жовчного міхура 160  
Вузлутворення 263

**Г**

Галактоцеле 365  
Гангрена 317  
– волога 317  
– суха 317  
Гемороїдектомія 217  
Геморой 211  
Герніопластика 16  
– Бассіні 19, 27  
– Жирара 18  
– Караванова 27

– Кіршнера 21  
– Кукуджанова 19  
– Лекслера 30  
– Локвуда 26  
– Мартинова 17  
– Мейо 30  
– Постемпського 20  
– Ру 16  
– Руджі 27  
– Сапєжка 30  
– Спасокукоцького 18  
– Черні 16  
Гірсутизм 445  
Грижа білої лінії живота 32  
– діафрагмальна 34  
– запалена 50  
– защемлена 44  
– ковзна 12  
– невправна 43  
– пахова 5  
– – вроджена 11  
– – коса 9  
– – ковзна 12  
– – пряма 9, 11, 14  
– післяопераційна 40  
– профілактика 51  
– пупкова 28  
– стегова 23  
Грижі черевні 4

**Д**

Діаліз перитонеальний 263  
Дієта Мейленграхта 122  
Дивертикул Ценкера 317  
Дивертикуліт Меккеля гострий 68  
Дисфагія 312

**Е**

Езофагофундоплікація 39  
Езофагофундорафія 39  
Емболектомія 399  
Емпієма плеври 335  
Ендартеректомія 382  
Ендартеріт облітеруючий 383

**Є**

Ємності легеневі 326

**З**

Защемлення еластичне 44  
– змішане 45  
– калове 44  
– пристінкове 46  
– ретроградне 45



Зоб вузловий 439  
 – дифузний 439  
 – – токсичний 443  
 – ендемічний 436  
 – “пірнаючий” 418  
 – спорадичний 436  
 – токсичний 423  
 Зона Шоффара 155

**I**

Інвагінація 265  
 Інфільтрат апендикулярний 71

**K**

Камененосіння 152  
 Канал паховий 7  
 – стеговий 24  
 Кардіодилатація 315  
 Кісти підшлункової залози 200  
 Копростаз 50  
 Кортикострома 478  
 Криз тиреотоксичний 452  
 Кульгавість переміжна 375

**Л**

Лапароперція 292  
 Ледда тяжі 267  
 Лейоміома 318  
 Лінія Дамуазо 337  
 Літїаз внутрішньопечінковий 161

**M**

Мастит 356  
 Мастрографія 353  
 Мастопатія 365  
 Мелена 119  
 Метод Тейлора 111

**H**

Непрохідність кишкова 353  
 – обтураційна 264  
 – спайкова 266  
 – странгуляційна 261  
 Нориця білодигестивна 163

**O**

Операції органозберігаючі 97  
 Операція абдомінізації підшлункової залози 188  
 – адреналектомія 469  
 – Бебкока 418  
 – Габріеля 228  
 – Геллера 314  
 – Коккета 417  
 – Лінтона 417  
 – Маделунга 418  
 – марсупіалізація кісти 204  
 – Мілігана-Моргана 217

– Микулича 112  
 – Нарата 418  
 – Ніколаєва 451  
 – оментопанкреатопексія 189  
 – Опеля-Полікарпова 112  
 – Пальма-Д’Есперона 432  
 – панкреатоєюностомія 199  
 – папілосфінктеропластика 199  
 – Пронзеу-Русо 432  
 – Псотакіса 432  
 – резекція підшлункової залози 188  
 – симпатектомія 388  
 – Троянова-Тренделенбурга 416  
 – Уорена-Тайра 432  
 – холедоходуоденостомія 169  
 – холедохостомія 169  
 – холецистектомія 158, 167  
 – цистоеюностомія 204  
 Опіки стравоходу 307  
 Офтальмопатія 444

**П**

Панкреатит гострий 175  
 – хронічний 190  
 Папілосфінктеропластика 198  
 Параректит гострий 221  
 – підслизовий 223  
 – підшкірний 222  
 – позадупрямокишковий 224  
 – сіднично-прямокишковий 223  
 – тазово-прямокишковий 223  
 – хронічний 225  
 Перитоніт відмежований 294  
 – гострий 281  
 Пілефлебіт 72  
 Пілороластика 99  
 Піопневмоторакс 339  
 Пневмоперитонеум 106  
 Політ 229  
 Поліпоз сімейний 229  
 Проба Броді-Троянова-Тренделенбурга 410  
 – Гольдфлама 307  
 Проміжок паховий 7  
 Пухлина ворсинчаста 233

**P**

Реакція Грегерсена 89  
 Резекція шлунка 98, 99, 100

**C**

Симпатектомія 388  
 Симптом Аншютса 260  
 – Бабука 260  
 – Бартомье-Міхельсона 65  
 – Бернштейна 104  
 – Бехтерева 134

- Боаса 87
- бруківки 243
- Бруннера 104
- Валя 260
- Вігіацо 105
- Волковича-Кохера 63
- Воскресенського 65
- Габая 71
- Гаккенбруха-Сікара 410
- Гоффмана 134
- Грекова 260
- Гюстена 103
- де Кервена 103
- Думбадзе 65
- кашльовий 65
- “кашльового поштовху” 13
- Кера 156
- Кертє 178
- Ківуля 260
- Кримова 65
- Крювельє 260
- Кулена 177
- Куленкампа 103
- Ленандера 63
- Мейо Робсона 156, 178, 192
- Менделя 87, 119
- Мерфі 156
- Мозеса 424
- “мокрої подушки” 312
- Мондора 177
- Образцова 64
- Ортнера 156
- Подлага 105
- Ратнера-Вікера 105
- Ровзінга 64
- Роздольського 65
- “руки акушера” 454
- Руша 260
- Сітковського 64
- Склярова 260
- Спасокукоцького 260
- Спіжарного 104
- “телеграфного стовпа” 445
- Тіліякса 260
- Турнера 177
- “френікус” 156
- Холстеда 177
- Хоманса 424
- Цеге-Мантейфеля 260
- Шімана-Данса 263
- Шланге 260
- Шоткіна-Блюмберга 65, 261
- Юдіна 104
- Яуре-Розанова 71

Синдром адреногенітальний 474

- Золінгера-Еліссона 90
- Іценко-Кушинга 464

- Конна 470
- Леріша 376
- Маллорі-Вейса 122
- “малих ознак” Савицького 140
- Менетріє 122
- панкреатокардіоваскулярний 179
- панкреатопечінковий 179
- панкреатоплевральний 179
- панкреатосупраренальний 179
- панкреатоцеребральний 179

**Т**

Тест Кея 89  
Тетанія паратиреоїдна 454  
Тиреоїдит аутоімунний 456

- гнійний 455
- Ріделя 458

Точка Кера 155  
Трахеомаліяція 437  
Тріада Базедова 444

- Вілляра 161
- Мондора 104

Тріщина прямої кишки 219  
Тромбофлебіт гострий 420

**Ф**

Феохромоцитома 479

**Х**

Хвороба бронхоектатична 342

- варикозна 406
- жовчнокам'яна 144
- Іценка-Кушинга 447
- Крона 234, 239
- Паркс-Вебера-Рубашова 414

Холедохолітаз 161  
Холецистит гострий 153

- калькульозний 153
- хронічний 159

**Ч**

Чаші Клойбера 262

**Ш**

Шлунок 77  
Шунтування аортостегнове 382

**Щ**

Щитоподібна залоза 434

## Зміст

Передмова.....	3
<b>Розділ 1. ЧЕРЕВНІ ГРИЖІ (Шідловський В.О.)</b> .....	4
Загальні відомості .....	4
1.1. Неускладнені грижі .....	5
1.1.1. Пахові грижі .....	5
1.1.2. Стегнові грижі .....	23
1.1.3. Пупкові грижі .....	28
1.1.4. Грижі білої лінії живота .....	32
1.1.5. Діафрагмальні грижі .....	34
1.1.6. Грижі стравохідного отвору діафрагми .....	37
1.1.7. Післяопераційні грижі .....	40
1.2. Ускладнення гриж (Чонка І.І.) .....	43
1.2.1. Невправність .....	43
1.2.2. Пухлини грижі .....	44
1.2.3. Защемлення грижі .....	44
1.2.4. Запалення грижі .....	50
1.2.5. Копростаз .....	50
1.2.6. Пошкодження грижі .....	51
Профілактика гриж .....	51
Експертиза працездатності і реабілітація .....	52
Контрольні питання .....	52
Література .....	52
<b>Розділ 2. АПЕНДИЦИТ (Саюк Ю.М.)</b> .....	53
Загальні відомості .....	53
Анатомо-фізіологічні дані .....	53
2.1. Гострий апендицит .....	58
2.1.1. Атипові форми і ускладнення гострого апендициту .....	70
2.1.2. Особливості перебігу гострого апендициту .....	73
2.2. Хронічний апендицит .....	74
Експертиза працездатності і реабілітація .....	75
Контрольні питання .....	75
Література .....	76
<b>Розділ 3. ВИРАЗКОВА ХВОРОБА ШЛУНКА ТА ДВНАДЦЯТИПАЛОЇ КИШКИ</b> (Шідловський В.О., Доброродній В.Б., Шідловський О.В.) .....	77
Загальні відомості .....	77
Анатомо-фізіологічні дані .....	77
3.1. Неускладнена виразкова хвороба шлунка та дванадцятипалої кишки .....	83
3.2. Ускладнена виразкова хвороба шлунка та дванадцятипалої кишки .....	101
3.2.1. Проривна виразка .....	101
3.2.2. Пенетрація виразки .....	116
3.2.3. Кровоточива виразка .....	117
3.2.4. Стеноз виходу з шлунка .....	132
3.2.5. Малігнізація .....	137

<i>Зміст</i>	541
Експертиза працездатності і реабілітація .....	142
Контрольні питання .....	142
Література .....	143
<b>Розділ 4. ЖОВЧНОКАМ'ЯНА ХВОРОБА</b> ( <i>Саюк Ю.М., Захараш Ю.М.</i> ) .....	144
Загальні відомості .....	144
Анатомо-фізіологічні дані .....	144
Етіологія і патогенез .....	150
Класифікація .....	152
4.1. Клінічні варіанти жовчнокам'яної хвороби .....	152
4.1.1. Камененосіння .....	152
4.1.2. Гострий калькульозний холецистит .....	153
4.1.3. Хронічний калькульозний холецистит .....	159
4.1.4. Внутрішньопечінковий літіаз .....	161
4.1.5. Холедохолітіаз .....	161
4.1.6. Білідигестивні нориці .....	163
Експертиза працездатності і реабілітація .....	171
Контрольні питання .....	172
Література .....	172
<b>Розділ 5. ХВОРОБИ ПІДШЛУНКОВОЇ ЗАЛОЗИ</b> ( <i>Захараш М.П., Гривенко С.Г.</i> ) ..	173
Анатомо-фізіологічні дані .....	173
5.1. Гострий панкреатит .....	175
5.2. Хронічний панкреатит .....	190
5.3. Кісти підшлункової залози .....	200
Експертиза працездатності і реабілітація .....	205
Контрольні питання .....	205
Література .....	206
<b>Розділ 6. ЗАХВОРЮВАННЯ ТОВСТОЇ, ПРЯМОЇ КИШОК І АНОРЕКТАЛЬНОЇ ЗОНИ</b> ( <i>Захараш М.П.</i> ) .....	207
Анатомо-фізіологічні дані .....	207
6.1. Геморой .....	211
6.2. Тріщина прямої кишки .....	219
6.3. Гострий парапроктит .....	221
6.4. Хронічний парапроктит .....	225
6.5. Доброякісні пухлини товстої і прямої кишок .....	229
6.5.1. Поліп .....	229
6.5.2. Ворсинчаста пухлина .....	233
6.6. Хронічні неспецифічні запальні захворювання кишечника .....	234
Експертиза працездатності і реабілітація .....	251
Контрольні питання .....	252
Література .....	252
<b>Розділ 7. КИШКОВА НЕПРОХІДНІСТЬ</b> ( <i>Захараш М.П., Гривенко С.Г.</i> ) .....	253
Анатомо-фізіологічні дані .....	253
Загальні відомості .....	255
7.1. Окремі форми і види механічної кишкової непрохідності. ....	261
7.1.1. Странгуляційна кишкова непрохідність .....	261
7.1.2. Обтураційна кишкова непрохідність .....	264

7.1.3. Спайкова кишкова непрохідність .....	266
Експертиза працездатності і реабілітація .....	278
Контрольні питання .....	278
Література .....	278
<b>Розділ 8. ПЕРИТОНІТИ</b> .....	279
Анатомо-фізіологічні дані .....	279
8.1. Гострий перитоніт (Полянський І.Ю.) .....	281
8.2. Відмежовані перитоніти (Березницький Я.С.) .....	294
8.2.1. Піддіафрагмальні абсцеси .....	295
8.2.2. Тазові абсцеси .....	300
8.2.3. Міжкишкові абсцеси .....	302
Експертиза працездатності і реабілітація .....	303
Контрольні питання .....	304
Література .....	304
<b>Розділ 9. ЗАХВОРЮВАННЯ СТРАВОХОДУ</b> (Шідловський В.О., П'ятикоп Г.І.) ..	305
Анатомо-фізіологічні дані .....	305
9.1. Опіки стравоходу .....	307
9.2. Ахалазія .....	310
9.3. Дивертикули стравоходу .....	315
9.4. Доброякісні пухлини стравоходу .....	318
Експертиза працездатності і реабілітація .....	320
Контрольні питання .....	321
Література .....	321
<b>Розділ 10. ЗАХВОРЮВАННЯ ОРГАНІВ ДИХАННЯ</b> (Шевченко С.І., Чонка І.І.) ...	322
Анатомо-фізіологічні дані .....	322
10.1. Гострі гнійно-деструктивні захворювання легень .....	328
10.2. Емпієма плеври .....	335
10.3. Піопневмоторакс .....	339
10.4. Бронхоектатична хвороба .....	342
Експертиза працездатності і реабілітація .....	348
Контрольні питання .....	348
Література .....	348
<b>Розділ 11. ЗАХВОРЮВАННЯ МОЛОЧНОЇ ЗАЛОЗИ</b> (Полянський І.Ю., Мацюк Ю.О.)	349
Анатомо-фізіологічні дані .....	349
Методи обстеження молочної залози .....	351
11.1. Вроджені захворювання молочної залози .....	355
11.2. Мастит .....	356
11.2.1. Гострий лактаційний мастит .....	357
11.2.2. Окремі форми гострого маститу .....	360
11.2.3. Хронічний неспецифічний мастит .....	361
11.2.4. Хронічні специфічні мастити .....	361
11.3. Доброякісні пухлини .....	363
Експертиза працездатності і реабілітація .....	370
Контрольні питання .....	370
Література .....	371



<b>Розділ 12. ЗАХВОРЮВАННЯ АРТЕРІЙ НИЖНІХ КІНЦІВОК</b> (Шідловський В.О., Доброродний В.Б.) .....	372
Анатомо-фізіологічні дані .....	372
12.1. Облітеруючий атеросклероз судин нижніх кінцівок .....	373
12.2. Облітеруючий ендартеріт .....	383
12.3. Гостра артеріальна непрохідність .....	390
Експертиза працездатності і реабілітація .....	401
Контрольні питання .....	401
Література .....	402
<b>Розділ 13. ЗАХВОРЮВАННЯ ВЕН НИЖНІХ КІНЦІВОК</b> (Дейкало І.М. Шідловський О.В.) .....	403
Анатомо-фізіологічні дані .....	403
13.1. Варикозна хвороба .....	406
13.2. Гострі тромбози системи нижньої порожнистої вени .....	420
13.2.1. Гострий тромбофлебіт поверхневих вен нижніх кінцівок .....	422
13.2.2. Гострий тромбофлебіт глибоких вен нижніх кінцівок .....	424
13.3. Посттромбофлебітична хвороба .....	427
Експертиза працездатності і реабілітація .....	432
Контрольні питання .....	433
Література .....	433
<b>Розділ 14. ЗАХВОРЮВАННЯ ЩИТОПОДІБНОЇ ЗАЛОЗИ</b> (Дейкало І.М.) ..	434
Анатомо-фізіологічні дані .....	434
14.1. Ендемічний і спорадичний зоб .....	436
14.2. Дифузний токсичний зоб .....	443
14.3. Запальні захворювання щитоподібної залози (Шевченко С.І.) .....	455
14.3.1. Гнійний тиреоїдит .....	455
14.3.2. Автоімунний тиреоїдит .....	456
14.3.3. Тиреоїдит Ріделя .....	458
Експертиза працездатності і реабілітація .....	460
Контрольні питання .....	460
Література .....	460
<b>Розділ 15. ЗАХВОРЮВАННЯ НАДНИРКОВИХ ЗАЛОЗ</b> (Шідловський В.О.) ..	461
Анатомо-фізіологічні дані .....	461
15.1. Гіперглюкокортицизм .....	464
15.2. Гіперальдостеронізм (синдром Конна) .....	470
15.3. Адреногенітальний синдром .....	474
15.4. Кортикострома .....	478
15.5. Феохромоцитома .....	479
Експертиза працездатності і реабілітація .....	484
Контрольні питання .....	485
Література .....	485
<b>Тести для самоперевірки засвоєння знань</b> (Полянський І.Ю.):	
Розділ 1. Черевні грижі .....	486
Розділ 2. Апендицит .....	491
Розділ 3. Виразкова хвороба шлунка та дванадцятипалої кишки .....	495

---

Розділ 4. Жовчнокам'яна хвороба .....	503
Розділ 5. Хвороби підшлункової залози .....	505
Розділ 6. Захворювання товстої, прямої кишок і аноректальної зони .....	507
Розділ 7. Кишкова непрохідність .....	508
Розділ 8. Перитоніти .....	512
Розділ 9. Захворювання стравоходу .....	514
Розділ 10. Захворювання органів дихання .....	517
Розділ 11. Захворювання молочної залози .....	522
Розділ 12. Захворювання артерій нижніх кінцівок .....	524
Розділ 13. Захворювання вен нижніх кінцівок .....	527
Розділ 14. Захворювання щитоподібної залози .....	529
Розділ 15. Захворювання надниркових залоз .....	533
Еталони відповідей .....	536
Предметний покажчик .....	537

*Навчальне видання*

## **ФАКУЛЬТЕТСЬКА ХІРУРГІЯ**

за редакцією

Віктора Олександровича Шідловського, Михайла Петровича Захараша

Редактор *Вікторія Ситар*  
Коректор *Наталія Сороката*  
Художник *Сергій Дуць*  
Технічний редактор *Людмила Кравчук*  
Оформлення обкладинки *Павло Кушик*  
Комп'ютерна верстка *Галина Жмурко*

Підписано до друку 11.07.2002. Формат 70х100/16. Папір офсетний № 1.

Гарнітура Antiqua.

Друк офсетний. Ум. друк. арк. 43,28. Обл.-вид. арк. 41,2.

Наклад 1000. Зам. № 126.

Оригінал-макет підготовлений у відділі комп'ютерної верстки  
видавництва «Укрмедкнига» Тернопільської державної медичної  
академії ім. І.Я. Горбачевського

Майдан Волі, 1, м. Тернопіль, 46001, Україна.

Надруковано в друкарні видавництва «Укрмедкнига».

Майдан Волі, 1, м. Тернопіль, 46001, Україна.

Свідоцтво про внесення до державного реєстру суб'єктів видавничої справи  
ДК №348 від 02.03.2001 р.